
22500386230

BRITISH MEDICAL
Library
ASSOCIATION

Sir Spencer Wells Bart
FRCS

Verhandlungen

der

BRITISH MEDICAL ASSOCIATION Library

Deutschen Gesellschaft für Chirurgie.

Zwanzigster Congress,

abgehalten zu Berlin, vom 1.—4. April 1891.

Mit 8 Tafeln Abbildungen, Holzschnitten und Autotypieen,
dazu
Alphabetisches Namen- und Sach-Register über den Inhalt der Verhandlungen
des XI.—XX. Congresses (1882—1891).

Berlin 1891.

Verlag von August Hirschwald.

N.W. Unter den Linden 68.

WELLCOME INSTITUTE
LIBRARY
Coll. WelMOmec
Coll.
No.

BRITISH MEDICAL Library ASSOCIATION

Inhalt.

Seite

A. Einladung-Circular XII
B. Verzeichniss der Mitglieder der Gesellschaft XIV
C. Statuten und Geschäftsordnung XXVII

I. Protokolle, Discussionen und kleinere Mittheilungen.

Erster Sitzungstag, Mittwoch, 1. April in der Aula der Königl. Universität . . . . . I. 1.

1) Eröffnung des Congresses durch den Vorsitzenden Herrn Thiersch. — Verstorbene (von Nussbaum, Reyher, Szmula), und neu aufgenommene Mitglieder S. 1—5.
2) Wahl des Bureau's und Ausschusses S. 5, 6.
3) Herr von Bergmann, Bericht über die Angelegenheiten der Gesellschaft (Langenbeckhaus, Bauvertrag zu demselben S. 6—10.
4) Herr von Bergmann, Einleitender Vortrag über die Koch'sche Entdeckung . . . . . I. 10.
5) Discussion über diesen Vortrag: Herren Thiersch, König, Schede (Erfolge bei der chirurgichen Tuberculose und Aktinomykose im allgemeinen Krankenhause zu Hamburg S. 41—60), Lauenstein (Thesen), Freih. von Eiselsberg, Küster S. 32—63.
6) Herr Senger, Ueber das Wesen der Jodoform-Injectionen und ein in der Behandlung der chirurgischen Tuberculose wirksames Mittel . . . . I. 63.
   Discussion über den Vortrag des Herrn Senger: Herr Rubinstein S. 69.

Zweiter Sitzungstag, Donnerstag, 2. April

a) Morgensitzung im Operationssaale der Königl. chirurgischen Universitätsklinik . . . . . I. 70.

Seite

Vor der Tagesordnung: Herr Liebreich, Behandlung des Lupus mit cantharidinsaurem Natron . . . . . I. 70.
Discussion: Herren von Bergmann, Liebreich, Thiersch, S. 73, 74.

1) Herr König, Osteoplastische Behandlung der congenitalen Hüftgelenksluxation (mit Demonstration eines Präparates) (mit einem Holzschnitt) . . . . . I. 75.

2) Herr Schuchardt, Demonstration von Präparaten eines Falles von Exstirpation der tuberculösen Niere . . . . . I. 80.
Discussion: Herren Senger, Schuchardt, S. 83.

3) Herr Leser, Vorstellung eines nach Behandlung mit Tuberculin geheilten Patienten mit sehr ausgedehntem Lupus . . . . . I. 83.
Discussion: Herren Thiersch, von Bergmann, S. 85.

4) Herr Urban, Ausgedehnter Lupus an der linken Schläfe, Wange und Hals durch Exstirpation und Transplantation geheilt (Krankenvorstellung) . . . . . I. 85.
Discussion: Herren Thiersch, Schmid S. 87, 88.

5) Herr William Levy, Ueber die ersten Fälle von Lupus der äusseren Haut, welche mit Tuberculin behandelt wurden . . . . . I. 88.

6) Herr Sonnenburg, Demonstration von Abgüssen lupöser Haut in verschiedenen Stadien der Koch'schen Behandlung . . . . . I. 94.

7) Herr Sonnenburg, Die chirurgische Behandlung der Lungencavernen unter Koch'scher Behandlung. (Mit Krankenvorstellung.) . . I. 95.

8) Herr Eugen Hahn, Vorstellung eines Lupusfalles und eines Falles von operirter Lungencaverne . . . . . I. 104.
Discussion: Herren Rotter, von Esmarch, S. 106, 107.

9) Herr Dr. Westphal, Vorstellung von zwei Fällen von chronischer Kniegelenksentzündung, die mit Tuberculin behandelt wurden . . . I. 107.

10) Herr Bruns, a) Ueber Rankenneurome . . I. 110. II. 151.
b) Ein arterielles Rankenangiom des Kopfes . I. 110.
Discussion: Herren Gussenbauer, Helfe-

Seite

ferich, Madelung, Körte, Escher, Thiersch, S. 111—113.
Tuberkelpräparate des Herrn Schimmelbusch, S. 113.

11) Herr Sprengel, Demonstration betreffend einen Fall von Exstirpation der Gallenblase, mit Anlegung einer Communication zwischen Duodenum und Ductus choledochus . . . . . I. 113. II. 132.

12) Herr Dr. Benda, Ein Fall von erfolgreicher osteoplastischer Schädel-Trepanation wegen schwerer traumatischer Rinden-Epilepsie . . I. 113.
Discussion: Herren Bruns, von Bergmann, Benda, Braun S. 116—118.

---

b) Nachmittagssitzung in der Aula der Königl. Universität . . . . . I. 118.
Neu aufgenommene Mitglieder der Gesellschaft S. 118.

1) Herr Herzog, Ueber den Rückbildungsprocess der Umbilicalgefässe (mit 3 Autotypieen) . . I. 118.

2) Herr Gurlt, Zur Chloroformirungs-Statistik, Zusammenfassung der von den Mitgliedern der Gesellschaft eingegangenen Berichte . . . I. 124. II. 46.
Discussion: Herren Bruns, von Bardeleben, Thiersch, S. 124, 125.

3) Herr Bruns, Cystenkropf von ungewöhnlicher Grösse, geheilt durch Exstirpation . . . . I. 125. II. 160.

4) Herr Escher, Mittheilungen über die Bassini'sche Methode der Radicaloperation der Inguinalhernie . . . . . I. 125. II. 270.

5) Herr Landerer, Zur Radicaloperation der Leistenhernien . . . . . I. 125. II. 289.

6) Herr Karewski, Radicaloperation grosser Scrotalhernien bei Kindern des ersten Lebensalters . . . . . I. 125.
Discussion: Herren Wölfler, von Bergmann, S. 131, 132.

7) Herr Kummer, Submucöse Resection von Darm und Magen (mit Demonstration von zugehörigen Tafeln) . . . . . I. 132. II. 121.
Discussion: Herren Escher, Lauenstein, Kummer, S. 132—135.

	Seite
Dritter Sitzungstag, Freitag, 3. April.	
a) Morgensitzung im Operationssaale der Königl. chirurgischen Universitäts-Klinik	I. 135.
1) Herr Schönborn, Ein Fall von knöchernem Ersatze eines grossen Schädeldefectes nach der Methode von König	I. 135. II. 225.
Discussion: Herren Julius Wolff, Freih. von Eiselsberg, S. 135, 136.	
2) Herr Küster, Neue Operationen an Prostata und Blase (mit Demonstration von Kranken und Präparaten)	I. 136. II. 249.
Discussion: Herren Helferich, Bardenheuer, von Esmarch, James Israel, Gussenbauer, Küster, Landerer, von Winiwarter, S. 136—143.	
3) Herr Küster, Ein Fall von Choledochotomie .	I. 143. II. 400.
Discussion: Herren Rehn, Braun, Koerte, Loebker, von Winiwarter, S. 143—148.	
4) Herr Max Wolff, Ueber Actinomycose mit Demonstration	I. 148.
5) Herr Heusner, Ueber orthopädische Behandlung der Hüftgelenkserkrankungen	I. 155. II. 163.
6) Herr Braun, Partielle temporäre Resection der Symphyse als Hilfsoperation bei Exstirpation von Blasentumoren (von Bramann) . . .	I. 155.
7) Herr Rosenberger, Ueber operative Behandlung der männlichen Epispadie (mit Krankenvorstellung)	I. 156. II. 170.
8) Herr Karewski, Geheilte Hypospadie höchsten Grades und über eine im Kindesalter typische Form von Penisfisteln	I. 156. II. 295.
9) Herr Rotter, Vorstellung eines mit Tuberculin behandelten Lupus	I. 157.
10) Herr Julius Wolff, Demonstration eines Falles von angeborener willkürlicher Kniegelenksluxation nebst anderweitigen angeborenen Anomalien der meisten übrigen Körpergelenke .	I. 157.
b) Nachmittagssitzung in der Aula der Königl. Universität	I. 159.
Wahl des Vorsitzenden für das nächste Jahr (von Bardeleben) S. 159, 160.	
1) Herr Barth, Ueber Prostatasarcom . . .	I. 159. II. 175.

Seite

2) Herr Bardenheuer, Plastischer Verschluss von grossen Blasenfisteln aus der Blasenwand I. 160. II. 103.
Discussion: Herren Küster, Bardenheuer, S. 160.

3) Herr Bardenheuer, Plastische Operation zur Verhütung der Kieferklemme . . . . . I. 161. II. 106.
Mittheilung des Herren Vorsitzenden über ein Ihrer Majestät der Kaiserin und Königin Augusta zu errichtendes Denkmal S. 161.

4) Herr Bardenheuer, Quere Nierenresection . I. 161. II. 111.
Discussion: Herr Hochenegg, S. 161, 162.

5) Herr Landerer, Behandlung der Varicositäten I. 162. II. 292.
Discussion: Herren von Bardeleben, Landerer, von Lesser, S. 163—165.

6) Herr Petersen, Ueber den angeborenen musculären Schiefhals . . . . . I. 165. II. 214.
Discussion: Herr Bruns, S. 165, 166.

7) Herr Rehn, Compression der Cauda equina durch einen extradural gelegenen Tumor. Operation. Heilung . . . . . I. 166. II. 229.
Neu aufgenommene Mitglieder S. 166.

8) Herr von Zoege-Manteuffel, Ueber angiosclerotische Gangrän . . . . . I. 166. II. 139.
Discussion: Herren Braun, von Bergmann II., von Zoege-Manteuffel, S. 166, 167.

Vierter Sitzungstag, Sonnabend, 4. April.

a) Morgensitzung im Operationssaale der Königl. chirurgischen Universitäts-Klinik . . . . I. 167.
Telegramm Sr. Exc. des Staatsministers Herrn von Gossler, S. 167.

1) Herr Kader, Ueber localen Meteorismus (mit Demonstrationen) . . . . . I. 168. II. 242.

2) Herr Braun, Demonstration eines wegen Gangrän resecirten Volvulus der Flexura sigmoidea I. 168. II. 368.
Discussion: Herren James Israel, Schlange, von Zoege-Manteuffel, Kader, S. 168—171.

3) Herr Hans Schmid, Die Resection der Hüftpfanne . . . . . I. 171. II. 233.
Discussion: Herren Bardenheuer, Heusner, Schmid, S. 171, 172.

Seite

4) Herr Schlange, Vorstellung eines Kranken mit geheilter Ectopia vesicae . . . . . I. 173.
Discussion: Herren Thiersch, Rydygier, Schlange, Hoeftman, S. 174—176.

5) Herr Nissen, Vorstellung eines geheilten Falles von arteriell-venösem Aneurysma der Carotis cerebralis und des Sinus cavernosus . . I. 176.
Discussion: Herr Wölfler, S. 178.
Herr Beely, Demonstration orthopädischer Apparate S. 179.

6) Herr Goldschmidt, Erworbene Urachusfistel in Folge von Blasenstein; Heilung durch Sectio alta . . . . . I. 179.

7) Herr Salzer, Ueber Enteroanastomosen . . I. 180. II. 305.
Discussion: Herren Reichel, Helferich, S. 180, 181.

8) Herr Deutz, Ueber functionelle Resultate nach der Resection des Oberarmkopfes (mit Vorstellung einer Patientin . . . . . I. 181.
Discussion: Herren Senger, Deutz, S. 183.

9) Herr von Büngner, a) Ein merkwürdiger Fall von peracuter Gangrän des Scrotum . . . I. 183. II. 189.
b) Posthioplastik nach gangränöser Zerstörung der Vorhaut und eines Theiles der Penishaut . I. 183. II. 205.

Grundsteinlegung des Langenbeckhauses . . . . I. 184.
Ansprache des Herren Vorsitzenden, Verzeichniss der in den Grundstein eingelegten Gegenstände, S. 184, 185.

---

b) Nachmittagssitzung im Operationssaale der Königl. chirurgischen Universitätsklinik . . I. 185.
Neu aufgenommene Mitglieder S. 185. — Rechnungsablagen durch Herren Küster S. 186.

1) Herr Braatz, Ueber das Verhältniss der klinischen Chirurgie zur chirurgischen Bacteriologie und die Bedeutung der Anaërobiose für beide I. 186.

2) Herr Jordan, Ueber die Aetiologie des Erysipels . . . . . I. 189. II. 66.
Discussion: Herr Thiersch, S. 189.

3) Herr Conrad Brunner, Ueber Ausscheidung pathogener Mikroorganismen durch den Schweiss I. 189.

Seite

Discussion: Herren Thiersch, Freiherr von Eiselsberg, S. 190.

4) Herr F. Fischer, Bacteriologische und anatomische Untersuchungen über die Lymphangitis der Extremitäten . . . . . I. 190.

5) Herr Reichel, Ueber Immunität gegen das Virus der Eitercoccen . . . . . I. 194. II. 1.
Discussion: Herren Thiersch, von Bardeleben S. 194, 195.

6) Senger, Ueber ein einfaches Verfahren, eiternder, mit Entblössung der Schädelknochen verbundener Kopfwunden in kurzer Zeit zu heilen. I. 195.
Discussion: Herren Wagner, Senger S. 197—199.

7) Herr Rydygier, a) Beitrag zu selteneren Erkrankungen der Zunge . . . . . I. 199. II. 184.
b) Demonstration von Abbildungen seltener Fälle von Missbildungen . . . . . I. 199. II. 186.
c) Ein Fall von primärem Melanosarcom des Nebenhodens . . . . . I. 199. II. 186.

8) Herr Escher, Demonstration von Präparaten . I. 199.

9) Herr Braatz, Demonstration einiger Instrumente und Apparate . . . . . I. 200.

10) Herr Messner, Ueber Knochenveränderungen bei Pes calcaneus congenitus (mit Demonstration) I. 201. II. 148.
Schluss des Congresses: Herren Thiersch, von Bardeleben, S. 201.

II. Grössere Vorträge und Abhandlungen.

I. Herr Reichel, Ueber Immunität gegen das Virus von Eitercoccen . . . . . I. 194. II. 1.

II. Herr Gurlt, Zur Narkotisirungs-Statistik . I. 124. II. 46.

III. Herr Jordan, Die Antiologie des Erysipels I. 189. II. 66.

IV. Herr Bardenheuer, Operative Mittheilungen . . . . . II. 103.

1. Verschluss grosser Vesico-Vaginalfisteln durch Transplantation der Blasenwand I. 160. II. 103.
2. Mittheilungen über plastische Operationen im Gesicht zur Verhütung der Kieferklemme und zur Heilung bestehender Kieferklemme (Hierzu Taf. I.) . . . I. 161. II. 106.
3. Quere (partielle) Nierenresection . . I. 161. II. 111.
4. Resection der Hüftgelenkspfanne und

		Seite
	partielle Resection des Oberschenkelkopfes	II. 116.
V.	Herr Kummer, Experimentelles über submucöse Resection von Darm und Magen. (Mit Holzschnitten)	I. 132. II. 121.
	Anhang. Herr Kocher, Ueber eine neue Methode der Magenresection mit nachfolgender Gastro-Duodenostomie . .	II. 129.
VI.	Herr Sprengel, Ueber einen Fall von Exstirpation der Gallenblase mit Anlegung einer Communication zwischen Ductus choledochus und Duodenum. (Mit einem Holzschnitt) .	I. 113. II. 132.
VII.	Herr von Zoege-Manteuffel, Ueber angiosclerotische Gangrän	I. 166. II. 139.
VIII.	Herr Hoeftman, Beitrag zur Heilung der Epispadie und Ectopie der Blase. (Hierzu Taf. III. Fig. 1—6)	I. 176. II. 145.
IX.	Herr Messner, Ueber Knochenveränderungen bei Pes calcaneus congenitus. (Hierzu Taf. III. Fig. 7—14)	I. 201. II. 148.
X.	Herr Bruns, Ueber das Rankenneurom. Hierzu Taf. II. Fig. 1, 2)	I. 110. II. 151.
XI	Herr Bruns, Cystenkropf von ungewöhnlicher Grösse, geheilt durch Exstirpation. (Hierzu Taf. II. Fig. 3, 4)	I. 125. II. 160.
XII.	Herr Heusner, Ueber orthopädische Behandlung der Hüftgelenkserkrankungen. Hierzu Taf. IV)	I. 155. II. 163.
XIII.	Herr Rosenberger, Ueber operative Behandlung der männlichen Epispadie. (Hierzu Taf. V. Fig. 1—4)	I. 156. II. 170.
XIV.	Herr Barth, Ueber Prostatasarcom. (Hierzu Taf. V. Fig. 5)	I. 159. II. 175.
XV.	Herr Rydygier. Casuistische Mittheilungen	I. 199. II. 184.
	1. Beitrag zu selteneren Erkrankungen der Zunge, (Hierzu Taf. VI. Fig. 1, 2) .	I. 199. II. 184.
	2. Demonstration von Abbildungen seltener Fälle von Missbildungen. (Hierzu Taf. VI. Fig. 3—11)	I. 199. II. 186.
	4. Ein Fall von primärem Melanosarcom des Nebenhodens. (Hierzu Taf. VI. Fig. 12—14)	I. 199. II. 186
XVI.	Herr von Büngner, Ueber einen merkwürdigen Fall von peracuter Gangrän des Hodensackes	I. 183. II. 189.

		Seite	
XVII.	Herr von Büngner, Posthioplastik nach gangränösen Zerstörungen der Vorhaut und eines Theiles der Penishaut	I. 183.	II. 205.
XVIII.	Herr Petersen, Ueber den angeborenen musculären Schiefhals. (Hierzu Taf. VII. Fig. 4)	I. 165.	II. 214.
XIX.	Herr Schönborn, Knöcherner Frsatz eines grossen traumatischen Schädeldefectes nach der Methode von König. (Hierzu Taf. VII. Fig. 5, 6)	I. 135.	II. 225.
XX.	Herr Rehn, Compression der Cauda equina durch ein Lymphangioma cavernosum, Operation, Heilung	I. 166.	II. 229.
XXI.	Herr Schmid, Die Resection der Hüftpfanne (Mit Holzschnitten)	I. 171.	II. 233.
XXII.	Herr Kader, Zur Frage des localen Meteorismus bei innerer Darmocclusion	I. 168.	II. 242.
XXIII.	Herr Küster, Neue Operationen an Prostata und Blase. (Mit 2 Autotypieen) . . .	I. 136.	II. 249.
	1. Prostatectomia lateralis		II. 249.
	2. Totalexstirpation der Prostata und Blase		II. 255.
XXIV.	Herr Escher, Ueber Bassini's Methode der Radicaloperation des Leistenbruches . .	I. 125.	II. 270.
XXV.	Herr Landerer, Ueber plastische Herniotomie	I. 125.	II. 289.
XXVI.	Herr Landerer, Zur Behandlung der Varicositäten	I. 162.	II. 292.
XXVII.	Herr Karewski, Ueber einen geheilten Fall von Hypospadia perinealis und über eine bei Kindern typische Form von Penisfisteln. (Mit einem Holzschnitt)	I. 156.	II. 295.
XXVIII.	Herr Salzer, Beiträge zur Pathologie und chirurgischen Therapie chronischer Coecumerkrankungen. (Hierzu Taf. VIII. und Holzschnitte)	I. 180.	II. 305.
XXIX	Herr Braun, Ueber die operative Behandlung der Axendrehung der Flexura sigmoidea .	I. 168.	II. 368.
XXX.	Herr Küster, Ein Fall von Choledochotomie	I. 143.	II. 400.
XXXI	Herr O. Israel, Ueber folliculäre Epitheliome der Haut. (Mit 14 Autotypieen)		II. 405.

III. Alphabetisches Namen- und Sach-Register

über den Inhalt der Verhandlungen des XI.—XX. Congresses der Deutschen Gesellschaft für Chirurgie (1882—1891) . . . . . II. 441.

A.

Einladungs-Circular.

Zwanzigster Congress

der

Deutschen Gesellschaft für Chirurgie.

Der zwanzigste Congress der Deutschen Gesellschaft für Chirurgie findet während der Osterwoche, vom 1. bis 4. April d. J. in Berlin statt.

Die Begrüssung der zum Congresse sich versammelnden Mitglieder geschieht am 31. März, Abends von 8 Uhr ab in den Rococco-Sälen des Central-Hôtel (Eingang von der Friedrichstrasse). Ihr reiht sich eine Sitzung des Ausschusses, zur Aufnahme neuer Mitglieder an.

Die Nachmittagssitzungen werden am 1. April, Mittags von 12—4 Uhr, an den anderen Tagen von 2—4 Uhr in der Aula der Königlichen Universität, die für Demonstrationen von Präparaten und Krankenvorstellung bestimmten Morgensitzungen von 10—1 Uhr im Königl. Universitäts-Klinikum abgehalten.

In den Morgensitzungen vorzustellende, von auswärts kommende Kranke können im Königl. Klinikum (Berlin N., Ziegelstrasse No. 5—9) Aufnahme finden, Präparate, Bandagen, Instrumente u. s. w. ebendahin gesandt werden.

Ankündigungen von Vorträgen, Mittheilungen und Demonstrationen bitte ich so bald als möglich dem ständigen Schriftführer, Herrn Geh. Med.-Rath und Prof. Dr. Gurlt (W., Keithstrasse No. 6) zugehen zu lassen und dabei anzugeben, ob die Vorträge in den Vormittagssitzungen (Klinik), oder in den Nachmittagssitzungen (Aula) gehalten werden sollen.

Für den 1. Sitzungstag habe ich die Besprechung der Koch'schen Entdeckung anberaumt und hat auf mein Ersuchen Herr E. von Bergmann den einleitenden Vortrag übernommen. Kranke und Präparate, die zu diesem Thema in Bezug stehen, sollen Donnerstag, den 2. April, Vormittags im Königl. Universitäts-Klinikum demonstrirt werden.

Das gemeinsame Mittagsmahl ist auf Donnerstag, den 2. April, 5 Uhr Abends, im Central-Hôtel angesetzt. Für die Theilnehmer wird ein Bogen

zur Einzeichnung ihrer Namen ebendaselbst am Abende des 31. März und am 1. April während der Sitzung vor der Aula ausliegen.

Herr Anders ist beauftragt, Beiträge zum Besten des „Langenbeck-Hauses“, sowie die regelmässigen Zahlungen der Mitglieder entgegenzunehmen.

Diejenigen Herren Collegen, welche beabsichtigen, Uebersichten ihrer Chloroformnarkosen, entsprechend einem vorjährigen Beschlusse des Congresses, einzuliefern, werden ersucht, diese Einlieferung an Herrn Geh. Med.-Rath Gurlt, Keithstrasse 6. bis zum 15. März zu bewerkstelligen.

Leipzig, den 6. Februar 1891.

Carl Thiersch,
Vorsitzender für das Jahr 1891.

B.

Verzeichniss der Mitglieder

der

Deutschen Gesellschaft für Chirurgie.*)

Ehren-Mitglieder.

1. Sir James Paget, Bart., in London.
2. Sir Joseph Lister, Bart., in London.
3. Dr. Billroth, Hofrath und Professor in Wien.
4. Sir Spencer Wells, Bart., in London.
5. Dr. Ollier, Professor in Lyon.

Ausschuss-Mitglieder.

*6. Vorsitzender: Dr. Thiersch, Geh. Med.-Rath und Professor in Leipzig.
*7. Stellvertreter des Vorsitzenden: Dr. König, Geh. Med.-Rath und Professor in Göttingen.
*8. Erster Schriftführer: Dr. Gurlt, Geh. Med.-Rath und Professor in Berlin.
*9. Zweiter Schriftführer: Dr. Wagner, Sanitätsrath, dirig. Arzt und Oberknappschaftsarzt zu Königshütte, Oberschlesien.
*10. Cassenführer und Bibliothekar: Dr. Küster, Geh. Med.-Rath und Professor in Marburg.

Anderweitige Ausschuss-Mitglieder.

*11. Dr. von Bergmann, Geh. Med.-Rath und Professor in Berlin.
*12. - Bruns, Professor in Tübingen.
*13. - Eugen Hahn, Geh. San.-Rath und Professor, dirig. Arzt in Berlin.
14. - Trendelenburg, Geh. Med.-Rath und Professor in Bonn.

---

*) Die auf dem Congress anwesenden Mitglieder sind mit einem * bezeichnet.

*15. Dr. Adler in Berlin.
16. - Ahlfeld, Professor in Marburg.
*17. - Alberti, Ober-Stabsarzt in Potsdam.
18. - Albrecht, Professor in Hamburg.
19. - Alsberg, dirig. Arzt in Hamburg.
*20. - Angerer, Professor in München.
*21. - von Bardeleben, Geh. Ob.-Med.-Rath und Professor in Berlin.
*22. - Bardenheuer, Professor und dirig. Arzt in Köln.
*23. - Franz Bardenheuer, Assistenzarzt in Berlin.
*24. - Bartels, Sanitätsrath in Berlin.
*25. - Barth, Secundärarzt in Marburg.
26. - Baum, Chefarzt in Danzig.
*27. - Baumgärtner, Med.-Rath und dirig. Arzt in Baden-Baden.
28. - Bayer, Docent in Prag.
29. - von Beck, Generalarzt a. D. zu Freiburg i. Br.
*30. - Beely in Berlin.
*31. - Benary in Berlin.
32. - Bergengrün in Riga.
*33. - Berger, Med.-Rath und dirig. Arzt in Coburg.
*34. - A. von Bergmann, dirig. Arzt in Riga.
*35. - Berns in Amsterdam.
*36. - Bessel, Sanitätsrath in Berlin.
*37. - Bessel Hagen, Professor und dirig. Arzt in Heidelberg.
*38. - Beyer, Ober-Stabsarzt in Dresden.
*39. - Bidder in Berlin.
40. - Blasius, Professor in Braunschweig.
*41. - Oscar Bloch in Kopenhagen.
*42. - Boeters in Görlitz.
*43. - Borchert in Berlin.
*44. - Borelius in Karlskrona (Schweden).
*45. - Bose, Professor in Giessen.
*46. - Braatz, Assistent in Heidelberg.
47. - von Bramann, Professor in Halle a. S
48. - Brandis, Geh. San.-Rath in Aachen.
*49. - Braun, Med.-Rath und Professor zu Königsberg i. Pr.
*50. - Heinrich Braun in Leipzig.
51. - Braune, Geh. Med.-Rath und Professor in Leipzig.
52. - Brendel in Montevideo.
*53. - Brenner, Primararzt in Linz a. d. Donau.
54. - Broese in Berlin.
*55. - Brunner, Hofrath und Oberarzt in München.
56. - Büchner in Halle a. S.
*57. - von Büngner, Docent in Marburg.
58. - von Burckhardt, Med.-Rath und dirig. Arzt in Stuttgart.
59. - F. Busch, Professor in Berlin.
60. - Cammerer, Generalarzt des IV. Armee-Corps in Altona.

61. Dr. Caspary, Professor in Königsberg.
62. - Casper in Berlin.
*63. - Caspersohn in Altona.
*64. - Chwat, dirig. Arzt in Warschau.
65. - Claus, Sanitätsrath in Elberfeld.
*66. - De Cock, Professor in Gent.
67. - Eugen Cohn in Berlin.
*68. - Cordua in Hamburg.
*69. - Cramer in Wiesbaden.
70. - Credé, Hofrath in Dresden.
*71. - Creite, Physikus in Schöningen, Herzogthum Braunschweig.
72. - Czerny, Geheimer Rath und Professor in Heidelberg.
*73. - Deetz, Geh. Med.-Rath in Homburg.
*74. - Delhaes, Sanitätsrath in Berlin.
75. - von Dittel, Hofrath und Professor in Wien.
76. - Dörffel, Assistenzarzt in Leipzig.
77. - Dollinger in Budapest.
78. - Doutrelepont, Geh. Med.-Rath und Professor in Bonn.
*79. - Dreier, dirig. Arzt in Bremen.
80. - Ebermann, Wirklicher Staatsrath in St. Petersburg.
81. - Edel in Berlin.
*82. - Ehrenhaus, Sanitätsrath in Berlin.
*83. - Freih. von Eiselsberg, Docent und Assistenzarzt in Wien.
84. - Engelmann in Kreuznach.
85. - Erasmus, dirig. Arzt in Crefeld.
*86. - Erbkam in Görlitz.
*87. - Escher, Primar-Chirurg in Triest.
*88. - von Esmarch, Geh. Med.-Rath und Professor in Kiel.
*89. - von Farkas, Primararzt in Budapest.
*90. - Fehleisen, Docent in Berlin.
91. - Fenger, dirig. Arzt in Chicago.
92. - Hurry Fenwick in London.
93. - Fialla, dirig. Arzt in Bukarest.
94. - von Fichte, Generalarzt des XIII. Armee-Corps in Stuttgart.
95. - Fincke, Sanitätsrath und dirig. Arzt in Halberstadt.
96. - Firle in Bonn.
97. - Ernst Fischer, Professor in Strassburg i. E.
98. - Franz Fischer in Danzig.
*99. - F. Fischer, Docent in Strassburg.
100. - Georg Fischer, San.-Rath und dirig. Arzt in Hannover.
*101. - Hermann Fischer, Geh. Med.-Rath und Professor in Berlin.
102. - Hermann Fischer in Stettin.
*103. - Alexander Fraenkel, Docent in Wien.
*104. - Bernhard Fraenkel, Professor und Sanitätsrath in Berlin.
*105. - Frank in Berlin.
*106. - Freudenberg in Berlin.

*107. Dr. Freyer, Kreisphysikus in Stettin.
108. - Fricker, dirig. Arzt in Odessa.
*109. - Fürstenheim, Sanitätsrath in Berlin.
110. - Fuhr, Professor in Giessen.
111. - Gähde, Generalarzt des X. Armee-Corps in Hannover.
112. - von Gärtner, Staatsrath in Stuttgart. † 9. Dec. 1891.
113. - Garrè, Professor in Tübingen.
*114. - Gemmel, dirig. Arzt in Posen.
*115. - Alfred Genzmer, Professor in Halle a. S.
*116. - Hans Genzmer, II. in Berlin.
*117. - Gerster, Professor in NewYork.
*118. - Gerstein, dirig. Arzt in Dortmund.
119. - Gersuny, dirig. Arzt in Wien.
*120. - Gies, Professor in Rostock.
*121. - Glöckler, dirig. Arzt in Frankfurt a. M.
122. - Glöckner, Assistenzarzt in Berlin.
123. - Gluck, Professor in Berlin.
*124. - Goering, dirig. Arzt in Bremen.
*125. - Goldschmidt, in Berlin.
126. - Gräfe, Geh. Med.-Rath und Professor in Halle. a. S.
127. - Graf, Geh. San.-Rath und dirig. Arzt in Elberfeld.
128. - Graser, Docent in Erlangen.
*129. - Grimm, in Marienbad.
130. - Grimm, in Sapporo (Japan).
*131. - Groeneveld in Leer.
*132. - Grossheim, Generalarzt in Berlin.
133. - Grossich, Primarchirurg in Fiume.
134. - Grube, Professor in Charkow.
135. - Grünberg, Sanitätsrath und dirig. Arzt in Stralsund.
*136. - Grüttner, dirig. Arzt in Gelsenkirchen.
137. - Güntner, Professor in Salzburg.
*138. - Gürtler, dirig. Arzt in Hannover.
*139. - Güterbock, Med.-Rath und Docent in Berlin.
*140. - Gussenbauer, Professor in Prag.
141. - Gutsch, in Karlsruhe, Baden.
142. - Haberern in Budapest.
143. - von Hacker, Docent und dirig. Arzt in Wien.
144. - Hadlich, dirig. Arzt in Cassel.
*145. - Hadra in Berlin.
146. - Haeckel, Docent und Assistenzarzt in Jena.
*147. - Haenel in Dresden.
148. - Hagedorn, Geh. Sanitätsrath und dirig. Arzt in Magdeburg.
*149. - Hagemann in Bernburg.
150. - Hager in Wandsbeck bei Hamburg.
*151. - Gustav Hahn, Ober-Stabsarzt in Berlin. † 7. Sept. 1891.
152. - Halm, Hofrath, Hofstabsarzt und dirig. Arzt in München.

*153. Dr. Hanseman, Docent und Assistent in Berlin.
154. - Hansmann, Arzt am Hospital aleman zu Buenos Ayres.
*155. - Hartwig, Director in Hannover.
156. - Hasse in Nordhausen.
*157. - Heidemann, Assistenzarzt in Berlin.
158. - Heidenhain, Professor in Greifswald.
*159. - Heilman, Assistenzarzt in Berlin.
*160. - Heinecke in Magdeburg.
161. - Heineke, Professor in Erlangen.
*162. - Helferich, Professor in Greifswald.
163. - Heller, Sanitätsrath in Teplitz.
164. - Herrlich, Stabsarzt in Berlin.
*165. - Herzog, Docent in München.
*166. - Heuck, dirig. Arzt in Mannheim.
*167. - Heusner, Sanitätsrath und dirig. Arzt in Barmen.
*168. - Heymann in Berlin.
169. - Hildebrand, Docent und Assistenzarzt in Göttingen.
*170. - Hildebrandt, in Königsberg.
171. - Jul. Hirschberg, Professor in Berlin.
*172. - M. Hirschberg in Frankfurt a. M.
*173. - Hirschfeld, Ober-Stabsarzt in Berlin.
*174. - Hochenegg, Docent und Assistenzarzt in Wien.
*175. - Hoeftman zu Königsberg i. Pr.
176. - van der Hoeven, dirig. Arzt in Rotterdam.
*177. - Hoffa, Docent in Würzburg.
*178. - Egon Hoffmann in Greifswald.
179. - Franz Hoffmann in Wiesbaden.
*180. - Holthoff in Wolmirstedt.
*181. - Holz in Berlin.
*182. - Horn, Ober-Stabsarzt in Berlin.
183. - Horsley, Professor in London.
184. - Hrabowski in Wanzleben.
185. - Hüpeden, Med.-Rath in Hannover.
186. - Ischigouro, Generalarzt in Tokio, Japan.
*187. - James Israel, dirig. Arzt in Berlin.
*188. - Oscar Israel, Docent in Berlin.
189. - Axel Iversen, Professor in Kopenhagen.
190. - Alex. Jacobson, Docent in St. Petersburg.
*191. - Jaeckel, Stabsarzt in Potsdam.
*192. - Jaeger, Med.-Rath und dirig. Arzt in Darmstadt.
193. - C. Jaffé in Hamburg.
*194. - M. E. Jaffé in Posen.
195. - Janicke in Breslau.
196. - Janny, Docent und Primararzt in Budapest.
197. - Jervell in Christiania, Norwegen.
*198. - Julliard, Professor in Genf.

199. Dr. Kadenatzi, dirig. Arzt in Wilna, Russland.
*200. - Kader in Dorpat.
201. - Kammerer in New York.
202. - Kappeler, dirig. Arzt in Münsterlingen, Schweiz.
*203. - Karewski in Berlin.
*204. - Karg, Stabsarzt, Docent und Assistenzarzt in Leipzig.
205. - Katholicki, Primararzt in Brünn.
206. - Kaufman, Docent in Zürich.
*207. - Keser in Vevay.
208. - Kiliani in Halle a. S.
*209. - Kirchhoff in Berlin.
210. - Klaussner, Docent in München.
211. - Klemm, Assistenzarzt in Dorpat.
*212. - Carl Koch in Nürnberg.
213. - Wilhelm Koch, Staatsrath und Professor in Dorpat.
214. - Kocher, Professor in Bern.
*215. - Albert Köhler, Stabsarzt in Berlin.
*216. - Rudolf Köhler, Ober-Stabsarzt in Berlin.
217. - Köhler in Offenbach a. M.
*218. - Kölliker, Professor in Leipzig.
*219. - W. Körte, dirig. Arzt in Berlin.
*220. - Kolaczeck, Docent in Breslau.
*221. - Kortüm, dirig Arzt zu Schwerin in Mecklenburg.
222. - Kramer in Glogau.
*223. - Kraske, Professor zu Freiburg i. Br.
*224. - Fedor Krause, Professor in Halle a. S.
225. - Hermann Krause, Professor in Berlin.
*226. - Krause in Hamburg.
227. - Krecke in München.
*228. - Kredel in Hannover.
229. - Kremnitz, dirig. Arzt in Bukarest.
230. - Krönlein Professor in Zürich.
231. - Kronacher in München.
*232. - Kühne, Ober-Stabsarzt a. D. in Charlottenburg bei Berlin.
*233. - Kümmell, dirig. Arzt in Hamburg.
234. - Küstner, Professor in Dorpat.
235. - Dieder. Kuhlenkampff in Bremen.
236. - Ed. Kuhlenkampff in Bremen.
*237. - Kummer, Docent in Genf.
*238. - Kuthe in Berlin.
*239. - Kuzmik in Budapest.
240. - Landau, Docent in Berlin.
*241. - Landerer, Professor in Leipzig.
242. - Landgraf, Stabsarzt in Berlin.
243. - Landow, Assistenzarzt in Göttingen.
244. - F. Lange in New York.

*245. Dr. Langenbuch, Professer, Sanitätsrath und dirig. Arzt in Berlin.
246. - Langstein in Teplitz.
247. - Lantzsch, Ober-Stabsarzt a. D. in Berlin.
*248. - La Pierre, dirig. Arzt in Potsdam.
*249. - Lassar, Docent in Berlin.
*250. - Lauenstein, dirig. Arzt in Hamburg.
251. - Ledderhose, Professor zu Strassburg i. E.
*252. - Lenhartz, Stabsarzt in Berlin.
*253. - Lennander, Professor in Upsala.
254. - Leopold, Med.-Rath ued Professor in Dresden.
*255. - Leser, Docent in Halle a. S.
*256. - Freih. von Lesser, Docent in Leipzig.
257. - Leuthold, Generalarzt des Garde-Corps und Professor in Berlin
*258. - William Levy in Berlin.
259. - Lindemann, Sanitätsrath und dirig. Arzt in Hannover.
*260. - Lindemann, Kreiswundarzt in Gelsenkirchen.
*261. - Lindemann, Assistenzarzt in Berlin.
*262. - Lindner, Med.-Rath und dirig. Arzt in Berlin.
263. - Lindpaintner in München.
*264. - Loebker, Professor und Oberarzt in Bochum.
265. - Loeffler, Professor in Greifswald.
266. - Loehlein, Professor in Giessen.
*267. - Loose in Bremen.
268. - Lossen, Professor in Heidelberg.
269. - von Lotzbeck, General-Stabsarzt der Bayerisch. Armee in München.
270. - Lücke, Professor zu Strassburg i. E.
271. - Lühe, Ober-Stabsarzt zu Königsberg i. Pr.
272. - Lüning, Docent in Zürich.
273. - Lumniczer, Professor in Budapest.
274. - Sir William Mac Cormac, dirig. Arzt in London.
275. - Mack, dirig. Arzt in Braunschweig.
276. - Sir George Macleod, Professor in Glasgow.
*277. - Madelung, Ober-Med.-Rath und Professor in Rostock.
278. - Mäurer, Sanitäts-Rath in Coblenz.
*279. - Malthe, Professor in Christiania, Norwegen.
*280. - von Mangoldt in Dresden.
281. - Mannel, Geh. Hof- und Med.-Rath in Arolsen.
*282. - Marc, Kreis-Physikus in Wildungen.
283. - Marckwald in Kreuznach.
*284. - A. Martin, Docent in Berlin.
*285. - E. Martin in Breslau.
*286. - Mehlhausen, Geh. Ober-Med.-Rath und Generalarzt in Berlin.
287. - Meinert in Dresden.
288. - Melcher, Secundärarzt zu Königsberg i. Pr.
*289. - Menschel in Bautzen.
*290. - Messner in Wiesbaden.

291. - Methner, dirig. Arzt in Breslau.
292. - Metzler, Ober-Stabsarzt in Darmstadt.
*293. - Meusel, Geh. Med.-Rath in Gotha.
*294. - George Meyer in Berlin.
295. - Max Meyer in Berlin.
296. - Willy Meyer in New York.
297. - Michael in Hamburg.
298. - Middeldorpf, dirig. Arzt in Hanau.
*299. - Mikulicz, Geh. Med.-Rath und Professor in Breslau.
*300. - Mitscherlich, Ober-Stabsarzt a. D. und Professor in Berlin.
*301. - Moeller in Magdeburg.
302. - Morian in Essen a. Ruhr.
*303. - von Mosengeil, Professor in Bonn.
304. - Mosetig von Moorhof, Professor und Primararzt in Wien.
305. - Ernst Müller in Stuttgart.
306. - Max Müller, Geh. San.-Rath und dirig. Arzt in Köln.
*307. - Max Müller in Schandau.
*308. - W. Müller, dirig. Arzt in Aachen.
*309. - Müller, Ober-Stabsarzt in Oldenburg.
*310. - Münnich, Ober-Stabsarzt in Berlin.
311. - Münzel in Leipzig.
312. - Muhlack, Stabsarzt in Swinemünde.
313. - Murillo y Palacios in Madrid.
*314. - Nagel, dirig. Arzt in Bremen.
*315. - Nasse, Assistenzarzt in Berlin.
*316. - Neuber, Docent in Kiel.
*317. - Neumeister in Stettin.
*318. - Nicoladoni, Professer in Innsbruck.
319. - Nicolai, Ober-Stabsarzt in Fürstenwalde.
320. - Nissen, Assistenzarzt in Halle a. S.
*321. - Nitze, Docent in Berlin.
*322 - Noll in Hanau.
323. - von Noorden, Assistenzarzt in Breslau.
*324. - Nuesse, Ober-Stabsarzt a. D. in Potsdam.
*325. - Obaliński, Professor in Krakau.
*326. - Oberländer in Dresden.
*327. - Oberst, Professor in Halle a. S.
328. - Alexander Ogston, Professor in Aberdeen.
329. - Ohage in St. Paul, Minnesota, Nord-Amerika.
*330. - Olshausen, Geh. Med.-Rath und Professor in Berlin.
331. - A. Oppenheim in Berlin.
332. - Pagenstecher in Elberfeld.
333. - Rosswell Park, Professor in Buffalo, Nord-Amerika.
334. - Charles T. Parkes in Chicago.
*335. - Partsch, Professor in Breslau.
336. - Passavant, Geh. Sanitäts-Rath in Frankfurt a.M.

337. Dr. Pauli, dirig. Arzt in Lübeck.
338. - Pauly, Stabsarzt a. D., Sanitätsrath und dirig. Arzt in Posen.
*339. - Pelkmann in Berlin.
*340. - Pelz, dirig. Arzt in Osnabrück.
*341. - Pernice in Frankfurt a. O.
*342. - Petersen, Professor in Kiel.
343. - Petri, Geh. Sanitäts- und Med.-Rath, dirig. Arzt in Detmold.
*344. - Pfuhl, Professor und Stabsarzt in Berlin.
345. - Pietrzikowski, Docent in Prag.
*346. - Pilz in Stettin.
347. - Plenio in Elbing.
348. - Plettner in Dresden.
*349. - Poelchen, dirig. Arzt in Zeitz.
350. - Poensgen in Düsseldorf.
351. - Popp in Regensburg.
*352. - Poppert, Docent und Assistenzarzt in Giessen.
353. - Posner in Berlin.
354. - Preetorius in Antwerpen.
355. - von Puky, Docent in Budapest.
356. - Rausche, Sanitätsrath und Oberarzt in Magdeburg.
*357. - Réczey, Professor in Budapest.
358. - Wilh. Rud. Reger, Ober-Stabsarzt in Halle a. S.
*359 - Ernst Reger, Ober-Stabsarzt in Hannover.
*360. - Rehn, dirig. Arzt in Frankfurt a. M.
*361. - Reichel, Docent und Assistenzarzt in Würzburg.
362. - von Reuss in Bilin.
*363. - Richter, Med.-Rath und Professor in Breslau.
364. - Ried, Wirkl. Geheimer Rath und Professor in Jena.
365. - Riedel, Professor in Jena.
366. - Riedinger, Professor in Würzburg.
367. - Riegner in Breslau.
*368. - Rinne, Professor und dirig. Arzt in Berlin.
369. - Ritschl, Docent und Assistenzarzt zu Freiburg i. Br.
*370. - Rochs, Stabsarzt in Berlin.
*371. - Rose, Geh. Med.-Rath, Professor und dirig. Arzt in Berlin.
372. - Rosenbach, Professor in Göttingen.
*373. - Alfred Rosenbaum in Berlin.
*374. - Rosenberger, Docent und dirig. Arzt in Würzburg.
*375. - Rosenstein in Berlin.
376. - Roser in Wiesbaden.
377. - Rost, Medicinalrath in Rudolstadt.
*378. - Roth, Generalarzt des XII. Armee-Corps und Prof. in Dresden.
*379. - Roth, Assistenzarzt in Berlin.
*380. - Rothmann, Sanitätsrath in Berlin.
*381. - Rotter, dirig. Arzt in Berlin.
*382. - Rubinstein in Berlin.

*383. Dr. Rudeloff, Stabsarzt in Berlin.
*384. - Rudolphi, Ober-Med.-Rath in Neu-Strelitz.
*385. - Rueter in Hamburg.
386. - Paul Ruge, Sanitätsrath in Berlin.
*387. - Rupprecht, Hofrath und dirig. Arzt in Dresden.
388. - Russ jun. in Jassy.
*389. - de Ruyter, Docent in Berlin.
*390. - Rydygier, Professor in Krakau.
391. - Sachs zu Mülhausen i. Elsass.
392. - Sänger, Docent in Leipzig.
393. - Saltzmann, Professor in Helsingfors, Finnland.
*394. - Salzer, Professor in Utrecht, Holland.
*395. - Salzwedel, Stabsarzt in Berlin.
*396. - von Samson-Himmelstjerna in Pless, Oberschlesien.
397. - Samter, Assistenzarzt zu Königsberg i. Pr.
398. - Paul Samter in Berlin.
399. - Aal Sandberg in Bergen, Norwegen.
400. - Schädel, dirig. Arzt in Flensburg.
401. - Schäfer in Breslau.
*402. - Max Schede, dirig. Arzt in Hamburg.
*403. - Paul Schede in Magdeburg.
404. - Schillbach, Professor in Jena.
*405. - Schimmelbusch, Assistenzarzt in Berlin.
406. - Schinzinger, Hofrath und Professor zu Freiburg i. Br.
*407. - Schlange, Docent, dirig. und Assistenzarzt in Berlin.
*408. - Schleich in Berlin.
409. - Schliep, Sanitätsrath in Baden-Baden.
*410. - Hans Schmid, dirig. Arzt in Stettin.
*411. - Adolf Schmidt, Assistenzarzt in Berlin.
412. - Arnold Schmidt in Leipzig.
*413. - Benno Schmidt, Geh. Med.-Rath und Professor in Leipzig.
*414. - Fritz Schmidt, dirig. Arzt zu Polzin in Pommern.
415. - Georg Benno Schmidt, Docent und Assistenzarzt in Heidelberg.
*416. - Heinrich Schmidt, Geh. Sanitätsrath in Berlin.
417. - Kurt Schmidt, Stabsarzt in Döbeln.
418. - Martin Benno Schmidt, Assistent in Strassburg.
419. - Meinhard Schmidt, Amtsphysikus in Cuxhaven.
*420. - Richard Schmidt in Berlin.
421. - Schmidtlein in Berlin.
*422. - Schnabel, Sanitätsrath und dirig. Arzt in Breslau.
423. - Schneider, Professor zu Königsberg i. Pr.
*424. - Schoenborn, Hofrath und Professor in Würzburg.
425. - Schoetz in Berlin.
426. - Schrader, Generalarzt des V. Armee-Corps in Posen.
427. - Justus Schramm, Hofrath und dirig. Arzt in Dresden.

428. Dr. Schröter, Assistenzarzt in Danzig.
*429. - Schuchardt, dirig. Arzt in Stettin.
*430. - Schüller, Professor in Berlin.
431. - Schüssler in Bremen.
*432. - Schütte, Sanitätsrath und dirig. Arzt in Berlin.
433. - A. W. Schultze, Ober-Stabsarzt a. D. und Sanitätsrath in Stettin.
434. - Schultze, dirig. Arzt in Duisburg.
435. - Schwahn, Ober-Stabsarzt a. D. und Kreis-Physikus in Breslau.
436. - Schwalbe in Los Angeles, Californien.
437. - Victor Schwarz in Riga.
*438. - Schwieger, Stabsarzt in Berlin.
439. - Seidel in Braunschweig.
*440. - Selle, Ober-Stabsarzt in Dresden.
*441. - Sellerbeck, Ober-Stabsarzt in Berlin.
*442. - Sendler, dirig. Arzt in Magdeburg.
*443. - Senger in Crefeld.
444. - Senn, Professor in Chicago, Nord-Amerika.
445. - Settegast in Berlin.
446. - Severeanu, Professor in Bukarest.
447. - Severin zu Bad Wildungen.
448. - Seydel, Docent in München.
449. - Sick, Secundärarzt in Hamburg-Eppendorf.
450. - Skutsch, Docent in Jena.
451. - Socin, Professor in Basel.
*452. - Söderbaum in Falun (Schweden).
*453. - Sonnenburg, Professor und dirig. Arzt in Berlin.
*454. - Sprengel, dirig. Arzt in Dresden.
455. - Stabel, Sanitäts-Rath in Kreuznach.
*456. - Stadler, dirig. Arzt in Bremen.
457. - Starck, Med.-Rath und dirig. Arzt in Danzig.
458. - Staude, Med.-Rath und Krankenhaus-Director in Zwickau.
459. - Stechow, Stabsarzt in Berlin.
460. - Stein in Stuttgart.
*461. - Steinbrück, dirig. Arzt in Züllchow bei Stettin.
*462. - Steinthal in Stuttgart.
*463. - Stelzner, Geh. Med.-Rath und dirig. Arzt in Dresden.
464. - Stetter, Docent zu Königsberg i. Pr.
465. - Sir William Stokes, Professor in Dublin.
466. - Stricker in Biebrich a. Rh.
467. - Strube, Generalarzt des VI. Armee-Corps in Breslau.
468. - Subbotić, Primararzt in Belgrad.
469. - Süersen, Geh. Hofrath in Berlin.
470. - Szuman in Thorn.
471. - Tamm, Hofarzt in Berlin
472. - Tausch, Assistenzarzt in München.

*473. Dr. Theobald, Medicinalrath in Oldenburg.
*474. - Thiem in Cottbus.
*475. - Justus Thiersch jun. in Leipzig.
476. - Thomsen in Altona.
477. - Tilanus, Professor in Amsterdam.
*478. - Tillmanns, Professor in Leipzig.
479. - Timann, Ober-Stabsarzt in Potsdam.
*480. - von Tischendorf in Leipzig.
*481. - Tobold, Geh. Sanitätsrath und Prof. in Berlin.
482. - Toelken in Bremen.
483. - Trost, Regierungs-Med.-Rath in Aachen.
*484. - Uhthoff, Professor in Marburg.
*485. - Akira Uno, Professor in Tokio, Japan.
*486. - Urban, Assistenzarzt in Leipzig.
*487. - Veit, Docent in Berlin.
*488. - Viertel in Breslau.
489. - Villaret, Ober-Stabsarzt in Spandau.
490. - Völker, Medicinalrath in Braunschweig.
*491. - Paul Wagner, Docent in Leipzig.
*492. - Rudolf Wagner in Berlin.
*493. - Wahl, Sanitätsrath in Essen.
494. - Waitz in Hamburg.
495. - Walkhoff in Helmstedt.
*496. - Walzberg in Minden.
497. - Warholm, Docent in Lund, Schweden.
498. - Warnatz in Dresden.
499. - Wassermann in Paris.
*500. - Wechselmann in Berlin.
*501. - von Wegner, General-Stabsarzt a. D. in Berlin.
*502. - Wehr in Lemberg.
503. - Weil, Professor in Prag.
504. - Weise in Berlin.
*505. - Wenzel, Generalarzt der Kaiserl. Marine in Berlin.
506. - Wiesinger, Secundärarzt in Hamburg.
507. - Wild, dirig. Arzt in Cairo, Aegypten.
*508. - Wilke, Geh. San.-Rath und dirig. Arzt in Halle a. S.
509. - Willemer, dirig. Arzt in Ludwigslust.
510. - Winckel, Ober-Med.-Rath und Professor in München.
*511. - von Winiwarter, Professor in Lüttich.
512. - Wiskemann zu Mülhausen i. E.
513. - Witzel, Professor in Bonn.
*514. - Rudolph Wolf, dirig. Arzt in Hamburg.
515. - Carl Wolff in Griesheim, Provinz Hessen-Nassau.
*516. - Ernst Wolff, Generalarzt a. D. in Berlin.
*517. - Julius Wolff, Professor in Berlin.

*518. Dr. Max Wolff, Professor in Berlin.
519. - Wurfbain, Professor in Amsterdam.
*520. - Zabludowski in Berlin.
*521. - Zdekauer in Trautenau.
*522. - Albert Zeller in Stuttgart.
523. - Zielewicz, Sanitätsrath und dirig. Arzt in Posen.
*524. - Ziemssen in Wiesbaden.
*525. - von Zoege-Manteuffel, Docent in Dorpat.
*526. - Zwicke, Ober-Stabsarzt in Dessau.

C.

Statuten

der

Deutschen Gesellschaft für Chirurgie.

Name, Zweck und Sitz der Gesellschaft.

§ 1. Die deutsche Gesellschaft für Chirurgie hat den Zweck, bei dem stets wachsenden Umfange der Wissenschaft, die chirurgischen Arbeitskräfte zu einigen, durch persönlichen Verkehr den Austausch der Ideen zu erleichtern und gemeinsame Arbeiten zu fördern.

Sie hat ihren Sitz in Berlin.

Zur Erreichung dieses Zweckes veranstaltet die Gesellschaft alljährlich regelmässig im Monat April einen Congress in Berlin. Tag und Ort des Congresses sowie die Zahl der Sitzungstage bestimmt der Vorsitzende der Gesellschaft.

Vermögen der Gesellschaft.

§ 2. Das Vermögen der Gesellschaft setzt sich zusammen:

1) aus einem Capital- und Baarvermögen von gegenwärtig etwa 100,000 Mark,
2) aus den Jahresbeiträgen und aus Zuwendungen, welche der Gesellschaft von Mitgliedern oder von Dritten gemacht werden.

Mitglieder und Organe der Gesellschaft.

§ 3. Die Gesellschaft besteht aus Mitgliedern und aus Ehrenmitgliedern.

Ihre Organe sind: Das Bureau, der Ausschuss und die Generalversammlung.

Mitglieder.

§ 4. Mitglied der Gesellschaft kann Jeder werden, der sich mit Chirurgie beschäftigt.

Wer in die Gesellschaft als Mitglied aufgenommen werden will, muss dazu von drei Mitgliedern der Gesellschaft schriftlich vorgeschlagen werden. Ueber die Aufnahme entscheidet der Ausschuss.

Ehrenmitglieder.

§ 5. Hervorragende Chirurgen können zu Ehrenmitgliedern der Gesellschaft ernannt werden. Indessen soll deren Zahl 12 nicht übersteigen.

Die Ernennung von Ehrenmitgliedern erfolgt auf einstimmigen, in einer Sitzung der Generalversammlung einzubringenden Vorschlag des Ausschusses durch die Generalversammlung. Die Abstimmung ist eine schriftliche, mittelst Stimmzettel und findet in der nächstfolgenden Sitzung der Generalversammlung statt. Zur Ernennung von Ehrenmitgliedern bedarf es einer Mehrheit von $^2/_3$ der anwesenden, in der Präsenzliste eingetragenen Mitglieder. Abwesende können an der Abstimmung nicht Theil nehmen.

Beiträge der Mitglieder.

§ 6. Jedes Mitglied zahlt einen Jahresbeitrag von 20 M. Die Zahlung hat in der ersten Hälfte des Jahres zu geschehen.

Das Geschäftsjahr ist das Kalenderjahr.

Ein erst in der zweiten Hälfte des Jahres aufgenommenes Mitglied hat den vollen Jahresbeitrag zu entrichten.

Durch einmalige Zahlung des zehnfachen Jahresbeitrages = 200 M. wird die lebenslängliche Mitgliedschaft erworben.

Eine Veränderung der Jahresbeiträge erfolgt durch Beschluss der Generalversammlung, doch bedarf eine Herabsetzung derselben der Zustimmung der Staatsaufsichtsbehörde.

Ehrenmitglieder zahlen keine Beiträge.

Ein Mitglied, welches trotz zweimaliger Mahnung des Cassenführers mit seinem Beitrage länger als ein Jahr im Rückstande bleibt, gilt als ausgeschieden und wird in der Liste gestrichen. Der Wiedereintritt in die Gesellschaft kann ohne Weiteres erfolgen, sobald der oder die noch rückständigen Beiträge nachgezahlt worden sind.

Ein Mitglied, welches zum Verlust der bürgerlichen Ehrenrechte rechtskräftig verurtheilt ist, verliert ohne Weiteres die Mitgliedschaft.

Gäste.

§ 7. Nichtmitglieder können zum Besuche der Jahresversammlungen der Gesellschaft (Congresse) von Mitgliedern als Gäste eingeführt werden, dürfen jedoch nur mit Genehmigung des Vorsitzenden Vorträge halten und an den Verhandlungen sich betheiligen.

Ausschuss und Bureau.

§ 8. Der Ausschuss der Gesellschaft bestehr aus:

1. einem Vorsitzenden,
2. einem stellvertretenden Vorsitzenden,
3. und 4. zwei Schriftführern,
5. einem Cassenführer,
6. —9. und vier anderen Mitgliedern.

Die unter 1 bis 5 genannten Mitglieder des Ausschusses bilden das Bureau der Gesellschaft und des Congresses.

§ 9. Die Wahl der Ausschuss-Mitglieder erfolgt in der Generalversammlung der Gesellschaft, nach Massgabe der folgenden Bestimmungen:

I. Die Wahl des Vorsitzenden erfolgt alljährlich am vorletzten Sitzungstage des Congresses für die Dauer des nächstfolgenden Kalenderjahres durch absolute Stimmenmehrheit der Abstimmenden. Sie muss stets durch Stimmzettel in einem besonderen Wahlgange erfolgen.

Mitglieder der Gesellschaft, welche verhindert sind, an der Generalversammlung Theil zu nehmen, sind berechtigt, sich an dieser Wahl durch Einsendung ihrer Stimmzettel an den ständigen Schriftführer (siehe III.) zu betheiligen, müssen jedoch in diesem Falle die eingesandten Stimmzettel mit ihrer Unterschrift versehen, während die Wahl für die anwesenden Mitglieder eine geheime ist.

Wird die absolute Stimmenmehrheit in dem ersten Wahlgange nicht erreicht, so findet eine Stichwahl zwischen denjenigen beiden Mitgliedern statt, welche die meisten Stimmen erhalten haben.

Bei Stimmengleichheit entscheidet das durch den Vorsitzenden zu ziehende Loos.

II. Der stellvertretende Vorsitzende, der zweite Schriftführer und die vier anderen Mitglieder des Ausschusses werden alljährlich am ersten Sitzungstage des Congresses für die Zeit bis zur nächstjährigen ordentlichen Generalversammlung durch einfache Stimmenmehrheit der Abstimmenden gewählt. Die Abstimmung erfolgt entweder durch Stimmzettel oder durch widerspruchslose Zustimmung.

Bei Stimmengleichheit entscheidet das durch den Vorsitzenden zu ziehende Loos.

III. Der erste Schriftführer und der Cassenführer sind ständige Mitglieder des Ausschusses und des Bureaus in dem Sinne, dass nach ihrer in der ordentlichen Generalversammlung durch einfache Stimmenmehrheit erfolgten Wahl ihre Amtsdauer eine zeitlich unbegrenzte ist.

Zur Zeit ist erster Schriftführer der Gesellschaft der Geheime Med.-Rath Professor Dr. E. Gurlt und Cassenführer der Geheime Med.-Rath Professor Dr. E. Küster.

Die ausgeschiedenen Ausschuss-Mitglieder sind sofort wiederwählbar.

§ 10. Der Ausschuss regelt seine innere Thätigkeit und die Amtsthätigkeit seiner Mitglieder selbst. Er leitet die gesammten Angelegenheiten der Gesellschaft, insoweit dieselben nicht ausdrücklich dem Vorsitzenden, dem Bureau oder der Generalversammlung zugewiesen sind.

Er ist beschlussfähig, sobald mindestens fünf Mitglieder, einschliesslich des Vorsitzenden oder dessen Stellvertreters, anwesend sind. Die Einladungen erfolgen schriftlich, bezw. durch gedruckte oder sonstwie mechanisch vervielfältigte Zusendungen, durch den Vorsitzenden, oder in dessen Auftrage durch den ständigen Schriftführer, oder mündlich in einer Sitzung.

Ist eine mündliche Verhandlung und Beschlussfassung des Ausschusses nicht möglich, weil derselbe nicht versammelt ist, so erfolgt die Abstimmung schriftlich durch Umlauf. In diesem Falle sind die sämmtlichen im Amte befindlichen Ausschuss-Mitglieder vom Vorsitzenden um schriftliche Abgabe ihrer Stimme zu ersuchen.

Bei der Abstimmung entscheidet Stimmenmehrheit. Im Falle der Stimmengleichheit giebt die Stimme des Vorsitzenden, eventuell dessen Stellvertreters den Ausschlag.

§. 11. Das Bureau führt die laufenden Geschäfte der Gesellschaft und vertritt sie nach Aussen in allen gerichtlichen und aussergerichtlichen Angelegenheiten, insbesondere auch in denjenigen Fällen, in welchen die Gesetze sonst eine Specialvollmacht erfordern. Dasselbe verwaltet das Vermögen der Gesellschaft nach den Grundsätzen der Vormundschafts-Ordnung, unter Aufsicht des Ausschusses und der Generalversammlung.

§. 12. Der Vorsitzende, oder im Falle seiner Verhinderung der stellvertretende Vorsitzende führt in allen Sitzungen des Ausschusses, des Bureaus und der Generalversammlung des Congresses den Vorsitz.

Die Einziehung der Mitglieder-Beiträge geschieht durch den Cassenführer.

§. 13. Scheidet ein Mitglied des Ausschusses im Laufe seiner Amtsperiode aus irgend einem Grunde aus, so ergänzt der Vorsitzende bis zur nächsten ordentlichen Generalversammlung den Ausschuss durch Zuwahl aus der Zahl der Mitglieder der Gesellschaft.

§. 14. Die Beglaubigung der Mitglieder des Ausschusses bezw. des Büreaus wird durch ein von dem Königlichen Polizei-Präsidenten von Berlin auf Grund der Wahlverhandlungen auszustellendes Zeugniss geführt.

§. 15. Der Ausschuss hat alljährlich der Generalversammlung einen Geschäftsbericht über das abgelaufnne Geschäftsjahr zu erstatten und die Verwaltungsrechnung zu legen. Die Generalversammlung beauftragt zwei Mitglieder mit der Prüfung derselben und ertheilt demnächst dem Ausschuss, nach Erledigung etwaiger Anstände, Entlastung.

§. 16. Alljährlich regelmässig im Monat April, gleichzeitig mit dem von der Gesellschaft veranstalteten Congresse (§. 1), findet in Berlin die ordentliche Generalversammlung an dem vom Vorsitzenden bei der Einladung anzugebenden Orte statt.

Die Einladungen hierzu erfolgen mindestens vier Wochen vorher schriftlich bezw. durch gedruckte oder sonstwie mechanisch vervielfältigte Zusendungen, unter Angabe der Tagesordnung für die erste Sitzung der Generalversammlung, welche am ersten Sitzungstage des Congresses stattfindet. In dieser Sitzung hat gemäss §. 15. der Ausschuss durch den Vorsitzenden Bericht über die Thätigkeit der Gesellschaft im abgelaufenen Geschäftsjahr, sowie über die finanzielle Lage der Gesellschaft zu erstatten und beantragt die im §. 15. erwähnte Entlastung.

Sodann finden die Wahlen des Ausschusses, mit Ausnahme des Vorsitzenden und der zwei ständigen Mitglieder des Ausschusses statt, nöthigenfalls auch die der beiden letzteren.

Endlich erfolgt am vorletzten Sitzungstage des Congresses gemäss §. 6. die Wahl des Vorsitzenden für die Dauer des nächstfolgenden Kalenderjahres.

Die Generalversammlung hat ferner zu beschliessen über

1. die Veränderung der Beiträge der Mitglieder (§. 6.),
2. den Erwerb von Grundstücken für die Gesellschaft, deren Veräusserung und Belastung,
3. die Abänderung der Statuten,
4. die Auflösung der Gesellschaft.

Stimmberechtigt in der Generalversammlung sind, ausser den Mitgliedern, auch die Ehrenmitglieder.

Soweit die Statuten nicht Anderes bestimmen, fasst die Generalversammlung ihre Beschlüsse durch einfache Stimmenmehrheit der Abstimmenden. Bei Stimmengleichheit entscheidet die Stimme des Vorsitzenden eventuell dessen Stellvertreters.

§. 17. Ueber Abänderung der Statuten kann die Generalversammlung nur beschliessen, wenn die Abänderungsanträge den Mitgliedern bei der Einladung zur Generalversammlung mitgetheilt worden sind.

Abänderungen der Statuten, welche den Sitz, die äussere Vertretung oder den Zweck der Gesellschaft betreffen, bedürfen der landesherrlichen Genehmigung, alle übrigen der Genehmigung des Oberpräsidenten von Berlin.

§. 18. Im Falle der Auflösung der Gesellschaft hat die Generalversammlung, welche diese Auflösung beschliesst, zugleich Verfügung über die Ausführung der Auflösung und über die Verwendung des Vermögens der Gesellschaft zu treffen.

Der Beschluss über die Auflösung der Gesellschaft und über deren Ausführung sowie über die Verwendung des Vermögens bedarf der landesherrlichen Genehmigung.

Berlin, den 24. April 1889.

Geschäftsordnung.

§. 1. Der Vorsitzende setzt die Tagesordnung fest und bestimmt die Reihenfolge der Vorträge. In der Sitzung gehen die Demonstrationen in der Regel den Vorträgen voran.

§. 2. Die Vorträge dürfen bis zu 30 Minuten dauern. Der Vorsitzende hat das Recht, ohne Befragen der Versammlung, denselben eine weitere Ausdehnung um 10 Minuten, also in Summa bis auf 40 Minuten zu gewähren. Nach Ablauf dieser Zeit ist durch Abstimmung der Wille der Versammlung einzuholen.

§. 3. Die Reden in der Discussion dürfen 5 Minuten oder, auf Zulassung des Vorsitzenden, 10 Minuten dauern, es sei denn, dass die Versammlung durch Abstimmung eine andere Willensmeinung kundgiebt.

I.

Protokolle, Discussionen

und

kleinere Mittheilungen.

BRITISH MEDICAL ASSOCIATION Library

Erster Sitzungstag

(Generalversammlung)

am Mittwoch, den 1. April 1891,
in der Aula der Königlichen Universität.

1) Eröffnung des Congresses um 12 Uhr 10 Minuten durch den Vorsitzenden Herrn Thiersch (Leipzig): M. H.! Indem ich Sie in Berlin willkommen heisse, eröffne ich den zwanzigsten Congress der Deutschen Gesellschaft für Chirurgie.

Ich habe zunächst über die Verluste zu berichten, welche unsere Gesellschaft im vergangenen Jahre durch den Tod erlitten und zu beklagen hat.

Am 31. October starb in München der Geh. Rath J. N. von Nussbaum, Prof. der Chirurgie und Generalstabsarzt à la suite. Er hatte seit 1860 den Lehrstuhl für klinische Chirurgie inne bis zu seinem Tode und der Tod erlöste ihn in seinem 60. Lebensjahre von langem schwerem Siechthum. Ich weiss nicht, wo ein Arzt vor ihm in München und Bayern sich zu einer solchen Stufe der Anerkennung von Hoch und Niedrig erhoben hat, und wie während seines Lebens ihm die höchsten Auszeichnungen zu Theil geworden, so zeigte sich auch bei seinem Tode eine tiefe Theilnahme und weit verbreitete Trauer, da sein Tod als ein Verlust nicht bloss für Bayern empfunden wurde. Diese Stellung verdankte er sowohl seiner hochentwickelten chirurgischen Tüchtigkeit, als seinem unerschöpflichen Wohlwollen und seiner steten Hülfsbereitschaft, mit welcher er sich jedem Kranken, arm oder reich, auch unter den schwierigsten Verhältnissen zur Verfügung stellte.*) Er war gleich geliebt und geehrt in den Palästen der Reichen wie in den Dachstuben der Armen. Dazu kam seine Wohlthätigkeit und wurde er der populärste Mann für die Münchener, welche mit Stolz von „ihrem“ Nussbaum sprachen.**)

*) Ein hoher Justizbeamter kam Nachts mit der dringenden Bitte, sofort den Luftröhrenschnitt bei seinem diphtherischen Kinde zu machen. Nussbaum war unfähig zu gehen, weil er von einem Oberschenkelbruche noch nicht geheilt war, ein anderer Arzt war wegen Kürze der Zeit nicht zu erreichen, auch kein Wagen zu haben, und so liess er sich von dem dazu erbötigen Vater bei stürmischer Nacht in die entfernte Wohnung tragen und traf noch rechtzeitig ein. Beide, Arzt und Vater, wurden belohnt; das Kind genas und ist zur Freude seiner Eltern zu einer fröhlichen, liebenswürdigen Jungfrau herangewachsen.

**) Als ich in den 70er Jahren einmal durch die Strassen Münchens fuhr und mich mit dem Wagen Nussbaum's kreuzte, wandte sich der Kutscher um, deutete mit dem Peitschenstiel auf den Wagen und sagte mit Selbstgefühl: Das war der Nussbaum!

Nussbaum war eine anziehende, interessante Persönlichkeit. Er war nicht von der wilden Kraft und struppigen Beschaffenheit, wie sich mancher Norddeutsche den Sohn der altbayerischen Erde vorstellt. Er war ein feiner, vornehmer Herr von verbindlichen Manieren, der mit seinem gewählten Anzug, seinen feingeschnittenen Zügen und glattrasirtem Gesicht an den englischen Physician erinnerte, wie er in den höchsten Kreisen verkehrt. Seine Physiognomie hatte etwas Mildes und Freundliches, doch fehlte es dem Munde nicht an einem humoristischen Zuge, und ein Erzähler ersten Ranges, konnte Niemand besser als er, seine Rede mit pikanten Wendungen würzen. In der Sprechweise gab er sich mit einem gewissen Behagen als vollblütigen Bayern.

Nussbaum's Lebensgang war einfacher Art. Sohn eines bayerischen Ministerialsekretärs, früh verwaist, wuchs er in kleinen Verhältnissen auf. Seine Neigung zur Medizin und besonders zur Chirurgie war bei ihm schon früh durchgebrochen. Herr Kerschensteiner erzählt, dass N. schon im Gymnasium an seinen Kameraden in kleiner Chirurgie erfolgreich practicirt habe. Etwa 1849 bezog er die Universität München und widmete sich mit eisernem Fleisse dem medicinischen Studium. Ich gab damals mit Buhl gemeinschaftlich pathologisch-anatomische Demonstrationen und erinnere mich aus dieser Zeit Nussbaum's, als eines schmächtigen, blassen Jünglings, dessen grosse, ernste Augen etwas Auffallendes hatten. Ein Thema, welches damals an der Tagesordnung war, bestand in dem Problem, bei Blindheit durch Hornhauttrübung das Sehvermögen durch Aufhellung der Hornhaut wiederherzustellen. Transplantation hatte nicht zum Ziel geführt. Das Thema beschäftigte auch Nussbaum und sein Plan war, auf Grundlage vieler Versuche über Einheilung von Fremdkörpern, z. Th. an sich selbst angestellt, ein Fensterchen von Bergkrystall in die Hornhaut einzuheilen. Jahrelang bemühte er sich, sein Ziel zu erreichen. Zahlreich waren seine Thierexperimente, die er zu diesem Zweck anstellte. Wenn auch schliesslich ein practisches Resultat nicht herauskam, da die Hornhaut auf die Dauer die Anwesenheit der Cornea artificialis nicht vertrug, so lenkte doch die originelle Idee, sowie die geschickte und ausdauernde Arbeit der Vorversuche die allgemeine Aufmerksamkeit auf den jungen Chirurgen.

Nach Beendigung seiner Studien machte er seine erste praktische Schule in der Chirurgie als Assistent in der chirurgischen Klinik in München durch, unter Leitung von Rothmund sen. Daran schlossen sich Studienreisen, namentlich war es B. von Langenbeck, der einen bleibenden Einfluss auf ihn gewann, und Manche unter uns werden sich der begeisterten Worte erinnern, welche er bei einem unserer Festessen seinem geliebten Lehrer Langenbeck widmete.

Auch Paris und England wurden besucht, und 1857 habilitirte er sich in München, immer noch beschäftigt mit Versuchen, seine Cornea artificialis lebensfähig zu machen. 1859 erhielt er einen Ruf nach Zürich an Stelle Billroth's, der nach Wien ging. Dieser Ruf gab Anlass, ihm in München die Leitung der chirurgischen Klinik anzuvertrauen, und dieser war nun 30 Jahre lang seine ganze Kraft gewidmet. Er war ein wirksamer academischer Lehrer, welcher es verstand, durch Kürze und Präcision seine Zuhörer

zu fesseln, und einen etwa trockenen Lehrstoff durch Erinnerungen aus seiner reichen Erfahrung zu beleben. So gewann er im Laufe der Jahre eine grosse Anzahl ihm treu ergebener Schüler, die mit uns seinen Tod betrauern, und denen er nach Charakter und Thätigkeit ein Vorbild geblieben ist. In die sechziger Jahre fällt der Höhepunkt seiner chirurgischen Thätigkeit. Aus allen Ländern kamen Kranke zu ihm nach München. Er war, wenn ich nicht irre, der Erste in Deutschland, der über eine grössere Reihe von Ovariotomieen berichten konnte. Spencer Wells hatte ihm Gelegenheit gegeben, sich mit der Technik dieser Operation vertraut zu machen. Es würde zu weit führen, auf die einzelnen Bereicherungen der chirurgischen Technik, die wir ihm verdanken, hier einzugehen. Seine Richtung und Begabung war eine vorwiegend technische, wie sich aus dem Inhalt seiner zahlreichen Publicationen ergiebt. Noch 1890 erhielt ich von ihm eine Mittheilung über secundäre Wundnaht.

Indessen so hoch sein Ruf stand, und so ausgedehnt sein Wirkungskreis auch war, so war er doch schon damals an den Gebrauch des Morphiums gefesselt. Wahrscheinlich wurde er durch eine neuralgische Affection veranlasst, die ersten Injectionen vorzunehmen. Wie so Mancher, gerieth auch er unter die Herrschaft dieses Mittels, und auch heroische Versuche sich zu befreien, misslangen, denn nur mit Hülfe des Morphiums konnte er den von allen Seiten an seine Thätigkeit gerichteten Anforderungen genügen. Was von den Mengen erzählt wird, die im Laufe der Jahre nöthig wurden, grenzt an's Unglaubliche. Im Jahre 1870 jedoch stand er noch auf der Höhe seiner Leistungsfähigkeit. Er machte den Feldzug als Generalarzt mit und war dem 1. bayerischen Armeecorps beigegeben, welches unter von der Tann stand. Er theilte mit den bayerischen Truppen, denen bekanntlich schwere Aufgaben zufielen, Leid und Freud und wurde durch seine unermüdliche hülfreiche Thätigkeit der Liebling von Offizieren und Mannschaften.

Ich hatte mit ihm am Tage nach der Schlacht bei Sedan eine flüchtige Begegnung auf dem Schlachtfelde, und ich sah ihn zu Pferde im strömenden Regen gegen Paris mit den bayerischen Truppen abziehen, während ich zurückblieb, um mich in Douzy an der Versorgung der sächsischen Verwundeten zu betheiligen.

Im Kriege von 1870 spielte die Reform der Lister'schen Wundbehandlung noch keine Rolle; dagegen gewann das Lister'sche Verfahren bei weiterer Ausbildung mehr und mehr Eingang, namentlich in Deutschland. Für Nussbaum bezeichnet die Einführung der Reform im Münchener Krankenhause einen wichtigen Wendepunkt. Seine grossen Operationen, welche er in Privathäusern ausführte, hatten ihm den Ruf eines besonders glücklichen Operateurs verschafft. Dagegen musste er sich im Krankenhause in operativer Beziehung auf das Nöthigste beschränken. Seit Menschengedenken war das Krankenhaus eine Stätte der Pyämie; dazu hatte sich in den letzten Jahren der Hospitalbrand gesellt. Wie solche Zustände jede Berufsfreudigkeit zerstören können, weiss ich aus Erfahrung, denn in dem alten Jakobshospital zu Leipzig fand ich es im Jahre 1867 ebenso. Die verschiedensten Versuche, auch Neubauten, erwiesen sich unwirksam, und erst die consequente Durchführung des Lister'schen Verfahrens machte der Pyämie und dem Hospital-

brand ein Ende. Man kann sich denken, mit welcher Dankbarkeit Nussbaum gegen Lister erfüllt war, und als Lister im Jahre 1875 München besuchte, bereitete ihm Nussbaum mit seinen Zuhörern eine ebenso herzliche wie feierliche Ovation. Die Antiseptik war von da an ein Lieblingsthema Nussbaum's, und gab ihm Anlass zu mancherlei Publicationen.

Es ist nicht unwahrscheinlich, dass die Strapazen des Feldzuges den Grund zu jener merkwürdigen Knochenbrüchigkeit legten, welche in den siebenziger Jahren sich unter grossen Schmerzen entwickelte, und ihm durch Jahre hindurch, durch wiederholte Brüche beider Oberschenkel, die nur unvollkommen heilten, das Gehen und Stehen unmöglich machten. Dazu kam eine allmälig an Taubheit grenzende Schwerhörigkeit. Dennoch erhielt er sich aufrecht bis zu dem Influenza-Anfall im Winter 1890, von welchem er sich nicht mehr vollständig erholte. Das schwere Leiden, welches ihn während seiner letzten Jahre umfing, steigerte seine Theilnahme für die Leiden Anderer. Selbst ein Leidender konnte er sich, mehr als ein Gesunder, in die Leiden seiner Kranken versenken und blieb bis zum letzten Athemzuge hülfreich, edel und gut.

Am 31. Januar 1890 verunglückte Carl Peter Christopher Reyher auf einer Elennjagd, indem sein Gewehr sich entlud und ihn sofort todt zu Boden streckte. Dieser Unglücksfall endete ein Leben, dem noch grosse Erfolge in Aussicht standen. Reyher, geboren 1846 zu Riga, als Sohn eines richterlichen Beamten, gehörte der Dorpater medicinischen Schule an. Noch Student 1870 diente er unter Heine in Nancy und auderwärts im deutsch-französischen Kriege als freiwilliger Arzt. 1871 trat er als Assistent bei von Bergmann ein. 1874 wurde er etatsmässiger Docent, was etwa unserem „ausserordentlichen Professor“ entspricht. 1875 im serbisch-türkischen Krieg und 1876 im russisch-türkischen Krieg nahm er hervorragende ärztliche Stellen ein. 1878 liess er sich in Petersburg nieder und wurde der Reihe nach an verschiedenen Hospitälern als consultirender Chirurg angestellt. 1883 erhielt er den Rang eines wirklichen Staatsrathes, 1888 wurde er zum Oberarzt an dem Semenow-Hospital (400 Betten) ernannt. Ausserdem leitete er seit dem Jahre 1887 eine Privatklinik, welche sich grossen Vertrauens erfreute. Er galt wohl für einen der ersten Chirurgen Petersburgs und verstand es die Schule, aus der er hervorgegangen, zu Ehren zu bringen. Dass ihm selbst ehrende Anerkennung durch Verleihung von hohen Orden zu Theil wurde, lässt sich bei seinen hervorragenden Leistungen und bei den hohen Stellungen, die er einnahm, nicht anders erwarten. Der Schwerpunkt seiner Thätigkeit in praktischer Beziehung lag in seiner kriegschirurgischen Laufbahn. Die Lister'sche Wundbehandlung, welche er bei Lister selbst studirt hatte, wurde, wie von Bergmann, so auch von ihm als einem der Ersten, auf dem Kriegsschauplatze erfolgreich durchgeführt. „Behandlung der Kniegelenkschüsse“, „antiseptische Wundbehandlung in der Kriegschirurgie“ und über „primäres Debridement der Schusswunden“, sind Abhandlungen, welche die Früchte seiner kriegschirurgischen Erfahrungen enthalten. Ausserdem besitzen wir von ihm anatomische Abhandlungen über Gelenkknorpel und Synovialmembran der Gelenke, Studien über die Entwickelung der

Extremitäten des Menschen und besonders der Gelenkflächen (gemeinschaftlich mit Henke bearbeitet), ferner über Veränderung der Gelenke bei dauernder Ruhe, dann über Behandlung der Gonitis sowie der Spondylitis durch Extension. Dazu kommen noch kleinere Publicationen über: Hydrocele, Pseudarthrose, Kehlkopfexstirpation etc. Hieraus ergiebt sich, dass wir in Reyher nicht bloss einen Mann der Praxis, sondern auch der Wissenschaft im engeren Sinne verloren haben.

Das dritte Mitglied unserer Gesellschaft, welches der Tod am 27. Decbr. 1890 abgerufen, ist der Geh. Sanitäts-Rath, Knappschafts-Oberarzt, Kreisphysikus Dr. Carl Szmula, Oberstabsarzt I. Kl. der Landwehr zu Zabrze in Oberschlesien, erreichte das Alter von 63 Jahren, war als tüchtiger Chirurg in weiten Kreisen hochgeschätzt, stand bei seinen Collegen in grosser Achtung. Auf seine Thätigkeit in den Feldzügen vom Jahre 1866 und 1870 konnte er mit Genugthuung zurückblicken, den Meisten von uns ist er als eifriger aufmerksamer Theilnehmer unserer Versammlungen, sowie als liebenswürdiger College in gutem Andenken.

Ich bitte Sie, nun das Andenken unserer 3 verstorbenen Collegen durch Erhebung von Ihren Sitzen zu ehren. (Geschieht.)

In der gestrigen Aufnahme-Sitzung sind in die Gesellschaft neu aufgenommen worden die Herren: 1) Sir William Stokes, Professor in Dublin, 2) Dr. Charles T. Parkes in Chicago, 3) Dr. F. Fischer, Privatdocent in Strassburg, 4) Dr. Braun, Assistenzarzt der chirurgischen Klinik in Halle, 5) Dr. Nissen, Assistenzarzt ebenda, 6) Dr. Pernice in Berlin, 7) Dr. Paul Heinecke in Magdeburg, 8) Dr. Holthoff in Wolmirstedt, 9) Dr. Egon Hoffmann, Privatdocent in Greifswald, 10) Dr. Grüttner, Arzt des katholischen Krankenhauses zu Gelsenkirchen, 11) Dr. Akira Uno, Professor in der medicinischen Facultät der kaiserlichen Universität zu Tokio, Japan, 12) Dr. Egbert Braatz, Assistent in Heidelberg, 13) Dr. Willy Sachs zu Mülhausen i. Els., 14) Dr. Heilmann, Assistenzarzt in Berlin, 15) Dr. Pfuhl, Professor und Stabsarzt in Berlin. Ich heisse die Herren im Namen der Gesellschaft willkommen.

Unser Cassirer, Herr Küster, bittet, zwei Revisoren zu ernennen, um seine Rechnung zu prüfen. Ich erlaube mir, die Herren Mitscherlich und Langenbuch vorzuschlagen und, wenn sie anwesend sein sollten, zu fragen, ob sie sich dieser Bemühung zu unterziehen bereit sind. (Herr Langenbuch: Ich bin gern bereit.) Ich darf vielleicht voraussetzen, dass auch College Mitscherlich sich dieser Mühe unterziehen wird. Wenn nicht, so bitte ich, mich zu ermächtigen, einen zweiten Revisor in Ihrem Namen zu ernennen.

2) Wahl des Büreaus und des Ausschusses.

Vorsitzender: Wenn Sie mit der Thätigkeit des bisherigen Ausschusses nicht unzufrieden waren, so schlage ich Ihnen vor, es dabei zu belassen. Nur halte ich es für nöthig, dass Herr von Bergmann, der seit dem 1. Januar nach unsern Statuten aus dem Ausschuss ausgeschieden ist, demselben wieder beitritt. Wir müssen ihn haben, er ist für den Ausschuss

unentbehrlich, und es giebt ein einfaches Mittel, um das zu thun. Mein Platz ist frei geworden, und ich schlage Ihnen vor, Herrn von Bergmann an meiner Stelle für das Jahr von heute bis zum nächsten Jahre in den Ausschuss zu wählen. Wenn sich kein Widerspruch erhebt, so ist die Wahl durch Acclamation als gültig nach unsern Statuten anzunehmen.

Nun ist zu erwähnen, dass Herr Küster, unser Cassirer, zu den ständigen Mitgliedern des Ausschusses gehört. Da er aber sein Domizil verändert hat und nun in Marburg wohnt, so hat er mir, bezw. der Gesellschaft, sein Mandat anheimgestellt. Es ist in den Statuten nicht vorgeschrieben, dass der Cassirer in Berlin wohnen muss, und ich füge hinzu, dass Herr Küster, wenn es die Gesellschaft wünscht, bereit ist, von Marburg aus die Kassenführung zu leiten. Ich wünsche es, und ich glaube, wir Alle haben Grund, Herrn Küster unsere volle Befriedigung und unsern Dank auszusprechen für seine bisherige Amtsführung. Wenn also nicht ein gegentheiliger Wunsch geäussert wird, so möchte ich vorschlagen, Herrn Küster trotz seiner Domizilveränderung zu ersuchen, die Cassenführung beizubehalten. Es erhebt sich kein Widerspruch, und ich erlaube mir deswegen die Anfrage an Herrn Küster zu stellen, ob er geneigt ist, das zu thun?

Herr Küster: Ich bin bereit.

3) Bericht über Angelegenheiten der Gesellschaft.

Vorsitzender: Ich ersuche Herrn von Bergmann, an meiner Stelle diesen Geschäftsbericht zu erstatten, soweit er sich auf das Langenbeck-Haus bezieht und was damit zusammenhängt.

Herr von Bergmann berichtet über den Stand der Angelegenheiten des Langenbeck-Hauses. Nachdem am 18. Nov. 1890 für 540000 Mark der Bauplatz No. 10/11 der Ziegelstrasse gekauft worden war und die Staatsminister der Finanzen sowie der Medicinalangelegenheiten sich bereit erklärt hatten, den vorderen, nördlichen Abschnitt dieses Platzes für 300000 Mark zu übernehmen, ist der Bau im December 1890 dem Ingenieur und Baumeister Schmid hierselbst übergeben worden. Die Oberaufsicht über den Bau führt der Geh. Ober-Reg.-Rath Spieker vom Ministerium der geistlichen, Unterrichts- und Medicinalangelegenheiten, welcher diese Stellung mit Genehmigung des Herrn Ministers angenommen hat. Die Pläne, Baubeschreibungen und Kostenanschläge hat mit Hülfe dieses Sachverständigen das von der Deutschen Gesellschaft für Chirurgie sowie der Berliner medicinischen Gesellschaft zum Erlasse eines Aufrufes sowie zu den Vorbereitungen und der Leitung des Baues niedergesetzte Comité geprüft. Die Pläne, die es gutgeheissen, sind gestern Ihrem Ausschusse im Büreau vorgelegt und von ihm angenommen worden. Nach Möglichkeit sollen Vervielfältigungen derselben den Mitgliedern unserer Gesellschaft zugestellt werden mit der Bitte, etwaige Verbesserungen bei dem Comité für den Bau des Langenbeck-Hauses — unter Adresse des Berichterstatters — zu beantragen. Bei der Entscheidung des letzteren muss es natürlich sein Bewenden haben.

Die Einnahmen und Ausgaben für die Erwerbung des Platzes ergeben sich wie folgt:

Einnahme.

No.		Mk.	Pf.
1	Aus der Casse der Deutschen Gesellschaft für Chirurgie	99 253	35
2	Aus der Collecte des Comités zum Bau eines Langenbeck-Hauses	97 934	—
3	Von dem Verkäufer Herrn Köhne		
	a) für frühere Auszahlung der ersten Rate, statt am 1. Januar 1890 schon am 3. December 1889 (nach Abmachung mit 6 pCt. zu vergüten)	746	65
	b) Platzmiethe	500	—
4	Von einem Mitgliede der Berliner medizinischen Gesellschaft zinsenfrei gewährt	12 000	—
5	Aus dem Kaiserlichen Geschenk von 100 000 Mk.	20 000	—
6	Von bei Hrn. von Bergmann für das Langenbeckhaus eingegangenen Geldern	4 525	—
7	Verkauf des Hauses Ziegelstrasse 10/11 auf Abbruch	5 000	—
8	Vermächtniss der Kaiserin Augusta	10 000	—
9	Eulenburg-Stiftung der Berliner med. Gesellschaft	10 000	—
	Summa	259 959	—

Ausgabe.

No.		Mk.	Pf.
1	Zahlung an Herrn W. Köhne (laut General-Quittung)	240 000	—
2	Zinsen für die ganze Kaufsumme von 540 000 Mark (reducirt durch Auszahlung des Capitals vor dem Termin)	14 250	—
3	Erste Zahlung an Baumeister Schmid	5 000	—
4	Gebäudesteuer für 6 Quart. à 58,35 Mk., Haus- und Sublevationssteuer 52,55 u. 7,88 Mk., Haussteuer 2,60, Entwässerungsabgabe 48, Grundbucheintragung etc. 224 und 24 Mk.	709	—
	Summa	259 959	—

In dieser Weise ist es uns möglich geworden, den Bau zu beginnen. 80 000 Mark liegen für denselben uns zur Disposition, der Rest des hochherzigen Kaiserlichen Geschenks.

Mit dem Baumeister Schmid ist folgender Contract geschlossen worden:

Bauvertrag zum Langenbeck-Hause.

Zwischen dem Comité zur Erbauung des Langenbeck-Hauses zu Berlin einerseits und dem Baumeister E. Schmid, ebenfalls zu Berlin andererseits, wurde heute nachstehender Bauvertrag geschlossen:

§ 1. Das Comité zur Erbauung des Langenbeck-Hauses, beauftragt von der Deutschen Gesellschaft für Chirurgie überträgt mit Vorbehalt der Genehmigung durch die letztere, auf Grund der von ihm genehmigten Zeichnungen und Kostenanschläge, dem Baumeister E. Schmid den Neubau des Langenbeck-Hauses auf dem Grundstück Ziegelstrasse 10/11.

§ 2. Die Ausführung des Baues muss genau nach den zu Grunde liegenden Zeichnungen, sowie nach den in einer besonderen Anlage diesem

Vertrage beigefügten Vereinbarungen geschehen. Veränderungen dürfen ohne Genehmigung des Comités bezw. dessen technischen Beirathes nicht stattfinden. Dem Comité steht als technischer Beirath Herr Geheimer Ober-Regierungsrath Spieker zur Seite. Der Unternehmer verpflichtet sich ausdrücklich, sich der Controle des genannten Herrn oder des vom Cultus-Minister ernannten Stellvertreters desselben zu unterwerfen.

§ 3. Zu der gesammten Bauausführung dürfen nur gute Materialien verwendet werden, namentlich nur gute feste Steine und durchaus gesundes geschnittenes Bauholz; sämmtliche Constructionen sind auf das Solideste den besten Regeln der Technik entsprechend auszuführen.

§ 4. Die Baukosten sollen, mit Einschluss der inneren Einrichtung des Hauses, nach Maassgabe des Kostenanschlages den Betrag von 300 000 Mark (Dreihunderttausend Mark) nicht überschreiten. Der Baumeister Schmid verpflichtet sich für Einhaltung dieser Summe, sofern und soweit nicht besondere, von dem Comité gewünschte, bei Abschluss dieses Vertrages nicht vorhergesehene Arbeiten hinzukommen, welche nach dem Urtheil des technischen Beirathes eine Ueberschreitung des Kostenanschlages herbeiführen. Nach Beendigung des Baues soll der Baumeister E. Schmid auf Grund der im Kostenanschlage verzeichneten Einzelpreise Schlussrechnung ablegen. Ergiebt sich hierbei eine höhere Summe, so hat Schmid kein Anrecht auf den Mehrbetrag; ergiebt sich ein geringerer Betrag, so soll dem Baumeister Schmid von der Differenz ein Viertel als Prämie gezahlt werden.

§ 5. Ueber die Zahlungsbedingungen ist Folgendes vereinbart: Die Zahlungen geschehen durch die Casse der Deutschen Gesellschaft für Chirurgie auf Anweisung des von dem Vorstande der Gesellschaft dazu Bevollmächtigten, dessen Person Herrn Baumeister Schmid namhaft gemacht werden wird. Der Baumeister Schmid soll berechtigt sein, Abschlagszahlungen auf Grund eingereichter Interimsrechnungen bei dem Bevollmächtigten zu beanspruchen. Diese Interimsrechnungen werden bis auf ein Sechstel innerhalb von acht Tagen nach Einreichung derselben beglichen. Das verbleibende Sechstel erhält der Baumeister Schmid bis auf zehntausend Mark vier Wochen nach Einreichung der Schlussrechnung. Der Betrag von zehntausend Mark bleibt als Caution weitere fünf Monate stehen und wird erst nach Beseitigung etwaiger Mängel ausgezahlt.

§ 6. Mit der Ausführung des Baues soll noch in diesem Jahre begonnen werden und verpflichtet sich der Baumeister Schmid die Arbeiten nach besten Kräften zu fördern und in ununterbrochener Folge, soweit nicht baupolizeiliche Bestimmungen eine Unterbrechung bedingen, zu Ende zu führen. Alle baupolizeilichen Eingaben etc. besorgt der Baumeister Schmid.

§ 7. Die Anfertigung sämmtlicher Zeichnungen, Eingaben, Berechnungen und sonstigen Nebenkosten ist in der in § 4 bezeichneten Bausumme einbegriffen.

Berlin, den 17. März 1891.

Prof. E. v. Bergmann, Bevollmächtigter der Deutschen Gesellschaft für Chirurgie.

E. Schmid, Baumeister.

M. H.! Die Deutsche Bank in Berlin ist bereit, uns 200 000 Mark zum Bau als erste Hypothek zu leihen — wir wollen, gestützt auf den so oft erwiesenen gemeinnützigen Sinn dieses Institutes, hoffen, dass wir nicht mehr als $3^1/_2$ pCt. hierfür zu zahlen haben werden. So sind denn 280 000 Mark für den Bau beschafft worden. Aber es fehlt doch noch viel. Es fehlen an der Bausumme noch 20 000 Mark und fehlen die Bauzinsen, d. h. die Summen, welche für das aufgenommene Geld während des Baues noch zu zahlen sind. Wir leben der Hoffnung, dass die Sammlung für den Bau eines Langenbeck-Hauses noch nicht beendet worden ist, sondern dass jeder Einzelne von uns sich bemühen wird, das Fehlende noch zusammenzubringen. Ist ja das auch schwer und mühsam, so werden die Erfolge, die wir bereits errungen und der Umstand, dass das Werk nun endlich in Ausführung begriffen ist, uns neue Spenden und Gaben gewiss noch zuführen. Wir bitten, nur nicht müde zu werden!

Diesem neuen Abschnitte unserer Sammlungen winkt heute ein guter Stern. Ein College aus Süddeutschland hat uns angezeigt, dass er zum Zweck der Förderung des Langenbeck-Hauses die Deutsche Gesellschaft für Chirurgie zum Erben eingesetzt und ihr ein Vermögen von 100 000 Mark testamentarisch vermacht hat. Ich darf wohl unserer Aller Dank dem Manne melden, der in so grossartiger Weise für die Zukunft unseres Heims gesorgt hat.

Wenn auch nicht Jeder von uns 100 000 Mark der Gesellschaft nach seinem Tode vermachen kann, so sollte doch nicht vergessen werden, dass auch kleinere Vermächtnisse unser Werk fördern und immer mehr befestigen. Durch solche Vermächtnisse seiner Mitglieder ist das London College of Surgeons eine der reichsten Körperschaften der Welt geworden. Alljährlich gehen der Universität und der medicinischen Facultät Stiftungen für Studenten-Stipendien zu, und ich erinnere bloss an die zwei Millionen der Gräfin Bose-Stiftung für Berlin und Marburg. Die medicinische Wissenschaft wird durch Zuwendungen an ärztliche Körperschaften und Gesellschaften mehr als durch die Creirung neuer Stipendien für Studirende gefördert. Mögen daran jene edlen Stifter denken, welche in ihrer letztwilligen Verfügung, wie noch jüngst zwei wohlthätige Aerzte, noch zur Förderung der vaterländischen Medicin etwas thun wollen. Was seit mehr als einem Jahrhundert in England der chirurgischen Gesellschaft zufliesst, sollte das nicht auch in Deutschland uns zugewandt und zugebracht werden? Das Beispiel des vorhin bezeichneten Testators zeigt, dass endlich auch bei uns die Sache in Gang und Fluss gekommen ist.

Durch Schreiben des Kgl. Staatsministeriums der geistlichen, Unterrichts- und Medicinal-Angelegenheiten ist uns mitgetheilt worden, dass vom 1. April a. c. die Summe von 300 000 Mark zur Uebernahme der nördlichen Hälfte des Grundstücks Ziegelstrasse 10/11 durch den Fiscus bereitliegt. Sie, m. H., haben als Mitglieder der General-Versammlung heute ihre Genehmigung zu diesem Verkaufe auszusprechen — so verlangen es unsere Statuten.

(Die Genehmigung wird ertheilt.)

Vorsitzender: Indem ich Herrn von Bergmann für diesen Bericht danke, will ich zugleich eine Thatsache constatiren, mit der Sie wohl alle übereinstimmen werden: dass wir es nur seiner Energie zu verdanken haben, dass wir bis jetzt so weit gekommen sind.

Wir kommen nun zu dem wichtigsten Gegenstande der heutigen Tagesordnung, ja vielleicht dem wichtigsten des ganzen Congresses. Das ist die Besprechung der Koch'schen Entdeckung. Diese grosse Entdeckung besteht, wenn ich mich nicht irre, streng auf das Sachliche beschränkt, darin, dass sich in den Reinculturen des Tuberkelbacillus ein Stoff entwickelt — vielleicht sind es auch Stoffe, die, sterilisirt, keimfrei in minimaler Menge dem Körper einverleibt, bei Gesunden ohne nachweisbare Störungen durch den Körper hindurchgehen, während sie bei Tuberculösen die tuberculösen Gewebe in Entzündung versetzen, bis zur Necrose, und gleichzeitig Fieber veranlassen, bis zu sehr hohen Temperaturen. Das ist die nackte Thatsache, und auf dieser Thatsache bauen sich unsere Hoffnungen auf, im Anschluss an die Mittheilung des Entdeckers, dass in diesem Mittel, in diesem Stoff ein Heilmittel gegen die tuberculösen Erkrankungen gefunden sei. Ihnen allen ist bekannt, dass die Zeit eine ganz kurze ist, seitdem diese Versuche im Gange sind, und dass die Meinungen über den Werth des Mittels als Heilmittel weit auseinandergehen. Ich nehme aber als Vorsitzender der Gesellschaft für mich das Vorrecht in Anspruch, meine Meinung dahin abzugeben, dass die Entdeckung eine der grössten ist, dass sie ganz neue Bahnen eröffnet, dass, wenn sie auch nicht geradezu zum Ziele führt auf der eröffneten Bahn, auf Umwegen doch ein Ziel erreichbar ist, das uns jetzt nur erst in verschleierten Umrissen erkennbar ist. Ich habe nun Herrn von Bergmann, der im November v. J. die Güte hatte, auch Collegen aus weiter Ferne einen Einblick in den damaligen Stand der Sache zu gewähren und der selbst damals die Sache mit Enthusiasmus ergriffen hatte, ersucht, über den gegenwärtigen Stand einen kurzen Bericht zu erstatten, der gewissermassen als Einleitung für die Besprechung dienen soll. Ich erlaube mir, Herrn von Bergmann aufzufordern, den versprochenen Bericht zu erstatten.

4) Herr von Bergmann (Berlin): „Einleitender Vortrag zu der Besprechung über die Koch'sche Entdeckung."

M. H.! Ich darf an die Worte unseres verehrten Herrn Vorsitzenden unmittelbar anknüpfen. Die Thatsache, welche als ganz etwas Neues und Unerhörtes im November des vorigen Jahres die ärztliche Welt in Staunen setzte, war erstens die Entstehung einer Entzündung durch die Application eines Mittels an entfernter Körperstelle und zweitens die Beschränkung dieser Entzündung auf ganz bestimmte Krankheitsherde, nämlich die der Tuberculose.

Allerdings setzen wir von zahlreichen unserer Arzneimittel, ja von den meisten, voraus, dass sie nicht bloss an der Applicationsstelle, oder an dieser gar nicht wirken, vielmehr ausschliesslich Veränderungen an entfernt gelegenen Körpertheilen hervorrufen. Wir nehmen sogar von vielen Giften an, dass sie nur auf ganz bestimmte Organe, ja mehr noch, auf sehr kleine Punkte und eng begrenzte Abschnitte des Nervensystems einen bestimmenden und

bestimmten Einfluss ausüben. Aber es erheben sich niemals diese Einflüsse bis zu einer Zerstörung, oder auch nur bis zu einer Entzündung der betreffenden Regionen. Nur die Function der afficirten Organelemente leidet durch die Einführung des Giftes, nach seiner Ausscheidung ist die Thätigkeit derselben wieder die frühere, gewohnte, alte und normale. Das Koch'sche Mittel dagegen wird von den Geweben, die es aufnehmen, reizlos vertragen, während es in den weit davon gelegenen und in bestimmter Weise kranken Theilen die heftigste Reizung hervorruft. Darin steht es einzig und allein da. Es wirkt beim Lupus wie ein Epispasticum, das man einer lupösen Hautpartie eingerieben, oder aufgelegt hat, nur dass es nicht in so directer Weise applicirt, sondern auf grossen Umwegen durch den Strom des Blutes der kranken Stelle zugeführt und zugetragen wurde. Das ist die Beobachtung, welche das Mittel zu einem wahren Specificum stempelt, denn seine Wirkung kommt nur dort zum Ausdrucke, wo der specifische Krankheitsprocess spielt. Dabei handelt es sich um mehr als eine blosse Steigerung einer allgemeinen Wirkung an einem Locus minoris resistentiae. Bekanntlich ist Liebreich jüngst, bei der Empfehlung seines Cantharidin von einem solchen Gedanken ausgegangen; man braucht sich nur die Capillaren in einer erkrankten, entzündeten Körpergegend anders, z. B. ungleich mehr empfindlich zu denken, als in den gesunden Geweben, um zu verstehen, warum in dem kranken Theile die stärkere Wirkung zu Stande kommt. Alle Hoffnung in Ehren, aber zu einer sichtbaren Entzündung, ja auch nur zur Entwickelung eines der Cardinalsymptome derselben im lupös erkrankten Körpergebiete führt das Liebreich'sche Cantharidin bestimmt nicht. Herr Liebreich hat die Freundlichkeit gehabt, an drei mit Lupus behafteten Kranken meiner Klinik die Einspritzungen dieses Mittels selbst vorzunehmen. In den 3 Wochen, die seit Beginn dieser Behandlung verstrichen sind, konnte ich weder Röthung noch Schwellung, noch irgend eine Beeinflussung der lupösen Hautstellen dabei bemerken. Das Koch'sche Mittel wirkt anders, es ruft augenfällig und ausnahmelos die Entzündung hervor. Desswegen glaube ich an seine exceptionelle Stellung.

Das Koch'sche Mittel hat eine örtliche und allgemeine Reaction in unmittelbarem Gefolge. Fürchten Sie nicht, dass ich auf die Erscheinungen dieser zu oft schon beschriebenen Reactionen auch hier wieder eingehen werde. Ich will nur daran erinnern, dass das Mittel die Allgemeinreaction mit vielen flüssigen Fermenten theilt. Ein französischer Autor hat mir in einer Kritik meiner ersten Empfehlung des Koch'schen Verfahrens — am 16. Novemb. a. p. — vorgeworfen, dass mir diese Thatsache unbekannt sei. Ich brauche nur darauf hinzuweisen, dass ich schon 1869 mit den wenigen, wirksamen Crystallen des Sepsin, die mir damals zur Verfügung standen, nach subcutaner Injection dieses Körpers Fieberanfälle mit starkem Ansteigen der Körpertemperatur und raschem Abfallen derselben ohne Weiteres erzielte, und dass später von meinem Schüler Köhler mit dem Febrinferment, und dann von Angerer mit verschiedenen Verdauungsfermenten, unter ihnen auch dem Pancreatin, der gleiche Erfolg der Erzeugung eines Fieberanfalls zu Stande gebracht worden ist. Aber weder wir, noch Schmidt-Mühlheim mit seinen Peptonen, noch Béchamp und Baltus mit ihren Enzymen, noch Löwe,

Brieger, Fränkel und Andere mit ihren Toxinen und Toxalbuminen haben Entzündungen an entfernt von der Applicationsstelle und specifisch kranken Körpergegenden hervorzurufen vermocht. Das war und ist dem Koch'schen Mittel vorbehalten geblieben.

Die locale Reaction ist meiner Ansicht nach Das, was das Mittel als ganz etwas Besonderes und Apartes kennzeichnet, und sie ist nach allen meinen Erfahrungen thatsächlich auf diejenigen Körperstellen beschränkt, welche tuberculös erkrankt sind. In dieser Behauptung besteht meine erste für unsere heutige Discussion bestimmte These.

Anders verhält sich hierin die allgemeine fieberhafte Reaction. Dieselbe kommt auch bei Krankheiten vor, welche nichts mit dem tuberculösen Processe zu thun haben, wohl aber mit Localtuberculosen verwechselt werden können. Dazu gehört erstens die Actinomycose. Hierfür liegen aus der überreichlichen Literatur schon Belege genug vor, so dass ich mich darauf beschränken darf, Ihnen bloss zwei Temperaturcurven von Kranken meiner Klinik vorzulegen, die wegen ihrer Actinomycose mit den subcutanen Einspritzungen des Koch'schen Mittels behandelt worden sind. Sie sehen hier, nach einer solchen Injection von nur 0,002, welche einer schon 7 Jahre lang von mir wegen Actinomycose behandelten Patientin, am 19. Januar gemacht worden ist, die Temperatur von 37,4 auf 40,7 steigen. Ebenso am 22. Januar, wo die Temperatur von 37,5 auf 40,1 sich erhebt. Die Kranke litt an einer sehr ausgedehnten Actinomycose. Hunderte von Abscessen hatten sich im Laufe der Zeit vom Nacken herab bis an die Oberschenkel gezogen, ja selbst das Hüftgelenk war wegen einer durch die Invasion des Parasiten erzeugten Entzündung resecirt worden. Weniger ausgedehnt war die Actinomycose bei dem zweiten Patienten, sie beschränkte sich hier auf die retromaxillare Region. Ich glaube durch eine spätere Operation den Patienten geheilt zu haben. Nach der Injection des Mittels fieberte er stark, er bekam einen Schüttelfrost und die Temperatur stieg von 37,6 auf 39,7.

Die zweite chirurgische Krankheit, bei welcher ich von drei Patienten das gleiche Verhalten gesehen habe, ist das Sarcom. Schon Czerny hat für dasselbe die gleiche Beobachtung gemacht. Auch hier kann ein Blick auf die Temperaturcurven Sie, meine Herren, ohne Weiteres orientiren. Sie sehen, nach Gaben von 0,005 die Temperatur um zwei und um mehr Grad steigen, und nach einer Gabe von 0,01 bei einem im Uebrigen gesunden und sehr kräftigen Manne, der an einem grossen Sarcom der unteren Femurepiphyse litt, unter einem Schüttelfroste die Temperatur eine Höhe von 39,9 erreichen. Wir haben indessen diese allgemeine Reaction nach Application des Kochschen Mittels nur in Fällen gesehen, wo es sich um erweichte Sarcome handelte. Ich muss ausdrücklich hervorheben, dass, wie wiederholte Proben ergaben, Patienten mit festen, wenn auch sehr grossen Sarcomen, dieses Fieber nicht zeigten. Aber wichtig ist doch, bei der grossen Bedeutung, welche das Mittel für die Differentialdiagnose beansprucht, zu wissen, dass die dem tuberculösen Fungus oft bis zum Verwechseln ähnlichen Sarcome der Gelenkkörper, wenn sie weich und fluctuirend geworden sind, in gleicher Weise die subcutane Injection des Mittels beantworten. Ich habe das an einem sol-

chen Falle erfahren und bin dadurch in meiner ursprünglich falschen Diagnose einer tuberculösen Gelenkaffection bestärkt worden. Später, als die Geschwulst rapide wuchs und ich glaubte, anders diagnosticiren zu müssen, habe ich mich nach einem Probeeinschnitt davon überzeugen können, dass es sich um ein erweichtes Sarcom des unteren Endes der Tibia, also einer verhältnissmässig seltenen Stelle für diese Sarcomentwickelung handelte.

Wenn ich nun geneigt bin, die Actinomycose und in gewissen Fällen auch die Sarcomatose für Krankheiten zu erklären, bei denen sich nach Injection des Koch'schen Mittels die für die allgemeine Wirkung desselben characteristische Fiebercurve entwickelt, so bin ich mir doch wohl bewusst, dass diese meine Annahme nicht einwandsfrei ist. Es liesse sich immerhin denken, dass die fünf Patienten, bei denen ich die gleiche Erfahrung gemacht habe, neben ihrer Actinomycose und neben ihren Sarcomen auch an Tuberculose, vielleicht versteckter Lungen- oder Bronchialdrüsen-Tuberculose gelitten haben und die beobachtete allgemeine Reaction nicht von den Krankheiten besorgt wurde, wegen welcher wir die Behandlung eingeleitet hatten, sondern von der gleichzeitig von uns übersehenen oder für uns verschleierten Tuberculose. Es würde daher gewiss von grossem Interesse sein, um so mehr, als nicht bloss von mir, sondern, wie schon erwähnt, auch von Czerny diese Frage angeregt worden ist, in unserem Meinungsaustausche festzustellen, ob Sectionen bei sarcomatösen Patienten, welche in typischer Weise mit rasch aufsteigender und rasch abfallender Temperaturcurve reagirt haben, gemacht worden sind. Gewöhnlich pflegen ja solche Patienten mit grossen Sarcomen uns nicht lange auf ihre Section warten zu lassen. Ich frage daher, wird durch Beobachtungen dieser Art die vorgebrachte Behauptung unterstützt?

Dem sei indessen, wie ihm wolle — eine örtliche Reaction, die Entwickelung einer richtigen, zwar flüchtigen, aber schweren exsudativen oder transsudativen Entzündung am Orte der Krankheit habe ich nie anders gesehen, als bei Patienten, die an Tuberculose erkrankt waren. Dort erschien an den specifisch erkrankten Körperstellen auch die specifische, örtliche Reaction. Dieses Auftreten in den Fällen der einen und Fehlen in denen der anderen Kategorie hat mir besonders da imponirt, wo ich gleichzeitig an Lupus erkrankte Patienten und Patienten mit dem Lupus sehr ähnlichen Krankheiten beobachten, beziehungsweise einander gegenüber stellen konnte. Dahin rechne ich einmal gewisse Formen des Krebses. Ich nehme zunächst Bezug auf eine allerdings seltene, aber recht interessante Form des Hautkrebses. Eine 62jährige Patientin, welche viele von Ihnen, meine Herren, schon in meiner Klinik gesehen haben und die ich gern bereit bin, Ihnen morgen wieder vorzuführen, litt seit 17 Jahren an Bildung flacher, blasser, in Form von Gyri aneinander gereihter Knötchen der Schläfengegend, welche unter mässiger Abschilferung einsanken und schwanden, eine weisse, glänzende und glatte Hautnarbe hinterlassend. Sie sieht aus, als ob sie an einem exfolirenden, sehr oberflächlichen und flachen serpiginösen Lupus der Regio temporalis und eines Theiles der Kopfschwarte litte. In der Mitte dieser zum allergrössten Theile schon vernarbten kranken Partie lag ein veritables, ulcerirendes Carcinom von etwa der Grösse eines Fünfmarkstückes und wohl 1 bis

1,5 Ctm. über seiner Umgebung erhaben. Ich konnte die Störung nicht anders deuten, denn als ein Carcinom, das auf lupösem Boden, Narben oder frischen Efflorescenzen erwachsen war. Bei der Patientin blieb, obgleich ich ihr sofort 0,01 der Flüssigkeit injicirt hatte, jede allgemeine, aber auch jede Spur einer localen Reaction aus. Als wir stärkere Dosen nahmen, fieberte sie zwar ein wenig nach den Injectionen, aber die örtliche Reizung, welche in keinem unserer mehr als 40 Lupusfälle gefehlt hatte, blieb bei ihr aus. Die kranke Stelle röthete sich nicht, schwoll nicht an, zeigte überhaupt keine Spur einer Alteration. Dieses Fehlen der örtlichen Reaction bei einem dem Lupus so überaus ähnlichen Krankheitsbilde fiel schon damals den Besuchern meiner Klinik auf und gab uns dann Veranlassung zu näherer anatomischer Untersuchung von Hautstücken, die wir nicht dem centralen, unzweifelhaften Krebse entnahmen, sondern den scheinbar jüngsten Eruptionen an der Peripherie. Wir haben die Absicht, über die Natur der Neubildung an einer anderen Stelle uns ausführlicher zu ergehen, so viel steht indessen schon jetzt fest, dass sie dem Lupus nicht angehört, sondern dem Gebiete des Epithelioms, den atypischen, tief in's Bindegewebe dringenden Epithelwucherungen. Es muss als eine eclatante Leistung des Koch'schen Mittels angesehen werden, dass es in diesem Falle zu der durch die microscopische Untersuchung erhärteten Krebsdiagnose führte.

Nicht minder für uns bestimmend waren dann die Gegenüberstellungen von serpiginösen Lupusformen der Extremitäten an einem Patienten und den gleich gestalteten, serpiginösen, syphilitischen Knoten und Ulcerationen derselben Extremitäten an einem anderen. Dort, bei den Tuberculösen und Lupösen die deutlichsten örtlichen Reactionen, die Erscheinungen der schwersten Entzündung und hier, bei den Syphilitischen nicht einmal eine Röthung um die Geschwüre. Ich will nicht weiter die Fälle von flachem Gesichtskrebs, von Sycosis des Bartes, von Eczemen der Nasenlöcher und Lippe erwähnen, die alle eine örtliche Reaction nicht zeigten, während die ähnlichen Lupusfälle sie in höchstem Maasse boten. Starke Röthung und fast bedrohliche Schwellung zeigten in ihren Kehlköpfen drei mit Kehlkopftuberculose Behaftete, während der Kehlkopfkrebs eines vierten Patienten nicht im Mindesten beeinflusst wurde. Ausgedehnte Entzündung folgte in zwei Fällen von Schleimhauttuberculose des Mundes, während sowohl eine an gleicher Stelle sitzende syphilitische Ulceration, als auch ein Epitheliom der Wangenschleimhaut frei blieben.

Es würde meine erste These, in welcher ich behaupte, dass in der That diese örtliche Reaction nur auf tuberculöse Krankheitsherde beschränkt ist, wesentlich gestützt werden, wenn auch noch andere Collegen zu ähnlichen, oder gar gleichen Beobachtungsresultaten gekommen wären.

Eine zweite These, welche mir eines Meinungsaustausches auch noch heute werth erscheint, bezieht sich auf die ungünstigen Wirkungen des Mittels. Es ist ja so viel hierüber, über die Anwendungsweise, die Dosirung, über die typische und die atypische Reaction, über die Heilung und Nichtheilung, über die Entwickelung einer ganzen Masse von Störungen bei der

Application des Mittels geschrieben und geredet worden, dass ich nicht leugnen will, mir graut, an diesem Platze vor der Endlosigkeit des beregten Thema. Allein die Behauptung der schädlichen Wirkungen hat so viele Vorwürfe und so viele Verdächtigungen gezeitigt, ja so viele Schuld dem Mittel aufgebürdet, dass ich es für nothwendig, ja unerlässlich halte, auch dieser Frage in der heutigen Versammlung näher zu treten. Ich glaube, wir können aus einem reichen Schatze von Erfahrungen, die wir im Laufe der letzten 4—5 Monate gesammelt haben, schöpfen, um diese für den Arzt gegenüber seinen Patienten und dem neuen Mittel allerwichtigste Frage zu klären. Ich frage daher: Haben wir bei Anwendung des Mittels zum Zwecke der Behandlung chirurgischer Tuberculosen eine ungünstige, ja eine gefährliche Beeinflussung der betreffenden Krankheit und des betreffenden kranken Individuums gesehen?

Vorausschicken will ich gleich hier, dass ich in dieser illustren Gesellschaft von Chirurgen selbstverständlich nur Fälle im Auge haben kann, welche wir gewöhnlich zur chirurgischen Tuberculose rechnen. Ja sogar etwas schärfer noch begrenze ich das Gebiet, wenn ich zu ihm nur rechne erstens den Lupus, als Repräsentanten der Hauttuberculose, zweitens die chronische Tuberculose der Lymphdrüsen, die Lymphadenitis chronica tuberculosa, drittens und viertens die tuberculösen Knochen- und Gelenkaffectionen, und allenfalls fünftens noch die Affectionen gleicher Art des Hodens und Nebenhodens.

Die aufgeworfene Frage möchte ich weiter noch nach zwei Richtungen zu theilen und zu lösen suchen, indem ich frage: Sind von uns Chirurgen, bei der Behandlung der genannten chirurgischen Tuberculosen, schnelle Entwickelungen einer allgemeinen miliaren Tuberculose gesehen worden? und zweitens: sind von uns während der Behandlung deutliche und sichere Verbreitungen der Krankheit über ihren ursprünglichen Sitz, oder Uebergriffe auf andere Stellen wahrgenommen worden?

Meine Herren! Die Beantwortung dieser beiden Fragen ist durchaus keine leichte, denn es ist bekannt, dass sehr oft bei den Patienten, die wir in Behandlung haben, z. B. im Verlaufe einer tuberculösen Coxitis, schnell und unvermuthet, ohne dass wir sagen könnten, dass irgend etwas auf den betreffenden Krankheitsherd, den wir für den einzigen im Körper unserer kleinen Patienten gehalten haben, eingewirkt hätte, eine acute Meningitis tuberculosa entsteht und letal endet. Es ist aber noch viel mehr bekannt und ich glaube, dass wir Herrn König zuerst den Hinweis darauf danken, dass diese gefährliche Wendung nach chirurgischen Eingriffen, nach grossen Operationen in unmittelbarem Anschlusse an dieselben entsteht und dass, wie König sagt, die allgemeine Infection sich in diesen Fällen genau so entwickelt, als ob die Krankheit direct durch den Act der Operation eingeimpft worden wäre.

Wie eine solche Operation könnte auch das Koch'sche Mittel wirken, das ist eine Annahme, die wir a priori zu machen berechtigt sind, denn wir erfahren aus der Mittheilung des Entdeckers vom 13. November wörtlich:

„Es handelt sich nicht um eine Abtödtung der in den Geweben befindlichen Tuberkelbacillen, sondern um eine tiefgreifende Veränderung, ein Absterben des die Tuberkel einschliessenden Gewebes," und weiter: „In solchen todten Gewebsmassen können noch lebende Tuberkelbacillen lagern, welche entweder mit ausgestossen werden, oder auch unter besonderen Verhältnissen in das benachbarte, noch lebende Gewebe wieder eindringen können," und endlich: „Durch die fortgesetzte Anwendung des Mittels soll das gefährdete, benachbarte, lebende Gewebe vor dem Wiedereinwandern der Parasiten geschützt werden."

Ehe wir so schliessen, haben wir uns aber zu fragen, unter welchen Umständen wir den Ausbruch einer allgemeinen Tuberculose auf diejenigen Einflüsse beziehen dürfen, welche das Mittel im tuberculösen Herde ausgeübt hat? Für uns Chirurgen kann es nur eine Antwort geben, und die lautet: genau unter denselben Umständen, unter welchen wir den Ausbruch der allgemeinen Tuberculose auf unsere operativen Eingriffe, unsere Resectionen, Arthrectomien und Auskratzungen, bezogen haben. Diese Umstände sind offenbar zwei: Erstens der unmittelbare Anschluss der Verschlechterung und des Ausbruchs einer schweren, allgemeinen Erkrankung an die genannten Eingriffe und zweitens das Zusammenstimmen der klinischen Beobachtung mit dem anatomischen Befunde bei der Section. Wenn wir beispielsweise an einem Kinde, das nur hin und wieder Abends, wegen einer Eiterung mit Zerstörung des Hüftgelenks durch Tuberculose, Temperaturen von 38,4 oder 38,7 gezeigt hat, eine Resection des betreffenden Gelenks ausführen und Tages darauf schon ein höheres Fieber von 39,0 und mehr finden und dasselbe weiter bestehen bleibt, vielleicht 14 Tage lang bis zum Tode des Kindes und wenn alsdann die Section uns eine disseminirte, submiliare oder miliare Lungen- und Leber-, oder Meningeal- und Milz-Tuberculose aufdeckt, so nehmen wir keinen Anstand zu bekennen, dass diese ausgedehnte und frische Tuberculose eine Folge und Wirkung unserer Operation war. Ich will aber noch weiter gehen, ich will den zwei Bedingungen, unter welchen es unsere Wissenschaft erlaubt, dem operativen Eingriffe, oder demjenigen Mittel, welches am Krankheitsherde rührt, ihn aufwühlt, durchfeuchtet, infiltrirt und entzündet, die Schuld an der durch die Section entdeckten, oder bestätigten, allgemeinen Miliartuberculose zuzusprechen noch eine dritte hinzufügen: die Autopsie darf nur einen einzigen Krankheitsherd als Ausgangsstelle der acuten und allgemeinen Infection uns zeigen, im vorhin gegebenen Beispiele also das tuberculöse Hüftgelenk.

Sie sehen hieraus, meine Herren, dass ich dem Sectionsbefunde allein nicht die Entscheidung überlassen möchte, er gebe uns auch noch so viel. Den Beweis des causalen Nexus zwischen der Wirkung des Mittels und der Entwickelung der tödtlichen Krankheit vermag er nur im Zusammenhange mit den klinischen Wahrnehmungen zu bringen. Die medicinische Tagespresse hat ja jüngst noch die Widersprüche und Unsicherheiten der Pathologen in Bezug auf den Begriff der relativen Frische eines submiliaren, oder miliaren Tuberkels zum Ausdrucke gebracht. Wir haben kein Mittel, dem typisch gestalteten, makroskopischen oder mikroskopischen Knötchen anzusehen, ob

es eben erst, ob schon vor Wochen, oder vor noch längerer Zeit entstanden ist. Aber im Zusammenhange mit der klinischen Beobachtung gewinnt der Befund jener millionenfachen Aussaat der grauen, durchscheinenden Knötchen in den verschiedenen Organen, namentlich aber auf der Serosa der Leber die Bedeutung eines unangreifbaren Urtheils. Desswegen ist von Seiten des Klinikers der wesentlichste Theil der Beweisführung beizubringen, nämlich durch die Krankengeschichte zu zeigen, dass die Symptome der allgemeinen Krankheit unmittbar der durch das Tuberculin bewirkten Entzündung im tuberculös erkrankten Gelenke folgten. In dieser Beziehung ist von den inneren Klinikern viel und zwar viel Schlagendes und Ueberzeugendes vorgebracht worden. Allein ich will auch das nicht ohne Weiteres gelten lassen, fordere vielmehr noch eine durch die Section festzustellende Thatsache, das Vorhandensein bloss eines älteren, etwa käsigen Tuberkelherdes, von dem die allgemeine Infection ihren Ausgang genommen haben kann. Es sind mir drei Fälle von Kehlkopftuberculose unter dem leider nun so oft schon gezeichneten Krankheitsbilde gestorben. Die Injectionen, welche nur in Quantitäten von 0,001—0,005 zur Anwendung gekommen waren, wurden Anfangs recht gut vertragen, örtliche und allgemeine Besserungen schienen uns unzweifelhaft, dann auf ein Mal, nach der Injection einer Dosis, die vorher vertragen worden war, und erst nach der 9., resp. 13. und 16. Injection fiel das Fieber, das schnell sich hoch entwickelt hatte, nicht mehr, sondern blieb bis zum Tode nach 3, resp. 14 und 20 Tagen hoch, ja sehr hoch. Dabei mehrten sich der Husten, die Oppressionserscheinungen auf der Brust, die Respirations- und Pulsfrequenz, während die Kräfte schnell verfielen. Die Section ergab ganz übereinstimmend: Tuberculöse Geschwüre im Larynx, alte Tuberculose der oberen Lungenlappen, zahlreiche frische, peribronchitische Herde. Miliare und submiliare Tuberkel in den Lungen, der Leber, Milz und den Nieren.

Wie in den meisten Fällen der inneren Kliniker, handelte es sich auch in diesen meinen Fällen um mehr als einen älteren Tuberkelherd, im Kehlkopfe sowohl als in den Lungenspitzen. Es ist a priori, ganz abgesehen von den Deductionen Virchow's über die Bedeutung der Aspiration für die Verbreitung der Krankheit von höheren auf tiefer liegende Lungenabschnitte, wahrscheinlich, dass nicht vom Geschwüre im Kehlkopfe, sondern von den Cavernen im oberen Lungenlappen die allgemeine Infection zu Stande gekommen ist. Desswegen verlange ich, dass, um die chirurgische Tuberculose in Knochen und Gelenken für die in der Leiche gefundene Miliartuberculose verantwortlich zu machen, durch die Autopsie sicher gestellt werde, dass in den Lungen keine käsige Verdichtung, keine Caverne liegt und ebenso ausgeschlossen werde der Einbruch käsiger Massen aus einer Bronchialdrüse z. B. in eine Vene.

Wenn das aber Alles ausgeschlossen ist, dann halte ich für unzweifelhaft, dass die allgemeine Tuberculose, welche im post mortem-Examen gefunden wurde, abhängig war von Dem, was am tuberculös erkrankten Hüftgelenke geschehen ist, gleichgiltig ob das eine Operation, oder eine Entzündung war.

Es sei mir erlaubt, das eben Gesagte noch einmal an einem Beispiele zu

illustriren. Wir hatten Anfang December ein 18j. Mädchen von blühendem und gesundem Aussehen, sowie anscheinend kräftiger Constitution in die Klinik, wegen eines die ganze linke Wange einnehmenden Lupus aufgenommen. Sie hatte die ersten Injectionen gut vertragen, und da wir gleich mit 0,01 begonnen hatten, war, mit Entwickelung ausgeprägter, allgemeiner und örtlicher Reactionen schnell Besserung eingetreten. Nachdem am 25. Januar die 18. Injection von 0,2 so gut wie wirkungslos geblieben war, injicirten wir am 28. Januar 0,3 g. Nun stieg das Fieber von der Norm rasch auf 41,0 und fiel nicht, wie in den früheren Wochen, bald und vollständig, sondern blieb hoch. Es schwankte fortan zwischen 39,5 und 40,5, später mit deutlichen morgenlichen Remissionen. Patientin fing an zu husten und klagte über Stiche in der linken Brusthälfte. Sie bekam eine trockene, linksseitige Pleuritis und liess während des Februar eine ausgedehnte Dämpfung über ihrer linken Lungenspitze erkennen. Die immer blasser und magerer werdende Patientin wurde in hoffnungslosem Zustande von den Eltern aus der Klinik genommen — um zu Hause zu sterben. Ein Sectionsbefund steht desswegen aus. Ich darf also nicht behaupten, dass die floride Phthisis, die sie in unmittelbarem Anschlusse an die Injection vom 28. Januar acquirirt hat, durch das injicirte Mittel bedingt gewesen sei. Die Section hätte möglicher Weise eine käsig zerfallene Bronchialdrüse aufgedeckt und gezeigt, dass diese käsige Massen einen directen Weg in's Blut genommen hätten. Dann wäre eben ein anderer als der von uns in Behandlung genommene Krankheitsherd, der Ausgangspunkt der supponirten, acuten Miliartuberculose gewesen. Jedenfalls darf ich aber auch ohne Section behaupten, dass der Lupus unserer Patientin nicht gut die Ausgangsstelle für eine acute Miliartuberculose gewesen sein kann. Er war ja im Abheilen, in Rückbildung und in Schrumpfung begriffen. Wenn auch sämmtliche, in ihm noch steckende Tuberkelbacillen auf ein Mal in's Blut gelangt wären, würden sie, bei ihrer so spärlichen Vertretung innerhalb eines Lupus, eine ausgedehnte allgemeine Tuberculose doch nicht hervorgerufen haben. Doch die Betrachtung ist müssig, denn wegen Mangels eines Sectionsbefundes ist unser Fall nicht zu verwerthen. Vielleicht haben meine hochverehrten Collegen schlagendere und vollständigere Beobachtungen gemacht? Ich gestehe, dass ich selbst keine besitze, welche den Ausbruch einer acuten miliaren Tuberculose im Anschluss an die Behandlung einer chirurgischen Tuberculose mit dem Koch'schen Mittel, unter den von mir angenommenen Bedingungen erweisen könnten.

Der zweite Theil der eben zu erörternden These bezieht sich auf die Frage, ob wir eine deutliche und unverkennbare Verbreitung der Krankheit über die ursprünglichen Grenzen ihres Sitzes hinaus, nach der Beibringung des Mittels gesehen haben? Ich meine, dass zur Beantwortung dieser Frage wohl am Besten die an der Haut und den Schleimhäuten des Mundes, Rachens, Kehlkopfs, Mastdarms sichtbaren tuberculösen Affectionen herbeizuziehen sind; denn hier bei diesen Krankheiten können wir ja ohne Weiteres und zu jeder Zeit mit unseren Augen wahrnehmen, ob an die bestehenden Knoten und Geschwüre sich neue anschliessen, oder ob das nicht der Fall ist?

In dieser Beziehung müssen wir zunächst wieder zwischen den betreffenden Fällen zwei wesentliche Unterscheidungen machen. Nichts ist gewöhnlicher, als dass nach der ersten oder zweiten Injection an Körperstellen, die gesund erschienen, auf einmal, unvermuthet und unerwartet Störungen auftauchen, die dem tuberculösen Processe angehören; so Schwellungen von Lymphdrüsen am Halse von Patienten, die an Lupus litten und bei denen vorher nichts am Halse zu fühlen und zu sehen gewesen war. Wir haben eine nicht geringe Reihe solcher Ueberraschungen erlebt. Bei einem unserer ersten Lupuspatienten schwoll auf der Höhe der Wirkung nach der ersten Injection die Gegend der Sehne des Extensor pollic. longus an, in Folge eines schnell entstandenen Ergusses in seine Scheide. Zugleich erschienen über der Kniescheibe und dem Handrücken Gruppen von Knötchen in der Haut, die gleichfalls vorher nicht bemerkt worden waren. Auf dieses Vorkommniss hat Koch selbst schon in seiner ersten Publication aufmerksam gemacht. Die Schwellung, d. h. die Zunahme seines Umfanges, welche das Mittel bewirkt, macht, dass ein kleiner Tuberkelherd, der so klein war, dass er vorher weder gesehen noch gefühlt werden konnte, auf der Höhe dieser Wirkung sicht- und fühlbar wird. Darauf beruht ja die Empfehlung des Mittels zu einem Reagens auf die Tuberculose, welches zur Entdeckung bis dahin latenter Herde dieser Krankheit führt. In diesem Sinne hat das Auftreten der eben erwähnten Lymphdrüsenschwellungen, Sehnenscheidenentzündung, oder lupösen Efflorescenzen noch nicht die Bedeutung einer Ausbreitung des in Behandlung genommenen und in Entzündung versetzten Krankheitsgebietes, sondern bloss die eines Deutlicherwerdens schon vorhandener und bestehender Erkrankungen gleicher Art an anderen Körperstellen. Anders wird aber die Sache, und wohl zu unterscheiden von der eben erwähnten Wirkung, wenn nicht gleich, sondern erst später, im Verlaufe der Behandlung die kranke Stelle sich vergrössert, das Geschwür weiter frisst, oder zu den bestehenden Knoten neue treten, oder auch entfernt von dem ersten Krankheitsherde neue chirurgische Tuberculosen in die Erscheinung treten. Nur wo diese Störungen gleich nach der ersten Injection sich geltend machen, wird man sagen dürfen, dass sie vorher schon bestanden und durch das Mittel erst kenntlich gemacht wurden — wo sie aber erst nach zwei, drei, vier, ja sechs Wochen sich zeigen, während nach den ersten Injectionen jeder Hinweis auf sie fehlte und nichts ihre Existenz verrieth, da wird man diesem ungeahnten Auftreten tuberculöser Affectionen an anderen als den ursprünglichen Krankheitsstellen doch eine besondere Bedeutung geben müssen und zwar die einer Verbreitung der Krankheit über ihre Grenzen und ihren Sitz im Gefolge unserer Behandlung mit dem Koch'schen Mittel.

Solche Fälle kommen unzweifelhaft vor, und zwar nach meiner Erfahrung nichts weniger als selten. Ich will mich indessen auf nur wenige, wie ich aber meine, recht instructive Beispiele beschränken. Eine hervorragende Rolle spielt hierin ein Patient, dessen Krankengeschichte, in einer Mittheilung aus meiner Klinik, Herr Dr. Schimmelbusch veröffentlicht hat. Der Patient, der Bettermann heisst, litt an einem grossen tuberculösen Geschwüre der Schleimhaut des harten Gaumens. Er war 6 Wochen lang mit dem Koch-

schen Mittel behandelt worden und hatte zuletzt 0,15 cg des Mittels erhalten. Da er sichtbar schlechter wurde, neue Knoten und neue Geschwüre auch am weichen Gaumen auftraten, haben wir die kranken Stellen durch Exstirpation und Auskratzen entfernt. Das ausgekratzte Gewebe ist untersucht worden. Es fanden sich in demselben ungemein viele Bacillen, überall in jedem Schnitte zu 50 und selbst 100, dabei grosse Riesenzellentuberkel ebenfalls in Menge, ohne dass diesen Riesenzellentuberkeln besondere Störungen anzusehen gewesen wären. Pat. hatte die erste Injection am 6. November erhalten und erst am 20. December fand die Auskratzung statt. Weiter habe ich in dieser Beziehung gesehen, dass in der 3. Woche der Behandlung einer Patientin, die an Lupus des Gesichts litt, Schwellungen von Lymphdrüsen am Halse auftraten, die früher nicht vorhanden gewesen waren und die seitdem immer grösser und grösser geworden sind, und drittens muss ich noch eines Falles gedenken, wo gleichfalls in der 3. Woche nach der Behandlung einer Coxitis eine bis dahin nicht bemerkte Affection im Kniegelenk der gegenüberliegenden Seite sich entwickelte, eine Affection, die von uns als eine Tuberculose erkannt wurde.

Wo, wie in diesen drei Fällen, erst in den späteren Wochen einer ununterbrochenen Behandlung die neuen Herde auftreten und bestehen bleiben, ja mehr noch wachsen, grösser und schlimmer werden, da hat ihr Auftreten in der That die Bedeutung einer neuen Erkrankung und damit die einer Zunahme der ursprünglichen Krankheit und einer Verbreitung über ihren ersten, d. h. primären Sitz hinaus. Wären zum Beispiel bei meiner Luspatientin, bei der ich erst in der dritten Woche der Behandlung die Drüsenschwellungen entdeckte, schon früher, also vor Beginn der Behandlung die Lymphdrüsen krank, und zwar tuberculös krank gewesen, so hätte diese ihre Erkrankung sich in den allerersten Stadien ihrer Entwickelung befinden müssen, da wir, unterstützt ferner noch durch die Cornet'schen, vor Jahr und Tag auf unserem Congresse vorgeführten Thierversuche, annehmen müssen, dass früher schon nach der Invasion der Tuberkelbacillen in die Lymphdrüsen diese anschwellen. In ihrem allerersten Stadium soll aber die Erkrankung, gemäss der Annahme Koch's, ganz besonders zugänglich für seine specifische Behandlung sein. Das Mittel müsste also hier gerade seinen allerbesten Angriffspunkt gefunden und die eben erkrankenden Lymphdrüsen geheilt haben. Das war aber Alles anders. Die Behandlung nahm allerdings ihren Anfang zur Zeit, wo noch eine fühlbare Schwellung der Lymphdrüsen fehlte, hinderte aber, wie vorausgesetzt werden sollte, nicht, dass diese nach drei und mehr Wochen eintrat und genau, wie bei einer nicht behandelten, tuberculös inficirten Lymphdrüse langsam und stetig weiter wuchs.

So bin ich zu dem Schlusse gekommen, dass die Behandlung mit dem Koch'schen Mittel nicht vor dem Auftreten neuer Tuberculose trotz ihrer Fortdauer schützt. Da ich hier als Chirurg spreche, so habe ich selbstverständlich nur die vorhin bezeichneten, localen Tuberculosen im Sinne. Man mag sich stellen, wie man will, man kommt über diese Annahme nicht hinweg und über diesen Schluss nicht hinaus. Die Frage nach dem Recidiv in anscheinend glücklich behandelten Fällen, welche ich

später aufzuwerfen haben werde, wird mich noch einmal auf diese Beobachtungen zurückkommen lassen.

Ich komme auf meine dritte These: Welche günstige Wirkungen hat das Mittel auf die tuberculösen Krankheitsherde ausgeübt und wodurch sind diese zu Stande gebracht worden?

Gar zu gerne würde ich hierbei die Grenzen meiner Frage und unserer Discussion möglichst enge ziehen. Ich möchte z. B. bitten, mit Aufzählungen glücklicher Heilungen heute nicht zu kommen. Ein Jeder von uns hat unzweifelhaft Fälle erlebt, wo nach Anwendung des Koch'schen Mittels alte Fisteln, die dem Kratzen und Aetzen, dem Jodoform und Perubalsam widerstanden hatten, glücklich zur Heilung kamen, oder ein wegen schwerer Caries des Fuss- oder Kniegelenks zur Amputation bestimmtes Bein nach den subcutanen Injectionen des Tuberculin erhalten werden konnte, oder endlich ein Scrophuloderma und ein Dutzend Lupusfälle sich wesentlich besserten, ja nahezu geheilt wurden. Ich meine, unsere Discussion wird die Sache nicht fördern, wenn sie solche Berichte bringt, sind doch genug derselben schon in den amtlichen Mittheilungen über die Wirksamkeit des Koch'schen Heilmittels gegen die Tuberculose, welche das Königliche Preussische Ministerium der geistlichen, Unterrichts- und Medicinalangelegenheiten soeben veröffentlicht hat, niedergelegt worden. Wir sollten uns lieber daran erinnern, wie oft wir uns in dem Schlusse, dass die beobachtete Heilung Folge und Wirkung eines bestimmten Heilmittels gewesen sei, geirrt haben. Von Alters her haben wir bei solchen Behauptungen aus einem ganzen Complex von Umständen und Einflüssen immer nur den einen: die Application des fraglichen Mittels herausgegriffen und für ein Endresultat, bei welchem auch andere Factoren und Bedingungen mitspielten, verantwortlich gemacht. Schlagen wir lieber einen anderen als diesen mit Irrthümern gepflasterten Weg ein, und lassen Sie, meine Herren, uns an die Einzelheiten treten, die bestimmten Veränderungen und einfachen, elementaren Vorkommnisse, welche unmittelbar und daher ganz sicher von dem Mittel verursacht werden.

Die nächste Wirkung des Mittels ist eine Entzündung und zwar eine schwere, exsudative, aber doch nur flüchtige, d. h. bald wieder vorübergehende und verschwindende. Unzweifelhaft und längst bekannt ist es, dass eine solche acute Entzündung an und für sich heilsame Folgen haben kann. Die Durchtränkung eines chronischen Krankheitsherdes mit dem Strome des ihn durcheilenden, serösen Transsudates und die Durchsetzung desselben mit frisch ausgewanderten Leucocyten können gewiss als ein eminent heilsames Moment in Anspruch genommen werden. Man braucht nur auf Buchner's Versuche über die hemmenden Wirkungen des Blutserum auf die Entwickelung bestimmter Bakterienarten, oder auf Metschnikow's Phagocytenlehre zurückzugreifen, um eine Fülle von Erklärungen für die Wirkungen der Entzündung in unseren Fällen an die Hand zu bekommen. Der Einfluss acuter Entzündungen auf chronisch kranke Körperstellen ist uns ja längst schon bekannt. Ich brauche kaum an die heroischen Versuche mit Einimpfung der Gonokokken, um Leucome der Cornea zum Schwinden zu bringen, hier zu erinnern. Schede's Studien über die Wirkung der Jod-

tinctur in der Tiefe und von Volkmann's Vorschlag, durch Erzeugen einer traumatischen Entzündung, alte lupöse Infiltrate fortzuschaffen, beweisen, wie in Theorie und Praxis man diese Wirkung einer acuten Entzündung auf chronische Infiltrate und Exsudate gepflegt und verwerthet hat.

Wenn wir wieder uns an die sichtbare Haut- und Schleimhautoberfläche des Körpers halten, so ist es unzweifelhaft, dass mit dem Zurückgehen der Entzündung Rückbildungsvorgänge an den lupös erkrankten Stellen wahrzunehmen sind. Die diffuse Schwellung wird geringer, was besonders deutlich in den Fällen von hypertrophischem Lupus ist, die fühlbaren Knötchen flachen sich ab, die Grenzen des Gesunden und Kranken verwischen sich, die Geschwüre reinigen sich, auf ihrem Boden schiessen gute Granulationen auf, und ihre Ränder verlieren das livide Aussehen, legen sich der Tiefe an und umsäumen sich mit der beginnenden Narbe. Das ist aller Orten und in jedem Lupusfalle gesehen worden. Der Hinweis auf die Berichte von Kaposi, der den Effect der Abflachung und Rückbildung als einen regelmässigen und eclatanten, sowie auf die von Neisser und O. Brieger, die unter dem Einflusse des Koch'schen Mittels Veränderungen, welche sich sonst im Laufe von Jahren an den lupösen Herden vollziehen, schnell sich abspielen sahen, — möge hier genügen, denn Sie alle, meine Herren, haben das erlebt und erfahren und viele von Ihnen haben mit mir der Bewunderung dieses so augenfälligen als grossartigen Erfolges begeisterten Ausdruck in Wort und Schrift geliehen. Wir sind Alle mit einem nicht geringen Vorurtheile für das Mittel an unsere Prüfungen getreten, nicht bloss weil wir in seinem Entdecker den unentwegten Mann der Wissenschaft, der sicher und zielbewusst mit dem Alten brach und Neues schuf, verehrten, sondern weil uns dieser erste, unmittelbare und ausnahmslose Erfolg sofort und fest überzeugte.

Wir Kliniker können die Zeit in welcher wir das Kochsche Mittel in Anwendung gezogen haben, in zwei Perioden theilen, die erste dauerte vom 13. November bis 15. Januar, die zweite nahm vom 15. Januar ihren Anfang. In der ersten Periode konnte es sich nur um eine genaue und gewissenhafte Nachprüfung handeln. In dieser Beziehung hatten wir es zunächst zu dem Zwecke in Anwendung zu ziehen, zu welchem es empfohlen war — nämlich „zur sicheren Heilung der beginnenden Phthise" — ich brauche Koch's eigene Worte: „zur Besserung und nahezu Heilung" auch vorgeschrittener Fälle von Tuberculose, denn „Kranke mit nicht zu grossen Cavernen" repräsentiren vorgeschrittene Fälle von Lungentuberculose. Unzweifelhaft durften wir in der Wahl der zu behandelnden Fälle sehr weit gehen — denn wir erfuhren aus Koch's Mittheilung am 13. November, dass wenigstens bei Meerschweinchen, selbst in Fällen sehr schwerer Erkrankung, noch ein Stillstand des Processes sich hatte besorgen lassen und dass der Mensch sich viel empfindlicher für die Wirkungen des Mittels erweise, als das Meerschweinchen. Nun wir Chirurgen hatten es ja bloss mit Localtuberculosen zu thun, also mit Formen, wo die von aussen eingedrungene Noxe eine beschränkte, d. h. eine doch bloss anfängliche Wirkung zu Stande gebracht hatte.

So lange wir von dem neuen Mittel nichts wussten, als dass es von einem Manne wie Koch entdeckt und empfohlen worden war, durften wir

nichts anderes thun, als einfach nachprüfen, d. h. genau so verfahren, wie der Autor es gethan hatte, streng an die Angaben Desjenigen sich haltend, der mit seinem wissenschaftlichen Sinne und Rufe für das neue Verfahren die Verantwortung übernommen hatte. Dazu waren wir nach Wissen und Gewissen bis zum 15. Januar d. J. gezwungen. Von diesem Tage wurde allerdings unsere Lage eine andere. Wir waren bekannt gemacht worden mit der Darstellung und damit auch der Natur des Mittels und mit einer bestimmten Theorie seiner Wirkung, freilich mit einer Theorie, von der Koch sogleich bekannt hatte, dass sie nur den Werth einer Hypothese habe. Indessen, die Hypothese war zu prüfen.

Ich hatte mir, sofort nach dem Beginn meiner Nachprüfungen, vorgenommen, möglichst genau die anatomischen Veränderungen in den Krankheitsgebieten unter dem Einflusse des Mittels kennen zu lernen. Das war möglich durch genaue mikroskopische Untersuchungen der an Lupus erkrankten Hautflächen, vor, während und nach den Injectionen. Da wir mit Hülfe des Cocain die dazu erforderlichen Excisionen ohne Schmerz und Schaden für unsere Patienten vornehmen können, haben wir wohl von 30 derselben uns ein methodisch gewonnenes und methodisch untersuchtes Material verschafft. Mein Assistent, Herr Schimmelbusch, hat sich der überaus mühsamen Arbeit der mikroskopischen Durchsuchung dieser Hautstückchen unterzogen und über dieselbe in einer, bereits am 5. Februar d. J. erschienenen Arbeit ausführlich berichtet. Ich kann mich daher in aller Kürze darauf beschränken, nur seine Resultate hier hervorzuheben. Herr Schimmelbusch ist von unserem Vorsitzenden und durch gefälliges Entgegenkommen des Herrn Waldeyer die Gelegenheit gegeben worden, morgen früh mit dem elektrischen Projectionsmikroskope seine ganz vorzüglichen Präparate, Ihnen, meine Herren, zur Anschauung zu bringen. Ich darf dazu noch vorausnehmen, dass die Demonstration des Herrn Karg aus der Leiziger chirurgischen Klinik in jeder Beziehung Herrn Schimmelbusch's Demonstrationen bestätigen und ausserdem noch ergänzen wird.

An den Präparaten werden Sie sehen, dass sie die histologischen Veränderungen einer Entzündung, namentlich einer mit Exsudatsetzung, zeigen, dass aber an den Zellen, aus welchen der mikroskopische Tuberkel sich aufbaut, eine Veränderung nicht wahrzunehmen ist. Weder die epithelioiden, noch die Riesenzellen zeigen eine Veränderung, welche auf einen Zerfall oder eine Zerstörung ihres Leibes, ihres Kerns, oder ihres Protoplasma schliessen lässt. In den epithelioiden Zellen der Tuberkel eines Patienten, welcher Wochen lang mit dem Mittel behandelt worden war, konnte Schimmelbusch noch die karyokinetischen Figuren sehen und zeigen. Das blieb das Gleiche, ob nun die Präparate Hautstücken entnommen waren, die von nicht ulcerirenden, oder schon von ulcerirenden Knötchen stammten. Die einzige Veränderung, welche die Durchmusterung so zahlreicher Präparate ergab, bezog sich auf die Grösse der specifischen Knötchen. Vor Beginn der Injectionen finden sich, namentlich in den ulcerirenden Formen, grosse und oft sehr grosse Knötchen, während in den Präparaten, die einer späteren Periode, nämlich der nach Einwirkung vieler Injectionen, entnommen sind, die mikro-

skopischen Knötchen als kleine Formationen sich darstellen, wie wenn sie eine einfache Atrophie durchgemacht hätten. Aber die einzelnen Zellen, aus denen sie zusammengesetzt sind, tragen alle mikroskopischen Charaktere der Lebensfähigkeit. Ich werde gleich mittheilen, dass sie in der That lebensfähig sind, d. h. Das in sich tragen, was sie infectionsfähig macht. Das Resultat von Schimmelbusch's Untersuchungen ist klar: Die Hypothese von der nekrotisirenden Wirkung des Koch'schen Mittels auf die Zellen des Tuberkels, das sogenannte tuberculöse Gewebe, lässt sich am Menschen nicht halten, denn ihre Zeichen fehlen den epithelioiden, wie Riesenzellen des Hauttuberkels, ebenso aber auch denen des Schleimhauttuberkels, der Synovia und der Testikel, auf welche weitere Localtuberculosen sich ebenfalls Schimmelbusch's, und, wie Sie morgen hören werden, auch Karg's Untersuchungen erstreckt haben.

Die klinische Beobachtung findet ihre Unterstützung nicht bloss in der sie begleitenden anatomischen und histologischen Untersuchung, sie bedient sich zu gleicher Controle auch noch des Thierexperiments. Zu diesem Zwecke haben wir Impfungen mit Gewebsstückchen aus den Tuberkelherden vorgenommen, der Art, dass wir von denjenigen unserer Kranken, welche längere Zeit mit dem Tuberculin behandelt worden waren, solche Stückchen excidirten und unter die Haut von Meerschweinchen, oder in die vordere Augenkammer von Kaninchen brachten. Noch gestern ist eines der Meerschweinchen, an dem eine solche Implantation von Hautstückchen aus dem Nasenlupus eines Knaben gemacht worden war, getödtet worden. Der Knabe war unter anfänglichen starken, allgemeinen und örtlichen Reactionen 10 mal, vom November bis Februar, den Injectionen unterworfen worden, als die zur Impfung verwandten Hautstückchen excidirt wurden. Die Impfung hat ein positives Resultat gehabt. Ueberall in den Organen des Thieres fanden sich ausser dem Knoten, der zuerst an der Impfstelle aufgetreten war, noch eine Menge miliarer Knötchen.

Es ist mit diesen anatomischen und experimentellen Untersuchungen bewiesen, dass in den Fällen, in welchen die klinische Beobachtung eine deutliche und zwar sehr weit fortgeschrittene Besserung nach den subcutanen Injectionen des Koch'schen Mittels constatirt hatte, doch wohl erhaltene und gut charakterisirte mikroskopische Tuberkel in den ursprünglich kranken Körperstellen lagen und dass diese Stellen, noch nach nahezu drei Monate langer Behandlung, ihre Infectionsfähigkeit bewahrt hatten. Der letzte Schluss berechtigt uns zur Annahme, dass in den gebesserten, ja nahezu geheilten Partien der Haut noch lebende, entwickelungsfähige Tuberkelbacillen steckten.

Die erste Lehre, die wir uns aus dieser Erfahrung zogen, war, mit dem Mittel nicht zu früh aufzuhören, auch nicht dort, wo unter den abfallenden Borken, welche während der Entzündung die kranken Flächen deckten, eine weiche, glatte, nicht mehr rothe, sondern bloss rosig gefärbte Haut lag. Wir fuhren mit der Behandlung fort, in der Hoffnung, die Reste der Krankheit, die, wie uns schien, klein gewordenen Tuberkel endlich auch noch zum Schwinden bringen zu können. Dieses Ziel ist aber nicht erreicht worden; denn unter der consequenten und energischen Fortsetzung der

Behandlung machten wir die Erfahrung, dass wieder Knötchen in den Narben und in der Peripherie der alten Krankheitsstelle auftraten, grösser wurden, sich vermehrten, weiter wuchsen und schliesslich zerfielen und ulcerirten. Das könnte ich an mehr als 20 Patienten, die so lange behandelt wurden und in der Aufsicht der Klinik blieben, vorführen. Zwei will ich wenigstens morgen zeigen, die am häufigsten in meiner Klinik gesehen und untersucht worden sind: die Patienten Klingbeil und Koch. Letzteren habe ich einem grossen und auserlesenen Auditorium am 16. November 1890 vorgestellt mit einer örtlichen Reaction im höchsten Maasse. Die ganze Oberfläche, die erkrankt war, wurde grangränös, etwas was ich sonst nur zweimal und auch nicht in dieser Ausdehnung gesehen habe. Der Schorf war freilich ein sehr dünner, aber es bedurfte doch mehrerer Tage, bis er sich abstiess und nun eine geradezu rapide Heilung des schön granulirenden Substanzverlustes folgte. Schon am 4. December konnte ich einer grösseren Gesellschaft von Aerzten im Friedrich-Wilhelms-Institut den Kranken als so gut wie geheilt vorstellen. Dann habe ich ihn später mehrfach noch als geheilt demonstrirt und endlich entlassen. Aber es dauerte nicht lange, so war er wieder da, mit neuen Lupusknötchen überreichlich im Gesicht ausgestattet. Wir haben die Injectionen bei ihm 3 Monate lang fortgesetzt und sind zuletzt bis zu einer grossen Menge des Mittels, bis zu einem Gramm der Originalflüssigkeit, gekommen. Wenn Sie ihn morgen sehen wollen, werden Sie finden, dass er aussieht, wie Jemand der frisch an einem ausgedehnten Lupus des Gesichts erkrankt ist. Der zweite Patient, Klingbeil, ist nicht entlassen worden und befindet sich noch eben in der Klinik; aber trotz 30 und mehr Injectionen, die er erhalten hat, können Sie sich davon überzeugen, wie ausgedehnt und entwickelt das während dieser Injectionsbehandlung entstandene Recidiv ist.

Was vom Lupus gilt, das gilt in noch höherem Maasse von den anderen chirurgischen Localtuberculosen. Ich habe bei ihnen nur wenige Erfolge gesehen und selbst diese wenigen sind zweifelhaft oder angreifbar gewesen.

Theile ich z. B. die Gelenkaffectionen so ein, wie wir das ja gewöhnlich thun, in den tuberculösen Hydrops, den kalten Abscess und die fungösen Formen, bald die mehr diffusen, bald die solitären und knotigen, so kann ich sagen, ich habe nur Erfolg bei dem tuberculösen Hydrops gesehen. Da waren die localen Reactionen am deutlichsten entwickelt, sogar bis zur ausgesprochenen Röthung der Haut ist es, neben der durch Messung erhärteten Volumszunahme von 2 und selbst 4 cm im Umfange gekommen. Mit Nachlass des Fiebers schwand auch die Schwellung. Das geschah jedesmal, bis unter diesem Wechsel der Zu- und Abnahme des Umfanges, endlich der Erguss und die Schmerzen ganz verschwunden waren, ja sogar Beweglichkeit sich eingestellt hatte. Dementsprechend habe ich auch günstige Beeinflussungen der Sehnenscheidentuberculose zu verzeichnen. Im Uebrigen kann ich kaum mehr bezeugen, als die Thatsache der Anschwellung, Zunahme der Empfindlichkeit und perversen Stellung auf der Höhe der den Injectionen folgenden Reactionen. Unter den fungösen Gelenkaffectionen haben sich mehrere be-

funden, die bestimmt im Anfange der Krankheit standen. Die kurze Dauer des Hinkens, die geringe Schmerzhaftigkeit und Schwellung, die Beschränkung nur einzelner Bewegungen, z. B. an der Hüfte nur der Rotationen und der Abduction sprachen hierfür. Ich glaubte mehrfach gerade hier, nach dem Auftreten einer deutlichen localen Reaction, Besserungen, in Abnahme der Empfindlichkeit und Zunahme der Beweglichkeit, constatiren zu können und habe mich dementsprechend auch in der Klinik geäussert. Allein der weitere Verlauf rechtfertigte meine Annahme nicht. Es wurde wieder schlechter und ist nicht eher mit den kleinen Patienten besser geworden, wenn es überhaupt besser wurde, als bis ich eine andere Behandlungsweise einschlug. Darf ich da nicht sagen, man hüte sich Besserungen bei tuberculösen Gelenkaffectionen ohne Weiteres auf Rechnung des angewandten Mittels zu setzen, besonders wenn man frische, d. h. eben erst beginnende Krankheitsfälle vor sich hat. Wie oft habe ich, auch lange noch vor dem ich mit dem Koch'schen Mittel experimentirte, geglaubt, einen recht schweren Fall von Coxitis tuberculosa in Behandlung bekommen zu haben. Lag aber der betreffende Patient, der bis dahin herumgehumpelt war und sich nicht hatte schonen können, ruhig im Bette, dann erwies sich schon nach kurzer Zeit der schwere Fall als ein leichter, es war eben, auch ohne Verband und ohne Specificum durch die blosse Ruhe Alles besser geworden. Haben wir doch, um die Wirkung des Glüheisens bei der Coxitis uns zu erklären, stets an die Ruhe gedacht, zu welcher die grosse und langsam heilende Wunde dereinst die Patienten verurtheilte! Manche unserer, vorher mit dem Koch'schen Mittel behandelten Patienten haben wir später resecirt, auch amputirt, ohne dass ich in den erkrankten und nun anatomisch untersuchten Theilen irgend eine Veränderung, welche nicht auch an Patienten ohne Koch'sche Behandlung zu bemerken gewesen wäre, angetroffen hätte. Vielfach ist in den so überreichlichen Mittheilungen der Tagesliteratur behauptet worden, dass alte, in Gelenke und Knochen führende Fistelgänge schnell sich nach den Injectionen verkleinerten, immer weniger aussonderten und rasch verheilten. Wir haben diese und ähnliche Beobachtungen nicht gemacht. Die betreffenden Fistelgänge, deren Hautmündung sich allerdings oft zu entzünden und mit einem rothen Hofe zu umgürten pflegte, schlossen sich nur dann, wenn wir gründlich sie mit dem scharfen Löffel ausgeräumt und gereinigt hatten. Die geringste locale Reaction, ja kaum die Spur eines Einflusses zeigten die Fälle, in welchen wir die ossale Form der Gelenktuberculose diagnosticirt hatten.

Noch weniger kann ich von Erfolgen bei der Behandlung von tuberculös erkrankten Lymphdrüsen sprechen. Selbst eine stärkere Schwellung nach den Injectionen habe ich hier nicht constatiren können. Nur, dass die Drüsen empfindlicher, namentlich gegen Fingerdruck, wurden, ist ziemlich übereinstimmend angegeben worden. Ihr Volumen änderte sich nicht oder wenigstens nicht wahrnehmbar. Ebensowenig konnte ich mich von deutlichen Rückbildungsvorgängen an ihnen überzeugen. Entweder blieben sie wie sie waren oder sie wuchsen weiter. Dass in einer grösseren Beobachtungsreihe auch Fälle vorkommen, wo die betreffenden Drüsen weich wurden und zur Entwickelung von Abscessen in und um sich führten, ist richtig, ist aber das

gewöhnliche Schicksal der in gleicher Weise erkrankten Lymphdrüsen. Dasselbe dem Mittel zuzuschreiben, halte ich für unzulässig, obgleich ich nicht zweifle, dass es viele Fälle geben wird, die den Eindruck einer Wirkung des Mittels auch nach dieser Richtung erwecken können.

Mit Ausnahme von Klagen über Ziehen und Schwere, vielleicht auch mehr Empfindlichkeit bei Berührung und Druck als früher, habe ich an fünf tuberculös erkrankten Hoden und Nebenhoden eine Beeinflussung dieser Organe nicht entdecken können.

Ich halte den Einfluss des Mittels auf die verschiedenen Formen der Localtuberculose für einen gleichfalls sehr verschiedenen. Er ist am grössten bei der Hauttuberculose, am geringsten bei der der Knochen, des Hodens und Nebenhodens. Nicht minder wechselt er nach den Stadien, welche die Krankheit in den einzelnen Organen durchlaufen hat. Am grössten ist er in frischen Fällen, am geringsten dort, wo Anhäufungen käsiger Massen mehr oder weniger abgekapselt und eingeschlossen sich finden, daher deutlicher beim tuberculösen Hydrops als den käsig degenerirten Lymphdrüsen.

Die klinische Untersuchungs- und Beobachtungsweise stützt sich in erster Stelle auf die Analyse der Einzelfälle, die sie mit allen unserer Zeit zu Gebote stehenden Hilfsmitteln zu fördern und zu vertiefen sucht. Dadurch ist sie in Einzelfällen, wie z. B. unseren Lupusfällen, im Stande, einen unmittelbaren Einblick in das Geschehene, in die feineren Vorgänge im Krankheitsherde sich zu verschaffen. In der uns aufgegebenen Prüfung des Koch-schen Mittels hat trotz der Kürze der Zeit die Klinik schon viel geleistet, insbesondere hat sie in den Fällen der chirurgischen Tuberculose gezeigt, dass in den betreffenden Krankheitsgebieten das Mittel eine klinisch wie histologisch gleich deutlich und vollständig gekennzeichnete Entzündung hervorruft und dass diese Entzündung die zelligen Elemente des microscopischen Tuberkels nicht angreift, im Gegentheile sie, selbst in denjenigen Fällen, in welchen diese Entzündung 10 und mehrere Mal spielte, nicht an Kern und Protoplasma verändert und endlich, dass die Virulenz den Krankheitsherden selbst nach Monate langer Behandlung erhalten bleibt. Soll unsere Discussion noch weiter den Werth der Einzelbeobachtung erhärten, so wünschte ich, dass sie sich bloss auf Fälle bezöge, die durch eine anatomische Untersuchung ergänzt und erhärtet wären.

Die Klinik gebietet über noch andere Prüfungsweisen als diejenigen, welche sich aus den modernen Vervollkommnungen mechanischer, chemischer und physiologischer Methoden ergeben. Sie kann, um ihre Erfolge festzustellen, sich der Zählung und der Vergleichung bedienen. Wir müssten die Ergebnisse unserer Behandlung mit dem Koch'schen Mittel den Erfolgen anderer Curverfahren gegenüberstellen. Wenn wir hierbei von dem Facit unserer Schlussresultate sprechen sollen, so ist allerdings die seit dem November verstrichene Zeit eine viel zu kurze gewesen, um auch nur eine annähernde Sicherheit zu gewinnen. Wir sind in meiner Klinik eben damit beschäftigt, die Ergebnisse unserer Behandlung tuberculöser Gelenkentzündungen mit den Injectionen von gelöstem oder fein vertheiltem Jodoform festzustellen. Nehme ich aus diesen unseren Erfahrungen die ersten 50 Fälle

heraus und vergleiche sie mit den ersten 50 mittels der Koch'schen Injectionen Behandelten, so unterliegt es keinem Zweifel, dass das zuerst von Bruns uns so warm empfohlene und methodisch durchgeführte Verfahren für die Besserung und Heilung der Gelenktuberculosen ungleich günstigere Resultate als das Koch'sche Mittel giebt. Wir haben nach dem ersten Verfahren mehr als die Hälfte unserer Krankon geheilt, nach dem letzteren keinen einzigen. Bei den mit Jodoforminjectionen Behandelten sind nachträglich viel weniger zur Resection gekommen, als von denen, die mit dem Tuberculin behandelt wurden. Ich weiss wohl, worin die Mängel solcher Vergleiche liegen und ich weiss noch besser, dass die Zeit zu einer genauen und sorgfältigen Ausführung derselben viel zu kurz gewesen ist — ich habe aber nicht unerwähnt lassen wollen, welche Bedeutung die Nebeneinanderstellung grosser Beobachtungsreihen haben kann und muss.

Die Klinik ist zu keinem Abschlusse in ihren Untersuchungen über die heilsame Bedeutung des Koch'schen Mittels gekommen, vielmehr befindet sie sich vor einem recht unvermittelten Gegensatze. Es ist das die anfängliche Besserung und das spätere Recidiv, die beide unter dem fortgesetzten Gebrauche des Mittels, beim Lupus wenigstens, regelmässig eintreten. Ist es die Gewöhnung an das Mittel, ist es ein anderer Grund, die Thatsache bleibt. Sie zu erklären wird den Klinikern nicht minder schwierig sein, als sie zu verwerthen.

Mit der Erfahrung von den Recidiven in, mit und unter der specifischen Behandlung sind wir an eine natürliche Grenze, an einen Wendepunkt unserer Stellung zum Koch'schen Mittel gekommen. Wir sind in die Nothwendigkeit versetzt, neue Entschlüsse zu fassen. Zugegeben auch, wir hätten einen oder den anderen Fall einer frischen Gelenkaffection oder ein Dutzend alter Fistelgänge schneller als sonst zum Verschlusse gebracht, diese Einzelfälle bedeuten nichts gegenüber den Fällen des Versagens und der Thatsache des Recidivs — eines Recidivs, das ich in keinem meiner hierauf geprüften Lupusfälle vermisst habe. Das ist die durch die klinische Beobachtung gegebene Thatsache, welche uns zwingt, entweder mit dem Mittel zu brechen, oder seine Anwendung zu modificiren, beziehungsweise mit anderen Methoden und Eingriffen zu combiniren.

Zum Bruche mit dem Mittel kann ich nicht rathen, so lange wir alle noch unter dem Eindrucke von den ersten so augenfälligen und günstigen Einwirkungen auf den Lupus stehen. Sehen und greifen können wir die Besserung, wie sollten wir da Anderes wünschen und erstreben als sie festzuhalten und immer wieder unseren Patienten zu gewinnen. Sollte Dem, was das eine Mal so grossartig und so schnell und so weit wie kein anderes Mittel wirkt, nicht eine Eigenschaft innewohnen, die es zu grösserer, sicherer und dauernder Wirkung befähigt? Ich meine, wir haben jetzt, da wir wissen, wo und wie das Mittel wirkt, da wir die Anfänge und die Grenzen seiner Wirksamkeit kennen, erst recht die Pflicht, weiter bei seiner Anwendung zu verharren. Dazu müssen wir seine Applicationsweisen nach allen Richtungen modificiren, um, nachdem alle geprüft, die beste zu behalten.

Da nach den vorgetragenen Erfahrungen und Untersuchungen die Ent-

zündung des Krankheitsherdes uns das wesentlichste Moment der günstigen Beeinflussung desselben durch das Koch'sche Mittel schien, haben wir versucht, erstens diese Entzündung möglichst intensiv zu gestalten und zweitens sie mehr als einmal hervorzurufen. Zu diesem Zwecke haben wir sofort mit grösseren Dosen des Mittels die Behandlung begonnen. Wir sind uns dabei wohl bewusst der Gefahr dieses Vorgehens gewesen, haben mitunter auch schwere Zufälle, namentlich sehr bedenkliche Anfälle von Dyspnoe erlebt, glücklicherweise aber doch keinen Todesfall auf der Höhe der Reaction zu beklagen gehabt. Anfangs haben wir in kurzen Pausen von ein, zwei, drei Tagen die Injectionen wiederholt. Später als das nächste Ziel unserer Behandlung, das Hervorrufen der Entzündung und zwar einer bedeutenden und schweren, erreicht war, haben wir längere Pausen von acht, zehn und selbst vierzehn Tagen eintreten lassen. Wir machten nämlich die Erfahrung, dass, wenn einige Zeit die Injectionen ausgesetzt worden waren, ihre Wirkung bei ihrer Wiederaufnahme ungleich stärker als sonst war. Dieselbe Dosis, die nach einer Serie rasch aufeinander folgender Einspritzungen sich so gut wie unwirksam erwies, rief nach acht- und zehntägiger Pause eine starke allgemeine wie örtliche Reaction hervor. Wir erreichten in vielen Fällen damit, was wir wollten, eine neue, intensive Entzündung; aber wir erreichten das nicht immer. Die späteren, wenn auch in der Röthung und selbst Schwellung noch deutlichen Reactionen hatten nicht mehr die Absetzung des Trans- und Exsudates auf die Oberfläche und daher auch nicht mehr die Krusten- und Borkenbildungen zur Folge. Wenn einmal mit kleineren und rasch folgenden Dosen die Behandlung eingeleitet worden war, zeigte sich mitunter ein Zustand des kranken Organismus, welcher heftige und lebhafte Reactionen, wie wir sie erstrebten, nicht mehr hervorbringen liess. War das auch Gewöhnung an das Mittel, oder war hier bereits Immunität eingetreten?

Ich beschränke mich hierauf, da nur in dieser Weise, nämlich bald durch rasche Aufeinanderfolge, bald durch Einschalten längerer Pausen das Mittel in meiner Klinik zur Anwendung gekommen ist. Selbstverständlich sind auch noch andere Modificationen seiner Application denkbar und vielleicht sogar empfehlenswerth.

Vor allen Dingen haben wir aber auch das neue Verfahren mit unseren alten Operationen combinirt. Allerdings ist es bei solchen Combinationen schwer, ja wohl auch unmöglich festzustellen, ob der Erfolg oder Nichterfolg diesem oder jenem Factor der Behandlung zugeschrieben werden soll. Ich kann mich in Bezug auf meine Erfahrungen leider sehr kurz fassen. Ich habe mich nicht davon überzeugen können, dass die der Operation vorausgeschickte, oder die ihr nachfolgende Behandlung mit dem Koch'schen Mittel unsere Operationsresultate beeinflusst, insbesondere gegen früher günstiger gestaltet hätte. Glücklicherweise halte ich die Ergebnisse unserer operativen Behandlung nicht für so schlecht, wie z. B. der erste Vertreter der Koch'schen Behandlungsweise bei chirurgischen Tuberculosen, Herr Levy, sie schildert. Wir haben weiter das Koch'sche Verfahren mit den Injectionen des in Glycerin fein vertheilten Jodoforms combinirt. Auch hier ist uns kein Fall vorgekommen, in welchem diese Combination mehr zu leisten schien als die Jodo-

forminjectionen allein für sich leisteten. Abgeschlossen sind diese unsere Versuche noch nicht. Es wird sicher der Sommer kommen, vielleicht auch vorübergehen, ehe wir über sie eingehendere Berichte werden erstatten können. Ich wiederhole, was ich im Eingange schon sagte, ich rechne nicht darauf, dass in unserer Discussion viele Schlüsse aus der numerischen Methode für die Beantwortung der Frage nach der heilsamen Wirkung des Tuberculin gezogen und vorgetragen werden können. Die seit dem Ende des vorigen Jahres vergangene Zeit ist dazu viel zu kurz gewesen.

Ungleich mehr verspreche ich mir aber von der Beantwortung einer anderen Frage, der letzten, welche ich für unsere Discussion empfehlen möchte. In welchem Maasse ist das Thierexperiment von uns zur Prüfung der von Koch am 15. Januar mitgetheilten Thatsachen herbeigezogen und ausgenutzt worden?

Seit dem 15. Januar wissen wir, dass gegen Impfungen mit Reinculturen der Tuberkelbacillen ein schon tuberculöses Meerschweinchen sich ganz anders als ein gesundes verhält und dass Aufschwemmungen abgetödteter Reinculturen von gesunden Meerschweinchen gut vertragen, von schon tuberculösen aber mit letaler Erkrankung beantwortet werden, es sei denn, dass nur sehr geringe Quantitäten der abgetödteten Bacillen injicirt worden wären; dann im Gegentheil bessert sich der Ernährungszustand der kranken Thiere, die sonst nicht heilende Ulceration an der ursprünglichen Impfstelle, welche die Tuberculose hervorgerufen hatte, heilt und die ihr benachbarten, geschwollenen Lymphdrüsen verkleinern sich. Das Thier stirbt nicht, wie sonst bekanntlich in drei Monaten, es bleibt dem Leben erhalten. Das war die Grundlage für das Heilverfahren gegen Tuberculose, mit welchem Koch am 13. November v. J. an die Oeffentlichkeit getreten ist.

Haben wir Gelegenheit gehabt, diese Grundlage noch einer Nachprüfung zu unterwerfen? Ich verkenne nicht, dass für uns Kliniker eine solche Aufgabe mit fast unüberwindlichen Schwierigkeiten verbunden sein musste. Im Allgemeinen pflegen uns ja die Autoren zu verwöhnen. Sie beschränken sich nicht auf die kurze Angabe ihrer Resultate, sondern theilen Das mit, was ihre anatomischen und histologischen Befunde an ihrem Material gewesen sind. Vielleicht dass wir im Besitze solcher Angaben und Hinweise schneller vorwärts gekommen wären als in dem langsamen und sogar retrograden Tempo der letzten Monate.

Wir haben es als eine sehr empfindliche Lücke verspürt, dass wir nicht mit den Einzelheiten der Thierexperimente Koch's bekannt gemacht worden sind, dass wir die Antwort auf die Frage, was die anatomische, insbesondere die mikroskopische Untersuchung an den tuberculösen Meerschweinchen gefunden hat, welche 6 bis 48 Stunden nach den Injectionen von aufgeschwemmten Reinculturen abgetödteter Tuberkelbacillen gestorben waren, dass wir, sage ich, darauf angewiesen waren, diese wichtige Frage durch eigene Prüfungen uns selbst erst zu beantworten. Was hätten wir Alles, in den wenig mehr als zwei Monaten, die unserem selbständigen klinischen Thun seit dem 15. Januar gegeben worden sind, hierfür vorbereiten, zurichten und bearbeiten müssen! Wir hätten uns in den Besitz von grösseren Mengen der

Reinculturen des Tuberkelbacillus setzen müssen, wir hätten mit diesen eine hinreichende Anzahl gesunder Meerschweinchen tuberculös zu machen gehabt und hätten diese wieder mit den Aufschwemmungen der abgetödteten Tuberkelbacillen behandeln müssen, um endlich abwarten zu können, ob sie geheilt schienen, ehe sie behufs anatomischer Untersuchung getödtet werden durften. Ich gestehe, dass diese Anforderungen nicht nur die Kräfte und die Zeit eines klinisch beschäftigten Chirurgen übersteigen, sondern in den wenigen Wochen vom 15. Januar bis 30. März überhaupt nicht fertig zu bringen waren.

Indessen wir sind so glücklich, oft unter unseren Gästen Bacteriologen zu begrüssen; was in der Klinik sich nicht machen liess, ist vielleicht im bacteriologischen Laboratorium uns gewonnen worden. Wie wir gesucht haben, in der histologischen Durchmusterung der excidirten Hautstücke Mittel und Wege zur Erkenntniss der durch das Tuberculin verursachten gewebliehen Störungen und Veränderungen zu gewinnen, so müsste das viel besser noch durch Herbeiziehung des Thierexperiments zu machen gewesen sein. Mit Hilfe desselben können wir zu jeder Zeit, also in jedem Stadium der Wirkung uns Das, was bewirkt worden ist, vor Augen führen und dadurch lernen und in Erfahrung bringen, wie wir das neue Mittel zu appliciren resp. seine Anwendung zu modificiren und mit anderen Maassnahmen zu combiniren haben, um es immer wirksamer und heilsamer zu machen. Was die Klinik uns nur in vereinzelten und seltenen Fällen gestattet, Schritt für Schritt das Verhältniss von Ursache und Wirkung zu verfolgen und aufzudecken, das gestattet uns das Thierexperiment jedesmal, wenn wir es anstellen. Welche Fülle von Anregungen und Hinweisen würde uns zufallen, wenn wir an den Meerschweinchen, die durch das Mittel gesund geworden scheinen, nachsehen könnten, wie sich makroskopisch und mikroskopisch die Körpertheile und Körpergewebe verhalten, die vor dem Stillstand der Krankheit tuberculös afficirt waren und welcherlei Rückbildungsvorgänge in ihnen Platz gegriffen haben. Jetzt wissen wir nicht einmal, ob solche Thiersectionen überhaupt stattgefunden haben. Ein jeder Beitrag in dieser Beziehung muss uns hoch willkommen erscheinen.

Nicht minder wichtig für uns Kliniker müsste es sein, die Wirkung des Mittels auf die Impftuberkel der Iris zu studiren. Bezügliche Mittheilungen habe ich in der Literatur nicht gefunden und was wir selbst versucht haben, ist nicht zu einem der Mittheilung werthen Abschlusse gekommen. Vielleicht sind Andere darin glücklicher gewesen.

Ich schliesse mit Dem, womit ich begonnen habe: Die Einwirkung des Koch'schen Mittels auf tuberculös erkrankte Körpertheile im Sinne einer Entzündung ist unzweifelhaft. Aber trotzdem und obgleich wir mit dem denkbar grössten Vorurtheile für das Mittel und für seinen Entdecker an die klinische Prüfung desselben gegangen sind, sind wir doch noch nicht so weit gekommen, einen wesentlichen und vollends den erhofften grossen Gewinn für unsere Kranken aus dem neuen Verfahren zu ziehen. Vielleicht wird das nach Jahr und Tag — denn so viele Zeit

gebraucht die klinische Arbeit sicher noch — anders, vielleicht wird es besser sein.

Unser Mühen in der längsten Zeit der verflossenen fünf Monate glich dem der Söhne des Bürger'schen Schatzgräbers:

„In unseren Bergen liegt ein Schatz,
Grabt nur darnach" — „„an welchem Platz?""
So fragten Alle: „„Sagt den Ort!""
„Grabt, grabt" — der Rest war Schweigen!

Möchten wir, wenn wir im nächsten Jahre wieder hier zusammen gekommen sind, mit Erstaunen wahrnehmen, dass unsere Arbeit nicht vergeblich gewesen ist — dass der Weinstock dreifach trägt

Dann graben wir Jahr ein Jahr aus
Des Schatzes immer mehr heraus!

5) Discussion über den Vortrag des Herrn von Bergmann.

Vorsitzender: M. H., ich glaube, wir sind alle Herrn von Bergmann zu grossem Dank verpflichtet, dass er das gütigst übernommene einleitende Referat erstattet hat. Ich muss sagen, nach Anhörung desselben bin ich zweifelhaft geworden, ob ich recht gethan habe, dass Thema heute anzusetzen. Man hätte es ja auch auf das nächste Jahr verschieben können. Ich bin aber der Meinung, gerade wir Chirurgen sind Diejenigen, die sich ganz unbefangen und objectiv über die Sache aussprechen können, weil wir unsere Beobachtungen unmittelbar vor Augen haben, und ich glaube, es ist im Interesse der guten Sache, dass wir in dieser Beziehung unsere Erfahrungen mittheilen, mögen sie angenehm oder unangenehm für unsere Patienten sein.

Herr König (Göttingen): M. H., ich muss zunächst an Das anknüpfen, was unser verehrter Herr Präsident Ihnen soeben gesagt hat, nämlich an die Frage, ob es angemessen ist, dass wir heute über die Wirkungen des Tuberculins debattiren. Ich bin nicht der Meinung, ich habe sogar dieser meiner Meinung sehr entschiedenen Ausdruck gegeben, indem ich noch vor wenigen Wochen darum bat, man möge die Discussion über die Wirkung des Koch-schen Mittels verschieben. Ich habe aber voll anerkannt, dass das Verschieben nun nicht mehr möglich war.

Wenn ich Dies sage, so gebe ich Ihnen damit sofort auch das Geständniss, dass ich vorläufig noch ebensowenig über Das, was aus dem Tuberculin wird, instruirt bin, wie mein lieber College Herr von Bergmann, aber ich bin doch der Meinung, dass es nun, nachdem die Frage angeregt ist, hochwichtig ist, dass wir durch unsere Debatte zu verhindern suchen, dass die Versuche, das Mittel zu einem Heilmittel der Tuberculose in bestimmter Richtung zu gestalten, schon jetzt vollkommen aufgegeben werden.

Ich würde das als einen Leichtsinn bezeichnen, Angesichts der Thatsache, dass wir gegen die Tuberculose relativ so machtlos sind.

Das Tuberculin ist in eine Zeit gekommen, die man wohl für die chirurgische Tuberculose als eine Zeit der Unruhe bezeichnen kann. Wenn ich die Entwickelung der Therapie bei der Tuberculose im Laufe der letzten 10 oder

15 Jahre betrachte — ich habe ja Einiges dabei selbst mitgethan — so muss ich Ihnen ehrlich gestehen, dass ich geglaubt habe, wir seien nun zu einem, wenn auch nicht absolut human vorzüglichen, doch wenigstens zu einem gewissen Abschluss gelangt, und ich bin der Meinung gewesen, dass dieser Abschluss doch im Wesentlichen ein operativer sei. In diesen meinen Kreisen bin ich gestört worden durch das Hineinkommen eines Mittels, von dem ich in einzelnen Fällen Erfolge gesehen habe, von denen ich mir sagen musste, Du kannst mit Deinen bis dahin angewandten chirurgischen Mitteln nicht Dasselbe leisten. Das Mittel, welches ich im Auge habe, ist Ihnen allen bekannt, und es ist Ihnen auch allen die Methode bekannt, wie wir dasselbe heute anwenden, es ist das Jodoform. Ich kann Ihnen ehrlich gestehen, dass die Versuche mit diesem resp. mit den beiden Mitteln, dem Koch'schen Mittel in erster Linie und dem Jodoform in der bekannten Mischung mit Glycerin in zweiter Linie, mir im Laufe des letzten Jahres das Leben sehr erschwert haben. Ich bin zunächst nicht mit Ueberzeugung daran gegangen, als ich Mischungen des Jodoforms mit Glycerin in die Gelenke incorporirte, in der uns von Bruns auf Grund von Erfahrungen empfohlenen Weise. Dann habe ich aber so merkwürdige Dinge von Heilung mancher Formen von Gelenktuberculose erlebt, dass ich eine Zeit im Begriffe war, mir zu sagen, Du musst das Messer wegwerfen. Ich habe gesehen — und ich bin ja nicht der Einzige gewesen, der das gesehen hat — dass Gelenke, die zur Amputation bestimmt waren, nicht nur wieder brauchbar, sondern beweglich brauchbar ausheilten. Es kam durch solche Erfahrungen ein solcher Schrecken in die chirurgische Klinik, dass die Resectionen nicht mehr Mode waren; wir haben eine Zeit lang fast nur Jodoform injicirt. Das ging dem Koch'schen Mittel voraus, und Sie können sich Alle denken, wie sehr wir darauf gespannt waren, wie sich unsere Gelenke dem Koch'schen Mittel gegenüber verhalten würden und ob nicht durch die Anwendung desselben die bis dahin geübte chirurgische Therapie noch mehr zurückgedrängt werden würde. Wir waren also damals, als wir das Mittel zur Anwendung bekamen, genau in derselben Aufregung, in der sich alle Collegen befanden, nur bin ich vielleicht etwas skeptischer angelegt, als viele andere meiner Collegen und ich nahm nicht ohne Weiteres an, dass das so sein müsse, dass nun alle oder auch nur eine grosse Zahl von Gelenken, die man mit Tuberculin behandelt, ebenso wie auch die Lupi, nach dem Gebrauch des Mittels heilen müssten. Nun, m. H., das hat mich auch vor den schweren Enttäuschungen bewahrt, denen so Viele unterlegen sind und deshalb hat es mich auch davor bewahrt, dass ich eben so rasch wieder die Anwendung des Mittels ganz unterliess und die Flinte vor der Zeit in's Korn geworfen habe.

Wir können jetzt wohl sämmtliche Aerzte in 3 Gruppen theilen. Die eine Gruppe ist eine sehr kleine, das ist die Gruppe der Begeisterten. Ich glaube, man kann sie zählen. Absolut Begeisterte giebt es wohl nur noch sehr wenige, es sind wohl nur diejenigen, die von der Cultur etwas weit entfernt wohnen. Denen gegenüber steht die Gruppe Derer, welche rufen: Fort mit dem Tuberculin. Ich weiss nicht, ob die Gruppe Dieser grösser ist, als die Gruppe Derer, zu denen ich mich rechne, die da sagen, wir haben jetzt

gelernt, was das Tuberculin Böses macht, wir müssen jetzt auf ruhigem Wege lernen, ob es überhaupt und was es für Gutes macht, und wir müssen lernen, in welcher Art es angewandt werden muss, um heilend zu wirken.

Da will ich nun gleich eine Erfahrung, die wir gemacht haben, an die Spitze stellen, wie ich hernach auch mir die Ehre geben werde, auf Herrn von Bergmann's Fragen einzugehen. Wir sind allmälig ganz davon abgekommen, irgend einen Kranken mit grossen Dosen von Tuberculin zu behandeln, und wir sind, nachdem wir mit $^1/_2$ Milligrammdosen angefangen haben, in der Lage, von einer kleinen Anzahl von Processen, die wir behandeln, zu sagen, ja, sie bessern sich, doch in einer Art, wie man das bei so vielen Fällen sonst nicht gesehen hat. Ja, m. H., Sie werden den Kopf schütteln und werden sagen, das ist ja ganz unwissenschaftlich, so zu rechnen. Wir müssen aber doch berücksichtigen: Wie rechnet man denn im Leben überhaupt, wie kann denn der Arzt rechnen? Er rechnet doch danach, wie viele Menschen werden gesund bei einer bestimmten Behandlung und wie viele bessern sich. Vielleicht werden wir auf diese Frage bei der Anwendung des Tuberculins in einem Jahre besser antworten können, vielleicht werden wir das vor allen Dingen besser können, wenn wir den Weg des Experimentes mit betreten, aber ich möchte gerade darüber auch Ihre Ansicht hören, ob Sie mit mir der Ansicht sind, dass es nicht richtig ist, uns an die zunächst gegebenen Koch-schen Normaldosen zu halten, sondern mit Minimaldosen, und zwar so zu arbeiten, dass wir nicht etwa um jeden Preis und rasch hintereinander den Menschen die Dosen injiciren, sondern dass wir je nach dem Befinden der Kranken grössere Zwischenräume machen. Befürchten Sie nicht, dass ich zu sehr in's Einzelne gehe. Ich möchte aber noch etwas hinzufügen: Es giebt bestimmte Menschen, die meiner Ansicht nach die Einwirkung des Tuberculins überhaupt gar nicht vertragen, mag man grosse oder kleine Dosen injiciren. Sie werden krank davon und wenn man nicht aufhört, so gehen sie — ich habe es erfahren — zu Grunde. Dahin gehören zwei Gruppen von Menschen, die eine die mit multiplen Affectionen, die, welche neben der schweren Gelenktuberculose eine Lungentuberculose, Tuberculose der Nieren u. dergl. haben; die zweite Gruppe von Menschen kann ich nur characterisiren, ohne bestimmt sagen zu können, dass ich sie immer oder auch nur oft diagnosticiren könnte, es ist die Gruppe von Gelenkkranken, die einen grossen Knochenherd neben der Gelenkaffection haben. Ich habe mit solchen Kranken die allerschwersten Erfahrungen gemacht. Ja, m. H., Sie wissen ja Alle, dass das Pium desiderium für uns, die wir Tuberculose der Knochen und Gelenke behandeln, das ist, dass wir in den einzelnen Fällen erkennen können: Ist der Mensch nur an der Synovialis erkrankt oder ist er schwer knochenkrank. Der Mann, der das Räthsel löst, hat in's Schwarze geschossen, aber wie es zu lösen ist, das weiss bis jetzt kein Mensch. Wir wissen nicht, ob ein Mensch, der einen einfachen tuberculösen Hydrops hat und mit dem tuberculösen Hydrops Jahre lang herumläuft, nicht eines schönen Tages bei der Resection uns ein Femur, eine Tibia zeigt, worin ein faustgrosser tuberculöser Zerstörungsherd ist. M. H., so lange wir das nicht diagnosticiren können, so lange, glaube ich, sind wir auch nicht in der Lage, solche Formen von Gelenkerkrankungen aus der Be

handlung mit anderen als operativen Mitteln auszuschalten. Aber ich habe bei ihnen sehr übele Erfahrungen gemacht, ich habe bei ihnen erfahren — das ist ja gleich eine Antwort auf die eine These, ob sich das Gelenk local verschlimmert — dass eine rapide locale Verschlimmerung nach der Injection des Mittels auftrat. Dasselbe habe ich auch bei den gleichen Verhältnissen unter der Einwirkung des Jodoformglycerins beobachtet. Sie werden es danach begreiflich finden, dass ich inmittelst wieder das blosse Behandeln mit Tuberculin- und Jodoforminjectionen aufgegeben, und dass ich im Princip wieder zu der alten operativen Praxis zurückgekehrt bin. Genug, das wären die beiden Gruppen, die ich überhaupt von dem Gebrauch des Mittels ausscheiden möchte. Die eine erkennt man leicht, man kann sie von der Behandlung ausscheiden, vielleicht ehe man überhaupt nur einmal eingespritzt hat, die andere leider nur durch Erfahrung. Da ist mein Satz: Wenn ich einen Menschen mit tuberculösen Gelenkaffectionen einspritze und er reagirt ungewöhnlich stark, das Gelenk schwillt enorm an und bleibt stark geschwollen, die Reaction erstreckt sich auf mehrere Tage, so lasse ich ihn in Frieden, dann injicire ich nicht wieder, und es hat sich jedesmal gezeigt, wenn ich unter solchen Verhältnissen später resecirt habe, dass es sich um schwere tuberculöse Herde handelte, und ich möchte gleich hinzufügen, dass dies die Grenze ist, über welche hinaus auch die Wirksamkeit des Jodoformglycerins in der Regel nicht geht. Ich habe eine grosse Reihe von Erfahrungen bei Gelenken, die mit Jodoformglycerin nicht heilen wollten, und wenn wir nach dem Messer griffen, zeigte sich, dass es sich um grosse tuberculöse Herde handelte, die absolut von dem Jodoformglycerin nicht beeinflusst waren. Ich will gleich bemerken, dass die oberflächlichen kleinen Herde des Knochens dem Jodoformglycerin zugänglich sind.

M. H., diese oberflächlichen Bemerkungen begrenzen sofort meine ganze Stellung zu der Frage, ob man die grosse Erfindung Koch's weiter bei solchen Erkrankungen benutzen solle. Also sie begrenzen auch ihre Zulässigkeit bei den Gelenken. Ich bin der Meinung, wir müssen es auf anderem Wege versuchen, wir müssen modificiren und im humanen Sinne liegt es, dass wir mit kleinen Dosen modificiren.

Was die andere Frage betrifft, die Einwirkung des Mittels auf Lupus, so muss ich doch gestehen, dass ich auch etwas milder davon denke als Herr von Bergmann. Ich glaube, wir Alle sind jetzt der Meinung, dass die Einwirkung des Koch'schen Mittels nicht etwa in dem Sinne, wie es unser hoch verehrter Meister Koch verstanden hat, eine heilende ist, dass es die Gewebe necrotisirt. Ich habe mannichfache Untersuchungen darüber gemacht und machen lassen und kann nicht sagen, dass ich jemals etwas Anderes in tuberculösen Gelenken gefunden habe, als Das, was man etwa in Geweben sieht, wenn man ein Reizmittel, meinetwegen eine dünne Lösung von Jodtinctur, einspritzt. Also es handelt sich bei den Wirkungen des Tuberculins um locale Entzündungen, um eine Transsudation, eine Durchfeuchtung mit Flüssigkeit und um massenhafte Auswanderung von Leucocyten, sogar in die Tuberkel hinein. Wir haben solche Tuberkel gesehen, wo sich eine Menge von Leucocyten an die Fortsätze der Riesenzellen im

Tuberkel anhängen, es sieht beinahe so aus, als wenn an diesen Ausläufern der Riesenzellen Leucocyten, gleich wie Beeren an der Traube hängen. Doch das nur nebenbei. Die Einwirkung des Mittels besteht nur darin, dass die locale Tuberculose sich entzündet. Ja, da kann nun Verschiedenes passiren, und dabei komme ich auf die Misserfolge. Es kann die Entzündung so wirken, dass ihre Folge eine Schrumpfung ist. Auch in der Beziehung stimmen unsere Erfahrungen mit denen, die College von Bergmann hier vorgebracht hat, überein, dass die Gewebe sich gleichsam zusammenziehen, verkleinern, dass die Tuberkel kleiner, trockener werden, schliesslich aber, dass sie nicht verschwinden. Also es kann die Entzündung schrumpfen. Nun aber, wenn mehr Eiterkörperchen, wenn mehr Leucocyten auswandern, als bewältigt werden können, was wird dann aus der Wirkung des Mittels? Ja, ich kann nicht darüber hinaus, dass ich die Verschlimmerungen einer Anzahl von Fällen, die ich dann bald reseciren musste, dem Mittel anrechne. Es ist zu viel transsudirt, es ist zu viel exsudirt, als dass es hätte bewältigt werden können, und nun giebt es eine ganz scheussliche weiche Tuberculose von einem so erkennbaren Character, dass ich fast glaube, ich würde ein solches resecirtes Gelenk, das mir jetzt vorgelegt wird, als eins erkennen, das diesen Einwirkungen des Mittels erlegen ist. Die Tuberculose dieser Gelenke sieht so wunderlich durchfeuchtet aus, das Gewebe ist so eigenthümlich glänzend rosig, wie ich das bei anderen Gelenken — und ich glaube, ich habe ziemlich viele tuberculöse Gelenke gesehen — nicht in dem Grade gesehen habe. Nun, m. H., das ist zum Glück nicht häufig, aber es kommt doch immerhin oft genug vor, um uns bedenklich zu machen. Auch von Gelenken, die von auswärts an meinen Collegen Orth geschickt wurden, habe ich solche gesehen, die sich ganz ähnlich verhielten.

Das Material, welches sich mir aufdrängt, ist so gewaltig, dass ich dabei von dem Lupus wieder ganz abgekommen bin. Um darauf zurückzukommen, so bin ich doch auch hier nicht der Meinung, dass es so unfruchtbar gewesen sei, beim Lupus mit dem Tuberculin zu arbeiten. Ich bin aber auch nicht der Meinung, dass das Herr von Bergmann hat sagen wollen, dessen Beobachtung ich im Uebrigen fast durchgängig bestätige. Eine ganze Anzahl von Kranken wird rasch um so viel besser — der Lupus schwillt ab, das Nässen hört auf — dass wir uns sagen: ja nun noch eine Spritze, dann ist der Lupus heil. Die eine Spritze kommt, die Sache lässt auf sich warten. Nun schicken wir den Patienten für 14 Tage in die Ferien. Kehrt er zurück, so hat sich die Krankheit schon wieder etwas mehr entwickelt. Nun spritzen wir wieder ein. Er reagirt nun auf grosse Dosen gerade wieder so, wie dies von vorn herein der Fall war, er ist also nicht auf die Dauer immun, aber No. 2: nun tritt in vielen Fällen merkwürdigerweise keine Abschwellung mehr ein, sondern es entwickelt sich allmälig der Lupus auf bisher lupusfreien Stellen. Das habe ich mehrmals gesehen, 3 oder 4 mal. Wenn ich aber dem gegenüberhalte die Wirkungen, die bei einer Anzahl von Lupusfällen erzielt werden, Wirkungen, die wir bei manchen Fällen mit keinem anderen Mittel zu erzielem im Stande sind, und gerade bei sehr traurigen Zuständen, dann muss ich sagen: Das Mittel können wir für solche nicht mehr entbehren. Ich will die

Herren, die mit Lupus viel zu thun haben, auf solche Formen hinweisen, die im Munde spielen, die Menschen haben bereits das Gesicht voll Lupus. Nun wandert er um und in den Mund, der Mund verengert sich immer mehr, die Krankheit verbreitet sich in das Innere des Mundes, die Nahrungsaufnahme wird eine ausserordentlich schwere, ständig fliesst ein zähes, übelriechendes Secret aus dem Munde. Bekommt man einmal das Mundinnere zu sehen, so sieht man die klebrige Zunge, man sieht den harten Gaumen voll Lupus, man sieht den weichen Gaumen vielleicht bereits weggefressen. Ich habe bereits wiederholt und noch kürzlich einem solchen Menschen durch Tuberculininjection ein menschenwürdiges Dasein verschafft, ob auf die Dauer, ich weiss es nicht, ich weiss aber von einigen Fällen, die nach kurzer Zeit sich wieder gezeigt haben, dass sie in der That einen trocknen Mund behalten haben. Ja, was wollen wir mit Denen machen ohne Injection? Jeder, der sich viel mit Lupus beschäftigt hat, weiss, dass wir bei ihnen fast machtlos sind. Was machen Sie dabei? Ich habe alles nur chirurgisch Mögliche versucht, ich habe den Mund weit aufgeschnitten, alles Kranke in der energischsten Weise ausgeschnitten, die Mundhöhle energisch geätzt oder gebrannt; dann machte ich doch wieder die Erfahrung, dass meine Schnitte, welche den Mund erweiterten, lupös wurden. Das hätte sich ja an den Schnitten ertragen lassen, das schlimmste war, dass die Patienten bereits nach kurzer Zeit, während die äusseren Schnitte eigentlich gar nicht recht geheilt waren, die schlimmen Zustände im Innern des Mundes wieder hatten. Ich bitte zu entschuldigen, dass ich in Einzelheiten eingehe, aber ich meine, wenn man die Wirkung der Injection bei solchen Fällen einmal gesehen hat, muss man sich sagen, das Mittel kann nicht wieder vollständig beseitigt werden. Und so möchte ich denn doch vorschlagen, wir arbeiten mit dem Mittel weiter, aber nicht in der früheren übereilten, ruhelosen Weise, sondern mit voller Ruhe und Objectivität. Es ist nöthig, dass wir ruhiges Blut über uns in dieser Frage kommen lassen. Ich denke, das Blut hat jetzt ausgetobt und der nüchterne Verstand führt das Regiment für die nächsten Jahre.

Darf ich danach noch auf einige Fragen, die Herr von Bergmann aufgeworfen hat, eingehen, so möchte ich zunächst mich vollkommen mit Dem einverstanden erklären, was er über die locale Reaction uns hier mitgetheilt hat. Auch ich bin der Meinung, dass locale Reaction im Wesentlichen nur eintritt bei Tuberculose. Auch ich kann bestätigen, dass allgemeine Reaction bei Aktinomykose eintritt. Ich bin mit sehr angenehmen Erwartungen an die Frage der Behandlung von Aktinomykotischen gegangen, mit denen man sich lange Zeit, ohne weiter zu kommen, herumschleppt. Leider Gottes haben sich die heilenden Effecte nicht bewahrheitet, aber die Reaction war ganz entschieden vorhanden.

Nummer 2 die schlimmen Folgen. Ich kenne eine Anzahl von Fällen anderer Kliniker und ich selbst habe einen Fall in meiner Klinik gesehen, von dem ich nur sagen kann, der Kranke (ein 10jähr. Knabe) ist gerade so gestorben, wie die Menschen gestorben sind, auf Grund deren ich vor einer Reihe von Jahren die Behauptung aufstellte, dass wir durch unsere Operationen in einer Reihe von Fällen allgemeine Tuberculose hervorrufen. Es

war ein Junge, der so gut wie gar nicht fieberte, mit einem kranken Hüftgelenk, allerdings mit einem weichkranken Gelenk, injicirt worden, und dann bekam er, während das Fieber nicht abfiel, etwa 13 Tage nach der Injection des Mittels die ersten Symptome von Meningealtuberculose und ging in der Folge an allgemeiner Miliartuberculose zu Grunde. Es zeigte sich auch, dass doch mit grosser Wahrscheinlichkeit anzunehmen war, dass von dem Hüftgelenk die Krankheit ausging. Ich möchte nämlich, um den Zusammenhang zwischen der Primärerkrankung und der allgemeinen anzunehmen, nicht so weit gehen wie College von Bergmann, dass ich in allen Fällen verlangen würde, es darf nur ein Herd da sein. Ich habe schon in meinen oben angezogenen Beobachtungen nachgewiesen, dass auch eine Anzahl von Herden im Körper sein kann, dass man aber doch auf Grund des anatomischen Befundes zu beweisen vermag, dass von dem einen bestimmten Herde die Tuberculose ausging. Ich habe damals mehrere Fälle angeführt, beispielsweise 2 Fälle, bei denen sich vom Hüftgelenk aus die Tuberculose verbreitet hat, aus der Pfanne zunächst in das Becken und dann in die Bauchhöhle, so dass sich also zunächst eine diffuse Tuberculose im Bauch anschloss und dann erst die weitere allgemeine Infection entwickelte. In dem Sinne glaube ich, dass der Kranke, von dem ich spreche, inficirt wurde, aber ich sehe auch darin wirklich gar keinen Vorwurf für das Mittel. Meine Herren, wenn wir die Tuberculose heilen wollen, dann müssen wir das auch einmal auf uns nehmen, dass einer oder der andere der Kranken durch Das, was wir thun, inficirt wird, und ich glaube, dass in dieser Beziehung das Koch'sche Mittel nicht schlimmer steht, als unsere chirurgischen Mittel, wie das Messer oder der scharfe Löffel.

Ich glaube, dass ich über die localen Nachtheile im Grunde genommen bereits Das gesagt habe, was ich darüber weiss. Das können ja selbstverständlich bis heute alles nur Hypothesen sein, aber ich muss doch feststellen, dass ich in der That, besonders im Anfang, wo ich viel Tuberculin eingespritzt habe, so ausserordentlich viele locale Verschlimmerungen von kranken Gelenken gesehen habe, dass ich anderseits so häufig gesehen habe, dass ein Kranker an einem Gelenk krank war, wegen dessen er behandelt wurde und dass nun plötzlich ein anderes Gelenk in schlimmer Weise erkrankte, dass ich doch nicht umhin kann, gegenüber dieser Häufung der Fälle zu glauben, es besteht eine Beziehung zwischen der Injection und der Verschlimmerung resp. der Neuerkrankung eines Gelenks. — Ich habe zuerst hier bei Collegen von Bergmann gesehen, dass bei einem Kranken, der wegen eines lupösen Processes gespritzt wurde, nach der Einspritzung, so weit ich mich entsinne — im Radius und noch irgendwo anders — ein Knoten auftrat, wo man ihn nicht erwartet hatte. Hier wäre ja Zweifaches möglich: Entweder durch das Spritzen ist ein entfernter tuberculöser Herd hervorgerufen, oder er ist nur zu frischem Leben angefacht worden, er bestand bereits. Wenn man die Wirkung der kleinen Herde im Knochen, sobald sie in die Gelenke durchbrechen, kennt, so liegt es ja ausserordentlich nahe, anzunehmen, der betreffende Kranke ist nicht frisch in den neu afficirten Knochen oder Gelenken erkrankt, sondern er hat einen kleinen Herd gehabt, und der

Herd ist eben durch die Injection zum Weiterwachsen angeregt. Demnach nehme ich zweierlei Möglichkeiten der Verschlimmerung an: Einmal existirt die Möglichkeit, dass ein Gelenk plötzlich, wenn sich in demselben eine relativ trockene Tuberculose fand, von einer weichen Tuberculose befallen wird, und No. 2, dass andere Gelenke, sei es, dass sie vom ersten Herd aus durch die Injection inficirt werden, sei es, dass schon kleine Herde darin waren, direct im Anschluss an die Injectionen erkranken. Dass das nun gerade sehr häufig der Fall wäre, will ich nicht behaupten; aber Sie sehen, wir kommen auch da wieder auf die Klage hinaus, dass die Beobachtungszeit noch zu kurz ist. Es ist unendlich zu bedauern, dass, während man beim Lupus wirklich in der Lage ist, von günstigen Wirkungen zu reden, Dies nach unseren Erfahrungen bei den vielen Gelenken, wo injicirt wurde, auch nicht in einem Falle mit der Sicherheit, die Sie verlangen, behauptet werden darf. Also in dieser Beziehung decken sich unsere Beobachtungen. Wohl habe ich gesehen, dass Menschen, z. B. mit leichten Hüftaffectionen, schmerzlos wurden. Ich habe auch solche Menschen jetzt wieder gesehen, und sie sind anscheinend erheblich besser geworden, aber dass einer der Menschen rasch von einer auch nur leichten Gelenktuberculose wirklich geheilt wäre, kann ich in der That nicht behaupten.

Bei der Frage der günstigen Wirkung ist die histologische Frage ja von Herrn von Bergmann bereits andeutungsweise besprochen worden, und ich habe mich Dem ja auch angeschlossen, so dass eine weitere Aeusserung meinerseits darüber nicht nöthig ist. Ich bin also in dieser Beziehung, wie ich bereits wiederholt bemerkte, nicht der ursprünglichen Koch'schen Ansicht, dass es sich um Necrose der tuberculösen Gewebe handelt. Ich glaube, es handelt sich dann zuweilen um Necrose, wenn sich die Tuberculose zu gleicher Zeit mit einem offenen Ulcus, in welches Infection von aussen hineinkommen kann, complicirt. Ich gebe zu, dass unter diesen Voraussetzungen — wir haben selbst Derartiges gesehen, und es ist mir auch Aehnliches von Collegen gezeigt worden — eine Necrose entstehen kann. Das entspricht ja auch längst bekannten allgemeinen pathologischen Dingen, wo die Entzündungsprocesse in anderer Art herbeigeführt waren. Ich meine, wenn überhaupt eine Necrose entsteht, so ist sie durch Mischinfection herbeigeführt worden. Im Uebrigen handelt es sich aber stets nur um entzündliche Processe in dem tuberculösen Gewebe. Ebenso kann ich alles Das bestätigen, was ich ja auch bereits beiläufig erwähnt habe, dass bei den Heilungen von erysipelatösen Menschen wieder Knötchen in der Folge auftreten.

Meine Herren, wenn ich nun trotzdem, dass ich Ihnen nicht von directen Heilerfolgen reden kann, Sie bitte, dass Sie jetzt mit mir dabei bleiben — wir sind erst ganz im Anfange des Versuchens der Wirkung des grossartigen Mittels, wir haben kein ähnliches Mittel, welches so bestimmt auf das tuberculöse Gewebe wirkt — wenn ich Sie bitte, dass Sie mit mir dabei bleiben, so möchte ich doch am Schlusse meiner vielleicht etwas lang gewordenen Besprechung Ihnen eine Bitte an's Herz legen. Ich habe im Eingang meiner

Besprechung schon hervorgehoben, dass ich mich seit etwa einem Jahre in Unruhe befinde, in der Unruhe, die dadurch herbeigeführt ist, dass ganz andere Lehren, als die bisherigen, in die Behandlungsfrage der chirurgischen Tuberculose gebracht worden sind. Ich will Ihnen nicht wünschen, dass Sie Das auch mit durchmachen, was ich im Laufe dieses Winters durchgemacht habe in einer Klinik, die ja mit einem sehr reichhaltigen Material überhaupt versehen ist, bei der aber der Schwerpunkt doch auf der Tuberculose liegt. Ich kann Ihnen hier nur mittheilen, dass ich bei raschem Wechsel der Kranken im Durchschnitt doch allein 20—30 Hüftkranke in meiner Klinik liegen habe. Bei einem solchen Material lastet ja die Frage der Behandlung ganz besonders schwer auf dem Arzte, und da muss ich Ihnen gestehen, ein solches Aussehen, wie meine Klinik im Laufe dieses Winters geboten hat, als ich das Messer für eine Zeit lang hingelegt und die früher für mich maassgebenden Regeln verlassen hatte, hat sie überhaupt nie geboten. Das Aussehen war so, dass ich Gewissensbisse hatte, und dass ich mich vor fremden Menschen, denen ich die Klinik zeigen wollte, geschämt habe. Ich glaube, ich habe diese Verhältnisse jetzt wieder in einen einigermaassen menschenwürdigen Zustand versetzt, dadurch, dass ich No. 1 — es ist vielleicht nicht Unrecht, das hier zu sagen — viel bescheidener geworden bin mit den Anforderungen, die ich an das Jodoform stelle. Wenn ich auf der einen Seite anerkenne, dass das Jodoform Erfolge erzielt, die geradezu verblüffend sind, so muss ich auf der anderen Seite doch betonen, dass es in einer Reihe von anderen Fällen nichts wirkt, und ich muss hinzufügen, dass das Jodoform in einer Anzahl von Fällen aus guten Tuberculosen schlechte macht. Auch dafür könnte ich Ihnen — und ich hoffe, dass das bald geschieht — die Beweise durch die einzelnen Fälle, durch die Casuistik erbringen. Ich bin also der Meinung, wenn man nicht nach einigen Injectionen mit Jodoform in der That Wirkungen sieht, dann soll man aufhören, und es giebt bestimmte Dinge, die, diagnosticirt, überhaupt die Wirkung des Jodoforms ausschliessen. Diese Dinge, die ich meine, habe ich Ihnen vorhin schon skizzirt. Es sind die schweren ostalen Processe in den Gelenkenden. Also das Jodoform ist zu versuchen, aber nicht in infinitum. Vom Tuberculin habe ich ja bereits geschildert, in welcher Weise ich der Meinung bin, dass wir es weiter benutzen wollen. Wir dürfen aber nicht aufhören zu operiren. Das hat ja unser verehrter College Koch selber wiederholt betont, dass man auch dann, wenn man sein Mittel anwendet, das Operiren nicht aufgeben darf. Meiner Ansicht nach werden die Resectionen sowohl wie die Arthrectomieen kaum in der Art zurückgedrängt werden, wie dies eine Anzahl von Heisssporнen aus den letzten Jahren sich gedacht hat.

Herr Thiersch: Nur zwei kurze Bemerkungen, meine Herren. Die unvergleichliche Wirkung des Koch'schen Mittels bei schweren Fällen von Mundschleimhautlupus kann ich bestätigen; zweitens möchte ich nochmals hervorheben, dass der Entdecker selbst die Chirurgen aufgefordert hat, sein Mittel mit chirurgischen Operationen zu combiniren. Sie werden morgen 2 Patienten von Herrn Sonnenburg sehen, bei denen die Lungencavernen operativ behandelt worden sind, gleichzeitig mit der Koch'schen Behandlung.

(10 Minuten Pause.)

Herr Schede (Hamburg): „Ueber die Erfolge des Koch'schen Verfahrens bei der Behandlung der chirurgischen Tuberculose im allgemeinen Krankenhause zu Hamburg".

Wenn ich zunächst zu den Thesen des Herrn von Bergmann Stellung nehmen soll, so kann ich zu der ersten nur sagen, dass ich die Beziehungen des Koch'schen Mittels zur Tuberculose als specifische voll anerkenne, und dass ich niemals eine locale Reaction anders als an tuberculösem Gewebe wahrgenommen habe.*)

Die zweite Frage, die nach dem Schaden, den die Koch'sche Cur möglicherweise anrichten kann, ist sicherlich von der äussersten Wichtigkeit und bedarf weiterhin des eingehendsten Studiums. Wenn ich nach meinen Erfahrungen die verschiedenen Unterfragen, die sich hier stellen, beantworten soll, so kann ich zunächst diejenige, ob ich Fälle gesehen, in denen die Anwendung des Tuberculins den Ausbruch von Miliartuberculose veranlasste, mit einem runden „Nein" beantworten. Wohl hat bei zwei Kranken, bei welchen gegen Ende ihres Lebens — es war in der Zeit der ersten Versuche mit dem Mittel — noch einige wenige Injectionen gemacht worden waren, die Section ausser multiplen Herden den Ausbruch miliarer Tuberculose des Gehirns resp. des Darmtractus nachgewiesen. Aber diese Patienten waren bereits als hoffnungslos aufgegeben gewesen, ehe ihnen die erste Einspritzung gemacht wurde, und wenn ich auch zugebe, dass die starke Reaction und das schlechte Allgemeinbefinden, welches selbst auf Injectionen von $^1/_2$—1 mg folgte, den Tod vielleicht um einige Tage beschleunigt hat, so liegt doch nicht der geringste Grund für die Annahme vor, dass ohne die Einspritzungen der Ausgang ein anderer hätte sein können, zumal da einerseits, Angesichts der sichtlichen Unfähigkeit der Patienten, auch sehr kleine Dosen zu ertragen, die kaum begonnenen Versuche sehr schnell wieder fallen gelassen wurden, andererseits der Tod schon wenige Tage später eintrat.

Auch ein Umsichgreifen des tuberculösen Herdes über seine ursprünglichen Grenzen hinaus habe ich unter der Einwirkung des Tuberculins nicht beobachtet, mit Ausnahme vielleicht eines Falles von Kehlkopftuberculose, welcher zwar nicht zweifellos ist, bei welchem die klinischen Erscheinungen aber doch eine solche Deutung zulassen. Wohl aber ist auch unter meinen Kranken eine Anzahl, bei welchen unter Einwirkung der Koch'schen Injectionen tuberculöse Abscesse auftraten oder tuberculöse Herde sich bemerkbar machten an Stellen, an welchen man früher keine vermuthet hatte. Nach meiner Erfahrung handelte es sich in solchen Fällen aber niemals um frische Infectionen, sondern ausschliesslich um alte, eingedickte, latente Herde, in deren Umgebung durch den Einfluss des Tuberculins neue exsudative und entzündliche Vorgänge angeregt wurden. Der Beweis dafür ist, dass in keinem solchen Falle, in welchem es schliesslich zu einem operativen Eingriff kam, alte verkäste tuberculöse Massen vermisst wurden.

---

*) Dieser Satz wird vielleicht eine geringe Einschränkung erfahren müssen in Bezug auf die Aktinomykose; s. die am Schluss dieser Arbeit mitgetheilte, nicht ganz klare, aber sehr merkwürdige Beobachtung.

Ist ein solches Aufflackern alter Herde, sobald es sich um zugängliche Körperstellen handelt, die im Nothfalle einen operativen Eingriff gestatten, ziemlich gleichgültig oder vielleicht sogar geradezu erwünscht, insofern auf diese Weise die Gelegenheit gegeben wird, nach Möglichkeit jedes Depot zu beseitigen, von welchem künftig noch einmal eine Gefahr ausgehen könnte, so würde man die Dinge mit sehr anderen Augen betrachten müssen, wenn sich herausstellen sollte, dass sich auch schon abgekapselte und scheinbar ausgeheilte Herde in inneren Organen, namentlich in den Lungen, in ähnlicher, hier aber viel unangenehmerer Weise wieder bemerkbar machen können. Ein Fall meiner Beobachtung, auf den ich unten noch zurückkomme, weist auf eine solche Gefahr hin. Er ist der einzige geblieben, er wurde aber auch, neben anderen Beobachtungen, eine Hauptveranlassung für mich, die Koch'sche Cur in sehr viel vorsichtigerer Weise zur Anwendung zu bringen, als ich es bis dahin gethan hatte; mit welchem Erfolge, werde ich gleich berichten.

Dass mit dem Koch'schen Mittel grosser Schaden angerichtet werden kann, wenn es am unrechten Ort und in unrichtiger Weise angewandt wird, ist auch mir nicht zweifelhaft. Diese Eigenschaft theilt es mit jedem energisch wirkenden Medicament, und an sich kann sie ihm sicherlich nicht zum Vorwurf gemacht werden. Es wird eben unsere Aufgabe sein, zu erforschen, wie man solche Gefahren am Besten vermeidet.

Nun die Frage nach den Heilungen! Ja, meine Herren, den hohen Anforderungen, die Herr von Bergmann in dieser Beziehung gestellt hat, kann ich nicht genügen. Aber allerdings habe ich über eine grössere Anzahl von Heilungen in dem bisher üblichen Sinne zu berichten, d. h. also von Fällen, in welchen Operationswunden mit fester, völlig unverdächtiger Narbe, selbstverständlich ohne jede Fistel, ausgeheilt sind, wo alte Fisteln sich tief eingezogen und fest geschlossen haben, wo Gelenkschwellungen und Schmerzen verschwunden sind und die Function wieder frei geworden ist. Die Beobachtungen sind selbstverständlich auch keine alten, und ob noch Recidive kommen werden, kann ich nicht wissen. Ob die Beobachtungen nicht dennoch einen gewissen Werth haben, wird Jeder selbst beurtheilen können, wenn ich, wie es meine Absicht ist, mein gesammtes Material in extenso den Fachgenossen vorlege.

Es kann selbstverständlich nicht meine Absicht sein, auf das Heer von Einzelfragen einzugehen, die sich bei der Behandlung der Tuberculose mit dem Koch'schen Mittel erheben. Das würde den Rahmen einer Discussion sehr weit überschreiten, und ohnehin bedürfen die meisten noch viel zu sehr eines längeren und sorgfältigeren Studiums, als dass eine eingehende Besprechung heute von erheblichem Nutzen sein könnte. Aber ich habe das Gefühl, dass die sehr ausgedehnten Erfahrungen, die ich an dem reichen Material des Hamburger Krankenhauses und in meiner privaten Thätigkeit in kurzer Zeit sammeln konnte — ich habe von Ende November bis Anfang März 184 Kranke in Behandlung genommen — und die, wie mir nach dem heute hier Gehörten scheint, ganz ungewöhnlich guten Resultate, die ich dabei gewonnen, es mir zur Pflicht machen, dass ich Ihnen die Grund-

anschauungen darlege, zu welchen ich bisher über den Werth des Mittels und über die beste Art seiner Anwendung gekommen bin. Indem ich mich von vornherein als Einen bekenne, der fest davon überzeugt ist, dass wir mit dem Koch'schen Mittel eine ganz unschätzbare Waffe in dem Kampfe gegen die Tuberculose in die Hand bekommen haben, scheue ich mich auch nicht, meiner Meinung Ausdruck zu geben, dass es zum allergrössten Theil der verschiedenen Art zuzuschreiben ist, wie von dieser Waffe Gebrauch gemacht wurde, wenn die Resultate so verschieden waren, wenn sie so oft im Kampfe versagte, wenn sie sich gar als ein zweischneidiges Schwert erwies, das auch Die verletzte, die es zu schützen bestimmt war. Die mächtigen specifischen Wirkungen des Tuberculins auf tuberculöses Gewebe stehen fest. Aufgabe der klinischen Beobachtung und Erfahrung ist es, zu finden, wie wir sie am Vortheilhaftesten zum Besten unserer Kranken verwerthen.

Zunächst kann gar nicht genug betont werden, dass die Erwartungen, die man an die Koch'sche Methode knüpfte, von vornherein in den weitesten Kreisen enorm übertrieben wurden, im vollsten Widerspruch mit den einfachen, klaren und nüchternen Auseinandersetzungen Koch's selbst, und ohne Rücksicht darauf, dass von vornherein Niemand mehr als er selbst vor der Uebertreibung der Ansprüche und Erwartungen gewarnt hatte. Hätte man überall im Auge behalten, dass zu ausgedehnte und schwere Fälle sich für die Methode nicht mehr eignen, vor allen Dingen aber, dass den Producten der Entzündung und des Zerfalls, welche die Einwirkung des Tuberculins auf das tuberculöse Gewebe liefert, in der Regel ein freier Ausgang geschafft werden, dass also die chirurgische Behandlung mit der Injectionstherapie Hand in Hand gehen muss, so würde manche Enttäuschung vermieden worden sein.

In einem andern Punkte hat meiner Ueberzeugung und Erfahrung nach Koch selbst einen Missgriff gethan: darin nämlich, dass er für die chirurgische Tuberculose hohe Anfangsgaben für zulässig hielt und dass er glaubte, der Erfolg steigere sich mit der Grösse der Gabe und mit der Intensität der Reaction. Das ist nur bis zu einem gewissen Grade richtig und erweist sich nach anderen Seiten als so nachtheilig, dass man, meiner Ansicht nach, von dieser Art der Anwendung überhaupt absehen muss, wenn man gleichmässige Erfolge haben und nicht grosse Gefahren laufen will. Ich befinde mich also hierin, wie Sie sehen, in einem scharfen Gegensatze zu den Anschauungen, die Ihnen Herr von Bergmann soeben entwickelt hat. Gewiss, es ist wahr: Bei einer Anfangsdosis von $^1/_2$—1 cgrm sieht man ganz überraschende, ganz gewaltige Wirkungen auf offenliegendes tuberculöses Gewebe. Sie Alle wissen, welche enormen Reactionen sich in lupösen Hautstellen abspielen, wie tuberculöse Gelenke anschwellen und sich verdicken, wie Granulationen tuberculöser Fisteln quellen und ein ödematöses Aussehen bekommen; manche von Ihnen werden auch gesehen haben, wie sie sich gelegentlich mit einem grauweissen Belag bedecken, dass sie ausschen wie von Hospitalbrand befallen, wie sie dann unter Umständen gangränös werden und nun ausgestossen werden oder mit leichtester Mühe mit dem scharfen Lffel zu entfernen sind (wobei ich Herrn König allerdings zugebe, dass die letztgeschil-

derten Wirkungen immer nur an offenen, nicht an von der Luft abgeschlossenen tuberculösen Herden beobachtet werden, und dass es sich dabei vielleicht nicht um reine Tuberculineffecte handelt, sondern dass da möglicherweise gleichzeitige bacterielle Einwirkungen in Frage kommen). Aber Sie kennen auch die Kehrseite: Das hohe Fieber, den unendlich elenden Zustand der Kranken, die Athemnoth, die Pulsfrequenz, welche Grade erreichen kann, dass der Herzschlag unzählbar wird, und dass man Gott dankt, wenn es Einem mit Hilfe von Campher- und Aetherinjectionen gelingt, die drohende Herzlähmung zu überwinden und das gefährdete Leben des Kranken zu erhalten, das zuweilen Tage lang anhaltende Coma, den rapiden Gewichtsverlust, den solche Kranke zuweilen in wenigen Tagen erleiden, und der bei einer Lupuskranken meiner Beobachtung beispielsweise in 48 Stunden 5 Pfd. betrug. Jedem von Ihnen wird sich da die Frage aufgedrängt haben: Sind denn diese enormen Reactionen nothwendig? Kann nicht die chirurgische Tuberculose ebenso gut wie die der Lunge mit kleinen Dosen behandelt werden und sollen wir nicht lieber einen langsameren Verlauf in den Kauf nehmen, wenn wir dafür so schwere Gefahren von unseren Kranken fernhalten können?

Etwas Weiteres kommt hinzu. Nach den bekannten Beobachtungen Virchow's und seiner Schule muss man jedenfalls mit der Möglichkeit rechnen, dass die durch den stürmischen Reactionsprocess mobil gewordenen Tuberkelbacillen zum Theil zur Resorption und in den Kreislauf gelangen, namentlich da, wo ihnen keine Gelegenheit zum Entweichen nach aussen gegeben ist. Niemand weiss, wie oft Dies geschieht. Aber ich meine, man muss eins von vornherein zugeben: Wenn diese Möglichkeit besteht, so dürfen wir den Kranken nicht in einem Moment, wo ihm event. eine solche Invasion bevorsteht, in einen sehr geschwächten, sehr widerstandsunfähigen Zustand versetzen. Wenn man bedenkt, dass mit der Stärke der localen Reaction, mit der Grösse der Gefahr einer solchen Invasion auch die Herabminderung der Widerstandsfähigkeit des Organismus wächst, so wird man mir zugeben müssen, dass wir unsere Kranken solchen Gefahren nicht aussetzen dürfen und durchaus nach einem Wege suchen müssen, der ihnen den Nutzen der Koch'schen Injectionen ohne ein so grosses Risico sichert.

Nachdem ich nach den ersten Wochen meiner Versuche zu diesen Anschauungen gekommen war, habe ich es auf meiner Abtheilung zur Regel gemacht, dass mit kleinen Gaben angefangen wird, und habe es mir, in demselben Gedankengange, wie er von Biedert, von P. Guttmann und vielen Anderen neuerdings vertreten ist, zur Aufgabe gemacht, möglichst jede fieberhafte Reaction zu vermeiden und trotzdem so schnell als möglich die Kranken an grössere Gaben zu gewöhnen. Dass Dieses möglich ist, lehrt eine reiche Erfahrung. Von den Resultaten werde ich Ihnen gleich eine kurze Zusammenstellung vorlegen.

Ich beginne bei Erwachsenen jetzt im Allgemeinen mit 1 mg, bei Kindern mit $^1/_2$ mg. Fällt die Reaction darauf sehr stark aus, was unter Umständen vorkommt, so gehe ich bei der 2. Injection selbst unter diese

Dosis zurück. Ist sie mässig, so wird am zweitfolgenden Tage dieselbe Dosis wieder gegeben, aber nicht eher gestiegen, als bis eine fieberhafte Reaction nicht mehr erfolgt. In der Regel wird jeden zweiten Tag eine Einspritzung gemacht, und in der Regel kann jede folgende Einspritzung etwas höher dosirt werden. Bis zu 6 mg steige ich meist um je 1 mg, von da an bis zu 2 cg um 2—3, dann meist um 5 mg. Auf diese Weise kommt man schnell, aber ohne fieberhafte Reaction und meist ohne nennenswerthe Gewichtsverluste zu hohen Gaben. Sind trotzdem Gewichtsverluste eingetreten, so werden sie meist bald wieder eingeholt, sobald etwas grössere Gaben, 1—2 cg, erreicht sind.

Kranke, die an sich schon fiebern, habe ich, nach verschiedenen missglückten Versuchen, von der Behandlung mit Koch'schen Injectionen vorläufig ausgeschlossen. Bei solchen, bei denen regelmässig auf eine Dosis von $^1/_2$—1 mg immer wieder hohe Anstiege folgen, glaube ich ebenfalls, dass man gut thut, auf die Fortsetzung der Cur zu verzichten. Es betrifft Dies, wie mir in Uebereinstimmung mit Herrn König scheint, immer nur Kranke mit sehr ausgedehnten oder sehr multipeln tuberculösen Processen, denen überhaupt nicht mehr zu helfen ist. Für sie würde die Koch'sche Cur nur schädlich sein.

Ich möchte ganz besonders betonen, dass man auf die beschriebene Art nicht nur ausserordentlich viel schneller mit den Gaben steigen kann, als wenn man von einer höheren Anfangsdosis ausgeht, sondern dass man die Einspritzungen auch viel öfter wiederholen kann. Eine häufige Wiederholung ist aber Bedingung für eine rasche Gewöhnung des Organismus an das Mittel. Diese Gewöhnung verliert sich, wie es scheint, sehr schnell wieder, so schnell, dass, wer der starken Reaction wegen überhaupt nur alle 8—10 Tage eine Einspritzung macht, kaum vorwärts kommt und oft lange nicht zu höheren Gaben fortschreiten kann, weil der Organismus sich unterdess immer wieder des Mittels entwöhnt hat. Ich habe beispielsweise versucht, auswärtige, aber nahe wohnende Kranke, die zweitägig ein Decigramm eine Reihe von Malen hintereinander ohne Reaction ertragen hatten, alle Woche einmal kommen zu lassen, um ihnen ambulant noch eine gleiche Dosis zu injiciren. Das erwies sich aber als unmöglich, weil sie nun auf einmal wieder reagirten. Selbst bei viertägiger Wiederholung liess die Gewöhnung noch zuweilen im Stich.

Auch die locale Reaction wird natürlich unter solchen Bedingungen geringer. Qualitativ ist sie aber ganz dieselbe und quantitativ immerhin so erheblich, dass man auch dann eine genügende Wirkung von ihr erwarten darf, wenn man mit von Bergmann das Heil lediglich von der localen Entzündung erwartet. Die tuberculösen Gewebe werden stark serös durchtränkt und lösen sich, wenn man zu Operationen schreitet, sehr leicht von der Umgebung. Lupöse Stellen lassen sich ganz auffallend leicht mit dem Löffel entfernen oder mit irgend einem anderen halbstumpfen Instrument, einer geschlossenen Cooper'schen Scheere oder dergl. wegwischen. Fungöse Massen aus tuberculösen Gelenken bekommen eine ganz eigenthümliche Farbe, die sich am besten der eines mit Wachs gemischten Honigs vergleichen lässt,

und zeichnen sich durch eine sehr starke seröse Durchtränkung und eine entschiedene Verminderung der Consistenz aus. Diese makroskopischen Veränderungen, mit denen, wie es scheint, erhebliche mikroskopische Vorgänge nicht verknüpft sind, sind so auffallend, dass ich nur voll Dem beistimmen kann, was Herr König vorhin sagte: Wenn man sie einmal gesehen hat, ist man im Stande, aus dem blossen Aussehen eines eröffneten tuberculösen Gelenkes zu diagnosticiren, ob kurz vorher Tuberculininjectionen stattgefunden haben, oder nicht.

Also, meine Herren, eine genügende locale Reaction kann man auch dann hervorrufen, wenn man schwere allgemeine Reactionen vermeidet. Und steht Dies fest, so fällt jeder Grund fort, dem gewaltsameren Verfahren mit hohen Anfangsdosen und heftigen localen und allgemeinen Reactionen, mit seiner unvermeidlichen Begleitung von allerlei unberechenbaren Gefahren und der stets vorhandenen schweren Beeinträchtigung des allgemeinen Kräftezustandes den Vorzug zu geben vor der milderen Behandlungsweise, wie ich sie eben geschildert habe. Hat aber das Tuberculin noch eine weitere specifische Wirkung — eine Frage, über welche die Acten wohl noch nicht als geschlossen angesehen werden dürfen —, so ist es a priori zum mindesten nicht unwahrscheinlich, dass die Methode, welche relativ rasch die Gewöhnung an häufige und grosse Dosen ermöglicht, und bei welcher innerhalb einer gegebenen Zeit eine weitaus grössere Menge Tuberculin dem Körper einverleibt werden kann, auch die besseren Resultate bietet.

Aber sei Dem, wie ihm wolle, das möchte ich noch einmal ganz besonders betonen: Wie auf der einen Seite die chirurgische Localbehandlung mit der Koch'schen Cur Hand in Hand gehen muss, um zu guten Resultaten zu kommen, so darf man andererseits über die Localerkrankung den kranken Menschen nicht vergessen. Mit Tuberculin behandelte Kranke bedürfen einer ganz besonders guten Pflege, besonders guter und reichlicher Ernährung und reichlicher frischer Luft. Ich dringe darauf, wenn es irgend die Umstände erlauben, dass sie täglich an die Luft kommen, und dass hinsichtlich der Diät auf ihre besonderen Neigungen und auf ihren besonderen Appetit so viel als irgend möglich Rücksicht genommen wird. Das ist natürlich in einem Krankenhause nur innerhalb gewisser Grenzen angängig. Während aber auf meiner Krankenhausabtheilung die Resultate in Bezug auf die Beeinflussung des Körpergewichts, wenn auch im Ganzen recht zufriedenstellend, wie ich Ihnen noch darlegen werde, doch immerhin ungleichmässige waren, hat bei 20 schweren Tuberculösen der allerverschiedensten Art, die ich in einem sehr gut eingerichteten Privatinstitut behandelte, eine mehr oder weniger erhebliche, meist aber recht beträchtliche Gewichtszunahme während der Injectionscur in keinem einzigen Falle gefehlt. Und hier handelte es sich ausschliesslich um Patienten, die auch sonst in guten Verhältnissen lebten, für deren Pflege auch bis dahin schon alles Mögliche gethan war, und deren Behandlung zum Theil schon seit Jahren von mir geleitet wurde.

Gestatten Sie mir nun, Ihnen eine kurze Uebersicht über meine Erfahrungen und meine Resultate vorzulegen.

Mein Beobachtungsmaterial setzt sich zusammen wie folgt:

Fälle	von	Lupus 17
„	„	Wirbelcaries 41
„	„	nicht operativ behandelten fungösen Gelenkentzündungen 15
„	„	Gelenkresectionen 51
„	„	Lymphomen 10
„	„	Hodentuberculose 3
„	„	Tuberculose der Harnwege 6
„	„	nicht lupöser Tuberculose der Haut und Schleimhaut 11
„	„	Sehnenscheidenfungus 2
„	„	Knochentuberculose ausserhalb der Gelenke 14
„	„	Tuberculose des inneren Ohrs 2
„	„	Lungen- und Kehlkopftuberculose . . . 9
„	„	Aktinomykose 3
		Sa. 184

Wie Andere, haben auch wir unsere ersten Studien an Lupuskranken gemacht, und gleich hier erfuhren wir die Vortheile, aber auch die Nachtheile der hohen Anfangsdosen. Die drohende Herzlähmung, der rapide Gewichtsverlust, die ich oben erwähnte, kamen gerade bei anscheinend sonst gesunden Lupösen zur Beobachtung. Letzterer wurde, abgesehen von einer sehr starken fieberhaften Reaction, besonders mit veranlasst durch ein unstillbares stürmisches Erbrechen, welches auch bei Wiederholungen der Injectionen stets in gleicher Weise wiederkehrte und jedesmal etwa 2 Tage lang anhielt. Bei derselben Kranken, einer 38jährigen Lehrerin mit 23 Jahre altem Lupus des Gesichtes, entwickelte sich in der Folge eine deutliche Spitzeninfiltration, die vorher nicht bemerkt worden war und jedenfalls keine Symptome gemacht hatte. Es ist das der Fall, auf welchen ich oben schon hindeutete, und den ich für den einzigen halte, bei welchem wir mit den Injectionen einen Schaden angerichtet haben, der freilich hoffentlich noch zu repariren sein wird. Er wurde, wie schon gesagt, hauptsächlich mit die Veranlassung, mit dem System der hohen Anfangsdosen zu brechen.

Das Endergebniss ist, dass von 5 von Anfang an mit grösseren Dosen (0,01) Behandelten bisher Niemand als geheilt bezeichnet werden kann, obwohl Alle sehr erheblich gebessert sind. Von 2 weiteren, bei denen nach 1 oder 2 hohen Anfangsdosen auf kleinere zurückgegangen wurde, ist Einer (mit einem intercurrenten Evidement) zur Zeit anscheinend völlig geheilt, der Andere unter einer Gewichtszunahme von 5,3 Kilo der Heilung nahe gebracht. Bei 4 wurden zuerst mittlere Dosen in Anwendung gezogen (0,005). Von ihnen ist eine 52jährige Lehrerin mit 35 Jahre altem Lupus nach 22 Injectionen innerhalb von 72 Tagen und bei einem Gesammtverbrauch von 0,434 Tuberculin so total geheilt, dass auch das scrupulöseste Auge nicht die leiseste Spur von einem Lupus mehr entdecken würde. Die anderen 3 bessern sich langsam.

Unter 6 mit ganz kleinen (0,001), aber rasch gesteigerten Anfangs-

dosen Behandelten ist ebenfalls einmal völlige Heilung erzielt worden, freilich unter einmaliger Nachhülfe mit dem scharfen Löffel. 4 sind wesentlich gebessert, bei einem sehr elenden 14jährigen Mädchen mit einer ganz colossalen Zerstörung des ganzen Gesichts erwies sich Tuberculin, bei dauernd fehlender localer und heftiger Allgemeinreaction, als völlig machtlos; die Injectionen wurden daher bald wieder aufgegeben. (Hier ist wahrscheinlich das Lupusgewebe durch die frühere Behandlung schon zerstört und die Benarbung der enormen Geschwürsfläche aus anderen Gründen verhindert.)

Wir haben also unter 17 Fällen 3 zu verzeichnen, bei denen, augenblicklich wenigstens, die Heilung eine vollkommene zu sein scheint. Ob sie es bleiben wird, steht ja nach den sonstigen in dieser Richtung gemachten Erfahrungen dahin. Sicher ist aber, dass keine dieser Kranken (es handelt sich um lauter weibliche Individuen) in ihrer ganzen früheren langen Leidensgeschichte auch nur ein einziges Mal, wenn auch noch so vorübergehend, in einen auch nur annähernd so guten Zustand gebracht worden ist. Die eingreifendsten Behandlungen haben nicht zu erzielen vermocht, was einer milden Injectionskur einmal ganz allein für sich, zweimal bei gleichzeitiger einmaliger Anwendung des scharfen Löffels in der relativ kurzen Zeit von je 120, 84 und 71 Tagen leicht gelang. Es ist Dem gegenüber schliesslich von keiner so sehr grossen principiellen Bedeutung, dass auch in solchen Fällen Recidive häufig sind. Man wird eben nicht die Geduld verlieren müssen und die Recidive so lange in derselben Weise behandeln und heilen, bis sie schliesslich wegbleiben. Freuen wir uns, dass wir ein Mittel haben, den Lupus zur Abheilung zu bringen, ohne durch unsere Medication den schon vorhandenen neue Zerstörungen hinzuzufügen und lassen wir den Muth nicht sinken, wenn es auch nicht gelingen sollte, einen Jahrzehnte alten Lupus in 2—3 Monaten definitiv zu heilen.

Die Frage, ob man in der Regel auch beim Lupus die locale chirurgische Behandlung mit den Koch'schen Injectionen combiniren soll, möchte ich unbedingt bejahen. Es scheint mir, dass bei blosser Anwendung des Tuberculins zwar die anfängliche Besserung eine gewaltige ist, dass dann aber häufig ein Stadium eintritt, in welchem keine rechten Fortschritte mehr sichtbar werden. Nimmt man dann den scharfen Löffel zur Hand, so findet man, dass die tuberculösen Knoten sich mit demselben ganz ungemein leicht und bequem wegwischen lassen; ganz flache, stark blutende Defecte bleiben zurück und die Benarbung vollzieht sich zuweilen ganz überraschend schnell. Ich habe, nachdem ich mit den blossen Injectionen viel Zeit verloren habe, in letzter Zeit principiell überall diese locale Behandlung mit zur Hülfe genommen und sehe die sämmtlichen Lupösen (mit der einen oben erwähnten Ausnahme) rasche Fortschritte machen.

Was das Körpergewicht anlangt, so haben von unseren 17 Kranken 10 während der Behandlung verloren, und zwar von 0,3 bis zu 4,2 kg, durchschnittlich 1,8 kg. 5 haben zugenommen, von 0,2 bis zu 5,5 kg, im Durchschnitt je 3 kg. Die Anderen blieben im Gewichte gleich. Es muss aber bemerkt werden, dass sämmtliche Gewichtsabnahmen den hohen Anfangsdosen zur Last

zu legen sind, und dass mit einer Ausnahme (multiple Tuberculose) der Ernährungszustand sich bei sämmtlichen Kranken bereits wieder gehoben hat.

Recht ausgedehnte Erfahrungen liegen mir vor über den Einfluss der Koch'schen Tuberculosekur auf die Spondylitis, wovon seit Ende November nicht weniger als 41 Fälle bei uns behandelt wurden.

Im Ganzen kann ich nur sagen, dass ich alle Ursache, zu haben glaube, mit den Erfolgen auf das Aeusserste zufrieden zu sein. Freilich wird nicht jeder Fall gleich günstig beeinflusst, zuweilen erweist sich die Methode als ganz wirkungslos, und Koch selbst hat ja schon in seiner ersten Arbeit darauf hingewiesen, dass unter bestimmten Verhältnissen das Tuberculin nicht im Stande ist, eine Wirkung zu entfalten. Dem stehen aber wieder Heilungen und Besserungen der allerüberraschendsten Art gegenüber, so überzeugend, dass von einem Zufall oder einer Täuschung gar nicht die Rede sein kann. Es sei mir gestattet, nachher ein Paar Beispiele anzuführen.

Unter den behandelten Spondylitisfällen befanden sich 15, bei denen es noch zu keiner Eiterung gekommen war; zwei waren Erwachsene von 29 und 52 Jahren, die übrigen 13 Kinder von 2—12 Jahren. Von all' diesen Kranken ist nur ein im elendesten Zustande aufgenommenes, an unstillbaren Durchfällen leidendes 2jähriges Mädchen gestorben, und zwar an ausgedehnter Tuberculose des Darms und der Hirnhäute, ohne dass irgend ein Grund vorliegt, diese Verbreitung der Tuberculose mit der Injectionskur in Zusammenhang zu bringen. In einem weiteren Falle mit gleichzeitigem Tumor albus genu war keine Besserung der Spondylitis zu constatiren, und der Pat. nahm um 1 kg an Körpergewicht ab. Alle Uebrigen aber kamen vorwärts, namentlich nahmen die sämmtlichen restirenden Kinder an Körpergewicht zu, und zwar von 0,2 bis zu 2 kg, durchschnittlich 0,67 kg.

Wie ausgesprochen zuweilen die Einwirkung des Tuberculins auf die Besserung des Allgemeinbefindens und die Hebung des Ernährungszustandes ist, zeigt sehr schön der folgende Fall:

Minnie L., 10 Jahre alt, an ausgedehnter Spondylitis pectoralis leidend, wird seit 3 Jahren von mir mit Gypsmieder und Jurymast behandelt und ist während dieser Zeit insofern sehr gebessert, als die fast völlig geschwundene Gehfähigkeit wieder hergestellt ist; aber in der ganzen Zeit ist das Körpergewicht über den Anfangsstand von 33 Pfd., aller Pflege und Sorgfalt ungeachtet nicht hinauszubringen gewesen. Bei dem fortschreitenden, wenn auch geringen Wachsthum nahm die Abmagerung des Kindes immer mehr zu.

Die Behandlung mit Koch'schen Injectionen beginnt am 20. Februar 1891 mit einer Dosis von 0,001, auf welche das Kind mit einer Temperatur von 39,2 reagirt. Die gleiche Dosis am 23. Februar ruft einen sehr elenden Zustand, starke Beängstigung und 39,4 Temp. hervor. Am 26. Februar ging ich auf 0,0005 zurück, bekam keine Reaction, konnte am 28. Februar und 3. März je 0,001 geben, ebenfalls ohne Reaction zu bekommen, und bis zum 21. März, also in 30 Tagen, 14 Injectionen mit insgesammt 0,0435. Das Resultat war eine Gewichtszunahme von 700 Gramm, vortrefflicher Appetit, blühendes Aussehen und eine Steigerung des allgemeinen Wohlbefindens zu einer Höhe, wie sie in der ganzen Zeit der Krankheit nicht erlebt worden war.

Noch viel hervortretender aber als bei der nicht eitrigen Spondylitis

waren, wie man ja von vornherein erwarten musste, die günstigen Wirkungen des Tuberculins bei Spondylitis mit Senkungsabscessen und mit Fisteln von solchen.

Spondylitiden mit offenen, zum Theil seit langen Jahren bestehenden Senkungsabscessen und stark eiternden Fisteln wurden 21 in Behandlung genommen. In 5 von diesen Fällen, und zwar bei 4 Erwachsenen oder fast Erwachsenen und 1 Kind, heilten lange bestehende und stark secernirende Fisteln unter der Behandlung völlig und solide aus, bei 2 weiteren Erwachsenen, in sehr veralteten Fällen, vernarbte von mehreren Fisteln ein Theil, während die übrigen kaum noch secerniren, stark eingezogen und sichtlich in Heilung begriffen sind. Ein auffallendes Geringerwerden der Secretion ist ferner 4mal notirt. Es verdient ganz besonders hervorgehoben zu werden, dass in allen diesen Fällen, welche sämmtlich bereits längere Zeit, zum Theil Jahre lang in unserer Beobachtung standen und mit aller Sorgfalt und Ausdauer mit den bisher üblichen Mitteln behandelt waren, die Wendung zum Bessern sich unmittelbar an den Beginn der Injectionskur anschloss.

Bei 18 von dieser Gruppe Spondylitiskranker ist das Körpergewicht genau controlirt. Unter diesen haben 10 zum Theil recht erhebliche Zunahmen aufzuweisen, bis zu 5,5 kg, im Durchschnitt 2,3 kg. Abgenommen haben 6, fast alle sehr wenig, durchschnittlich 0,7 kg. Aber auch unter diesen waren noch mehrere, bei denen die Periode der Gewichtsabnahme überwunden war und die sich bereits wieder in der Zunahme befanden. Zweimal war das Körpergewicht zu Beginn der Kur und zur Zeit des Abschlusses dieses Berichtes gleich. Im Ganzen ist das Resultat, dass von den 21 Kranken 16 ganz wesentlich gebessert sind, während bei 4 keine erhebliche Aenderung constatirt werden konnte und einer, ein elender 5jähr. Knabe, an allgemeiner Tuberculose starb.

Endlich wurden 4 mit noch nicht geöffneten Senkungsabscessen in Behandlung genommen, davon 2 punctirt und mit Sublimatlösung ausgewaschen. Der Eiter sammelte sich bei diesen nicht wieder an, beiden Kranken geht es gut, ihr Gewicht nimmt zu. Einer wurde incidirt, die Secretion ist sehr gering. Ein 8jähriger Knabe mit Caries der oberen Brustwirbel, spitzem Gibbus, seit 2 Jahren bestehender, bis auf gesteigerte Reflexe jetzt totaler Lähmung der unteren Extremitäten, der Blase und des Mastdarms, wurde mit Decubitalgeschwüren bedeckt aufgenommen und konnte nur im permanenten Bad erhalten werden. Bei demselben wurden die Bögen des 1. und 2. Brustwirbels weggemeisselt, durch den Wirbelcanal und neben dem Rückenmark her eine Knochencaverne des 1. Wirbelkörpers ausgeräumt und durch diesen hindurch ein grosser prävertebraler Abscess geöffnet und drainirt. Zwei Tage darauf hatte die Steigerung der Reflexe sich fast ganz verloren und active Bewegungen stellten sich ein, die in der Folge von Tag zu Tag zunahmen. Die gleichzeitig eingeleitete Koch'sche Kur wird sehr gut vertragen, der Knabe nimmt zu, Decubitus hat sich, trotzdem er jetzt im Bett liegt und der spitzwinkligen Contracturen der Beine halber, die sich in der früheren Krankheitsperiode ausgebildet hatten, mit permanenter Extension behandelt wird, nicht wieder eingestellt.

In diesem Falle ist der prompte Erfolg natürlich wesentlich dem operativen Eingriff zuzuschreiben. Ich erlaube mir nun einige Beispiele von der Wirkung der Koch'schen Injectionen anzuführen:

1) Adolfine Ries, 9 Jahre, zuletzt aufgenommen 23. Februar 1889, seit 6 Jahren in Behandlung des Krankenhauses. Am 1. Mai 1886 Resection der vereiterten rechten Hüfte, welche zu einer soliden Ausheilung mit Ankylose geführt hat. Spondylitis lumbalis. Punctionen und Incisionen von Senkungsabscessen auf beiden Seiten der Wirbelsäule und beiderseits über dem Poupart'schen Bande am 26. März, 24. April, 18. Mai 1887, 7. September 1888 und 20. Juni 1890. Andauernde starke Secretion sämmtlicher Fisteln, zum Theil also seit fast 4 Jahren. In der ganzen Zeit hat keine auch nur vorübergehend irgend welche Neigung zur Heilung gezeigt. Beginn der Injectionskur am 26. November 1890. Nach vorübergehender Vermehrung der Secretion schon nach 14 Tagen fast völliges Versiegen derselben. Alle vier Fistelöffnungen ziehen sich stark ein. Es wird nur noch eine klare Lymphe in minimalster Quantität secernirt, die an der Oberfläche eintrocknet und die Fistelöffnungen als dünner gelber Schorf bedeckt. Anfangs März drei Fisteln geheilt, die 4. noch in dem oben beschriebenen Zustande. Die Anfangsdosis betrug hier, da es sich um eine der zuerst in Behandlung genommenen Patt. handelte, 0,005; der Gesammtverbrauch in fast 4 Monaten 1,280, die Zahl der Injectionen 30, die Maximaldosis 0,065. Gegenwärtig ist das Allgemeinbefinden vorzüglich, das Aussehen vortrefflich. Das Gewicht hat sich, trotz anfänglichen Rückganges, von 17 k auf 17,8 gesteigert.

2) Anna Clausen, 23jährige Schneiderin. Spondylitis dorsalis. Senkungsabscess. Aufgenommen 6. Februar 1891. Pat. leidet seit ihrem 14. Jahre an Spondylitis, steht seit 1889 in Behandlung des Krankenhauses. Stumpfwinkliger Gibbus der mittleren Brustwirbelsäule. Seit Weihnachten Schwellungen am rechten Femur. Bei der Aufnahme ein enormer Abscess, der sich bis zur Mitte des Oberschenkels erstreckt. Am 11. Februar Spaltung über dem Ligam. Poup. und neben dem Musc. sacro-lumbalis. Wenigstens 2 Liter Eiter entleert. Drainage durch beide Oeffnungen. 23. Februar. Sehr starke Secretion. Beginn der Koch'schen Injection mit 0,001. 3. März. Secret viel spärlicher und dünnflüssiger. 16. März Secretion hat fast aufgehört, Entfernung des Drain. 20. März. Vordere Wunde geschlossen, hintere fast ganz geheilt, kaum noch secernirend. Gewicht: 10. Februar (incl. 2 Liter Eiter) 35 Ki., 11. März 33 Ki., 21. März 37,5 Ki. Dauer der Behandlung: 26 Tage. Gesammtverbrauch 0,021 in 9 Einspritzungen.

3) Jul. Uihlein, 21 Jahre, aufgenommen den 21. November 1888. Spondylitis lumbalis und Caries ossis sacri. Erstere besteht seit dem 3 Lebensjahr. Seit Anfang 1888 Schwellung an der Innenseite des linken Oberschenkels, welche im Juli spontan aufbrach. 4. December 1888. Eröffnung eines enormen, die ganze Kreuzbeinhöhlung füllenden kalten Abscesses mit Exstirpation des Steissbeins und Resection des letzten Kreuzbeinwirbels. Die vordere Seite des Os sacrum weithin cariös. 10. April 1889: Spaltung eines Abscesses über dem rechten Ligam. Poup. 10. Mai: Erweiterung der fistulös gewordenen Wunde am Kreuzbein. 5. December: Spaltung eines grossen kalten Abscesses am linken Trochanter major. 2. December 1890: Es bestehen zahlreiche Fisteln am Kreuzbein, in der linken Inguinalbeuge und am linken Oberschenkel. Im Urin ½ p. M. Eiweiss. Beginn der Injectionen mit 0,005. Anfangs hohe Reactionen, so dass die Dosis verringert wurde. Dann rasche Gewöhnung. Locale Reactionserscheinungen gering. Reaction nimmt schnell ab und wird aus einer profus eiterigen zu einer spärlichen serösen. Am 22. December wurde nach der 7. Injection (von 0,01) zum letzten Male eine Temperaturerhöhung constatirt. Vom 24. December bis 19. März erfolgten noch 24 Injectionen bis zu einer Maximaldosis von 0,11, alle ohne fieberhafte Reaction. In dieser Zeit stieg das Körpergewicht von 36 Ki. zu Beginn der Koch'schen Cur

auf 41,5 Ki. Der Eiweissgehalt des Urins sank auf $^1/_4$ p.M. Zwei Fisteln am Kreuzbein sind fest vernarbt, alle übrigen secerniren nur noch minimal.

4) Franz Weiss, 36 Jahre. Spondylitis cervicalis. Caries des Kreuzbeins. Aufgenommen am 7. October 1889. Seit $^1/_2$ Jahr Schmerzen beim Gehen, seit 3 Wochen Schwellung in der rechten Inguinalgegend. Grosser, fast bis zur Mittellinie reichender Abscess in der rechten Fossa iliaca, welcher sich unter dem Lig. Poup. faustgross hervorwölbt. Haut verdünnt, geröthet 11. Octbr. 1889: Incision über und unter dem Ligam. Poupartii, Evidement, Drainage. In der Folge entwickelt sich, trotz kräftiger permanenter Extension am Kopf, eine fortschreitende Lähmung der unteren Extremitäten. Die Fisteln secerniren stark, Pat. kommt immer mehr herunter und wird als hoffnungslos betrachtet. Seit dem 30. October 1889 sind auch epileptiforme Zufälle aufgetreten, die sich in unregelmässigen, aber selten die Dauer einer Woche überschreitenden Zwischenräumen wiederholen. 7. December 1890: Beginn der Koch'schen Injectionen mit 0,001. Geringe Reaction. Seit den Injectionen wird ein epileptiformer Anfall nicht mehr beobachtet. Allmäliger Nachlass der Secretion aus den Fisteln. Die untere ist am 8. März geschlossen, die obere secernirt noch sehr geringfügig. Die Parese der unteren Extremitäten bildet sich rasch zurück. Am 23. Februar verlässt Pat. mit Gypsmieder und Jurymast das Bett, was bisher wiederholt, aber immer vergeblich versucht wurde, und geht in einer Art Laufkorb. Am 8. März vermag er ohne Laufkorb und ohne Hülfe zu gehen. Die Behandlungsdauer belief sich auf 72 Tage, die Zahl der Injectionen auf 33, der Gesammtverbrauch auf 1,35 Grm. und die Maximaldosis auf 0,12. Das Körpergewicht ist sich in Höhe von 63 Ko. gleich geblieben. Aber die früher vorhandenen Oedeme sind geschwunden und durch zunehmend kräftiger werdende Musculatur ersetzt.

5) Toni F., 11 Jahre alt. Spondylitis pectoralis. Beginn der Erkrankung vor 6 Jahren, seit welcher Zeit die Behandlung von mir geleitet wird. Dieselbe bestand von Anfang an im Wesentlichen in Anlegung eines Gipscorsets mit Jurymast; aber die Bildung eines Abscesses links neben dem 5.—9. Brustwirbel konnte nicht verhindert werden. Derselbe wurde 1886 incidirt; die Sonde führte vor der Wirbelsäule her auf die andere Seite derselben. In der Folge dauernde starke Secretion aus der fistulös gewordenen Incisionswunde, vielfache Retentionen, Erweiterungen, Evidements, Aussprizungen mit Sublimat, Milchsäure, Perubalsam, Einführung von Jodoformstiften etc., Alles ohne jeden Erfolg. Die Secretion war nach wie vor eine profuse, und trotz bester Pflege kam das Kind immer mehr herunter. Abmagerung schliesslich enorm! Beginn der Koch'schen Cur am 6. Januar 1891. Anfangsinjection 0,001, Zahl der Injectionen 36; letzte Injection bei Abschluss des Berichts 0,05. Zahl der Behandlungstage 78, Gesammtverbrauch von Tuberculin 0,797. Erfolg: Gewichtszunahme von 4 Ki. Blühendes Aussehen des Kindes. Die Fistel secernirt kaum noch, das Drain, welches noch liegt, wächst ein.

Ich will zugeben, dass von den eben mitgetheilten Fällen der zweite nicht voll beweisend ist, obgleich immerhin eine so prompte Ausheilung eines incidirten grossen Senkungsabscesses zu den grössten Seltenheiten gehört, und obgleich die Wendung zum Besseren auch hier erst mit dem Beginn der Koch'schen Cur zusammentraf. Den übrigen Fällen gegenüber wird man schwerlich noch von einem blossen Zufall reden dürfen, zumal auch meine sonstigen Beobachtungen mit den mitgetheilten im Wesentlichen übereinstimmen.

Kranke mit fungösen Gelenkentzündungen wurden nicht weniger als 66 der Koch'schen Behandlung unterworfen. Hiervon sind 15 rein conservativ behandelt, während es sich in 51 Fällen theils um Recidive nach schon früher ausgeführten Resectionen (21), theils um frische Resec-

tionen handelte, welche entweder mit dem Beginn der Cur zusammenfielen oder sich während des Verlaufes als nothwendig herausstellten.

Was nun zunächst die Fälle betrifft, in denen ein noch nicht aufgebrochener und noch nicht vereiterter Gelenkfungus der Injectionscur unterworfen wurde — im Ganzen 26 an der Zahl —, so wurde, wie schon erwähnt, nur 15mal die Beschränkung auf eine rein conservative Behandlung festgehalten. Diese 15 Fälle vertheilen sich auf je 5 Hüft- und Kniegelenke, 3 Ellbogen- und 2 Fussgelenke.

Einer von diesen, ein Kind von noch nicht $1^1/_2$ Jahren, mit Tumor albus genu, starb mit Ascites, Hydrothorax, Leberanschwellung, Induration der Nieren und starker Erweiterung des rechten Herzens; in den retroperitonealen Drüsen fand sich eine ziemlich frische Tuberkelaussaat. Es waren 9 Injectionen von 0,0005 bis zu 0,008 im Laufe von 30 Tagen gemacht worden, und die locale Reaction an dem fast ausgeheilten Knie gering, die allgemeine aber jedesmal verhältnissmässig stark gewesen, offenbar bedingt durch die vorher nicht erkannte Drüsen-Tuberculose. Die Ursache der Dilatation des rechten Herzens wurde durch die Section nicht völlig aufgeklärt.

Von den 14 übrigen wurden 5, 1 Hüftgelenk, 1 Kniegelenk, 2 Ellbogengelenke und 1 Fussgelenk, nicht sehr wesentlich beeinflusst. In den 9 restirenden Fällen aber war die Wirkung eine ausserordentlich günstige. Während zunächst kräftige locale und allgemeine Reactionen eintraten, die Gelenke nach jeder Injection um mehrere Centimeter an Umfang zunahmen, heiss und schmerzhaft wurden, schwollen sie dann jedesmal rasch, in 2—3 Tagen, wieder völlig ab, und zwar bis auf einen geringeren Umfang, als sie vor der Injection gehabt hatten. Gleichzeitig nahmen die Schmerzen ab und die Beweglichkeit zu. Ein Hüftgelenk und ein Fussgelenk glaube ich als ganz ausgeheilt betrachten zu dürfen, vier Coxitiden, vier Fälle von Tumor albus genu, einer von fungöser Entzündung des Ellbogengelenks sind so wesentlich gebessert, die normalen Contouren haben sich so gut wieder hergestellt, Schmerz und Schwellung sind so sehr geschwunden, dass mir auch diese sämmtlich eine gute Prognose zu geben scheinen.

Dass von geschlossenen Tuberculeseherden, denen nirgends ein Ausweg nach aussen offen steht, nur eine relativ beschränkte Zahl der Ausheilung durch einfache Resorption oder Abkapselung fähig ist, konnte man sich wohl von vornherein sagen. Es war weder wahrscheinlich, dass grosse Käseherde in den Knochen ohne einen chirurgischen Eingriff zu beseitigen sein würden, noch dass es in den schweren Fällen von Kapselfungus jedesmal gelingen würde, die ganzen fungösen Massen zum Zerfall und zur Resorption zu bringen. Angesichts der Wirkungsweise des Koch'schen Mittels, zunächst eine vermehrte Blutzufuhr zu den tuberculösen Geweben und ihrer Umgebung zu veranlassen, welche eine starke seröse Durchtränkung, je nach Umständen wohl auch eine beträchtliche Auswanderung weisser und selbst rother Blutkörperchen zur Folge hat, musste man sich im Gegentheil darauf gefasst machen, dass unter Umständen, vielleicht bei weniger günstigen Resorptionsbedingungen oder unter sonstigen Verhältnissen, die sich einstweilen noch unserer genaueren Kenntniss entziehen, die vermehrte Blutzufuhr auch ein-

mal die eitrige Einschmelzung beschleunigen würde — ganz ebenso, wie beispielsweise eine starke Jodpinselung oder eine spanische Fliege das eine Mal eine entzündete Lymphdrüse zu rascher Abschwellung durch Resorption bringt, das andere Mal ihren eiterigen Zerfall ganz wesentlich beschleunigt. Ich glaube daher, dass mehr von dem Tuberculin zu erwarten, als es in unseren Fällen geleistet hat, nicht gerechtfertigt gewesen sein würde, und gestehe, dass mich das Resultat, dass von 26 Fällen 9, also ein gutes Drittel, in so kurzer Zeit in einen Zustand gebracht sind, der sich von völliger Heilung jedenfalls nicht mehr sehr viel unterscheidet, zunächst mit grosser Befriedigung erfüllt. Freilich wird erst die Zukunft lehren müssen, wie es mit der Dauerhaftigkeit dieser Besserungen bestellt ist.

Was die Gewichts- und Ernährungsverhältnisse der 14 conservativ behandelten Kranken anlangt, so hatte einer bei Abschluss der Beobachtung 1 Pfd. verloren, hatte aber von dem zuerst eingetretenen Verlust von 3 Pfd. bereits 2 wieder eingeholt und war in consequenter Zunahme begriffen. Bei zweien war das Gewicht gleich geblieben. 11 hatten an Körpergewicht gewonnen, zum Theil sogar sehr erheblich, bis zu 13 Pfd., im Ganzen 35 Pfd., durchnittlich über 3 Pfd., und diese Gewichtszunahme wurde erreicht während einer durchschnittlichen Behandlungsdauer von 40 Tagen. Die stärkste Zunahme von 6,5 kg zeigte eine junge Dame der besseren Stände mit Tumor albus genu, die vorher längere Zeit mit den üblichen bisherigen Mitteln völlig vergeblich behandelt war und deren Tumor albus sich durch besondere Schmerzhaftigkeit ausgezeichnet hatte.

In den 11 Fällen von geschlossenen fungösen Gelenkentzündungen, welche trotz Koch'scher Injectionen schliesslich zur Arthrectomie oder Resection kamen, war 9mal die locale Reaction zunächst eine ganz ähnliche, wie ich sie oben beschrieben. Nach einer unmittelbaren Vermehrung von Schwellung und Schmerz gingen Anfangs beide zurück, während in der Folge namentlich die Schwellung zunahm und die Vereiterung manifest wurde. In 6 von diesen Fällen fanden sich bei der Arthrectomie grössere käsige Knochenherde, in dreien nur ausgedehnter Weichtheilfungus.

In 2 anderen Fällen fehlte die locale Reaction insofern ganz, als niemals Schmerzen auftraten und niemals eine vorübergehende Anschwellung nach den Infectionen constatirt werden konnte. Im Gegentheil nahm die vorhandene Schwellung — es handelte sich beide Male um alte Fälle von Kniefungus — constant ab, wobei einmal ein dem Durchbruch naher taubeneigrosser Abscess über der Tuberositas tibiae völlig eintrocknete und eine tiefe Delle zurückliess. Dann hörte jede sichtbare Wirkung auf, während die Function sich nicht besserte. Ich schritt schliesslich zur Eröffnung der Gelenke und fand in beiden Fällen grosse gelöste käsige Sequester, während fungöse Massen nur noch ausserordentlich spärlich vorhanden waren. Diese beiden Fälle sind so lehrreich, sie sprechen so sehr für die Richtigkeit der Koch'schen Anschauungen und zeigen in so characteristischer Weise, was das Tuberculin leisten kann und was nicht, dass ich es mir nicht versagen kann, die beiden Krankengeschichten etwas genauer zu skizziren.

1) Dem 25jährigen Herrn K. wurde im Jahre 1885 von mir das fungöse und vereiterte rechte Kniegelenk resecirt und ein kleiner Theil der Gelenkflächen dabei abgetragen. Die Vernarbung erfolgte damals ohne Schwierigkeiten, aber die Knochen wurden nicht fest. Pat. war ohne Stützapparat nicht im Stande zu gehen. Am 15. December 1890 fiel er und klagte über Schmerzen und Anschwellung an der Vorderseite des resecirten Gelenks. Am 25. Decbr. wird er in das allgemeine Krankenhaus aufgenommen. Das Bein zeigt sich sehr atrophisch, da Gelenk schlottrig. Vor der Tuberositas tibiae ein taubeneigrosser Abscess mit wallartigen Rändern. Sonst fehlen alle acuteren Entzündungserscheinungen, auch ist keine besondere Druckempfindlichkeit vorhanden. Keine Complicationen. Am nächsten Tage wird eine Koch'sche Cur eingeleitet und mit 0,003 begonnen. Bis zum 8. Februar wird auf 0,08 gestiegen. Niemals erfolgte ausgesprochene Localreaction, niemals Anschwellung der Gelenkgegend, dagegen stetige Abnahme des Umfanges, der, an drei verschiedenen Stellen gemessen, allmälig von $25^1/_2$, $26^1/_2$, $27^1/_4$ auf 23, 24, $23^1/_2$ Ctm. sank. Dabei verschwand der Abscess, an seine Stelle tritt allmälig eine leichte Einziehung der Weichtheile, die wie über eine Grube im Knochen ausgespannt erscheinen. Nur ganz zu Anfang war eine fieberhafte Reaction mit etwas Kopfschmerzen vorhanden gewesen. Das Gewicht hatte Anfangs etwas abgenommen, war dann wieder gestiegen und erreichte am 17. Februar wieder die Anfangshöhe von 49.5 Ki. Da die Functionsstörung sich nicht besserte und die sehr bewegliche Pseudarthrose überhaupt zu einem nochmaligen Eingriff aufforderte, schritt ich am 17. Februar zur Operation. Im Caput tibiae fand sich, genau entsprechend dem Anfangs vorhandenen Abscess, ein völlig gelöster, mehr als walnussgrosser käsiger Sequester; in den periarticulären Weichtheilen eine ganze Anzahl abgekapselter käsiger Herde und endlich zwischen Tibia und Fibula spärliche fungöse Massen. Die Heilung ist prompt unter dem feuchten Blutschorf erfolgt.

2) Herr H., 23 Jahre alt, bisher nie operirt, leidet seit seiner Kindheit an Tumor albus genu sin. Jetzt Verschlimmerung nach einem Fall. Am 4. December 1890 Beginn der Koch'schen Cur mit einer Injection von 0,003. Keine Schmerzen und keine Schwellung am Knie. Dagegen kräftige locale Reaction um eine vernarbte alte Hauttuberculose an der Hand und Nasenbluten in Folge einer ebenfalls seit der Kinderzeit bestehenden scrofulösen Ozaena. Fieberhafte Reaction gering, hört bald ganz auf. Allmälige Steigerung der Dosis bis auf 0.02. Niemals wird eine Schwellung des Kniegelenks beobachtet, dagegen eine stetige Abnahme des Umfanges desselben, der sich an den entsprechenden Stellen von $31^1/_2$, 34 und $34^1/_2$ auf 30, 33 und 34 Ctm. vermindert. Aber die von vorn herein dagewesene Empfindlichkeit und Functionsunfähigkeit des Gelenkes bleibt dieselbe. Daher am 19. Februar Eröffnung desselben. Fungöse Massen finden sich nur noch spärlich, das tuberculöse Gewebe ähnelt dem, wie es von Volkmann für die Caries sicca beschrieben hat, aber im Condylus externus findet sich auch hier ein ganz gelöster, gut walnussgrosser Sequester. Bei Fortgebrauch der Injectionen war 4 Wochen später die Wunde unter Blutschorf geheilt und fest vernarbt.

Nun, m. H., ich meine, der Grund, warum in diesen beiden Fällen örtliche und allgemeine Reaction so besonders gering ausfielen, und warum trotzdem eine Heilung auf nicht operativem Wege nicht erreicht wurde, liegt klar auf der Hand. Es war eben so gut wie kein fungöses Gewebe mehr vorhanden und die Resorption so grosser käsiger Sequester wird man kaum verlangen können.

Aehnlich lagen die Verhältnisse in Bezug auf die Knochenaffection in noch 6 anderen Fällen, nur dass hier gleichzeitig eine starke Betheiligung der Weichtheile mit in Betracht kam. Für 8 Fälle also von 11 würde das

Misslingen der conservativen Behandlung genügend erklärt sein. Ob in den 3 übrigen, wo es sich ausschliesslich um Kapselfungus handelte, eine noch vorsichtigere Behandlung vielleicht einen besseren Erfolg gehabt hätte, lasse ich dahingestellt. Es lässt sich aber wohl denken, dass in den Fällen, in denen die auf die Injectionen folgende Exsudation schliesslich nicht mehr resorbirt wird, sondern zur Eiterung führt, die örtliche Reaction eine zu starke, die vorhandenen Resorptionsvorrichtungen dem zu reichlichen Exsudat nicht gewachsen waren, und dass noch kleinere Injectionen vielleicht einen besseren Erfolg gehabt hätten.

Die statistische Zusammenstellung meiner mit Koch'schen Injectionen behandelten operirten Gelenktuberculosen weist, inclusive der oben erwähnten 11, 51 Fälle nach. Ich theile dieselben in zwei Gruppen, von denen die eine die bis dahin unberührten Fälle und die so schweren Recidive umfasst, dass zu ihrer operativen Behandlung Eingriffe nothwendig waren, die sich von einer primären Arthrectomie kaum unterschieden, während in der zweiten die Kranken zusammengestellt sind, bei denen nach oft wiederholten, zum Theil sehr ausgedehnten Operationen hartnäckige, zuweilen stark secernirende Fisteln zurückgeblieben waren, die bis dahin jeder Behandlung — zuweilen Jahre lang — getrotzt hatten.

Diese Eintheilung für die einzelnen Gelenke durchgeführt, kommen auf das

							Sa.
Hüftgelenk	8	frische	und	10	alte	Fälle	= 18
Kniegelenk	9	„	„	3	„	„	= 12
Fussgelenk	7	„	„	3	„	„	= 10
Schultergelenk . . .	1	„	„	—	„	„	= 1
Ellenbogengelenk . .	5	„	„	2	„	„	= 7
Handgelenk	5	„	„	—	„	„	= 5
	Sa. 35			18			53.

Von der ersten Gruppe ist eine Pat. gestorben, eine 64jähr. Frau mit ausgedehnter Caries des Tarsus, die an einer intercurrenten Pneumonie zu Grunde ging.

Von den restirenden 34 sind 16 zur Zeit völlig und ohne jede Fistel geheilt, während alle übrigen sich in einem durchaus befriedigenden Zustande befinden.

Von den 18 älteren Fällen, bei denen ich mich auf kleinere operative Eingriffe, gelegentliches Freilegen und Ausschaben von Fisteln, Oeffnen und Auskratzen neuer periarticulärer Abscesse etc. beschränkte, sind ganz ausgeheilt 7, während mit vielleicht zwei Ausnahmen alle übrigen sehr erhebliche Fortschritte in der Heilung gemacht haben, insofern ihr Ernährungszustand sich gehoben hat, die Eiterung geringer geworden ist, die Fisteln theils schon ganz geheilt sind, theils sich stark eingezogen haben und entschiedene Tendenz zur Heilung zeigen.

Was die Gewichtsverhältnisse anlangt, so kann ich nur über 41 Kranke Auskunft geben, da namentlich bei den noch frischeren Fällen von Knie- und Hüftresectionen eine fortlaufende Controlle des Gewichts sich ohne erhebliche Belästigung der Kranken mit den mir zu Gebote stehenden Einrichtungen

nicht durchführen liess. Von diesen 41 aber haben trotz der grossen Eingriffe 26 an Körpergewicht gewinnen, im Ganzen 38 kg, durchschnittlich also etwa 3 Pfd., bei 6 blieb das Körpergewicht gleich, bei 9 hat es abgenommen, und zwar: ganz unerheblich, von 0,1—0,5 kg, bei 4 Kranken; erheblicher, von 0,9—3,5 kg, ebenfalls bei 4 Kranken, und stark, nämlich 6 kg, bei einem Pat. mit allerschwerster multipler Gelenktuberculose und grossen kalten Abscessen der Weichtheile, bei welchem im Februar ein Ellenbogen- und ein Handgelenk resecirt und zahlreiche Abscesse gespalten werden mussten und bei denen allein der Gewichtsverlust an Blut, Eiter und Gewebe mehrere Pfunde betragen hat.

Ich übergehe verschiedene kleinere Gruppen von tuberculösen Erkrankungen, die einfachen Tuberculosen der Haut und des Unterhautzellgewebes, die Tuberculosen der Knochen ausserhalb der Gelenke, die wenigen Fälle von Kehlkopf- und Lungentuberculose, von Tuberculose der Sehnenscheiden, der Mundschleimhaut, des inneren Ohres, der Hoden und Lymphdrüsen, obwohl auch sie zu manchen interessanten Einzelerfahrungen Anlass gaben, weil die Zahlen, über welche ich hier verfüge, noch viel zu klein sind, um jetzt schon ein Urtheil zu rechtfertigen. Ich will nur kurz erwähnen, dass mir die Tuberculose der Mundschleimhaut, der Hoden und der Lymphdrüsen, so weit sie nicht operativ angegriffen wurden, keine günstigen Resultate ergeben haben, ebensowenig die Tuberculose des Kehlkopfes, während ich allerdings bei einem sehr schweren tuberculösen Empyem mit massenhaften Bacillen im Auswurf ein ganz ausserordentlich glänzendes Resultat verzeichnen kann. Nur über zwei Gruppen noch wenige Worte.

Zunächst über die Tuberculose der Harnwege.

Meine Erfahrungen beziehen sich auf 3 Kranke, denen ich im vergangenen Jahre tuberculöse Nieren exstirpirt habe, und auf 3 andere, die an sehr hartnäckigen, mit den verschiedensten Mitteln vergeblich behandelten Blasencatarrhen litten und bei denen theils die microscopische Untersuchung schliesslich Tuberkelbacillen im Harn nachwies, theils der Mangel dieses Nachweises durch ihr ganz typisches Verhalten gegenüber den Koch'schen Injectionen ersetzt wurde.

Alle 6 Kranke zeigten nach den Injectionen ein ganz gleichmässiges Verhalten, welches ich demnach als typisch für die Tuberculose der Harnwege betrachte. Nämlich in der Zeit der Reaction stark vermehrter Harndrang, stark vermehrte Schmerzen bei der Urinentleerung, Anfangs stets ein Auftreten von zum Theil recht erheblichen Mengen von Blut im Urin und ferner eine starke Vermehrung der Beimischung von weissen Blutkörperchen, welche in meinen Fällen in geringerem Grade auch vorher bestand. Liessen allmälig die Reactionserscheinungen nach, so minderten sich die Blutbeimischung, Schmerzen und Harndrang zuerst. Aber sehr lange Zeit besteht, wie es scheint, in der Regel eine Trübung des Urins durch vermehrte Abstossung von Epithelien und vermehrte Beimischung von Leucocyten fort.

Hält man an der Anschauung fest, dass die Koch'sche Behandlung auf die Localisationen der Tuberculose die besten Wirkungen ausüben muss, bei

denen die Fortschaffung der Zerfallsproducte resp. des gelösten bacterienhaltigen Gewebes am leichtesten vor sich geht, so muss man von vornherein die Nieren- und noch mehr die Blasentuberculose zu den günstigeren rechnen, so weit man Heilungen herbeiführen will von Herden, die man operativ nicht beseitigen kann; denn das Gelangen der betreffenden Gewebspartikel an die Oberfläche wird meist keinen besonderen Schwierigkeiten unterliegen, und die permanente Irrigation der Harnwege mit Urin kann der Elimination derselben nach aussen nur günstig sein. Diese Voraussetzung hat sich bei meinen Fällen auch vollauf bestätigt. 5 haben, trotz zum Theil sehr schwerer Reactionen und trotz beträchtlicher Blutverluste, sämmtlich erheblich an Gewicht zugenommen, zusammen nicht weniger als 19 kg. Auf einen Kranken kommen 4, auf einen anderen nicht weniger als 7,5 kg. Einer hat 1 kg abgenommen, nimmt aber jetzt ebenfalls wieder zu.

Bei allen sind sämmtliche Symptome zurückgegangen und die Bacillen ganz oder fast ganz geschwunden.

Von besonderem Interesse war in einem Falle das Verhalten der Harnröhre.

Herr A. L., 43 Jahre alt, litt seit mehreren Jahren an einem äusserst hartnäckigen Blasencatarrh, der mit den verschiedensten Mitteln, unter anderen auch mit mehrmaligen Curen in Wildungen ohne Erfolg bekämpft worden war. Der trübe Urin enthielt zahlreiche weisse Blutkörperchen, Epithelien, Spuren von Eiweiss, sehr seltene und spärliche Bacillen, so dass deren Nachweis erst nach wiederholten Untersuchungen gelang. Das Uriniren war schmerzhaft, der Harndrang stark und häufig. Elendes Befinden, grosse Mattigkeit, Abmagerung, schlechtes Aussehen. Die Nieren frei von Schmerzen und nicht vergrössert. Beginn der Cur am 3. Januar 1891. Die Anfangsdosis von 0,002 blieb ohne Reaction. Auf die 2. Gabe von 0,006 erfolgte aber eine Temperatursteigerung auf 38,9 und die übliche locale Reaction. Ausserdem aber schwoll nach jeder Einspritzung die Harnröhre so stark an, dass die Einführung eines Catheters, welche zum Zwecke gleichzeitiger Blasenspülungen mehrmals täglich vorgenommen wurde, wachsenden Schwierigkeiten begegnete. Die Schwellung begann am Abend des Injectionstages und erreichte am folgenden Tage ihr Maximum. Anfangs konnte nur der elastische Catheter nicht eingeführt werden, während mit einem silbernen der Catheterismus noch gelang. Dann musste auch dessen Caliber verringert werden, und schliesslich ging es gar nicht mehr. An verschiedenen Stellen der Harnröhre bildeten sich Geschwüre, eines davon in der Fossa navicularis, so dass es direct beobachtet werden konnte. Die Blasenspülungen mussten eine Zeit lang ganz ausgesetzt werden. Während aber sich auch im Uebrigen die günstigen Wirkungen der Cur geltend machten, heilten auch die Harnröhrengeschwüre mit fester und solider Narbe aus, freilich nicht ohne mässige Stricturen zurückzulassen, deren Beseitigung durch allmälige Dilatation ohne Schwierigkeit gelang. Bei Abschluss dies Berichts, Ende März, wurde die Cur noch fortgesetzt. Die Dosis betrug damals 0,06. Das Körpergewicht hatte sich um 8 Pfd. vermehrt, das Aussehen war blühend, der Appetit und das Allgemeinbefinden vortrefflich. Alle Krankheitssymptome hatten eine wesentliche Besserung erfahren.

Zum Schluss will ich noch erwähnen, dass ich einmal eine ganz auffallende Wirkung der Koch'schen Injectionen auf Actinomycose gesehen zu haben glaube. Es handelte sich um eine actinomycotische Erkrankung der Brustwandungen mit Empyem bei einem kräftigen jüngeren Manne. Mehrere Rippen wurden resecirt, die kranken Stellen so sauber als möglich excidirt

und die ganze Wunde wiederholt mit dem Paquelin energisch ausgebrannt. Während sie vortrefflich granulirte und wir bereits den Sieg über die Krankheit errungen zu haben glaubten, entstand plötzlich eine sehr schwere Nephritis, deren specifische Natur vielleicht durch das Weitere wahrscheinlich gemacht wird. Der Eiweissgehalt war enorm (Esbach 8), die Kräfte verfielen rapide, allgemeine Oedeme stellten sich ein und die Temperatur hielt sich eine Reihe von Tagen weit unter der Norm, zwischen 35,2 und 36. Es wurde nun ein Versuch mit dem Tuberculin beschlossen, da gerade die ersten Mittheilungen darüber bekannt wurden, dass dasselbe vielleicht auch zur Actinomycose in gewissen Beziehungen stehe, und der Erfolg war ein ganz überraschender. Die Temperatur hob sich sofort nach der ersten Injection wieder über 36, um nicht wieder darunter zu sinken. Die Oedeme verschwanden, das Eiweiss verminderte sich constant und betrug am 20. März nur noch $^1/_4$—$^1/_2$ Esbach, die Ernährung hat sich wieder gehoben und ich habe den Eindruck, als würde der Mann die Erkrankung glücklich überwinden, zumal die Wunde jetzt wieder in rasch fortschreitender Benarbung begriffen ist.

Ich schliesse hiermit meine Mittheilungen. Ich hoffe, dieselben werden den Eindruck hinterlassen, dass die Muthlosigkeit, die sich in Bezug auf den wirklichen Nutzen des Koch'schen Verfahrens gegenwärtig vielfach geltend macht, keine ganz berechtigte ist, dass sich ausserordentlich schöne Resultate damit erreichen lassen, und dass es jetzt im Wesentlichen darauf ankommt, Formen des Gebrauches zu lernen, welche uns gestatten, uns den vollen Nutzen der Methode zu sichern, ihre Nachtheile und Gefahren aber zu vermeiden. Während noch vor Kurzem einer unserer hervorragendsten Kliniker schrieb, dass er bei den meisten seiner Patienten, welche mit Koch'schen Injectionen behandelt wurden, Gewichtsverluste zu constatiren gehabt, eine Besserung der Ernährungsverhältnisse aber in keinem einzigen Falle erlebt habe, sehen Sie aus meinen Mittheilungen, dass man erstere sehr wohl vermeiden kann, ja dass im Gegentheil unter der Koch'schen Kur die Ernährung mit Leichtigkeit sich sehr bedeutend heben lässt. Sehr möglich, dass noch andere Formen der Application, noch vorsichtigere Dosirungen noch Besseres leisten.

M. H.! Erst wenige Monate des klinischen Versuches, der Beobachtung am Krankenbett, liegen hinter uns. Sie haben uns gezeigt, dass wir in dem Tuberculin ein Mittel besitzen, wie wir es bisher niemals hatten, ein Mittel von höchst eigenthümlicher und sehr energischer Wirkung, für dessen Gebrauch uns bisher alle Analogien fehlen; sie haben uns freilich auch gelehrt, dass nicht alle Blüthenträume reifen, und dass uns wohl ein gewaltiges Heilmittel, nicht aber Aladin's Wunderlampe damit gegeben ist. Wie der Besitz der Carbolsäure allein den Chirurgen alten Stils nicht ohne Weiteres zum Antiseptiker gemacht hat, sondern erst eine subtile, sorgfältig bis in das Kleinste überlegte Technik ihres Gebrauches der kundigen Hand die Macht gab, ungeahnte Wunder zu verrichten, wird auch, das ist meine feste Ueberzeugung, Robert Koch's grosse Erfindung erst ihren ganzen Segen bringen

können, wenn die Technik ihrer Verwerthung bis in alle Details feststeht. Der einzige Weg, der dahin führt, der des klinischen Experimentes, ist lang und mühsam, und um nur die wichtigsten Fragen zu lösen, dazu wird es bei einer so chronisch verlaufenden, so sehr zu Recidiven neigenden Krankheit, wie die Tuberculose ist, ganz anderer Zeiträume bedürfen, als uns bisher gegeben waren. Vergessen wir nicht, dass wir erst am Anfang, einer grossen, unvergleichlich wichtigen, aber auch den schönsten Lohn verheissenden Arbeit stehen, und dass Jahre unermüdlicher Geduld und sorgfältiger Beobachtung dazu gehören werden, sie zum Abschluss zu bringen. Arbeiten wir nur Alle weiter — ich zweifle nicht, schon das nächste Jahr wird befriedigendere Früchte zeitigen, als die vergangenen Monate der ersten Versuche.

Vorsitzender: M. H., ich erlaube mir § 2 unserer Geschäftsordnung zu verlesen. (Geschieht.)

Herr Lauenstein (Hamburg): M. H., die Erfahrungen, welche ich über die Behandlung der chirurgischen Tuberculose mit dem Koch'schen Mittel gemacht habe, beziehen sich auf 45 Fälle. Es ist mir ähnlich ergangen, wie Herrn Koenig. Ich bin mit Enthusiasmus aber auch mit Skepsis und mit Vorsicht an die Verwendung des neuen Mittels herangegangen, und ich habe in Folge dessen keine Enttäuschungen zu beklagen gehabt. Sie werden es mir erlassen, die Details meiner Fälle hier wiederzugeben, das würde zu weit gehen. Ich bemerke nur, dass wir anfänglich die grossen, von Herrn Geheimrath Koch vorgeschriebenen Dosen, 1 cg für den Erwachsenen, verwendet haben, dass wir aber bald, nach mehreren Wochen, zu ganz kleinen Dosen im Beginn zurückgegangen sind und grosse Intervalle eingeschaltet haben. Die nachfolgenden Sätze, in die ich meine Erfahrungen zusammengefasst habe, gründen sich auf eine tendenzlose sorgfältige Beobachtung. Die Thesen des Herrn von Bergmann werden darin zum Theil ihre Erledigung finden.

I. Betreffend die diagnostische Wirkung.

1) Im Grossen und Ganzen reagiren die Fälle chirurgischer Tuberculose prompt sowohl örtlich wie allgemein auf des Mittel, jedoch mit der Einschränkung, dass manche chronische Fälle eine weniger ausgesprochene Allgemeinreaction zeigen.

2) Im Allgemeinen scheinen chirurgische Fälle promptere und ausgeprägtere Erscheinungen der allgemeinen Reacction zu zeigen, als Fälle von Lungentuberculose.

3) Es reagiren aber auch manche Fälle auf das Mittel, in welchen weder klinisch noch pathologisch-anatomisch der Beweis der Tuberculose erbracht werden kann.

II. Betreffend die Heilwirkung.

4) Die bislang verflossene Zeit ist absolut zu kurz, um ein abschliessendes Urtheil über die Heilwirkung des Mittels bei chirurgischer Tuberculose zu fällen.

5) Das Mittel zeigt in manchen Fällen eine ausgesprochene Heilwirkung, namentlich in Fällen geschlossener Tuberculose und in solchen,

wo die Erkrankung — wie z. B. an Haut und Schleimhäuten — oberflächlich liegt.

6) Das Mittel scheint eine örtliche Heilwirkung auch dann zu entfalten, wenn nennenswerthe allgemeine Reactionserscheinungen ausbleiben.

7) Bei geschlossener Tuberculose scheint das Mittel resorbirend zu wirken. Daher kann man in solchen Fällen von primären chirurgischen Eingriffen absehen.

8) Fälle von offener Tuberculose mit tiefer liegenden Herden scheinen durch das Koch'sche Mittel allein nicht zur Heilung zu gelangen, obgleich die äusseren Geschwüre und Fisteln zuweilen eine deutliche Tendenz zur Heilung zeigen unter Anwendung des Mittels.

9) In Fällen offener Tuberculose, wo Fisteln und dergleichen bestehen, tritt unter Anwendung des Mittels makroskopisch ein Gewebezerfall im Bereiche und in der Nachbarschaft der Erkrankungsherde ein. Dieser Zerfall macht sich durch Bildung neu auftretender fluctuirender Herde, Senkungen etc. geltend, welche ihrerseits zu chirurgischen Eingriffen auffordern. Doch scheinen bei offenen Fällen auch primäre chirurgische Eingriffe von Nutzen zu sein, weil vielfach mechanisch ungünstige Wundverhältnisse eine Heilung durch das Koch'sche Mittel allein unmöglich machen.

10) Ob ein primärer oder secundärer Eingriff erforderlich ist, richtet sich nach der Eigenart des Falles.

11) Auch bei oberflächlichen Erkrankungen scheinen entsprechende chirurgische Eingriffe die Heilwirkung des Mittels zu unterstützen.

12) Lungencavernen, welche im Allgemeinen zu den offenen Fällen zu rechnen sind, verlangen primäre chirurgische Eingriffe zur Ableitung der nach Anwendung des Mittels auftretenden reichlichen Absonderung.

13) Nach bestimmter Dauer der Einwirkung des Mittels bei offener Tuberculose findet man die bisher so wohl bekannten und charakteristischen grau-glasigen Fungusmassen nicht mehr. Dieselben sind im Bereiche der fistulösen Herde umgewandelt in ein mürbes, für das blosse Auge necrotisches Gewebe, welches sich scharf gegen die Umgebung absetzt, resp. in gut aussehende, frische Granulationen eingebettet liegt, die sich sehr leicht mit dem scharfen Löffel entfernen lassen. Bei geschlossenen, in der Nachbarschaft offener Erkrankungen aufgetretenen Herden findet man oft die tuberculösen Abscessmembranen gelöst, abgestossen und suspendirt in eine klare, seröse, mitunter viscide Flüssigkeit.

14) Die Frage, ob ein Kranker, nachdem er eine Zeit lang auf das Mittel reagirt hat, als geheilt zu betrachten sei, wenn er nachher bei fortgesetzten kleinen oder grösseren Dosen nicht mehr reagirt, möchte ich nach meiner bisherigen Erfahrung mit „Nein" beantworten.

15) Die Frage, wie weit man die Dosis des Mittels überhaupt steigern soll, bevor man die Behandlung abbricht, lässt sich bisher noch nicht entscheidend beantworten. (Wir sind über 100 mg nicht hinausgegangen.)

16) Die Frage, ob durch Anwendung des Mittels eine Miliartuberculose hervorgerufen oder eine sonstige Verbreitung der Tuberculose über den örtlichen Erkrankungsherd hinaus entstanden sei, kann ich dahin beantworten,

dass nur in einem Falle von multipler Tuberculose bei einem Knaben nach mehrmonatlicher Behandlung von den ursprünglichen Stellen entfernt neue Krankheitsherde aufgetreten sind.

17) Ein Todesfall ist dem Mittel unter unseren Beobachtungen nicht zur Last zu legen.

Herr Freiherr von Eiselsberg (Wien): M. H., die Erfahrungen, welche in der Klinik Billroth mit dem Koch'schen Mittel gemacht wurden, stimmen im Grossen und Ganzen mit Dem überein, was Herr von Bergmann eben mitgetheilt hat. Ich möchte mir nur erlauben, zur These 1 sprechend, über einen Fall von ausgedehnter Actinomycosis der Bauchwand zu berichten, welcher unter Koch'schen Injectionen vollkommen ausheilte. Ein 26 jähriger Mann wurde wegen eines Infiltrats im unteren linken Quadranten der Bauchdecken aufgenommen. Die Untersuchung des Urins ergab Actinomycosis. Da das Infiltrat spontan weicher und schmerzhafter wurde, wurden wiederholt ausgiebige Incisionen und Auskratzungen gemacht. Vorübergehend entwickelte sich sogar eine Blasenfistel, welche jedoch spontan wieder heilte. Nachdem der Zustand sich wesentlich gebessert hatte, bildete sich eine neue brettharte Bauchdeckeninfiltration von 16 cm im queren und 12 cm im Längsdurchmesser, welche etwa den vierten Theil der Bauchwand einnahm. Der Fall schien inoperabel, weil nach vollkommener Entfernung des Infiltrats ein Defect zurückgeblieben wäre, der durch keine Plastik mehr zu decken gewesen wäre. — Es wurde das Koch'sche Mittel versucht, worauf Patient stark reagirte. Der Kranke bekam 15 Injectionen im Zeitraume vom 15. December 1890 bis 11. Februar 1891. Die erste Dosis betrug 0,01; die letzte Dosis, auf welche Patient schliesslich nicht mehr reagirte, 0,25 g. Patient kam durch die Behandlung sehr herab, das Infiltrat wurde Anfangs weicher, sehr empfindlich, begann aber dann ohne Perforation nach aussen zu schwinden, wurde täglich dünner und war später vollkommen verschwunden. Sie $2^1/_2$ Monaten schon ist der Kranke als vollkommen geheilt zu betrachten. Es ist vielleicht daran zu denken, dass es sich um eine Combination mit Tuberculose gehandelt habe, der negative Befund von Tuberculose spricht ja nicht sicher dagegen.

Vorsitzender: Also wenn ich recht verstanden habe, ist ein präciser Fall von Actinomycose unter dem Koch'schen Heilverfahren geheilt?

Herr Freiherr von Eiselsberg: Mit 10 Dosen, beginnend von 5 mg bis 1 cg steigend, die letzte bis zu der höchsten Höhe bis zu 2 dg, das höchste, was von Herrn Geheimrath Koch vorgeschlagen worden ist.

Herr Küster (Marburg): M. H., nur zur Beantwortung der ersten von Herrn von Bergmann aufgestellten These erlaube ich mir einen kleinen Beitrag zu liefern, nämlich zu der Frage, ob das Tuberculin allgemeine oder locale Reactionen auch bei anderen als tuberculösen Krankheiten hervorzurufen vermag. Die Frage der allgemeinen Reaction streife ich nur, indem ich bemerke, dass ich doch wiederholt bei acuter Osteomyelitis nach Abfall des Fiebers allgemeine Reactionen durch das Tuberculin hervorzurufen vermochte, ohne dass übrigens an der Wunde irgend eine Reaction bemerkbar war. Aber 2 Fälle von localer Reaction nicht tuberculöser Krankheiten

scheinen mir erwähnenswerth. Das eine war ein Fall von einem wenig umfangreichen Lupus erythematodes im Gesicht, ein Fleck von ca. 2 cm im Durchmesser, bei welchem jedesmal nach der Injection eine intensive Reaction auftrat, die allerdings insofern von der des tuberculösen Lupus verschieden war, als nicht eine Borke sich bildete, die abfiel, sondern nur eine hochgradige Röthung und Schwellung sich einstellte, die nach 1—2 Tagen vorüber war und welche fernerhin die Verschiedenheit zeigte, dass die Reaction nach wiederholten Injectionen sehr schnell geringer wurde.

Der zweite Fall ist erwähnenswerth, weil er mir Anlass zu einem dianostischen Irrthum gab. Es war ein Fall auf meiner Klinik von einer Frau, welche längere Zeit bereits krank gelegen hatte, mit Schmerzen in der Hüfte, die insbesondere an der Hinterseite des Beckens intensiv waren; auch bei Druck zeigte sich hier eine ziemliche Empfindlichkeit. Unterhalb des Trochanter major, lag eine Geschwulst, welche dunkel fluctuirte, aber an sich nicht empfindlich war. Ich glaubte es mit einem tuberculösen Abscesse zu thun zu haben und machte zur Sicherung der Diagnose Injectionen. Es entstand jedesmal eine allgemeine Reaction und gleichzeitig eine erhöhte locale Empfindlichkeit auf Druck im Bereiche der Schwellung. Daraufhin diagnostizirte ich, ohne noch eine Probepunction zu machen, einen tuberculösen Herd, schnitt ein und fand ein diffuses Lipom. Ich bin weit davon entfernt, hieraus irgend welche Schlüsse auf den diagnostischen Werth des Tuberculins ziehen zu wollen. Indess, es scheint mir doch klar zu sein, dass gewisse Verhältnisse vorliegen können, die wir noch nicht genauer kennen, unter denen eben auch nicht tuberculöse Erkrankungen locale Reactionen zeigen. Insbesondere ist der letztere Fall doch wohl ziemlich beweisend; denn wenn auch die Allgemeinreaction auf irgend einen verborgenen tuberculösen Herd zurückgeführt werden könnte, so ist eben die Reaction an dem Lipom selbst nicht in dieser Weise zu erklären. Ich glaube also, dass die Aufmerksamkeit auf diese Dinge doch auch gelenkt werden müsste, und dass wir die Bedingungen studiren müssten, unter welchen auch nicht tuberculöse Krankheiten örtliche Reactionen zeigen.

Vorsitzender: Ich schliesse die Discussion über das Koch'sche Heilverfahren. Wissenschaftsiche Fragen können nicht durch Abstimmung erledigt werden. Wenn ich aber abstimmen liesse, ob die Versuche fortgesetzt werden sollen oder nicht, so, glaube ich, würden Sie einstimmig für die Fortsetzung sein, und in dieser Beziehung hat die heutige Sitzung, wie ich glaube, ein wichtiges und nützliches Resultat geliefert.

6) Herr Senger (Crefeld): „Ueber das Wesen der Jodoforminjectionen und ein in der Behandlung der chirurgischen Tuberculose wirksames Mittel".

M. H.! Auf dem vorjährigen Chirurgen-Congresse ist sehr eingehend über die Jodoforminjectionen berathen worden. Es wird wohl heute keine Stimme geben, welche den Segen dieser Behandlung verkennen wollte. Allein den günstigen Fällen mit überraschenden und vorzüglichen Heilresultaten stehen andere ohne besonderen Heileffect entgegen. „Es ist mir nicht möglich

gewesen", sagte Herr Trendelenburg im vorigen Jahre, „die Verschiedenartigkeit der Erfolge auf irgend eine Gesetzmässigkeit zurückzuführen."

Ich habe mich seit länger als einem Jahre mit dieser Frage der ungleichmässigen Wirkung des Jodoforms beschäftigt und bin durch Zufall, wie ich glaube, auf einen richtigen Weg gelenkt worden. Ich habe nämlich die Beobachtung gemacht, dass, wenn ich das Glycerin zu der Jodoform-Glycerininjection aus dem Droguengeschäft entnahm, die Wirkung offenbar eine bessere war, als wenn ich das Glycerin aus der Apotheke bezog. Ich instruirte mich deshalb über die fabrikmässige Bereitungsweise des Glycerins, und, Dank der gütigen Unterstützung des Herrn Dr. Dittrich, chem. Lehrers an der Kgl. Webeschule zu Crefeld, bin ich auf einen Körper gelenkt worden, der jedenfalls geeignet sein dürfte, medicinisches Interesse zu erregen.

Es enthält nämlich jedes Glycerin, je unreiner es ist desto mehr, freie Ameisensäure, und ich fragte mich, welche Rolle diese bei der günstigen Wirkung der Jodinjectionen spielen könnte. Nun könnten Sie mir, m. H., die Thatsache entgegenhalten, dass manche Chirurgen, wie Bruns, durch die Vereinigung des Ol. oliv. mit Jodoform fast dieselben Resultate erreichen als andere mit Glycerin, so dass also die Ameisensäure im Glycerin ganz nebensächlicher Natur sein müsse. Dagegen möchte ich zunächst bemerken, dass manche Autoren mit dem Glycerin-Jodoform günstigere Resultate erreicht zu haben glauben und, irre ich nicht, so legt gerade Billroth auf das Vorhandensein des Glycerins einen grossen Werth. Aber abgesehen davon ist der Einwand leicht zu entkräften. Wenn man nämlich das Jodoform für sich durch irgend welche Substanzen oxydirt, also z. B. mit Kalihydrat kocht, so entsteht

$$HJ_3C + 4\,KOH = HCOOK + 3\,KJ + 2\,H_2O,$$

d. h. es entsteht das Kalisalz der Ameisensäure, Jodkali und Wasser. Die Reaction im Reagenzglase ist nicht ganz rein, es entstehen noch andere höhere organische Producte; allein die Hauptsache ist das ameisensaure Salz. Im Körper befindet sich nun ja kein Kalihydrat, es wurde das bloss zur Abgabe des Sauerstoffs benutzt, aber es gehen immer lebhafte Oxydationsprocesse vor sich, welche nothwendigerweise das Jodoform zerlegen müssen in reine Ameisensäure und Jodwasserstoffsäure

$$HJ_3C + 2\,H_2O = HCOOH + 3\,HJ.$$

Sie sehen, m. H., dass die Ameisensäure, worauf ich durch Zufall geführt worden bin, jedenfalls nicht ohne Bedeutung bei den Jodoforminjectionen sein muss. Jodwasserstoff ist eine der Ameisensäure in seiner Wirkung ziemlich nahe stehender Körper, auch er ist sehr stark irritirend. Und jetzt erlauben Sie mir, auf eine Ihnen jedenfalls allen geläufige Thatsache hinzuweisen: Sie haben gewiss mit mir beobachtet: Wenn Sie nach vergeblichen Jodoforminjectionen ein Gelenk oder eine Drüse operirten, dass das Jodoform in gleicher Form und Menge sich wiederfand, d. h. das Jodoform ist unzersetzt geblieben und zwar nur deshalb, weil es nicht genügenden Sauerstoff im Körper fand, oder mit anderen Worten, weil die Oxydationsprocesse in dem Körpertheile für die Zersetzung des Jodoforms zu schwach gewesen waren. Wirkt dagegen das Jodoform, so wird es zersetzt, und wenn man auch nicht

ein heilendes Gelenk aufschneidet und die Decomposition, das Verschwinden des Jodoforms direct nachweisen darf und kann, so konnte ich doch im Urin das Jod aus dem zersetzten Jodoform nachweisen (rauchende Salpetersäure und Chloroform). Betrachten wir nun unter dieser Voraussetzung die Jodoforminjectionen, so ist die Auflösung der Frage von der Verschiedenartigkeit der Jodoforminjection nicht schwer. Wir können sagen, das Jodoform entfaltet dann seine heilsame Wirkung, wenn die Oxydationsprocesse es in Ameisensäure und JH zu zersetzen im Stande sind, es ist aber wirkungslos, wenn diese Zersetzung nicht statthat.

Das Jodoform an sich ist also ein gleichgültiger und wirkungsloser Körper und die mehrfach ausgesprochene Ansicht Bruns', dass das Jodoform eine antituberculöse Wirkung habe, ist deshalb dahin einzuschränken, dass nur in der oxydirten Zersetzung seine Wirksamkeit liege. Wie sollen wir uns die Wirkung des Jodoforms resp. seiner Componenten vorstellen? Ist es eine specifische, wie es wohl Bruns anzunehmen scheint, d. h. wirkt es direct auf die Tuberkelbacillen oder deren Lebensfähigkeit ein? Ich glaube das nicht. Trotzdem kann es einen tuberculösen Process zur Heilung bringen und zwar, wie ich mir vorstelle, dadurch, dass es das schlaffe, mit Tuberkeln durchsetzte Gewebe reizt und ihm die Reactivität gegen die mit den Bacillen vereinten Schädlichkeiten giebt. Das schlaffe tuberculöse Gewebe ist gleichsam leblos und durch die nascirenden Reize erhält es sein Leben und seine Reactionskraft wieder. Die Erfolge, welche Einige mit dem Ferrum candens, Andere mit Perubalsam, Andere mit Pyrogallussäure erreicht zu haben angeben, beruhen auf dem gleichen Princip der Reizung.

Das Wesen der Jodoforminjectionen liegt also hiernach in der oxydirten Zersetzung des Jodoforms in JH und Ameisensäure und in der durch beide hervorgerufenen Irritation.

Wenn diese Auffassung richtig ist, so müsste man in den durch Jodoform wenig oder gar nicht günstig beeinflussten Fällen von Tuberculose dennoch einen heilsamen Einfluss erlangen, wenn man künstlich die Oxydationsproducte in dem betroffenen Körpertheil anregt, so dass die Zersetzung des Jodoforms von Statten gehen könne. Wir könnten vielleicht einen den Sauerstoff leicht abgebenden Körper dem Jodoform hinzufügen. Ich habe zu diesem Zwecke eben die leicht zersetzliche Ameisensäure hinzugesetzt und habe nach mehreren Vorversuchen einige klinische Versuche an Menschen angestellt.

Indem ich die wissenschaftlichen Ergebnisse auf die practische Ausführung übertrage, weiss ich wohl, mit welchen Schwierigkeiten Das verknüpft ist und wie vorsichtig man in der Beurtheilung der Resultate sein muss. Ich gebe deshalb das Folgende mit der grössten Reserve wieder und bitte um Ihre Nachsicht.

Mir wurde ein 3jähr. Kind mit tuberculöser Kniegelenkentzündung zugeführt, bei dem Jodoforminjectionen ohne Erfolg gemacht waren. Eine Operation wollten die Eltern nicht zugeben. Ich fügte dem Jodoform die Ameisensäure hinzu und zwar in folgender Form: Jodoform 2,0, Glycerin

20,0, ameisensaures Natr. 1,0—1,5 (4,0 für Erwachsene). Ich spritzte eine Pravaz'sche Spritze voll ein, die etwas mehr als 1 g enthielt. Das Gelenk schwoll nach einigen Minuten stark an; Abends fühlte man starke Hitze, über dem Gelenk starke Schmerzen; ich glaubte, da ich die Reactionen, die regelmässig eintreten, noch nicht kannte, dass ich Mangels hinreichender Antisepsis eine eiterige Gelenkentzündung dem Kinde zugefügt hätte. Allein nach 3—4 Tagen schwoll das Gelenk ab, nach 8 Tagen fing das Kind an, das Gelenk zu bewegen. Nach 10 Tagen eine zweite Injection. Durch eine Punctionsnadel wurde eine Masse dünnen mit Flocken untermischten Eiters entleert. Dasselbe Bild der Schwellung, Hitze und Abschwellung. Nach 7 weiteren Tagen war das Gelenk fast normal in den Contouren, nur der Condyl. intern. zeigte eine Auftreibung und Schmerzhaftigkeit. Da ich dort einen tuberculösen Herd vermuthen konnte, wandte ich ein Verfahren an, welches ich sonst nicht beschrieben fand; ich möchte es deshalb Ihrer gütigen Beachtung empfehlen. Ich stach nämlich die Nadel in den Condylus ein und spritzte die Mischung in die Knochensubstanz. Nach weiteren 14 Tagen war das Kind anscheinend gesund; es läuft seitdem (6 Monate) munter umher.*)

Ich habe dann noch ein Kind von 6 Jahren mit der gleichen Emulsion behandelt. Das Kind erhielt 2 Injectionen. Es trat sicher eine Abschwellung des Gelenkes ein und grössere Beweglichkeit. Ich kann aber weiter nichts über diesen Fall berichten, weil die Eltern aus Crefeld fortzogen.

Es war noch die Frage zu entscheiden, wie wirkt die Ameisensäure allein bei tuberculösen Erkrankungen und welchen Antheil hat sie an der günstigen Einwirkung des Jodoforms?

Ich gebe Ihnen deshalb einige klinische Beiträge zu dieser Frage, allerdings wieder mit grösster Reserve und möglichster Objectivität:

Mir wurde ein 14jähr. Junge mit ausserordentlich starken Drüsen des ganzen Halses, der Kieferwinkel zur Operation überwiesen; stellenweise waren die Drüsen über Kinderfaustgross. Die Operation musste also nicht leicht und gefahrlos sein. Ich hätte sicherlich die Ven. jug. unterbinden müssen. Der Junge litt ca. 3 Jahre an seiner Krankheit und war sehr heruntergekommen.

Ich spritze in die eine Drüse $1^1/_2$ Theilstriche des unverdünnten Ameisensäure-Aethyläthers ein, einen flüchtigen Körper, den ich Ihnen herumzureichen mir erlaube. Die darauf folgende Reaction war ganz frappirend. Unmittelbar nach der Injection schwoll die Drüse wohl mehr als um das Doppelte an. Ich möchte sagen, es war, als ob ich mit Feuer in ein Pulverfass gefahren wäre. Der Junge empfand heftigen stechenden Schmerz, der sich aber nach 1 Min. verlor, dessen Abklänge aber wohl noch nach 10 bis 15 Min. gefühlt wurden. Dabei grosse Hitze über der Drüsenstelle, sonst völliges Wohlbefinden.

Am nächsten Tage Schwellung dieselbe, kein Schmerz, gutes Allgemeinbefinden.

---

*) Bis jetzt völlig gesund geblieben. (Bemerkung bei der Correctur.)

Den 3. Tag beginnende Abschwellung, dabei Weicherwerden der Drüse, am 6. Tage deutliche Fluctuation.

Ich injicirte ferner am 2. Tage $1^1/_2$ Theilstriche des Aethers in eine zweite Drüse; am 3. Tage nach der ersten Injection in je eine Drüse $1^1/_2$ Theilstriche; jetzt 3 Tage Pause.

Am 7. Tage wieder eine neue Drüse injicirt.

Am 8. Tage wieder zwei neue Drüsen injicirt.

Elf Tage nach der ersten Injection waren alle mir zugänglichen Drüsen fluctuirend. Die Haut darüber ohne Veränderung. Ich incidirte nun alle Drüsen. Ich überzeugte mich, dass nur die bindegewebige Capsel von den Drüsen übrig geblieben war, die Drüsensubstanz war der Einschmelzung anheimgefallen. Entleert wurde ein braun-grauer, nicht dicker, zuweilen mit Bröckeln und Flocken vermischter Eiter. Die letzte Drüse, welche ich 3 Tage vorher durch Injection behandelt hatte, war nur im Centrum vereitert, ein schmaler Saum der Peripherie zeigte deutliche tuberculöse Drüsensubstanz.

Die weitere Behandlung war einfach und ohne Besonderheiten. Die Heilung ging gut von Statten und so ist der Junge ohne Operation, die nicht ohne Gefahr war, von seinem Leiden befreit worden. Ich bemerke, dass der Patient durch die Injectionen nicht angegriffen war, sondern sich während der Zeit sogar erholt hatte. *)

Als zweiten Fall führe ich einen Patienten an, der vor 2 Jahren an tuberculösen Halsdrüsen operirt war. Es hatten sich seit einiger Zeit zwei neue Drüsen gebildet. Zwei Jodoform-Glycerin-Injectionen hatten keinen Erfolg. Ich spritze daher in jede Drüse $2^1/_2$ Theilstriche des Aethers ein, zusammen also 5 Theilstriche. Der Erfolg war ganz derselbe wie bei dem Jungen, enorme Schwellung, nach 3—4 Tagen Abschwellung und Erweichung. Ich wartete hier 14 Tage, da ich annehmen konnte, dass alle Drüsensubstanz in dieser Zeit eingeschmolzen wäre und entleerte mit einem dünnen Trocart den dünnen Inhalt, da es dem Pat. erklärlicherweise um das Vermeiden der Narbe zu thun war. Die Eiterung hielt noch ca. 10 Tage an. Ich will bemerken, dass die Exstirpation dieser Drüsen sehr leicht gewesen wäre.

Als dritten Fall erwähne ich einen 62jähr. Mann mit tuberculöser Erkrankung der Talo-naviculargelenks. Ich spritze 3 Tage hintereinander ein und zwar am 1. Tage 8 Theilstriche des ameisens. Natrons von einer Lösung 10 : 50,0, am 2. Tage 4 Theilstriche des Aethers, am 3. Tage 3 Theilstriche des Aethers immer an verschiedenen Stellen. Die Stelle über dem Gelenk war teigig-weich, mit Granulationen erfüllt; Eiter aber war, wie ich mich durch mehrfache Punctionen vorher überzeugt hatte, nicht vorhanden. 8 Tage nach den Injectionen war die betreffende Stelle geschwollener als vorher, aber deutlich fluctuirend, heiss, in weiterer Umgebung des Fusses ödematöse Schwellung. Ich entleerte einen nicht gerade dicken, bräunlich grauen, mit

*) Anmerkung bei der Correctur (Nov. 1891): Nach $1^1/_2$ Mon. stellten sich bei dem Pat. neue weichwuchernde Drüsen des Halses ein, welche nach längerer Zeit z. Th. eitrig erweichten und Fisteln bildeten.

Flocken vermischten Eiter, die Sonde kam auf den periostlosen Knochen. Der Mann befindet sich noch in meiner Anstalt. *)

Da wir seit Koch's Veröffentlichung gewohnt sind, den Lupus gleichsam als ein Reagens auf die Wirkung eines Tuberculose-Mittels zu betrachten, so spritzte ich einem jungen Manne von 19 Jahren in seine Wangenhaut, welche in ausgedehnter Weise von Lupus erythematodes befallen war, $^3/_4$ Spritze des Natronsalzes ein, nach 8 Tagen $^1/_2$ Spritze des Aethers. Von der Injectionsstelle an begann allmälig sich über die ganze lupöse Fläche eine ziemlich starke Röthung und Schwellung zu ziehen, welche nach 8 Tagen zurückging und mit Abschilferung endete. Da ich den Patienten früher mehrere Male mit Koch's Mittel behandelt hatte, so glaube ich nicht zu viel zu behaupten, wenn ich sage, dass die Endwirkung, also der Heilerfolg bei beiden Injectionen derselbe war. Ich habe den Patienten noch letzten Sonntag gesehen und kann versichern, dass der Lupus bei Weitem besser geworden ist, als vorher, ja auch als mit der Koch'schen Injection, freilich nicht geheilt.

Ich will endlich nicht verschweigen, dass Injectionen bei Lymphomen wohl eine enorme Schwellung hervorgerufen hatten, aber keine Erweichung; ja es kam mir vor, als ob die injicirte Drüse grösser geworden.

Das sind die klinischen Untersuchungen, welche ich Ihnen, m. H., vortragen wollte. Ich weiss sehr wohl, dass sie unabgeschlossen, lückenhaft und lange nicht zahlreich genug zu einem definitiven Urtheile sind, denn eine Täuschung ist leicht möglich. Wenn ich aber dennoch gewagt habe, der geehrten Versammlung die Ergebnisse zu unterbreiten, so geschah es hauptsächlich aus dem Grunde, weil ich, nur im Besitze einer Privatheilanstalt, naturgemäss auch nur über ein relativ kleines Material verfüge; und wir haben ja aus dem Koch'schen Mittel gesehen, wie unendlich schwer und mühevoll ein objectives und allgemein anerkanntes Urtheil in Sachen der Tuberculoseheilung zu erlangen ist. Da ich glaube, dass in den eben vorgetragenen Ideen ein guter Kern ist, so dürfte sich doch einer oder der andere der Herren entschliessen, die Untersuchungen in ausgedehnterer und systematischer Weise fortzuführen.

Was ich aber jetzt schon behaupten zu können meine, ist Das: Wir besitzen in der Ameisensäure jedenfalls ein Mittel, welches local in energischer Weise eine Entzündung und unter Umständen eine Eiterung hervorzurufen im Stande ist, ohne dass es in der angegebenen Dose irgend wie nachtheilig wäre.

Ein anderer Grund zu diesem Vortrage war endlich die Liebreich'sche Veröffentlichung. Denn Sie sehen, m. H., dass in physiologischer Hinsicht beide Mittel ziemlich nahestehend in ihrer Wirkung sind, nur möchte ich glauben, dass die Ameisensäure lange nicht so giftig auf die Nieren und andere Organe wirkt, als das Cantharidin.

Vorsitzender: Ich habe mitzutheilen, dass Herr Richter die Güte

---

*) Der Mann ist im August mit völlig brauchbarem Fusse und guter Gehfähigkeit entlassen. Injectionen von obiger Lösung von Jodoform und ameisensaurem Natron. (Anmerkung bei der Correctur.)

hatte, an Stelle des abwesenden Herrn Mitscherlich gemeinsam mit Herrn Langenbuch die Kassenrevision vorzunehmen, und dass sie Alles in Ordnung gefunden haben.

Discussion über den Vortrag des Herrn Senger:

Herr Rubinstein (Berlin): M. H., ich bin allerdings nicht auf ein neues Mittel gegen die Tuberculose gefasst gewesen, sondern ich glaubte, im Anschluss an das angekündigte Thema etwas über die Wirkungen des Jodoforms bei chirurgischer Tuberculose vortragen zu dürfen, und zwar im Auftrage des Herrn Schüller, der demnächst über ca. 100 Fälle von chirurgischer Tuberculose eine Veröffentlichung geben wird. Unter diesen ca. 100 Fällen von localer Tuberculose sind 15 Fälle von Gelenktuberculose mit Jodoforminjectionen behandelt worden. Davon betrafen 3 Fälle eröffnete Gelenke, 12 Fälle uneröffnete Gelenke. Es sind von diesen 15 Fällen bisher 9 geheilt, 5 sind noch in Behandlung, ein Fall hat sich der Behandlung entzogen. Diese geheilten Fälle sind mehrere Monate lang bis zu 1 Jahr beobachtet worden, und es ist bisher kein Recidiv eingetreten. Ich möchte aber dann noch bemerken, dass in allen diesen Fällen von Gelenktuberculose sowie in allen übrigen nach den Grundsätzen, die von Herrn Schüller schon vor längerer Zeit kundgegeben worden sind, gleichzeitig eine allgemeine Behandlung mit Guayacol eingeleitet worden ist, in einer Weise, die in der bereits erwähnten Publication noch näher dargelegt werden wird. Ein grosser Theil dieser Fälle von chirurgischer Tuberculose, die gleichzeitig mit Guayacol allgemein behandelt worden sind, erhält dadurch einen besonderen Werth, gerade gegenüber den neuerdings empfohlenen, bisher nur relativ kurze Zeit geprüften Mitteln gegen die Localtuberculose, dass der unmittelbare Erfolg der Behandlung in einer grossen Anzahl unserer Fälle ein dauernder geblieben ist. Die Beobachtungszeit umfasst einige Male bis zu 8 Jahren, und nicht bloss das örtliche Leiden ist geheilt, sondern vielfach war auch das Allgemeinbefinden ein vortreffliches. Ich erwähne das im Anschluss an die Jodoformbehandlung der Localtuberculose, um auch den Werth einer gleichzeitigen Allgemeinbehandlung hervorzuheben. Ferner ist noch zu bemerken, dass Herr Schüller sich nicht darauf beschränkt hat, wie es von F. Krause und Anderen empfohlen worden ist, lediglich das Jodoform in die Gelenkhöhle einzuspritzen. Sondern wo ein Knochenherd nachzuweisen war, wurde die Injectionsnadel direct in diesen eingesenkt und ein Theil des Jodoforms entleert. Ebenso wurde auch mehrfach in die geschwollene Capsel Jodoform injicirt. In Bezug auf alle Einzelheiten muss auf die demnächst erscheinende Publication des Herren Schüller verwiesen werden.

(Schluss der Sitzung gegen 4 Uhr.)

Zweiter Sitzungstag

am Donnerstag, den 2. April 1891.

a) Morgen-Sitzung im Operationssaale der Königl. chirurgischen Universitätsklinik.

Eröffnung der Sitzung um 10 Uhr.

Vorsitzender: M. H., die heutige Sitzung beginnt mit einer Ergänzung der gestrigen Discussion über das Koch'sche Heilverfahren. Herr von Bergmann hat in seinem einleitenden Vortrage auf einen Punkt hingewiesen, der mit der Tuberkelfrage in Zusammenhang steht. Wir haben heute die Ehre, in unserer Mitte den Herrn Collegen Liebreich als Gast zu sehen. Er hat um das Wort gebeten, um an eine Bemerkung des Herrn von Bergmann anzuknüpfen.

Herr Liebreich (Berlin): M. H., ich würde mir nicht erlaubt haben, in dieser Versammlung von Chirurgen das Wort zu nehmen, wenn nicht Herr von Bergmann, mit dem ich das Vergnügen habe, einige Beobachtungen gemeinsam anzustellen, gestern die Behandlung von Lupusfällen mit cantharidinsaurem Natron resp. mit cantharidinsaurem Kali erwähnt hätte. Ich habe nicht gewusst, dass im chirurgischen Zusammenarbeiten etwas andere Grundsätze herrschen als in naturwissenschaftlichen Kreisen; in diesen findet gewöhnlich, wenn Arbeiten gemeinsam unternommen sind, vorher betreffs der Publication eine Verabredung statt; Herr von Bergmann hat die Angelegenheit ohne diese vorgebracht. Ich bin ihm gewissermaassen dankbar dafür, denn es giebt mir ja Gelegenheit, hier vor Ihnen mich äussern zu können, und so auch meine Beobachtung klar zu stellen.

Herr von Bergmann hatte die Freundlichkeit, mit mir zusammen 3 Fälle von Lupus zu beobachten, von denen einer am 10. März in der Königlichen chirurgischen Klinik aufgenommen war und einer schon am 10. Februar, der vorher 2 Koch'sche Injectionen bekommen hatte, dann einen 3. Fall, einen kleinen Knaben, an welchem meine Injectionen ebenfalls in Angriff genommen wurden. Ich möchte bemerken, dass bei diesem kleinen Knaben die Beobachtungsreihe schon Anfangs von mir unterbrochen wurde. Nämlich beim Beginn der Injectionen bekam er eine Angina, und es trat Eiweiss im Harn auf. Es war mir nicht ganz klar, ob Dies nur von den fieberhaften Erscheinungen herrührte. Unter anderen Umständen würde man ja einen solchen Fall weiter behandelt haben, um Schlüsse auf die Einwirkung bei fieberhaften Zuständen zu gewinnen. Ich habe aber von dieser Beobachtung Abstand genommen. Von den anderen Fällen hat Herr von Bergmann ganz richtig angegeben, dass sie 3 Wochen behandelt sind, aber ich möchte das etwas näher ausführen, dass in diesen 3 Wochen nur 7 Injectionen gemacht worden sind, dass also nicht eine tägliche Injections-Behandlung stattgefunden hat. Bei der anderen Patientin wurden in Summa 9 Injectionen gemacht, so dass also durchschnittlich auf alle 3 Tage ein Injection trifft. Ich habe gerade diese ungemein langsamen Injectionen vorgenommen, weil es mir vor allen Dingen darauf ankommt, den Grundsatz festzuhalten: „nil nocere."

Ich gehöre nicht zu den Anhängern der Mittel, die wie ein zweischneidiges Schwert wirken, sondern ich möchte nur Mittel so anwenden, dass ich Gefahren ausschliesse, die, wenn sie zu gross wären, natürlich mich dazu führen würden, dringend vor dem Mittel zu warnen. Bis jetzt bin ich aber nicht in diese Lage gekommen. Was nun die Injectionen bei der Frau betrifft, so hat Herr von Bergmann erwähnt, dass er keinen Einfluss habe beobachten können. Ich habe nun diese Patientin, — immer über eine Viertelstunde lang beobachtet, um mir das Bild ganz genau einzuprägen — ich habe nun bei dieser Person Folgendes gesehen: Die Person hatte einen Schorf an dem rechten Nasenflügel, der fast den ganzen Nasenflügel verdeckte, sich in die Nase etwas hineinbegab; an dem linken Flügel konnte man ganz bestimmte, distincte Knoten erkennen, und die Nasenspitze war allgemein verdickt, aufgetrieben. Bei dieser Patientin hat sich nun Folgendes ergeben, dass diese Knoten erst anschwollen und dann eine seröse Ausschwitzung eintrat, dass dann die Knoten zurückgingen; an einer Stelle sitzt nur noch ein Schorf auf, und dann ist von mir bemerkt worden, dass diese Schwellung auf der Nasenspitze zurückgegangen ist, und die Person gab dann, ohne dass ich sie etwa gefragt habe — denn ich bemühe mich natürlich, jede Suggestion zu vermeiden — freiwillig an, sie fühle den Einfluss dadurch, dass die Empfindlichkeit an der Nasenspitze wieder zurückkehre. Ich habe dieser Person ganz frei gestellt, ich habe ihr gesagt, sie könne sich operiren lassen, sie war ja auch bereit, sich operiren zu lassen, sie sagte aber nach den Fortschritten, die sie selbst beobachte, wolle sie mit der Injectionscur fortfahren — und Herr von Bergmann war so freundlich, mit mir einzustimmen, da ja die Einspritzungen auch ambulant gemacht werden können, dass sie das Hospital verlässt; und sie kommt jetzt täglich zu mir. Heute Vormittag wird sie also bei mir erscheinen, um sich die weiteren Einspritzungen machen zu lassen.

Nun betrifft der zweite Fall eine Person, welche einen sehr stark ausgebildeten Lupus hat, der das ganze Gesicht bedeckt. Die Nasenspitze ist abgefressen, das characteristische vertical stehende Nasenloch zeigt sich; am Gesicht waren vielfach Schorfe zu erkennen, ausserdem war der rechte Arm, wie auch in der Krankengeschichte angegeben ist, elephantiastisch verdickt. Die Hand konnte nicht ordentlich gestreckt werden, weil hier eine sehr starke Verdickung ebenfalls eingetreten war, und hier waren nun an dem Arm verschieden grosse, zum Theil handgrosse Stellen von Lupus, welche früher noch unter der Anordnung von Herrn von Langenbeck behandelt worden waren immer wieder recidivirten; hier habe ich meine Aufmerksamkeit besonders auf die eine Stelle am Oberarm gelenkt. Es fand sich eine eiternde Stelle, ferner fanden sich sehr festsitzende Schorfe, und es zeigte sich nun, dass diese eiternde Stelle abnahm, die etwas weissen Narbenstellen vergrösserten sich, die Knoten aber wurden distincter und kleiner, und auf diese Weise zeigte sich das Bild eines sehr minimen langsamen Fortschrittes. Was das Abfallen der Schorfe betrifft, so muss ich noch erwähnen, dass auch die vorige Patientin mir selbstständig angab, und ich beobachtete es auch gleich, dass ein Stückchen von dem Schorf an dem Nasen-

flügel abgefallen war, und unter dieser abgefallenen Stelle sich eine ganz normale Haut zeigte. Nun, m. H., solche Erscheinungen des Schorfabfallens, der Abgrenzung treten ja wohl im gewöhnlichen Verlauf der Lupusbehandlung auch ein. Ich muss aber sagen, dass hier mit der Einspritzung selber ein ungemein langsamer, aber doch entschiedener Einfluss zu beobachten ist. Ich bin sehr fern davon, m. H., nun etwa additionell zu denken und zu sagen, wenn in der Proportion der Zeit dieser Einfluss vorhanden ist, dann muss calculatorisch nach einer bestimmten Zeit eine bestimmte Heilung etwa eintreten. Ich habe zu Hause einen anderen Lupusfall in meiner Privatbehandlung, bei dem die Knoten ebenfalls zurückgegangen sind.

Nach Abflachung eines Knotens kann sich eine leichte rothe Narbe, auch bei anderer Behandlung zeigen. Diese habe ich im Anfang anderer Behandlungen gesehen, und gleich ausgesprochen, dass sie mich an die frühzeitige oberflächliche Heilung mancher luetischer Geschwüre erinnert, unter denen eine ganz ungesunde Gewebsbildung noch vorhanden ist. Für die günstige Beurtheilung meiner Methode habe ich aber noch ausserdem andere Fälle dazu zu zählen, welche ich in Privatbehandlung beobachte; einen Fall von Herrn Dr. Saalfeld, den ich behandle und schon in der Medicinischen Gesellschaft vorgestellt habe, welcher, wenn ich nicht irre, nach 12 oder 14 Injectionen schon um ein Drittel mit entschieden normaler Narbenbildung zurückgegangen ist; es war ein Lupus, welcher die Ausdehnung von über 2 qcm hatte. Hier sieht man ganz langsam die heilende Einwirkung vorgehen. Nun, m. H., jetzt an die ausserordentlich foudroyanten Erscheinungen bei der Einwirkung auf den Lupus gewöhnt, muss man sich eine ganz besondere Mühe geben, mit Langsamkeit zu beobachten. M. H., ich habe mich nachträglich gefragt, sehen meine Augen bei der Beobachtung des Lupus richtig, dass diese Aenderungen eintreten? Ich habe mir gesagt, wenn ich auch nicht beim Lupus bisher eine grosse Erfahrung habe — und wer hat denn ganz speciell grosse Erfahrungen in diesen kleinen Details beim Lupus — so kann man doch von anderen naturwissenschaftlichen Dingen schliessen. Man hat häufig genug Gelegenheit, die langsamsten Processe zu sehen, die zu allen möglichen neuen Erfahrungen führen, und so habe ich denn auch hier, glaube ich, mich keineswegs Täuschungen hingegeben. Ausserdem ist ein behandelnder College bei mir in der Privatsprechsunde, der das mit beobachtet hat. Ich will ja zugestehen, dass es ungemein schwer ist, bei diesem ganz langsamen Verlauf sichere Beobachtungen anzustellen. Ich muss wiederholen, dass dieser Abfall der Schorfe mir auch durchaus für eine Beeinflussung spricht, das Niedersinken der Knoten, das Flacherwerden, dass an einzelnen Stellen normale Hautbildung eintrat. Ich bin leider hier nicht in Uebereinstimmung mit Herrn von Bergmann, so dass ich wie er sagen könnte, es wäre kein heilender Einfluss zu beobachten gewesen. Nun, m. H., wenn nichts zu beobachten gewesen wäre, so müsste man es aussprechen, dass man von der Fortsetzung der Versuche vielleicht Abstand nimmt. Das ist eine sehr wichtige Frage. Denn hier handelt es sich um die wissenschaftliche Ausführung einer gewissermaassen neuen Methodik. Ich habe in meinem früheren Vortrage an-

gegeben, dass wir die Capillaren nicht als einfache physikalische Schläuche auffassen müssen, sondern als gewissermassen secretorische Organe, und aus dieser Thatsache ergiebt sich die Ableitung, dass man natürlich auch bei vielen anderen Krankheiten ebenfalls das cantharidinsaure Natron indicirt finden kann. Sehen wir, dass dieser langsame Weg nur dahin führt, dass es zu einer unvollkommenen Heilung kommt, dann haben wir doch wenigstens etwas constatirt und können an der Hand dieser Methodik nun weiter gehen. Wir sind in der Lage, hier mit Hilfe dieser Anschauung neue Substanzen einzuführen, sie mit cantharidinsaurem Kali oder mit Cantharidinsäure zu verbinden, und ich will offen zugestehen, wenn meine Methode nicht zum Abschluss führt, lege ich meine Waffen nicht nieder, denn diese Methodik hat doch noch einen weiteren Gesichtspunkt. Aus diesem Grunde, um zu constatiren, dass ein, wenn auch nur minimer Fortschritt sicher von mir beobachtet worden ist, aus diesem sehr bescheidenen Grunde habe ich hier das Wort genommen.

Herr von Bergmann: Ich möchte vor allen Dingen das Persönliche erledigen. Herr Liebreich hat es so dargestellt, als ob ich sein Mitarbeiter in Sachen des Cantharidin wäre. Das ist nicht der Fall. Ich habe an dem cantharidinsauren Natron nicht den mindesten Antheil. Wäre ich Mitarbeiter, hätte ich bestimmt nichts darüber gesprochen, ohne Rücksprache mit meinem anderen Mitarbeiter zu nehmen, so aber sehe ich es als mein gutes Recht an, Das, was in meiner Klinik geschieht, auch zu meinen Beobachtungen, zu meiner Belehrung und zu Dem, was ich aus meiner Klinik mitzutheilen habe, zu benutzen. Ich habe Herrn Liebreich nur gebeten, die Lupusfälle in meiner Klinik zur Prüfung seiner Entdeckung zu benutzen. Nachdem in der Berliner med. Gesellschaft schon eine ganze Reihe von bestätigenden Zeugen sich hatten vernehmen lassen, halte ich mich zu einem warnenden Urtheile über die in meinem Hause und unter meinen Augen behandelten Fälle berechtigt. Dass Herr Liebreich und ich zu einem anderen klinischen Urtheil gekommen sind, befremdet mich nicht. Meiner Ansicht nach kann nicht ein Pharmakologe Dinge, die sich an einem Krankheitsfall abspielen, mit geübten Augen sehen, auch wenn die naturwissenschaftliche Basis, seine Ausbildung ungleich grösser, ungleich bedeutender, als beim Chirurgen sein sollte. Wir beobachten Lupuskranke Jahrelang. In meiner Klinik existirt eine Wärterin, die zuerst von Billroth, als er hier Assistent war, behandelt und beobachtet worden ist. Hundertmal haben wir sie hier chloroformirt, um ihren Lupus zu behandeln. Es ist der natürliche Gang des Lupus — ich bitte nur, in Hebra's und Kaposi's Lehrbuch nachzulesen — dass Exfoliationen, d. h. Abschuppungen auch ohne Behandlung das Lupus-Knötchen auszeichnen und dass bald unter diesen, bald unter wirklichen Exulcerationen die Knötchen einsinken, sich zurückbilden, verschwinden und heilen. Der natürliche Verlauf macht, dass es sich nicht um ein Sein beim Lupus handelt, sondern um ein ständiges Werden und Vergehen. Diesen natürlichen Gang der Dinge muss man berücksichtigen, wenn man über Erscheinungen von Heilung oder Nichtheilung Beobachtungen an Lupösen anstellen will. Das habe ich, als Herr Liebreich mich auf Veränderungen an der Oberfläche der Efflorescenze n

eines Lupuskranken aufmerksam machte, ihm selbst gesagt, und das wiederhole ich heute. Er hat natürliche, nothwendige und regelmässige Veränderungen an den Lupus-Knötchen für Effecte seines Mittels — eben des Cantharidin — angesehen. Ich habe an Kranken, so lange sie hier gewesen sind, nicht eine Spur von Beeinflussungen, die sich auf das Mittel beziehen sollten, gesehen. Ich habe das gestern sagen müssen, weil ich den Unterschied zwischen der Einwirkung des Koch'schen Mittels von entfernter Körperstelle auch auf den Krankheitsherd gegenüber zu stellen hatte den Wirkungen, die an dem Locus minoris resistentiae bei dem Acre Liebreich's etwa stattfinden könnten. Deshalb war ich gezwungen, auf Das, was ich an meinen Lupus-Fällen, nach Einspritzungen des Liebreich'schen Mittels durch Herrn Liebreich selbst gesehen hatte, einzugehen. Das war der einfache Grund für die Herbeiziehung der Liebreich'schen Entdeckung.

Herr Liebreich: M. H. Ich ersehe ja aus dem theilweisen Beifall, dass Sie Herrn von Bergmann Recht geben, aber das schliesst doch nicht aus, dass ich nicht auch mein Recht wahre. Herr von Bergmann hat gesagt, ein Pharmakologe könne keine Lupusfälle beobachten. Nun ich bin neben dem Pharmakologen auch Arzt, und als Arzt habe ich das Recht, mit denselben Augen zu sehen wie jeder andere Arzt und wie Herr von Bergmann. In Bezug auf Lupus muss ich sagen, dass mir doch bei denjenigen Beobachtern, welchen sehr viel mehr Lupusfälle unter die Hände gekommen sind als mir, sehr viele Täuschungen zu Tage gekommen sind. Ich habe Denjenigen, die zuerst gleich von Heilungen des Lupus sprachen — dessen wird Herr von Bergmann sich vielleicht selber erinnern — ja selbst gesagt: Ja ich halte das nicht für Heilungen, während sie die Ansicht von Heilung hatten. Also ich habe gesehen, dass man doch als Pharmakologe zu irgend einem Urtheil selbst erfahrenen Practikern gegenüber berechtigt sein kann. In der Wissenschaft muss man es nehmen, wie es ist, und Sie können erleben, dass heute ein Chemiker auch über die Tollwuth ganz gute Sachen findet, wie Pasteur es gemacht hat — der Mann ist nicht einmal Arzt. Also wenn Herr von Bergmann meine Competenz bestreiten will, kann ich mir das unmöglich gefallen lassen. Sie können nachher Alle selber sehen, wie es wird, und ich bin ja überzeugt, bei der ausserordentlich genauen und weiter gehenden Beobachtung, die Herr von Bergmann anstellen wird, wird er gewiss, wenn er sieht, dass der Lupus weitere Fortschritte in der Heilung gemacht hat, noch nach Jahren hier sagen: Herr Liebreich, ich habe mich geirrt; Sie sind zwar Pharmakologe, aber in diesem Falle haben Sie richtig beobachtet. — Wünschen wir das!

Vorsitzender: M. H. Ich glaube im Sinne der Gesellschaft zu sprechen, wenn ich sage, wir können nur wünschen, dass die Tuberkelfrage von so vielen Seiten als möglich in Angriff genommen wird, denn wir haben ja gestern unsere Sitzung damit geschlossen, dass wir gesagt haben, die Versuche sollen fortgesetzt werden. Wir können es also nur mit Dank begrüssen, wenn von anderen Seiten ebenfalls der Tuberkelfrage ein reges Interesse zugewendet wird, und ich will keine Diskussion über diesen Zwischenfall eröffnen, sondern ich betrachte ihn als erledigt.

1) Herr König (Göttingen): „Osteoplastische Behandlung der congenitalen Hüftgelenksluxation (mit Demonstration eines Präparates)".

M. H.! Die Behandlung der congenitalen Luxation ist ein chirurgisches Problem. Nehmen Sie es mir daher nicht übel, wenn ich Ihnen einen Versuch der Lösung dieses Problems hier mittheile. Wie in so vielen Fällen, hat Richard Volkmann für die congenitale Luxation in kurzen treffenden Worten Das bezeichnet, was wir als die schwersten Symptome der Luxation beklagen. Er hat die congenitale Luxation, resp. den Menschen, der sich auf einem Femur mit einem congenital luxirten Hüftgelenk bewegt, mit der Kutsche verglichen, die in den alten, heute nicht mehr modernen S-Federn hängt, Wenn wir diesen Vergleich einmal weiter spinnen, so hat er in der That ja eine grosse Berechtigung. Die S-Feder ist der Femur sammt dem Femurkopf, der Riemen, an welchem der Kutschkasten hängt, ist die verlängerte Kapsel und dieser Kutschkasten selbst ist der Mensch, der menschliche Rumpf. Wollten wir das Verhältniss, welches durch das Hängen des Rumpfes an einer derartigen Feder herbeigeführt wird und welches zu den schwankenden Bewegungen des Körpers führt, verbessern, so giebt es meiner Ansicht nach drei Wege. Der eine Weg wäre der, dass man den Riemen, an welchem der Kutschwagen, der Rumpf hängt, verkürzt. Wenn man den Riemen bei einer schleudernden Kutsche verkürzt, so wird selbstverständlich die Kutsche damit weniger schwanken. Der zweite Weg wäre der, dass man ganz darauf verzichtet eine Feder zu haben, dass man, um das Gleichniss weiter zu brauchen, statt des Fahrens in federnder Kutsche vorzieht, in festem Wagen sich weiter zu bewegen. Das würde dadurch erreicht — um auch wieder zu übertragen — dass man den Gelenkkopf in der Pfanne oder in der Nähe derselben am Becken durch irgend einen Vorgang, durch Zusammennähen, durch Annageln oder dergleichen fixirt. Der dritte Weg wäre der, dass man dem Gelenkkopf das schaffe, was er meiner pathologisch-anatomischen Erfahrung nach so gut wie nie hat, eine Hemmung nach oben, dass man dem Kopfe eine Pfanne oder der Pfanne nachgeahmte, das Verschieben des Kopfes auf dem Darmbein aufhebende Hemmung schafft.

M. H.! In dieser Fragestellung für die Lösung des Problems werden Sie die Möglichkeit vermissen, eine Operation einzuschieben, die letzter Zeit als Curversuch gegen cong. Luxat. mannichfach gemacht worden ist. Das ist die Resection des Kopfes bei congenitaler Luxation. Diese Operation kommt für mich nicht in Betracht Ich halte sie, wenn sie in der Absicht gemacht wird, die schwankenden Verhältnisse eines congenital Luxirten zu bessern, für einen Unsinn. Ich gebe gern zu, dass man einmal in die Lage kommen kann, bei congenitaler Luxation einen Kopf zu reseciren. Wenn man es thut, so müssen besondere, ausserhalb der eigentlichen congenitalen Krankheit gelegene Gründe dazu sein. Ich habe es auch gethan in einem Fall von sehr schwerer alter Luxation mit enorm schmerzhaftem, mit krachenden Bewegungen des Kopfes auf dem Darmbein verbundenem Gang. Ich habe da den Kopf, weil er sehr erheblich durch deformirende

Processe verändert war und weil Fremdkörper (Corpora mobilia) da waren, weggenommen. Ich habe mir aber nicht eingebildet — und das ist auch eingetroffen — dass das Gehen durch das Wegnehmen des Kopfes besser werden sollte. Nur schmerzlos ist es danach geworden.

Von den verschiedenen Wegen, die ich eben bezeichnet habe, ist mir nun der eine Weg, der Weg, der darnach trachtet, den Riemen, an welchem der Rumpf hängt, zu verkürzen, immer nicht als der meinen pathologischen Erfahrungen entsprechende erschienen. Wenn ich mich frage, ob wir aus lebenden Geweben ein den Körper tragendes Band, einen Riemen im Sinne des Vergleichs schaffen können von der Stärke des Kutschriemens, der sich bekanntlich ebenfalls bei langem Gebrauch und starker Belastung verlängert, sich dehnt, dann muss ich diese Frage verneinen. Ich gebe wohl zu, dass durch die Verkürzung des Riemens, also durch die Anlage einer mehr oder weniger derben Narbe eine momentane Verbesserung des Schwankverhältnisses eintreten kann; ich gebe nicht zu, dass diese Verbesserung eine dauernde ist. Wenn ich das sage, so fielen für mich bei der Fragestellung, wie man eine congenitale Luxation operiren soll, die Methoden, die darauf hinausgehen, den Riemen zu verkürzen, weg. Ich war also in der Lage, unter den zwei Methoden zu wählen, der einen Methode, die den Kutschwagen in einen gewöhnlichen ungefederten Wagen verwandelt, indem sie durch Fixation des Kopfes auf dem Darmbein mit Aufhebung der Beweglichkeit auch die Schwankung beseitigt, und der andern Methode, welche davon ausgeht, eine feste Hemmung, welche den Kopf hält, künstlich zu schaffen. Ich habe die erste Methode die ich unter Umständen bei sehr schwierigen Verhältnissen für eine vollkommen richtige halte, — ich habe, sage ich, diesen Weg, den Kopf festzunageln, bis dahin nicht betreten. Es hat auch manche Bedenken für die congenitale Luxation, ich wiederhole, weil eben so ausserordentlich selten eine wirkliche Pfanne vorkommt, und weil man daher in einer ganz flachen Grube arbeitet. Immerhin ist die Ausführung des Verfahrens durchaus nicht unmöglich. Ich will hier die Bemerkung einschieben, dass ich es überhaupt für einen grossen Mangel halte, dass unsere pathologisch-anatomischen Kenntnisse der congenitalen Luxationen so ausserordentlich geringe sind. Wenn wir, die beschäftigten Chirurgen, in unserer Praxis congenitale Luxationen, in der Zeit, wo der Strom der von Auswärts kommenden Patienten sich bei uns bewegt, mindestens wöchentlich einige Mal sehen, so müssen wir ehrlich gestehen, Alle, die wir hier sind: Wenn wir ein halbes Dutzend frischer Präparate von congenitaler Luxation gesehen haben, so ist das viel. Es wird also Jeder hier nach dem Effect der Präparate, die er gerade gesehen hat, urtheilen, und es wäre ausserordentlich wünschenswerth, dass einmal zu einem Congress die sämmtlichen Präparate von congenitalen Luxationen, die existiren, mitgebracht werden. Das ist schon einmal ausserordentlich dienlich gewesen zu der Aufhellung einer Frage, der Frage der Beckenfracturen. Wir sind ausserordentlich viel weiter gekommen dadurch, dass eine grosse Anzahl von Collegen solche Fracturen des Beckens als Präparate mitgebracht haben. — Das beiläufig. Vielleicht dient die Anregung dazu, einen derartigen Antrag zu motiviren.

Genug, mir blieb also nur der eine Weg übrig, den Kopf besser zu fixiren.

Wenn nun der Weg übrig blieb, so kann der ja auch wieder auf zwei verschiedene Weisen erreicht werden. Die eine Weise, die von einer Anzahl von Collegen versucht worden ist, ist die, dass man eine Pfanne, die nicht vorhanden ist, dadurch bildet, dass man sie ausmeisselt, dass man sich eine Grube im Knochen schafft. Ich erkenne diese Methode bis zu einem gewissen Grade als eine berechtigte an, aber Angesichts der pathologisch-anatomischen Präparate, die ich gesehen habe, mit der ganz fehlenden Pfanne, mit der Eigenthümlichkeit, dass die Verdickung des Beckens erst da eintritt, wo ich den Kopf nicht gern hinhaben möchte, also wo keine Defecte mehr angelegt werden sollten, schien mir dieser Weg doch auch nicht der richtige. Ich bin deshalb auf eine Methode gekommen, die mir erleichtert war, weil ich auf dem Wege, den ich Ihnen hier für das Hüftgelenk in Bezug auf Knochenschaffung schildern will, schon an manchen anderen Körperstellen, wie ich glaube, ganz Leidliches geleistet habe. Gerade auf Grund meiner Beobachtung über knöcherne Nasenbildung und auf Grund der Verfolgung der Fälle durch verschiedene Jahre hatte ich die Ueberzeugung gewonnen, dass Das, was an solchen Knochen aufgebaut war, wenigstens nicht wieder schwand, und so habe ich mich auch bestimmt gefühlt, nachdem Herr Dr. Müller, mein früherer Assistent, die Frage für die Deckung der Schädeldefecte auf demselben Princip der Abschälung flacher Knochenstücke, welche mit Haut bedeckt sind, angeregt hatte, auch dazu die Knochenlappen in Verbindung mit der Haut zu verwerthen, um einen solchen Defect zu decken.

Nun, m. H., dasselbe Verfahren, mutatis mutandis, habe ich für das congenital luxirte Hüftgelenk zur Anwendung gebracht, und zwar in der Art — ich will noch mit einigen Worten auf die Methode eingehen — dass ich, nachdem der Kopf Wochenlang durch Gewichtsextension herabgezogen worden ist, vielleicht noch besser sollte das vorher Monatelang geschehen, und nachdem bei der Operation der Kopf in dieser Stellung durch Zug erhalten wird — eine Knochenschale ablöse oberhalb der Stelle, an welcher der Gelenkkopf steht, und zwar eine recht dicke Knochenschale. Diese Knochenschale wird direct oberhalb des Gelenks angebracht und hinter dem Gelenkkopf, am Besten wohl ohne Eröffnung der Kapsel, sammt dem darauf liegenden Periost aufgerichtet und mit Catgutnähten an Kapsel und Kopf fixirt. In der Folge wird Gewichtsextension wieder eingeleitet und nun dafür gesorgt, dass diese Knochenschale an der Stelle einheilt.

M. H., diese Operation hat für mich sehr traurige Geschicke erlebt. Der erste Kranke, den ich operirte — es war das Kind sehr besorgter Eltern, die aber wegen der schlechten Verhältnisse des Ganges bei ihrem Kinde sich schliesslich zu der Operation entschlossen, ja mich sogar dazu drängten, — der erste Kranke starb mir in der dritten Woche nach der Operation an einem Scharlach mit sehr schwerem Verlauf. Nun hat dieser Todesfall ja an sich mit der Operation nichts zu thun. Aber ich scheute mich doch abergläubischer Weise, die Operation zu wiederholen, und leider Gottes bin ich jetzt wieder in die Lage gekommen, dass mein Aberglaube sich vermehrt hat. Ich

habe so eben 3 Kranke auf der Klinik liegen mit Gewichten, aber die Gewichte werden nicht abgespannt, weil ich mich scheute, und zwar aus dem Grunde, weil auch der zweite Kranke, welchen ich operirte, gestorben ist. Diese zweite Patientin ist freilich erst nach längerer Zeit, nach einem Vierteljahr, nachdem sie bereits längst gegangen war, den Folgen einer Diphtherie erlegen. Ich lege Ihnen das Becken dieser kleinen Patientin hier vor. Ich war nämlich, da mich die Operation in ihren Folgen ausserordentlich interessirte und ebenso die Eltern der Kranken sehr dafür interessirt waren, dass der Gang ihres Kindes so viel als möglich gebessert werde, mit den Eltern übereingekommen, dass ich das Kind recht lange in der Klinik behalten wollte, damit es unter meinen Augen laufen lernte. Leider Gottes hat dann nach fast 4 Monaten eine in Göttingen herrschende Diphtherie die kleine Patientin ergriffen und sie ging in wenigen Tagen zu Grunde. Ich habe nun das Becken des Kindes aufbewahrt und werde Ihnen dasselbe nachher herum zeigen.

Darf ich in Kurzem nun noch auf die Methode der Operation zurückkommen, so führe ich bei der durch einen Gehülfen extendirten Stellung des Gliedes, die ich Ihnen ja beschrieben habe, einen grossen Bogenschnitt mit der Convexität nach oben, der etwa 4—6 cm, je nach der Grösse des Kindes, über dem Trochanter liegt, den Trochanter umkreist. Alle Muskeln, also die Glutäen und die kleinen Rollmuskeln, werden in dem Schnitte quer getrennt und sie werden markirt dadurch, dass Fäden in je eine Durchschnittshälfte eines Muskelbauchs eingeführt werden, damit man sie nachher wieder genau erkennen und die zusammengehörigen genau vereinigen kann. Wenn ich das Periost vor mir sehe, dann lasse ich den oberen Wundrand stark nach dem Darmbeinkamm hin verziehen und umschneide nun in demselben, nur noch entfernter von dem Gelenk, aber sonst in derselben Bogenlinie, zunächst das Periost. Dasselbe pflegt sich nach der Durchschneidung ziemlich stark zurückzuziehen. Dem helfe ich noch etwas nach, indem ich dasselbe noch etwas mehr zurückschiebe und wenn das geschehen ist, setze ich einen breiten Schälmeissel in die bogenförmige Wundlinie des Periostes und schäle von hier aus nach dem Gelenk hin ein fächerförmig gestaltetes, nach unten anschwellendes, flächenhaftes Stück des Knochens los. Der in dieser Art gebildete Knochenlappen umgiebt schliesslich die ganze Stelle, an welcher der Gelenkkopf sammt Kapsel sich befindet. Die Kapsel pflege ich dabei nicht zu eröffnen, was ja in Bezug auf die Schwere der Verletzung von Vortheil ist. Ist der Meissel bis an die bezeichnete Stelle eingedrungen, so erhebt man den Stieltheil allmälig in der ganzen Peripherie des Lappens und bricht denselben so an seiner Basis ein. Er wird darauf aufgestellt und um den Gelenkkopf herumgelegt, so dass er ihn umgiebt, wie eine neue Pfanne, die freilich mit Periost bekleidet ist und einem mit Kapsel überzogenen Gelenkkopf gegenüber steht. Es legt sich also das Periost auf die Kapsel und nun wird Periost und Kapsel mit einer Anzahl von Catgut-Nähten vernäht. Darauf kommen dann die Catgut-Nähte der Muskeln, und schliesslich grosse und tiefe Seidennähte, welche die Haut und die Muskeln noch einmal umgreifen. Auch nach gemachter Operation müssen die Operirten mit Gewichtsextension liegen, da-

mit sich der aufgerichtete Knochenlappen nicht wieder durch den auf dem darüber hinaufrutschenden Kopf verschiebt. Ich bin sogar der Meinung, man soll die Nachbehandluug recht lange fortsetzen. Ich habe die letztoperirte kleine Patientin 9 Wochen extendirt liegen lassen, dann ist sie aber aufgestanden, und zunächst mit Krücken gegangen, und ich kann von ihr berichten — es handelte sich um eine doppelseitige Luxation mit so schlechtem, so schwankem linksseitigen Gelenk, dass das Kind sich nur kurze Zeit überhaupt auf den Beinen halten konnte — dass die kleine Person mit dem Gelenk, ohne das sonst vorhandene Schwanken, gegangen ist. Die vorher so sehr auffallenden Schwankungen des Körpers waren nach der Operation so gut wie ganz geschwunden.

M. H., ich habe versucht, Das, was Sie hier an dem Präparat sehen, auf die Tafel zu zeichnen. Sie sehen also hier an dem Präparat das gerade gestellte Hüftgelenk durch das Becken, die Pfanne sammt dem Oberschenkel durchschnitten. Sie können sich sehr leicht zunächst überzeugen, dass eine eigentliche Pfanne fehlt und dass die Grube, in welcher sich der Kopf bewegt, nur durch Weichtheile hergestellt wird. Sie sehen dann hier eine Stecknadel hineingesteckt, und wenn Sie das Präparat in der Nähe sehen, so werden Sie finden, dass die Stecknadel auf dem First einer Knochenerhöhung steckt. Wenn Sie das Präparat so ohne Erklärung sehen würden, so würden Sie sagen, es ist gar nicht richtig, das Kind hat eine tiefe Pfanne. Diese scheinbare Pfanne ist die von mir durch Aufrichtung der Knochenplatte geschaffene. Man sieht, dass der Kopf bis an dieselbe herangeht und sie ist so hoch, dass es mindestens sehr unwahrscheinlich ist, dass sie von dem Gelenkkopf werde überschritten werden. Ich habe also die Verhältnisse auch hier auf die Tafel gezeichnet. Sie sehen hier den Durchschnitt des Beckens, darauf den Gelenkkopf. Ich habe dann den rothen Strich hier fortgesetzt in die künstlich geschaffene Knochenhemmung. Da ist die Spitze der Barriere. (Demonstration.)

Becken-Durchschnitt bei congenitaler Luxation. Bei × die Höhe des durch die Operation abgelösten Knochenfirstes.

Ja, m. H., ich habe von vorneherein gesagt, Das, was ich Ihnen hier mittheile, es ist vielleicht ein Stückchen zur Lösung des Problems der Behandlung der congenitalen Luxation. Ob dasselbe damit vollkommen gelöst werden kann und zwar auf die Dauer, das weiss ich nicht. Wir wissen leider vorläufig zu wenig von Dem, was aus einem derartig behandelten Stück des Knochens wird. Wir wissen nicht, bildet sich vielleicht hier von dem periostalostalen Lappen neuer Knochen, oder wird der, welchen wir aufgerichtet haben,

wenigstens erhalten, oder bildet er sich am Ende gar im Laufe der Zeit zurück. Dass an der Nase, dass auf dem Schädel aus dem Knochen nicht mehr wird, als da ist, davon bin ich fest überzeugt. Hier habe ich mir aber sagen müssen, es ist immerhin denkbar, dass die sogenannte functionelle Reizung, also das Ziehen, Drücken und Reiben des Gelenk-Knochenlappens dazu beitragen wird, dass auch das Periost in Erregung kommt und etwas mehr von Knochen producirt. Es ist denkbar, dass wenigstens die Schrumpfung des Knochenlappens dadurch verhütet wird. Ob das wirklich der Fall ist, werden Sie erst nach Jahr und Tag entscheiden können. Auf jeden Fall kann ich Ihnen schon jetzt den Versuch der Nachahmung dieser Methode empfehlen.

2) Herr Schuchardt (Stettin): „Demonstration von Präparaten eines Falles von Exstirpation einer tuberculösen Niere.“ M. H., Die Präparate, welche ich Ihnen demonstriren will, stammen von einer 45jährigen Frau, welche im August v. J. in das Städtische Krankenhaus zu Stettin kam. Sie litt seit einigen Tagen an Blasencatarrh und es zeigte sich bei der ziemlich anämischen, schlecht genährten Frau ein sehr erheblicher Blasencatarrh mit beträchtlichem Eiweissgehalt des Urins. Der Urin enthält Eiterkörperchen, kein Blut und Epithelien. Die Kranke fieberte etwas, und im Laufe der nächsten Wochen bildete sich sehr schnell unter Zunahme der Fiebererscheinungen eine rechtsseitige Geschwulst, eine Geschwulst in der rechten Seite des Bauches aus, welche als Pyonephrose diagnosticirt und am 9. September durch einen lumbalen Schnitt eröffnet wurde. Es entleerte sich eine grosse Menge flockigen Eiters, und die Temperatur ging darauf herunter. Die Kranke erholte sich erheblich, jedoch blieb der Blasencatarrh nach wie vor unbeeinflusst, wenigstens nur unerheblich gebessert. Da bei der Kranken ja von Anfang an der Verdacht auf tuberculöse Erkrankung der Niere entstehen musste, so wurde am 1. December, trotzdem der Nachweis der Tuberkelbacillen im Urin bis dahin noch nicht gelungen war, die Behandlung mit Tuberkulin eröffnet. Die Kranke bekam eine Anfangsinjection von 2 mg und reagirte darauf mit Schüttelfrost, einer sehr hohen Temperatur, gegen 40^0, und heftigen Schmerzen in der rechten Nierengegend. Die Injectionen wurden fortgesetzt nach der damals giltigen, von Koch vorgeschriebenen Methode, unter allmäliger Steigerung der Dosis bis zu einer Dosis von 0,025. Es zeigte sich im Laufe dieser Einspritzungen, dass die fieberhaften Reactionen allmälig schwächer wurden, jedoch immer noch eintraten. Im Uebrigen besserten sich die Erscheinungen durchaus nicht, der Blasencatarrh blieb vollständig derselbe. Dabei kam die Kranke allmälig sehr herunter, sie verlor beträchtlich an Gewicht, und ich beschloss am 7. Januar d. J. die Einspritzungen auszusetzen, womit die Kranke auch sehr einverstanden war, da sie, wie gesagt, sehr herunterkam und sich jedesmal nach der Einspritzung sehr übel befand. Nachdem ich nun einige Wochen gewartet hatte und die Kranke sich erst wieder von der Einspritzungscur etwas erholt hatte, nahm ich am 27. Februar die Exstirpation der erkrankten Niere vor. Der Tumor der rechten Niere hatte sich inzwischen beträchtlich verkleinert, war aber immer noch deutlich fühlbar. Die Fistel, von der Pyonephrosenoperation zurückge-

blieben, secernirte noch immer stark, und es waren beträchtliche Granulationsmassen aus derselben herausgewuchert. Der Blasencatarrh bestand ebenfalls noch fort, und es waren inzwischen mehrmals Tuberkelbacillen im Urin nachgewiesen worden. Die Exstirpation der tuberculösen Niere, die ich Ihnen hier vorlege, wurde in der Weise vorgenommen, dass zunächst die Fistel umschnitten und, um dass Einfliessen von Eiter in die Wunden zu verhüten, mit mehreren dicken Seidennähten fest verschnürt wurde. Darauf wurde der Schnitt nach oben und unten verlängert, so dass er von der untersten Rippe bis zum Darmbeinkamm reichte, und es wurde im weiteren Verlauf nöthig, die unterste Rippe zu reseciren, ausserdem einen schräg nach vorn und unten verlaufenden Querschnitt auf den ersten Schnitt zu setzen. Hierauf liess sich die Auslösung der Niere, freilich mit Eröffnung des Bauchfells und Sichtbarwerden des rechten Leberlappens, ziemlich leicht bewerkstelligen. Grosse Schwierigkeiten machte jedoch die Bildung eines Stiels, wegen der starken Schwielenbildung, die in Folge der langen Eiterung im Nierenbecken eingetreten war. Indess gelang die Unterbindung en masse und die Herauslösung der Niere ohne erhebliche Blutung. Längs des Ureters fand sich noch ein tuberculöser Abscess vor, der nach dem kleinen Becken zu sich erstreckte. Derselbe wurde ausgekratzt und ebenso wie die ganze Wundhöhle mit sterilisirter Gaze ausgefüllt.

Der weitere Verlauf war der, dass zunächst ein Collaps eintrat, aus dem sich die Kranke sehr bald erholte; die nächsten Tage befand sie sich sehr gut, nur trat am Abend des zweiten Tages eine leichte Fiebersteigerung von 38,5 ein. Im Uebrigen war die Temperatur vollkommen normal und das Allgemeinbefinden auch sehr befriedigend, bis auf eine Brechneigung der Kranken, die von Anfang an sich geltend machte, und die im Zusammenhang mit der sehr geringen Urinmenge, die producirt wurde, als urämische gedeutet werden musste, da jedes Zeichen einer peritonitischen Reizung fehlte. Die Urinmenge war im Laufe der ersten Tage noch 200, 900, dann sank sie immer mehr, und am 5. Tage stockte sie gänzlich. Zugleich trat subnormale Temperatur ein, und am 9. oder 10. Tage starb die Kranke.

M. H.! Ich lege Ihnen zunächst die Organe vor, die wir bei der Section gefunden haben, und die Ihnen die Todesursache erklären werden, an die wir nicht denken konnten. Sie sehen zunächst in der Schleimhaut der sehr kleinen Harnblase, da wo der rechte, also der kranken Niere angehörende Ureter einmündet, einige kleine Ulcerationen, die jetzt im Spirituspräparate allerdings schlecht zu sehen sind, flache Ulcerationen, die nicht deutlich tuberculösen Character tragen. Der rechte Ureter ist, so weit er nicht mit exstirpirt wurde, namentlich in seinem oberen Theile, in Schwielen eingebettet und zeigt an der Innenfläche eigenthümliche gelbe Ablagerungen, die wohl als zurückgebildete käsige Massen zu deuten sind. Im Uebrigen war die Wunde von sehr guter Beschaffenheit, keine Spur von Peritonitis, keine Eiterung. Dagegen bot die linke Niere ein merkwürdiges Verhalten dar, das uns vollkommen überraschte, da wir keine Spur von Erscheinungen davon intra vitam beobachtet hatten, nämlich eine sehr ausgedehnte

dehnte Steinbildung. Der linke Ureter ist vollkommen intact, von normaler Schleimhaut, die linke Niere sehr gross, entschieden schon im Zustande der compensatorischen Hypertrophie, und beim Durchschnitt zeigt sich das Nierenbecken ausgefüllt von sehr grossen Concrementen, die ausserordentlich fest in den Nierenkelchen eingekeilt sind und fast das ganze Nierenbecken verlegen. Nur ein kleiner Abschnitt des Nierenbeckens ist noch frei, doch hat offenbar dieser Theil der Niere, der noch secerniren konnte, nicht ausgereicht, um die Kranke vor Urämie zu retten.

Es erübrigt nun noch, m. H., die exstirpirte Niere, deren Befund sich ja gerade auf das vorliegende Thema bezieht, Ihnen zu demonstriren. Sie sehen, ich habe die Niere nicht mit dem gewöhnlichen Schnitte eröffnet, sondern von dem Becken aus, und Sie sehen eine sehr erhebliche Dilatation des ganzen Nierenbeckens, den Zustand, den man bei Hydronephrose antrifft, also die Nierenrinde zum Theil extrem verschmälert, kaum messerrückendick, an anderen Stellen noch in grösserer Mächtigkeit erhalten. Nun unterscheidet sich der hier vorliegende Zustand von der Hydronephrose dadurch, dass die Nierenbeckenschleimhaut in sehr ausgedehnter Weise käsig degenerirt ist. Diese käsig metamorphosirte Schleimhaut der Nierenbecken werden Sie hier in die einzelnen Buchten der Nierenkelche hinein verfolgen können, wenn Sie das Präparat sich ansehen. Ausserdem fanden sich im frischen Zustande, jetzt schlecht sichtbare einzelne Miliartuberkel der Nierenrinde. Ich füge hinzu, dass ich weder in der Lunge noch in den übrigen Organen etwas von Tuberculose gefunden habe.

Von grossem Interesse ist nun auch das Resultat der mikroskopischen Untersuchung, über welche ich Ihnen nur berichten werde, da sich die Präparate doch zu schlecht hier demonstriren lassen. Das Bild der Tuberculose ist im Allgemeinen vollkommen das, welches man auch sonst zu sehen gewohnt ist, und ich befinde mich hier vollkommen in Uebereinstimmung mit den Untersuchungen, die wir ja heute von Collegen Schimmelbusch gesehen haben. Man sieht also Riesenzellen, epithelioide Zellen, man sieht auch die Bacillen sehr schön färbbar in der bekannten Spärlichkeit, wie wir sie ja bei allen localen Tuberculosen zu sehen gewohnt sind. Es ist nirgends eine Spur von necrotischen Vorgängen da, auch keine erhebliche Infiltration, wenn ich von entzündlichen Veränderungen im Nierenparenchym, die eigentlich mit Tuberculose nichts zu thun haben, absehe. Also im Allgemeinen wenig Veränderungen an der histologischen Structur der Tuberculose. Indess möchte ich doch darauf aufmerksam machen, dass an einigen Stellen, soweit ich bis jetzt constatirt habe, nur in beschränktem Maasse, eine eigenthümliche Veränderung an den Riesenzellen sichtbar war, die ich mich sonst niemals erinnere, gesehen zu haben. Es tritt in diesem Falle — ob infolge der Einwirkung des Tuberkulins, wage ich vorläufig nicht zu entscheiden — an einzelnen Stellen ein ganz eigenthümlicher Zerfall der Riesenzellen ein, ein Zerfall, der offenbar dadurch zu Stande kommt, dass leucocytäre Elemente, poly- und mononucleäre Zellen, die sich sehr viel stärker tingiren als die bläschenförmigen Kerne der Riesenzellen, in dieselben hinein einwandern.

Man trifft solche Leukocyten oft in grossen Haufen in einer Riesenzelle. Gleichzeitig tritt ein merkwürdiger Zerfall des Protoplasmas der Riesenzellen ein, ihre protoplasmatischen Conturen werden allmälig immer undeutlicher, und es ist dann schliesslich schwer, zu entscheiden, wo die Riesenzelle aufhört, wo das benachbarte tuberculöse Gewebe, also jenes eigenthümliche, aus epithelioiden und leukocytären Zellen zusammengesetzte Gewebe anfängt. Das geht alles ohne Grenze in einander über.

Ganz besonders möchte ich noch erwähnen, dass selbst in so degenerirten Riesenzellen ich ganz unzweifelhaft sehr schön tingirte Tuberkelbacillen gefunden habe. Also die Tuberkelbacillen werden auch nach diesen Beobachtungen durchaus nicht in Mitleidenschaft gezogen, wenigstens soweit man das mikroskopisch tinctoriell unterscheiden kann. Dagegen glaube ich doch einen gewissen Zerfall der Riesenzellen beobachtet zu haben. Nach den Andeutungen, die Herr König gestern gemacht hat, schienen ja auch ähnliche Beobachtungen in der Göttinger chirurgischen Klinik gemacht zu sein.

Discussion:

Herr Senger (Crefeld): Ich möchte an Collegen Schuchardt die Frage zu richten mir erlauben, ob er die zweite Niere, die nicht exstirpirt ist, mikroskopisch untersucht hat?

Herr Schuchardt: Nein, die ist nicht mikroskopisch untersucht worden.

Herr Senger: Es dürfte sich vielleicht empfehlen, das zu thun, weil die Epithelien in derartigen Fällen, wie ich das früher nachgewiesen habe, eine Veränderung zeigen, die vielleicht diesen Todesfall der Urämie erklären könnte. Es treten nämlich in den Zellen Necrosen ein, die Epithelien sterben ab, und die Nierenzellen secerniren nicht. Ich wollte mir erlauben, darauf aufmerksam zu machen.

3) Herr Leser (Halle a. S.). „Vorstellung eines nach Behandlung mit Tuberculin geheilten Patienten mit sehr ausgedehntem Lupus."

M. H. Als ich vor einigen Wochen den von mir vorzustellenden Fall als einen durch die Injectionen mit Koch's Tuberculin geheilten Fall von Lupus dem Vorsitzenden unserer Gesellschaft anmeldete, hatte ich die Ueberzeugung gewonnen, dass ich in der That eine Heilung vor mir hatte. Zu dieser Ansicht kam ich aus folgenden Gründen: 1) Die characteristischen örtlichen Reactionen nach in toto nur 6 Injectionen hatten zu einer Exfoliirung — ich möchte geradezu sagen, zu einer Necrotisirung sowohl der einzelnen Lupusknötchen als einer gangränescirenden Abstossung des die letzteren verbindenden Narbenhautgewebes geführt, 2) nach beendeter Abstossung hatte sich rasch eine überall, unstreitig gesunde Granulationsfläche gebildet, welche 3) ohne jede Störung rasch bei geeigneter Behandlung (Lapisumschläge) sich überhäutete und vernarbte. Aus dem bis dahin ulcerirten, mit theils verborkten, theils noch flüssigen eitrigen Secreten bedeckten Lupusgewebe war rasch eine überall glatte, gleichmässig geröthete, ebene Narbenfläche

entstanden, welche sich nur insofern zu verändern schien, als sie, wie jede frische Narbe, abzublassen begann.

Als Patient in diesem Zustand war, kam die Aufforderung zur Anmeldung von Kranken auch an mich und ich stand nicht an, den Fall als geheilt anzumelden. Dieser gesunde Zustand schien auch ein dauernder zu sein. Als ich jedoch vorgestern mir den Kranken vor meiner Abreise nach Berlin wieder genau ansah, musste ich die Beobachtung machen, dass sich die bis dahin, wie gesagt, absolut glatte Narbenfläche zu verändern strebte: Einerseits war an den vorwärts, nach der Wangenmitte zu gelegenen Rändern eine offenbar entzündliche Röthung zu erkennen und andererseits liessen sich hier auch knötchenförmige, in der Haut liegende, jedoch noch nicht erhabene Verdichtungen palpiren. M. H. Sie überzeugen sich wohl Alle von dieser ausgedehnten Vernarbung und den eben genannten Veränderungen. (Pat. wird von der Versammlung untersucht.)

Ich bin also gezwungen, in Anbetracht derselben zunächst die angenommene Heilung hiermit officiell zurückzuziehen und muss mich damit begnügen, festzustellen, dass bei diesem Kranken eine Besserung eingetreten ist, wie sie allerdings bisher noch niemals bei ihm gelungen ist. Seit seinem 2. Lebensjahre — Pat. ist jetzt 47 Jahre alt — also seit 45 Jahren leidet der Herr an dem Lupus und er hat sich noch niemals seitdem wieder in einem so menschenwürdigen Zustande befunden, als jetzt, trotzdem er fortwährend mit allen nur bekannten, guten und schlechten Mitteln behandelt worden ist; als Kind hat er Soole gebadet, er hat später wiederholt chirurgische Eingriffe ertragen, er hat eine Arsenikcur durchgemacht. Seit ca. 3 Jahren ist er in meiner Behandlung. Der Zustand war ein entsetzlicher: Eine sich widerstandlos immer weiter über das Gesicht, Hals etc. verbreitende, theilweise jauchiges Secret absondernde Ulceration, welche niemals vernarbt ist. Er wurde mehrere Male mit dem scharfen Löffel ausgekratzt, cauterisirt mit Lapis und Paquelin, aber es ist nicht gelungen, auch nur vorübergehend den destruirenden Process zum Stillstand zu bringen, geschweige denn eine Besserung zu erzielen, wie wir sie jetzt vor Augen haben. Und diese ist die unmittelbare Wirkung der Injectionen mit Koch's Tuberculin. Sie werden daher wohl mit mir übereinstimmen, m. H., wenn ich meine, dass dieser Fall dazu auffordert, mit den Koch'schen Injectionen fortzufahren, zumal dieser Erfolg mit nur 6 Injectionen, im Ganzen einer Menge von 7 Milligramm erreicht ist.

Wie Sie sehen, hat also auch dieser Fall die nun wohl immer mehr und mehr zur Ueberzeugung Aller werdende Ansicht bestätigt, dass das Tuberculin zweifellos auf tuberculöse und lupöse Gewebe eine specifische, zur Heilung tendirende Reaction ausübt, dass wir aber noch nicht im Stande sind, von dauernden Heilungen zu sprechen. Diese Ueberzeugung hier auszusprechen, fühlte ich mich um so mehr verpflichtet, als ich mich durch die Anmeldung einer thatsächlichen Heilung in einen Gegensatz zu der allgemeinen Beurtheilung über die Wirkung des Tuberculinum Kochii gesetzt zu haben schien.

Nachtrag am 27. October 1891: Wie ich mich kürzlich überzeugte, ist allerdings der gebesserte Zustand bestehen geblieben, d. h. die frühere

ulcerirte Fläche ist benarbt, aber an den Rändern haben sich ringsum zahlreiche Recidive typischer Lupusknötchen entwickelt, welche einer wiederholten Tuberculin-Injection nicht gewichen sind.

Discussion:

Vorsitzender: Ich habe dem Herrn Collegen Leser schon meine Ansicht ausgedrückt, dass er sicher nicht der Einzige ist, der sich in Bezug auf Heilung des Lupus getäuscht hat, und dass er auch nicht der Letzte sein wird. Ich habe ihn veranlasst, trotzdem diesen Patienten vorzustellen, weil es immer interessant ist, solche Fälle zu sehen.

Herr von Bergmann: Gemäss dieser Aufforderung habe ich einen Kranken herkommen lassen. Das ist der, auf den offenbar Herr Liebreich mit der Bemerkung hindeuten wollte, dass ich einst von Heilung des Lupus gesprochen habe. Ich habe den Patienten am 4. December v. J. einem grösseren Kreise von Aerzten als geheilt vorgestellt. Dann ist die Behandlung, um präservativ nach weiter zu wirken, fortgesetzt worden, so dass er im Ganzen 3 Monate lang behandelt wurde. Es wurden zuerst Dosen von 1 cg, später noch grössere gegeben. Mir schien er der schönste Fall unter 42, deswegen habe ich ihn als geheilt auch damals vorgestellt. Sie können ihn heut sehen. Das Recidiv ist überall da, in der Narbe, in ihrer Umgebung etc. — und doch ist er erst vor 8 Wochen aus der Klinik entlassen worden!

4) Herr Urban (Leipzig): „Ausgedehnter Lupus der linken Schläfe, Wange und Hals durch Exstirpation und Transplantation geheilt (Krankendemonstration)."

Wie unsicher alle unsere chemischen und mechanischen Mittel gegen den Lupus sind, ist allgemein bekannt. Das einzige Mittel, welches fast mit Sicherheit ein Recidiv ausschliesst, ist die Excision der lupös entarteten Theile im Gesunden. Das Ausschneiden kleiner Lupusherde und Schliessung der Wunde durch die Naht, hat sich bewährt und wird vielfach geübt. Seitdem die Hautverpflanzung zu ihrer gegenwärtigen Höhe ausgebildet ist, sind wir in der Lage, auch grössere Hautverluste in kurzer Zeit zur Heilung zu bringen. Für Rumpf und Extremitäten hat es keine Schwierigkeiten; hier kommt es auf das plastische Resultat erst in zweiter Linie an. Anders gestaltet sich die Frage, wenn der plastische Erfolg, wie es beim Gesichte der Fall ist, mit in den Vordergrund tritt, die Unterlage verschieblich ist, und die Umgebung jedem schrumpfenden Zuge leicht folgt.

In der Leipziger chirurgischen Klinik ist in den letzten Jahren eine Anzahl Fälle von Gesichtslupus mit gutem plastischen Erfolge durch Excision und Hautverpflanzung nach der Methode von Thiersch geheilt worden. Davon erlaube ich mir einen vorzustellen und die Krankengeschichte kurz zu skizziren:

Die Kranke, H. Beckert, ist 21 Jahre alt. Entstehung und Verlauf des Lupus war der gewöhnliche: Die Erkrankung begann im 6. Lebensjahre vor dem linken Ohre und nahm zunächst sehr langsam an Grösse zu. Erst im 16. Lebensjahre trat ein rasches Uebergreifen auf die gesunde Umgebung ein. Vor $4^1/_2$ Jahren wurde sie in die chirurgische Klinik in Leipzig aufge-

nommen und ist seitdem, theils klinisch, theils poliklinisch, in Behandlung geblieben.

Die linke Gesichtshälfte war von der Schläfengegend bis unter das Kinn dick aufgeschwollen, mit Krusten und Borken bedeckt. Vorn begann die Erkrankung 2 cm vom linken Mundwinkel und reichte bis zum Warzenfortsatz. Die ganze linke Ohrmuschel war in den Bereich der Entzündung hineingezogen und dick aufgequollen. Aus den Rissen in den Borken sickerte seröseitrige Flüssigkeit ab. Nach Entfernung der Borken fand man den Lupus theils in geschwürigem Zerfall, theils sulzig aufgequollen.

Die Behandlung wurde eingeleitet durch eine gründliche Abkratzung aller schwammigen Producte. Es folgten Hautüberpflanzungen auf die frische Schabfläche, Aetzungen und Ustionen. Der Erfolg war der, dass die entzündlich-ödematöse Schwellung sich verlor, die geschwürigen Stellen überhäutet wurden und das Gewebe sich verdichtete. Die neu auftretenden Knötchen wurden einzeln systematisch mit dem scharfen Löffel ausgekratzt und ustionirt. Zuweilen glaubten wir Heilung erzielt zu haben, aber nach 4—8—12 Wochen kam das Recidiv.

Bei der mikroskopischen Untersuchung eines ausgeschnittenen Stückchens zeigte es sich, dass die Tuberkel und Riesenzellen bis in das Niveau der Schweissdrüsenknäuel reichten. Auf Grund dieses Befundes wurde, in Anbetracht der Erfolglosigkeit der früheren Bemühungen, zur radicalen Behandlung übergegangen, die ganze tuberculös entartete Haut entfernt und die entstandene Lücke mit Haut vom Oberschenkel besetzt. Der Schnitt führte am Rande mindestens 2—3 mm im Gesunden; die Dicke der ausgeschnittenen Haut sammt subcutanem Fettgewebe betrug 0,5—1,0 cm. Die Unterlage für die neue Haut bildete überall subcutanes Fettgewebe. Da die Fläche gross und die in Betracht kommenden Theile sehr nachgiebig waren, so wurde die Operation in mehrere kleine getheilt. Kleine Flächen im Gesicht hatten wir schon zu wiederholten Malen in dieser Weise zur Heilung gebracht, so ausgedehnte noch nicht. Die ganze Fläche auf einmal in Behandlung zu nehmen, schien uns wegen des möglicherweise schlechten Ergebnisses gewagt. Die Operation wurde im Juli 1889 begonnen und nach einer längeren Unterbrechung im Wintersemester 1889/90 zu Ende geführt.

Zuerst wurde ein Stück lupöser Haut an der Schläfe entfernt und Haut auf die frische Wundfläche aufgesetzt. Sodann wurde der Lupus unter dem Kinn excidirt und die frische Wundfläche der Granulation überlassen. Nach 3 Wochen wurden die Granulationen abgetragen und Haut aufgesetzt. Der Erfolg war hier schlechter: Der Grund sehr straff, wenig verschieblich, die Ränder wurden callös. Bei dem Rest wurde die Haut deshalb wieder unmittelbar nach der Excision des Lupus auf die frische Wundfläche aufgesetzt. Zuletzt wurde die Vorderfläche der Ohrmuschel in derselben Weise behandelt; hier nur mit halbem Erfolge. Der Lupus griff stellenweise auf den Knorpel über und liess sich nicht scharf abgrenzen.

In der Folgezeit traten im untersten Theile der aufgesetzten Haut drei Lupusknötchen auf. Sie wurden excidirt und die Lücke mit Haut besetzt. Ausserdem war die Vorderfläche der Ohrmuschel immer des Recidivs ver-

dächtig. Als das Koch'sche Mittel der Oeffentlichkeit übergeben wurde, wurde auch bei dieser Kranken die Probe gemacht. Es erfolgte nur Reaction an der Vorderfläche der Ohrmuschel.

Aus diesem Falle und anderen unserer Beobachtung ergiebt sich die Zweckmässigkeit, bei Beginn der Kur an einem Probestück die Tiefendimensionen der tuberculösen Erkrankung festzustellen. Findet man bei dieser Untersuchung, dass die Knötchen bezw. Riesenzellen sich bis in das Niveau der Schweissdrüsenknäuel oder das Unterhautfettgewebe erstrecken, so soll man sofort zur Wegnahme der Haut und Ersatz derselben schreiten. Dies war unser Standpunkt vor der Koch'schen Entdeckung. Ob es mit Benutzung dieser Entdeckung möglich sein wird, bei tiefsitzendem Lupus ohne diese eingreifende Operation zum Ziele zu kommen, wird die Zukunft lehren.

Die Kurdauer wird bei dieser Methode wesentlich abgekürzt: Bei kleinen Lupusstellen kann in wenigen Tagen Heilung erzielt werden, bei grossen, wo die Operation getheilt werden muss, innerhalb weniger Wochen. Die meisten Lupusfälle sind, so wie sie in Behandlung kommen, für die Anwendung des Verfahrens ohne weitere Vorbereitung geeignet. Bei hoch aufgequollenen Lupusherden muss eine Behandlung vorausgehen, welche zur Narbenschrumpfung führt. Das Koch'sche Mittel wird diesen Zustand am raschesten und bequemsten herbeiführen.

Auf der linken Seite sieht man noch die Grenzen der ehemaligen Erkrankung. Die aufgesetzten dünnen, durchscheinenden Hautlamellen haben sich im Laufe der Zeit durch ein Dickenwachsthum immer mehr dem Aussehen normaler Haut genähert.

Discussion:

Herr Thiersch: Ich erlaube mir, einige Worte hinzuzufügen, nämlich in Bezug auf das Verhalten der aufgesetzten Hautstücke. Es wäre ja wünschenswerth, die Haut in ganzer Dicke aufzusetzen, aber dann ist der Erfolg des Anheilens ein problematischer. Je dünner die Hautlamelle ist, desto leichter heilt sie an. Es hat sich bei unseren Fällen gezeigt, dass, wenn wir bei jugendlichen Personen operirten, die ihr Wachsthum noch nicht beendigt haben, dann ein Wachsthum der aufgesetzten Haut an der neuen Stätte stattfindet, ein Dickenwachsthum, und so ist es gekommen, dass hier diese Haut ein ganz erträgliches Aussehen gewonnen hat. Es sind also bei jedem transplantirten Hautstückchen die Bedingungen des Wachsthums vorhanden und werden mit überpflanzt, während man das bei alten Leuten nicht beobachtet, sondern da bleibt die plastische Partie unansehnlich und mosaikartig.

Herr Schmid (Stettin): M. H., ich habe vor einigen Jahren einen Patienten vorgestellt, den ich wegen Lupus behandelt hatte. Ich hatte ihm auch den Lupus abgetragen und nach Thiersch'scher Methode Haut aufgesetzt. Ich habe im Laufe der nächsten Jahre noch mehrere derartige Fälle in dieser Weise behandelt, Fälle, bei denen der Lupus ungemein ausgedehnt war, Fälle, die es nöthig machten, $^3/_4$ des ganzen Gesichtes abzutragen, und ich habe in jedem Falle dann die Haut sofort transplantirt und hatte die Freude, dass auch kosmetisch ein verhältnissmässig sehr gutes Resultat sich herausstellte. Ich habe die eben ausgesprochene Beobachtung von Herrn

Thiersch ebenfalls zu machen Gelegenheit gehabt, dass die Haut mit der Zeit allmälig ein verhältnissmässig sehr günstiges Aussehen gewinnt und auch in meinen Fällen zeigten sich diese Lamellen, die allerdings die Schönheit der Haut nicht vergrössern. Ich habe aber leider zu berichten, dass in einem derjenigen Fälle, in denen also fast das ganze Gesicht mit neuer Haut besetzt war, mit Anwendung des Koch'schen Verfahrens der grössere Theil dieser Haut wieder zerfiel. An den meisten Stellen zeigten sich wieder lupöse Knötchen, zum Theil auch mit Zerfall der aufgepflanzten Haut. In anderen Fällen zeigten sich nur entfernt von der früheren Partie einzelne lupöse Knötchen, die unter der consequenten Anwendung des Koch'schen Verfahrens zu heilen schienen. Im Allgemeinen stehe ich allerdings, wie ich das vor zwei Jahren erwähnt habe, nach wie vor auf dem Standpunkt, dass es weitaus das sicherste Verfahren ist, den Lupus weit zu exstirpiren und ihn durch Haut von anderen Körperstellen zu ersetzen.

5) Herr William Levy (Berlin): „Ueber die ersten Fälle von Lupus der äusseren Haut, welche mit Tuberculin behandelt wurden".

Die Versuche mit dem Tuberculin, über welche ich in der Deutschen medic. Wochenschrift 1890, No. 47 berichtete, habe ich bis Ende December vorigen Jahres fortgesetzt, ohne die Art meiner Behandlung wesentlich zu ändern. Insbesondere habe ich mich während dieser Zeit mit der Dosis der Injectionen und der Häufigkeit ihrer Wiederholung an die Angaben gehalten, die Koch in seiner ersten Mittheilung gegeben hat und habe jeden chirurgischen Eingriff so lange unterlassen, wie es der Zustand meiner Kranken gestattete. Ich wollte zunächst darüber zur Klarheit kommen, was ich erreichen konnte, wenn ich mich längere Zeit auf die Wirkungen des Mittels allein verliess. Erst im Beginn dieses Jahres habe ich dann mein Vorgehen allmälig verändert. Die Versuche, welche wir an einem kleinen Krankenmaterial schon nach wenigen Wochen abschliessen mussten, waren von den öffentlichen Krankenanstalten inzwischen weiter fortgeführt worden und unsere Kenntnisse hatten, Dank dem regen Eifer, mit welchem Alle an die neuen Untersuchungen gingen, sich schnell erweitert. Durch alle diese Arbeiten ist an den grundlegenden Behauptungen Koch's über die Wirkung des Tuberculins wenig geändert worden. Auch jetzt noch müssen wir daran festhalten, dass wir in dem Tuberculin ein Mittel besitzen, welches an irgend einer Stelle des Körpers subcutan injicirt, das tuberculöse Gewebe gewissermaassen aufsucht und an ihm gewaltige Veränderungen hervorruft.

Fraglich auch scheint es kaum, dass es diese oft beschriebenen Veränderungen nur am tuberculösen Gewebe hervorbringt. Man hat freilich mehrfach beschrieben, dass auch manche Hautkrankheiten, die sicher nicht tuberculös sind, während der Temperatursteigerung, welche mit der Localreaction verbunden ist, ihr Aussehen verändern. Auch bei Actinomycose und bei weichen Sarcomen sind Veränderungen nach den Einspritzungen beobachtet worden. Aber eine deutlich ausgeprägte typische locale Reaction, wie wir sie so schön bei dem Lupus der äusseren Haut beobachten, hat man doch

in allen diesen Fällen nicht hervorrufen können und es liegt deshalb die Vermuthung nahe, dass es sich bei den Veränderungen, die man beobachtete, nicht um die specifische Einwirkung des Mittels, sondern lediglich um den Einfluss der hohen Temperaturen handelte.

Zweifelhaft freilich sind wir daran geworden, ob nur der Tuberculöse auf kleine Dosen mit Fieber reagirt und ob wir in allen denjenigen Fällen, wo wir keine tuberculöse Erkrankung nachweisen können und doch nach kleinen Dosen die Temperatur zu beträchtlicher Höhe ansteigen sehen, schon aus diesem Ansteigen der Temperatur schliessen können, dass irgendwo ein tuberculöser Herd versteckt liege. Darüber wird sich erst durch eine hinreichende Anzahl von Sectionen Klarheit gewinnen lassen und zur Zeit fehlt es noch an dieser sicheren Grundlage für unsere Schlüsse.

Der wesentlichste Fortschritt, den wir gemacht haben, liegt darin, dass wir die Einzelheiten der Reactionen bei den mannichfachen klinischen Formen dieser so vielgestaltigen Infectionskrankheit eingehender studirt und ihre Gefahren besser zu würdigen gelernt haben. Diese Gefahren theilen wir vielleicht am zweckmässigsten in zwei Gruppen. Erstens in solche, welche die locale Reaction dem Organismus bringt, zweitens in diejenigen, welche durch ein übermässig hohes Ansteigen der Temperatur hervorgerufen werden können. Auf die Gefahren der ersten Gruppe waren wir von Anfang an vorbereitet und die wenigen Beobachtungen, die ich von September bis Anfang November vorigen Jahres gemacht hatte, habe ich in meinem oben citirten Bericht bereits mitgetheilt. Ich habe schon damals beschrieben, dass ich bei einem Manne mit Tuberculose der Blase mehrstündige Harnverhaltung beobachtete. Auch habe ich schon damals bei Behandlung der Kehlkopftuberculose zur Vorsicht gemahnt und daran erinnert, dass die Schwellung in der Umgebung des tuberculösen Krankheitsherdes vielleicht Erstickungserscheinungen hervorrufen könne.*)

Weitere Mittheilungen über die Gefahren der Schwellungen sind dann von Czerny und Anderen veröffentlicht worden. Auch Das, was über die Gefahren der Necrose später bekannt wurde, war vorauszusehen. Man musste darauf gefasst sein, dass man auch einmal acute Perforationsperitonitis erzeugen wird, wenn man den Grund eines tuberculösen Darmgeschwürs nekrotisch macht, dass man, wie ich es in einem Falle beobachtete, acuten Pyopneumothorax wird eintreten sehen, wenn es zur Nekrose der dünnen Wandungen einer Lungencaverne kommt und Verwachsungen der Pleurablätter an der gefährdeten Stelle fehlen. Ebenso musste man darauf gefasst sein, dass die nekrotischen Massen, wenn sie nicht schnell entfernt werden können, mancherlei Störungen verursachen können, zumal da, wo sie unter Einwirkung der Luft, des fauligen Harns etc. weitere Zersetzungen eingehen.

Neu war uns verhältnissmässig die Erfahrung, dass eine Anzahl von

---

*) Glücklicher Weise scheint dies nicht oft der Fall zu sein. Vergl. die Berichte von Grabower und Lublinski über die ersten in meiner Anstalt behandelten Fälle von Kehlkopftuberkulose. Deutsche medicinische Wochenschrift. No. 49. 1890.

trockenen granulirenden Herden unter der längeren Einwirkung des Mittels zu ausgedehnten Eiterungen führen. Mehr unerwartet noch kamen uns die Mittheilungen über diejenigen Gefahren, welche durch ein ungewöhnlich hohes Ansteigen der Temperatur und schwere Allgemeinerscheinungen während der Reaction hervorgerufen werden. Ich will auf das Wesen der Allgemeinreaction, auf die Form der Fiebercurve, wie wir sie gewöhnlich beobachten, auf die Abweichungen vom Schema nicht weiter eingehen. Betonen möchte ich nur, dass ich ebenso, wie es schon Viele beschrieben haben, beobachtete, dass die Schwere der Reaction durchaus nicht immer im Verhältnisse zu der Ausdehnung der tuberculösen Herde steht, die wir klinisch nachweisen können. Bei Anfangsdosen von 0,01 gr. der Originalflüssigkeit sah ich geringe Erscheinungen bei scheinbar schweren Erkrankungen und andere Male wieder äusserst heftige Reactionen bei nur kleineren Dosen und scheinbar geringer Erkrankung. Zuerst habe ich selbst beträchtliche Temperatursteigerungen nicht gefürchtet, da ich sah, dass sowohl ältere Patienten wie junge Kinder davon keinen Schaden hatten. (Die älteste Patientin, die ich behandelte war 61 Jahre und das jüngste Kind 9 Monate alt.) Aber ich habe erst in der vergangenen Woche bei einem zart gebauten anämischen 19jährigen Mädchen, bei dem ich ausser einem Markstückgrossen tuberculösen Hautgeschwür der rechten Wange, keine weiteren tuberculösen Krankheitsherde nachweisen konnte, bei einer Anfangsdosis von 0,002 gr. so bedrohliche Collapserscheinungen auftreten gesehen, dass ich jetzt dringend rathen möchte, sobald es sich um schwächliche Kranke handelt, auch bei scheinbar unbedeutenden Erkrankungen die Anfangsdosis noch kleiner zu nehmen, als Libbertz in den letzten Anweisungen, welche dem Tuberculin beigefügt waren, empfiehlt. Mit den Aufzählungen der Contraindicationen gegen die Behandlung, der Vorsichtsmassregeln bei ihrer Anwendung, haben wir aber fast vollständig das Gebiet Desjenigen erschöpft, was wir bis jetzt für die Verwerthung der wunderbaren Wirkungen des Tuberculins zur Heilung der Tuberculose beim Menschen wissen. Es sind zwar mannichfache Vorschläge gemacht worden, die Angaben von Koch zu ändern; so haben Guttmann und Ehrlich erst neuerdings mitgetheilt, dass sie jetzt mit ganz kleinen Dosen von 0,0001 gr. beginnen, aber kein Chirurg hat bis jetzt nur einen Weg gezeigt, auf dem er befriedigende Resultate mit dem neuen Mittel erreicht hat, obwohl sich kaum einer dem Eindruck entziehen kann, dass mit der epochemachenden Entdeckung Koch's eine neue Aera für unsere therapeutischen Bestrebungen eingeleitet zu sein scheint. Und auch ich bin bis heute nicht in der Lage, Ihnen nach sechsmonatlicher Behandlung über vollendete Heilungen zu berichten.

Ich habe diese beiden Patientinnen, welche als die ersten wegen Lupus der äusseren Haut behandelt wurden, Ihnen nur deshalb vorführen wollen, weil Sie bei ihnen in recht ausgeprägter Weise erkennen können, was wir hier durch die sechsmonatliche Einwirkung des Tuberculins bereits erreicht haben.

Die erste dieser Kranken, das 21jährige Frl. T., litt seit 3 Jahren an Lupus und zeigte bei ihrer Aufnahme am 7. October 1890 ausgedehnte Nar-

ben an der rechten Oberextremität, an der vorderen und hinteern Seite des Halses und auf beiden Wangen. Die serpiginösen Ränder dieser Narben waren von dem characteristischen rothbraunen Saume kleiner Lupusknötchen gebildet. Auf dem Vorderarme waren Groschen- bis Markstückgrosse Herde lupöser Wucherungen, die das Niveau der Haut überragten und mit Borken bedeckt waren.

Bei dieser Kranken wurde die erste Injection am 8. October v. J. gemacht und zwar mit einer Anfangsdosis von 0,02 Tuberculin. Es traten recht bedrohliche Erscheinungen auf. Die Kranke bekam hohes Fieber und lag 36 Stunden bewusstlos. Aber schliesslich ging doch Alles glücklich vorüber und wir hatten durch die hohe Anfangsdosis Gelegenheit, gleich bei dem ersten Versuche die Wirkung des Mittels sich in so deutlicher Weise entwickeln zu sehen, wie ich es seitdem nicht wieder beobachtet habe. Auch konnten wir schon bei dieser Kranken lernen, dass die tuberculösen Gewebe in zweifacher Weise durch das Tuberculin verändert werden; dass es nämlich entweder — schon nach einer ausreichenden Injection — unmittelbar abstirbt und als todte Masse abgestossen wird; oder aber, dass es mehr und mehr schwindet, eine Art von Schmelzung erleidet. An denjenigen Stellen nämlich, wo wir die Haufen der characteristischen Knötchen gesehen hatten, also besonders an den Rändern der Narbe, bildeten sich Krusten von eingetrocknetem Secret und als diese Krusten abfielen, erschienen die lupösen Stellen wie eingesunken, deutlich unter dem Niveau der umgebenden Haut liegend. An den ulcerirten Stellen aber, besonders deutlich also am linken Vorderarm und auf dem Handrücken, waren die lupösen Wucherungen nekrotisch geworden und wandelten sich später in schwarze Schorfe um, die so aussahen, als ob sie mit dem Glübeisen erzeugt wären.

Bei dieser Kranken sind dann die Injectionen weiter fortgesetzt worden. Bis zum 7. December habe ich sie behandelt; dann habe ich dieselbe auf den Wunsch des Herrn Geh. Rath Koch nach dem Barackenlazareth in Moabit gesandt. Dort hat sie bis zum 10. Februar d. J. die Einspritzungen erhalten. Dann kehrte sie nach ihrer Heimath zurück, wo am 5. März einmal 0,1 injicirt wurde.

Was haben wir nun bis jetzt bei dieser Kranken erreicht?

Als wir an den kranken Stellen des linken Vorderarms, wo wir die ausgedehnten Nekrosen erzeugt hatten, nach der ersten Injection unter den abgefallenen Schorfen die schönen glatten Narben sahen, da glaubten wir wir Anfangs, dass es uns gelungen sei, an diesen Stellen durch eine Einspritzung alles kranke Gewebe zu vernichten. Aber schon die nächste Injection belehrte uns eines Besseren. Als nach 19 Tagen wiederum 0,02 injicirt wurden, hatten wir wieder eine ebenso schwere Reaction, wie das erste Mal. Die Temperatur erreichte die nämliche Höhe, die Kranke wurde wieder bewusstlos; die Narben am Vorderarm rötheten sich wieder und schwollen wieder an. Vielleicht wäre es auch dieses Mal wieder zum Zerfall der Narben gekommen, wenn ich nicht gleich beim Beginn der Reaction den Arm hätte suspendiren lassen.

Dieses Wiedereintreten der localen Reaction bewies uns deutlich, dass

die Demarcation des nekrotischen Gewebes nicht an der Grenze zwischen tuberculösem und gesundem Gewebe erfolgt war, sondern dass nur ein Theil des tuberculösen Gewebes zerstört, der Rest aber zurückgeblieben war. Wir hofften, auch diesen Rest durch fortgesetzte Anwendung des Tuberculins bald beseitigen zu können, da immerhin die weitaus grösste Masse des tuberculösen Gewebes vernichtet und abgestossen war. Aber auch diese Hoffnung ist bis jetzt noch nicht in Erfüllung gegangen. Sie können noch jetzt am Rande der Narben überall kleine Lupusknötchen sehen und die microscopische Untersuchung eines kleinen Hautstückchens, das ich vor zwei Wochen an einer dieser Narbenstellen ausschnitt, bestätigte das Vorhandensein frischer Lupusknötchen, am Rande sowohl wie am Grunde der Narbe.

Günstiger gestaltete sich das Resultat an den Rändern der Narbe; also an denjenigen Stellen, wo das Mittel weniger heftig eingewirkt hatte, wo es nicht bis zur Nekrose des Lupus, sondern nur zu einer Schrumpfung der Knötchen gekommen war. Hier hat das Mittel Alles geleistet, was man von ihm erwarten konnte. Von den Knötchen ist hier keine Spur mehr zu sehen; die Grenze der Narbe gegen die gesunde Haut wird jetzt durch eine schmale, dunkel pigmentirte Zone gebildet.

Während der Behandlung, und zwar erst mehrere Monate nach Beginn derselben, wurden frische tuberculöse Knochenherde bei dieser Kranken erkennbar. Sie wurde, wie ich bereits erwähnte, nach den ersten beiden Injectionen bewusstlos. Später hatte sie während der Reaction zwar noch lange Zeit Temperatursteigerungen, oft bis zu beträchtlicher Höhe, aber der Sensorium blieb frei. Nun, auch in dieser Zeit hat sie während der Reaction nie über Schmerzen an anderen Körperstellen als an den von Lupus befallenen geklagt. Erst am 15. Januar d. J. bekam sie während der Reaction Schmerzen am rechten Fuss und am rechten Daumen, die in einigen Tagen nachliessen, aber nach jeder Reaction wieder recht heftig auftraten. Jetzt fühlt man deutlich den rechten ersten Metacarpalknochen spindelförmig verdickt; die Gegend des rechten äusseren Fussrandes von der Sprunggelenksfalte bis zur Mitte der Metatarsalknochen ist geschwollen und auf Druck empfindlich. Der Arzt der Kranken berichtet mir, dass nach der letzten Injection an beiden Stellen sehr deutliche locale Reaction eintrat.

Diese Knochenherde scheinen sich erst während der Behandlung entwickelt zu haben; denn angenommen, dass sie schon im Beginne derselben vorhanden gewesen wären, so wäre es doch schwer begreiflich, warum sich bei ihrer oberflächlichen Lage erst nach drei Monaten locale Reaction zeigte. Ich habe wohl gesehen, dass tuberculöse Herde, besonders Knochentuberculosen, nicht gleich nach der ersten Injection local reagirten. Meist hatte ich in diesen Fällen zu kleine Anfangsdosen genommen. Stieg ich dann etwas schneller, etwa von 0,005 auf 0,01 und 0,02, so bekam ich, wenn ich überhaupt locale Reaction hervorrufen konnte, dieselbe doch spätestens nach der dritten bis vierten Injection. Nie habe ich bei einer Tuberculose, die ich schon vor Beginn der Behandlung diagnosticirt hatte, erst nach Monaten locale Reaction beobachtet.

Wir kommen also kaum über die Annahme fort, dass die Herde am

Metacarpus und Fussrücken sich erst während der Behandlung entwickelt haben. Und das entspricht auch meinen Erfahrungen, die ich sonst gemacht habe; dass nämlich das Tuberculin auch bei längerer Anwendung das Auftreten neuer Herde nicht verhindern kann.

Ich habe diesen Verhältnissen schon früh meine Aufmerksamkeit zugewendet; denn schon im November v. J. machte mich Herr Professor Köbner darauf aufmerksam, dass bei einer meiner Patientinnen mit Lupus des Armes (Frl. K.) sich neben den alten Knötchen zahlreiche neue bildeten und die Richtigkeit dieser Beobachtung konnte ich seitdem wiederholt bestätigen. Manchmal schien es mir, als ob der Process dann besonders Neigung zu weiterer Ausbreitung hätte, wenn der Kranke auch auf hohe Dosen nicht mehr reagirte; ich habe aber auch ein Fortschreiten beobachtet, während ich noch prompte locale und allgemeine Reaction erhielt.

Wenn ich nun auch nach Dem, was ich gesehen habe, zu der Ansicht komme, dass das Tuberculin die Ausdehnung eines Krankheitsherdes über seine ursprünglichen Grenzen nicht immer verhindert, wenn ich ferner auch zugebe, dass während der Anwendung des Mittels sich an Stellen, die von dem primären Herde weit entfernt sind, neue Erkrankungen bilden können, so kann ich mich doch nicht den Ansichten Derjenigen anschliessen, welche behaupten, dass wir durch die Einspritzungen diese neuen Infectionsherde erst hervorrufen, gewissermaassen eine Aussaat der Tuberkelbacillen verursachen. Wir kennen seit König's Mittheilung das klinische Bild einer solchen künstlich erzeugten Aussaat von Tuberkelbacillen recht genau. Und wenn nun das Tuberculin Dasselbe verursachen würde, was uns bisweilen bei unseren chirurgischen Eingriffen passirt, müssten dann nicht in dem Halbjahre, wo das Mittel von so vielen Aerzten angewendet wurde, wo die Zahl der Tuberculösen, die sich ärztlicher Behandlung unterwarfen, viel grösser war, als je zuvor — müssten in dieser Zeit die Mittheilungen über Fälle von acuter Miliartuberculose sich nicht recht erheblich vermehrt haben? Das ist aber nicht der Fall; die Beobachtungen, die ich veröffentlicht fand, sind so spärlich, das solche Unglücksfälle in der letzten Zeit nicht häufiger vorgekommen sind, als vor der Koch'schen Entdeckung.

Wenn aber ein Mensch an acuter Miliartuberculose erkrankt, dann werden wir ihm freilich auch mit den Einspritzungen von Tuberculin kaum noch nützen können. Fälle der von den Chirurgen so gefürchteten Impftuberculose habe ich zwar bis jetzt noch nicht behandelt. Aber bei 4 Kindern mit acuter Miliartuberculose wandte ich das Mittel an und bin schnell mit den Dosen gestiegen. Besonders günstig für die Behandlung schien mir der Fall eines 3jährigen Kindes, zu dem ich verhältnissmässig früh gerufen wurde. Die klinischen Symptome waren hier noch nicht deutlich entwickelt; man hatte nur den Verdacht auf Basilarmeningitis; denn das Kind stammte aus einer schwer belasteten Familie; 2 Geschwister waren an der gleichen Krankheit gestorben und man hatte den kleinen Patienten überrascht, als er die Sputa seines phthisischen Onkels verzehrte. Ich wurde gerufen, um durch Einspritzung von Tuberculin eine sichere Diagnose zu stellen. Ich begann mit einem Milligramm und stieg in 8 Tagen bis auf 1 Centigramm; die Ein-

spritzungen wurden fast täglich gemacht. Aber weder bei diesem noch bei den anderen Patienten sah ich irgend einen Einfluss des Mittels. Ich habe weder die characteristische Temperatursteigerung noch die klinischen Symptome der Hirnreizung oder des Hirndrucks sich entwickeln gesehen. Auch die Sectionen erwiesen ein für mich Anfangs überraschendes Resultat: An den miliaren und submiliaren Knötchen, die wir in grosser Menge an der Hirnbasis, in Lunge und Leber fanden, waren weder macroscopisch noch microscopisch characteristische Veränderungen nachweisbar, obwohl wir die Sectionen möglichst bald nach dem Eintritt des Todes machten.

Ich erwähnte bereits die Versuche von Ehrlich und Guttmann, durch Veränderung der Angaben Koch's über die Dosirung des Mittels günstigere Resultate der Behandlung zu erzielen. Sie schlugen vor, mit recht kleinen Dosen zu beginnen.

Bei dem 61jährigen Frl. D., die ich an Lupus der Wangen und der Nase behandelte (die Nasenspitze und ein grosses Stück beider Nasenflügel war durch den Lupus zerstört), sah ich nach den ersten Injectionen prompte locale und allgemeine Reaction eintreten. Die kranken Hautpartien bedeckten sich mit den characteristischen Borken und es schien Anfangs, als ob die Krankheit recht schnell heilen würde. Die Besserung war so auffallend, dass ich im November mittheilte, dieser Fall sei von meinen Lupusfällen der am weitesten in der Heilung vorgeschrittene. Bald aber kam ich nicht mehr von der Stelle; ich erzielte weder örtliche noch allgemeine Reaction. Das Aussehen des Lupus blieb unverändert; ich glaube sogar, dass an zwei oder 3 Stellen sich neue Knötchen gebildet haben. Ich versuchte es jetzt mit recht grossen Dosen in kurzen Zwischenzeiten. Ich habe in 158 Tagen 36 Injectionen gemacht; die Anfangsdosis betrug 0,01 gr., die höchste Dosis 0,27 gr. der Originalflüssigkeit; im Ganzen sind 4,60 gr. eingespritzt worden. Erreicht habe ich mit diesen grossen Dosen nichts; der Zustand der Kranken ist jetzt noch fast derselbe wie im November v. J.

6) Herr Sonnenburg (Berlin): „Demonstration von Abgüssen lupöser Haut in verschiedenen Stadien der Koch'schen Behandlung."

M. H.! Gestatten Sie mir zunächst eine kurze Demonstration. Wir haben, um die Wirkungen des Koch'schen Mittels zu zeigen, da wir die Patienten selber nicht immer in dem Reactionszustande zeigen können, versucht, Wachsmodelle anfertigen zu lassen und zwar vor der Behandlung mit Tuberculin und während des Reactionsstadium. Die bedeutende Besserung, die durch das Verfahren bisher erzielt wurde, können Sie an der Patientin selber nun gut beurtheilen. Die Krankheit bestand bei ihr seit 6 Jahren. Sie ist seit dem 29. Januar behandelt.

Ich will darauf aufmerksam machen, dass die schnellen und guten Resultate bei Lupus in denjenigen Fällen sich zeigen, wo vorher möglichst wenig anders behandelt worden ist, besonders dann also, wenn nicht vorher mit dem scharfen Löffel und mit Aetzungen gearbeitet ist. Je intacter so zu

sagen der Lupus ist, um so schneller erfolgt die Heilung desselben. Es erklärt sich Dieses sehr einfach daraus, dass im Narbengewebe mehr abgekapselte Herde liegen, welche schwer dem Tuberculin zugänglich sind. Nach einiger Zeit wird bei dieser Patientin die Behandlung mit dem Tuberculin aufhören, die Patientin wird aber unter Controlle des Mittels bleiben, und ich glaube bestimmt, dass, da die Tuberkelbacillen selber nicht zu Grunde gehen, wir den Kampf mit denselben über kurz oder lang wieder aufnehmen müssen. Es werden sich wieder lupöse Knoten bilden, aber jedesmal sind die Bedingungen für die Erreichung einer definitiven Heilung günstiger.

7) Herr Sonnenburg: „Die chirurgische Behandlung der Lungencavernen unter Koch'scher Behandlung. (Mit Krankenvorstellung.)"

Der ehrenvollen Aufforderung unseres verehrten Herrn Präsidenten, Ihnen über die von mir operirten Lungenkranken Bericht zu geben und einige dieser Patienten vorzustellen, folge ich um so lieber, weil ich sicher bin, dass gerade in unserer Versammlung für diese Combination des Koch'schen Heilverfahrens mit chirurgischen Eingriffen Interesse und Verständniss vorhanden sein dürfte.

Freilich kann ich Ihnen nur über wenige Fälle berichten, da wir, um den einmal betretenen Weg sicher weiter verfolgen zu können, in der Auswahl geeigneter Fälle recht vorsichtig sein müssen, um so vorsichtiger, weil die Diagnose dieser wenigen für den operativen Eingriff geeigneten Fälle, noch dazu grosse Schwierigkeitnn hat. Es ist sehr selten möglich, die Erkrankung einer tuberculösen Lunge ihrem Umfange nach genau zu bestimmen. Jeder Erfahrene weiss, dass die Erkrankung manchmal viel umfangreicher ist, als sie auf Grund der sogenannten physikalischen Methoden erscheint. Die Unzulänglichkeit dieser Methoden lernt man aber als Chirurg so recht kennen, wenn man mit dem Messer den, vorher anscheinend nach Ausbreitung und Lage genau diagnosticirten Hohlraum eröffnen soll. Mehr als eine Wahrscheinlichkeitsdiagnose soll man nicht erwarten. Ein bekannter Kliniker äusserte sich mir gegenüber: „Die besten Cavernen sind oft diejenigen, die man nicht diagnosticiren kann". Die Schwierigkeit einer sicheren Diagnose rührt in vielen Fällen daher — wenn es sich nicht gerade um ganz oberflächlich gelegene Hohlräume handelt — dass durch die Verdickungen, Schwartenbildungen in der Nähe der Cavernen Schallbeeinflussungen entstehen, die auch den Geübtesten täuschen müssen.

Wir verlangen vorläufig als Vorbedingung für eine operative Behandlung der Lungentuberculose eine isolirte Lungenerkrankung, mit Cavernenbildung innerhalb des erkrankten Bezirkes bei sonst gutem (möglichst) normalen Verhalten der übrigen Lungenabschnitte. Dass derartige Fälle im Beginn der Tuberculose vorkommen, das habe ich auch zufällig durch Sectionsbefunde bestätigen können. Das sind aber Fälle, in denen die Eröffnung der Caverne behufs schnellerer Ausheilung des tuberculösen Processes bei gleichzeitiger Tuberculincur dem Kranken entschieden grossen Nutzen bringen muss. Denn im Allgemeinen ist die Prognose bei Patienten, die

bereits Cavernensymptome haben, eine schlechte. Ich werde Ihnen einen derartigen Kranken, mit vollständig ausgeheilter Caverne vorstellen können. Aber nach den oben gemachten Auseinandersetzungen dürfte es vorläufig noch als ein besonders glücklicher Zufall angesehen werden, wenn die Diagnose einer isolirten Lungenerkrankung mit einfacher Cavernenbildung in diesem Bezirke, in der That auch bei der Operation bestätigt wird. Wenn man aber bei der Eröffnung der Lunge mehrfache Höhlenbildung antrifft, wenn also die tuberculöse Erkrankung der Lunge weiter vorgeschritten ist, als sie diagnosticirt wurde, dann werden wir keine wesentliche Besserung durch den operativen Eingriff uns versprechen dürfen.

Daher glaube ich, dass dem Chirurgen auch jetzt noch, trotz des Koch'schen Heilmittels, recht enge Grenzen bei der Behandlung der Lungentuberculose gestellt sind, aber ich hoffe, dass die Erweiterung dieser Grenzen Hand in Hand gehen wird mit der sichereren Anwendungsart und Wirkung des Tuberculins und der Vervollkommnung der Untersuchungsmethoden. Immerhin sind aber innerhalb dieser engen Grenzen jetzt schon Erfolge zu verzeichnen, die bisher unerreichbar schienen und welche auffordern, in vorsichtiger Weise die betretene Bahn weiter zu verfolgen.

Wir verlangen vorläufig auch, um operativ vorzugehen, tuberculöse Processe, die im Fortschreiten begriffen sind, bei denen aber nur allmälig der locale und allgemeine Zustand des Patienten sich stetig verschlechtert. Ein rapides Fortschreiten der Tuberculose verbunden mit hohem Fieber ist eine Contraindication für die Operation. Da, wo bereits von selber ein Stillstand des tuberculösen Processes eingetreten ist, Kranke also, die schon Jahre lang ihre Cavernen haben, ohne selber davon viel zu leiden, wenn sie auch ihren Mitmenschen Gefahren bringen, diese wollen wir vorläufig nicht in den Kreis der chirurgischen Behandlung ziehen.

Bei der käsigen Hepatisation giebt es keine spontane Rückbildung oder Resorption. Es giebt hier nur zwei Arten der Heilung, die darin bestehen, dass kleine käsige Massen durch Inducation ihrer Nachbarschaft abgekapselt werden, oder, wenn sie gross sind, dass sie zerfallen, erweichen und ulceröse Höhlen bilden. Begünstigt, wie es den Anschein hat und wie die Beobachtungen an den Operirten es nahezulegen scheinen, das Koch'sche Mittel die Neigung zum Zerfall, zu früherer und schnellerer Einschmelzung der käsigen Substanz, so wird es sich darum handeln, auch möglichst früh das erweichte Material aus dem Körper herauszuschaffen, um so mehr, wenn das kranke Material nicht genügend durch die Luftwege aus dem Körper herausbefördert werden kann. Sind diese Anschauungen aber richtig, so brauchen wir am Ende gar nicht einmal eine nachweisbare Höhlenbildung in der infiltrirten Lungenpartie abzuwarten, sondern die käsige Infiltration, wenn bestimmt begrenzt, könnte schon als solche Gegenstand chirurgischen Eingriffes werden. Doch ist es verfrüht, auf solche Erörterungen hier einzugehen.

Es lässt sich bei einer so neuen Behandlung, die noch ein fleissiges Studium verlangt, nicht über derartige Möglichkeiten discutiren. Wir müssen erst die Wirkung des Tuberculins auf das erkrankte tuberculöse Lungen-

gewebe weiter studiren, um dadurch Anhaltspunkte für ein richtiges chirurgisches Handeln zu bekommen. Vor allen Dingen müssen wir aber auch beginnen, die durch die Tuberculose hervorgerufenen anatomisch-pathologischen Verhältnisse an Leichen auch chirurgisch zu studiren, um der Lungenchirurgie einen festen Boden zu geben.

Um hier noch einmal auf den eigentlichen Zweck der operativen Eröffnung der Cavernen einzugehen, so wollen wir damit ja nicht allein den Inhalt derselben, der, besonders bei Cavernen in der Spitze, durch die Bronchen oft nur in unvollständiger Weise entleert werden kann, entfernen und dadurch die Heilung der Cavernen anbahnen nnd die Heilung der Lungentuberculose unterstützen, sondern vor allen Dingen wollen wir auch die secundären Eiterungsprocesse in den Höhlen, besonders in den Wandungen beseitigen. Denn eine derartige Caverne kann eine stete Infectionsquelle für den Patienten sein, da der Inhalt reich an Infectionsträgern aller Art ist. Auch wird man in vielen Fällen das hectische Fieber, an dem die Patienten leiden oft als Folge einer derartigen, mit stagnirendem Secret gefüllten Höhle erklären können. Mit der Beseitigung der Höhle und besonders ihres Inhalts schwindet auch das Fieber. Endlich wollen wir noch die Operation auch der Gefahr, die dem Patienten durch das Verschlucken und Aspiriren der losgelösten käsigen Massen droht, verringern.

Das Operationsverfahren (besonders für die Cavernen der Lungenspitze) ist in Kürze folgendes und bereits in der „Deutsch. med. Wochenschrift 1891 No. 1“ von mir publicirt worden: Es wird ein Schnitt gemacht, der Daumenbreit unterhalb des Schlüsselbeins parallel mit diesem verläuft, am Manubrium sterni beginnt, und zwei Querfingerbreit vor dem Proc. coracoid. aufhört. Nach Durchschneidung der Haut, des Platysma und der Fasern des Pector. maj. kommt nach Durchtrennung der tiefen Brustfascie der Rand des Pectoralis minor zum Vorschein. Man kann sich jetzt stumpf das Operationsfeld zugänglich machen und nach Einsetzung breiter Wundhaken übersehen. Braucht man den Schnitt nicht zu weit nach aussen zu führen, so kommt die Vena und Art. subclavia nicht zu Gesicht. Die Art. mamm. int., hier oben meist nur von einer Vene begleitet, steigt hinter den Rippenknorpeln einen Fingerbreit vom Brustbeinrande entfernt aus der Subclavia vor der Lungenspitze herabkommend, abwärts und kann gleichfalls sicher vermieden werden. Die Artt. intercostales, zwei für jeden Intercostalraum entspringen aus der Mammaria interna. Man tastet nun die Lage der ersten Rippe sowie besonders ihr Verhältniss zum Schlüsselbeine ab. Es kommen hier zahlreiche anatomische Verschiedenheiten vor, da die erste Rippe in ihrem vorderen Abschnitt mehr oder weniger vom Schlüsselbein bedeckt ist. Es empfiehlt sich ein möglichst grosses Stück aus der Rippe, wenn es geht die ganz vordere Partie, zu entfernen, da sonst die Oeffnung in der Lunge sich zu rasch verkleinert (man ist genöthigt, derartige Oeffnungen oft Monate lang offen zu lassen). Man löst zu dem Zwecke den sehnig-periostalen Ueberzug der Rippe, sowie die Muskelfasern der Mm. intercostales interni, die hier allein in Betracht kommen, und löst das Periost auch von der hinteren Fläche ab. Die Reste der Intercostalmuskeln kann man stumpf von der Pleura ablösen. Nun ent-

fernt man (am besten mit der Hohlmeisselzange) ein möglichst grosses Stück der ersten Rippe und schreitet zur Eröffnung der Lunge. Bei der weiteren Operation, aber auch dann, wenn man wegen der Lage und Ausdehnung der Caverne eine andere Schnittrichtung gewählt, hat erinnere man sich daran, dass hinter dem Gelenke der Clavicula die Vena anonyma dextra abwärts verläuft, das Gelenk der zweiten Rippe bereits der Mitte der Cava superior auf derselben Seite entspricht. Auf der linken Seite liegt hinter dem Schlüsselbeingelenk die Vena anonyma sinistra, hinter ihr liegen die aus dem Aortenbogen entspringenden Arterienstämme, der Aortenbogen selber liegt etwas tiefer. Von der Lungenspitze noch etwas überragt, quer vor derselben liegt die Art. subclavia. — Bei Cavernen in der Lungenspitze wird man wohl immer Verwachsungen der Pleurablätter antreffen; manchmal findet man sogar mächtige Schwartenbildung. Diese Adhäsionen erstrecken sich nicht bis zur zweiten Rippe. Nachdem man noch vorher versucht, mittelst einer Punctionsspritze die vermuthete Caverne zu bestimmen, ein Versuch, der, wenn er negativ ausfällt, weiteres Operiren nicht beeinflussen soll, bahnt man sich mit dem rothglühenden spitzen Paquelin einen Weg durch das Lungengewebe bis zur Caverne. Irgend eine Blutung findet dabei nicht statt. Ist man in den Hohlraum gelangt, so braucht man den Eingang zu demselben nicht besonders zu erweitern, da die Erfahrung gelehrt hat, dass die Oeffnung der Caverne sich in wenigen Tagen um das Drei- und Vierfache von selbst erweitert und die Uebersicht über die Höhlenbildung dann möglich wird. Man tamponnirt die eröffnete Höhle soweit es durch den vorläufig noch engen Canal möglich ist mit einem Streifen Jodoformgaze, den man täglich wechselt und bald mit einem Streifen sterilisirter Gaze vertauscht, da meist der Jodoformgeschmack den Patienten sehr lästig wird.

M. H.! Ich erlaube mir nun Ihnen zwei Patienten vorzustellen, bei denen die in der rechten Lunge gelegenen Cavernen Mitte December eröffnet wurden. Bei dem einen derselben ist jetzt die Caverne bereits völlig ausgeheilt. Denjenigen Herren, welche mir die Ehre ihres Besuchs im Krankenhause Moabit geben wollen, werde ich noch einen dritten derartig operirten Patienten zeigen können, bei dem in der linken Lungenspitze eine grosse Caverne eröffnet worden ist.

Der Patient Muster, 36 Jahr alt, Kutscher. Keine hereditäre Belastung nachweisbar. Seit 1888 Beginn der tuberculösen Erkrankung der Lunge (Brustschmerzen, Husten, Haemoptoë), die ihn nöthigte, zu wiederholten Malen das Krankenhaus aufzusuchen (Winter 1888/89, Mai 1889 bis Februar 1890). Wiedereintritt in die innere Abtheilung des Krankenhauses wegen Zunahme seiner Beschwerden am 17. Nov. 1890. Diagnose: Phthisis pulmonum. Caverna in lob. sup. dextra.

Als Patient am 12. Dec. 1890 auf die chirurgische Station verlegt wurde, nachdem er vorher auf der innern Abtheilung bereits 4 Inj. K. L. erhalten, bot er folgenden Status:

Gut entwickelte Musculatur; geringe Anämie der sichtbaren Schleimhäute. Rechte obere Thoraxpartie abgeflacht. Ueber der Regio supraclavicul. dextra mässige Dämpfung mit Vesiculärathmen, über der rechten Infraclariculargrube gedämpft tympanitischer Schall. Ueber einem umschriebenen Gebiet der rechten Infraclaviculargrube von ca. Fünfmarkstückgrösse hört man, am Deutlich-

sten gerade über der 2. Rippe, ausgesprochene Cavernensymptome, Bruit du pot fêlé und metallisch klingenden Percussionsschall, lautes amphorisches Athmen, nach Hustenstössen deutlich grossblasiges und metallisch klingendes Rasseln. Geringfügige Erkrankungen der linken Lungenspitze, sonst anscheinend normale Verhältnisse. Im Auswurf sehr reichlich T.B. Herz und Abdominalorgane ohne nachweisbare Veränderung. Urin eiweissfrei. — Zustand bleibt während der dreitägigen Beobachtung unverändert. Kein Fieber. Auf eine einmalige Injection von 5 mg K. L. geringe Temperaturerhebung. Keine nachweisbare locale Reaction.

15. Dec. Operation in Narcose: 12 Cm langer Hautschnitt 2 cm unterhalb und parallel der Clavicula. Nach Durchtrennung der Weichtheile wird ein flach bogenförmiges Stück vom untern Rande der 1. Rippe subperiostal entfernt. Pleura zeigt sich im ganzen Operationsfelde mit der Lunge verwachsen. Nach einer Probepunction, die etwas eitriges Secret liefert, wird mit dem Thermocauter durch die Pleura in die Lunge eingegangen. Nach Durchbrennung von einer ca. 1 cm dicken Schicht derb infiltrirten Lungengewebes gelangt der Brenner in einen Hohlraum, der mit schmierigem Brei gefüllt ist und dessen Grösse sich nicht abschätzen lässt. Die Oeffnung wird erweitert; die Höhle mit Jodoformgaze tamponnirt.

Pat. befindet sich gleich nach der Operation wohl; keine Schmerzen in der Brust; geringer Hustenreiz; den bald nach dem Eingriff entleerten Sputis ist etwas Blut beigemengt, das nach wenigen Stunden gänzlich schwindet.

Die Temperatur stieg im Anschluss an die Operation bis 38,70 und fiel dann in den nächsten Tagen staffelförmig zur Norm ab, so dass Patient bereits am Abend des 2. Tages nach der Operation fieberfrei ist. — Anfangs waren leichte in den Arm ausstrahlende Schmerzen beim Husten vorhanden, im Uebrigen fühlte sich Patient wohl.

Pat. wird täglich verbunden. Der Tampon zeigt stets reichliche Durchtränkung mit schleimigeitrigem Secret.

Am 18. Dec. erhält Pat. die erste Injection von Tuberculin nach der Operation von $^1/_2$ mg beginnend und ziemlich rasch ansteigend, so dass am 5. Januar bereits die Enddose von 1 dgr. erreicht war. Die Fieberverhältnisse sind aus der Curve ersichtlich. Local äusserte sich die Reaction so, dass nach Abstossung des Brandschorfes im Reactionsstadium die Höhle frischer geröthet, rosiger als ausserhalb dieser Zeit erscheint. Unter der Injectionsbehandlung nun vergrösserte sich die Caverne rasch, so dass dieselbe am 22. Dec. bereits über wallnussgross war. Diese Vergrösserung kommt durch Einschmelzung des umliegenden Gewebes zu Stande. Dabei zeigte sich eine breite Communication mit den Luftwegen, so dass man zu sehr fester Tamponnade der Höhle sich entschliessen musste, um die Möglichkeit der Expectoration dem Kranken dadurch zu verschaffen, da sonst durch Abweichen der Luft aus der geöffneten Caverne die Möglichkeit die Sputa zu entleeren, ganz verloren gegangen wäre. Diese Communication mit den Bronchien verschwindet schliesslich vollständig. Es kommt dann allmälig zu Granulationsbildung an den Wandungen und dadurch zu langsam fortschreitender Verkleinerung der Höhle, die am 20. Januar 1891 nur noch linsengross ist. Am 27. Januar hat die Granulationsbildung das Niveau der Hautwunde erreicht, nur bei starken Hustenstössen tritt noch etwas Luft aus. Am 20. Februar ist die Wunde vollkommen geschlossen und übernarbt.

Das Sputum, das früher einen Bacillenbefund von Gaffky VI. hatte, erwies sich bereits vom 26. December an bacillenfrei, mit einer Ausnahme am 20. Januar, wo sich von 4 Präparaten in einem einzigen ein Häufchen von kurzen dicken Bacillen fand, während die andern drei negativ waren; im Uebrigen waren die viertägig nach der Biedert'schen Sedimentirungsmethode ausgeführten Untersuchungen stets negativ.

Das Allgemeinbefinden war durchweg ein gutes bis auf einen acuten Magencatarrh Ende Februar und in den ersten Märzwochen, der auch Patien-

ten, der bis dahin stets zunahm, wieder etwas zurück brachte. Die Gewichtsverhältnisse sind folgende:

Vor der Operation 45,5; am 30. December 52,500; am 2. März 55,8; am 16. März 54,5; zur Zeit 57.

Heute bietet Patient folgenden Status:

Allgemeines Wohlbefinden. Der Auswurf sehr gering, fast rein schleimig; wiederholte Untersuchung auf Objectträger und im Sediment negativ.

Die Regio infraclavicularis ist stark eingezogen. An Stelle der früheren Wunde findet sich im Grunde der Einziehung eine 10 Cm lange und fingerbreite, vollkommen geschlossene und überhäutete Narbe.

In der Regio supraclavicularis dextra relative Dämpfung; in der Reg. infraclav. dextr. leerer Schall, von der 3. Rippe ab heller werdend und in der Höhe der 5. Rippe in normalen Lungenschall übergehend. — In der Regio supra- und infraspinata Dämpfung bis zur 4. bis 5. Rippe abwärts. Ueber dem gedämpften Bezirk Athemgeräusch abgeschwächt, bronchiales Expirium; stellenweise, bes. direct über der Narbe auch bronchiales Inspirium. Ueber dem rechten Unterlappen Vesiculärathmen, Rasseln nur sehr spärlich, in den untern Partien gar nicht mehr zu hören. Ueber der Narbe hört man vereinzeltes klingendes Rasseln. — Linke Lunge normal. Ebenso Abdominalorgane. Im Urin kein Eiweiss. Stuhlgang regelmässig,

M. H.! Sie werden ja selber Gelegenheit nehmen können, sich von dem Zustande des Patienten zu überzeugen und hoffentlich, wie wir, mit dem bisher erreichten Resultate zufrieden sein, zumal, wenn man bedenkt, dass dieses Resultht innerhalb 4 Monaten während eines rauhen Winters in einem Krankenhause erreicht wurde. Ob der Patient definitiv geheilt ist, lässt sich nicht entscheiden. Wenn wir berücksichtigen, dass die Bacillen selber nicht getödtet worden, so werden auch Recidive nicht ausbleiben und auch wohl mal wieder Bacillen im Sputum erscheinen. Da aber der Kranke noch unausgesetzt unter dem Einfluss des Mittels bleiben soll, so glaube ich, werden wir den Kampf mit den Bacillen nach grösseren Pausen unter immer günstigeren Bedingungen aufnehmen können, bis dieselben an Zahl und Ausbreitung immer mehr und mehr abnehmen und schliesslich ganz verschwinden.

Bei dem zweiten Patienten, den ich Ihnen hier vorstelle, war die Erkrankung der Lunge entschieden vorgeschrittener und der Kräftezustand von vorn herein kein so guter, wie bei dem Kranken Muster.

Adam, 43 Jahre, Arbeiter. Keine erbliche Belastung. Bis zum Sommer 1886 stets gesund. Damals erkrankte Pat. an rechtsseitiger Pleuritis, an die sich Husten, Kurzathmigkeit und Auswurf anschloss. Pat. magerte stark ab (35 Pfd. in den letzten 3 Jahren). Wegen Zunahme der Beschwerden Eintritt in das Krankenhaus am 3. October.

Am 11. Dec. 1890 wird derselbe, nachdem er bereits 3 Injectionen von Tuberculin erhalten, auf die chirurgische Abtheilung verlegt; er bot damals folgenden Status:

Mässig kräftiger, etwas anämischer Mann; geringes Fettpolster, flacher Thorax; eingesunkene Claviculargruben, frequente, etwas oberflächliche Respiration. Puls etwas beschleunigt. Temperatur normal. — Ueber der rechten Lungenspitze bis herab zur 2. Rippe gedämpft tympanitischer Schall. Ueber einem ca. Fünfmarkstückgrossem Bezirk in der rechten Infraclaviculargrube deutlich metallisch klingender Percussionsschall und Schallwechsel bei Oeffnen und Schliessen des Mundes. Amphorisches Athmen und lautes feuchtes klingendes Rasseln; untere Lungenpartien normal. Ueber der linken Lungenspitze verkürzter Schall, etwas Rasseln. Bacillenreiches Sputum. Sonst normale Verhältnisse.

15. Dec. 1890. Operation in Narcose. 12 Cm. langer Hautschnitt $1^1/_2$ Cm unterhalb und parallel der Clavicula. Nach Freilegung der 1. Rippe Resection eines bogenförmigen Stücks des untern Randes. Pleurablätter sind verwachsen. Nach Probepunction, die nur Spuren von Eiter giebt, Durchbrennung der Pleura und einer $^5/_4$ Cm dicken, hart infiltrirten Lungenschicht mittelst Thermocauter, der alsdann in eine Höhle eindringt. Die Höhlenöffnung wird mit Paquelin erweitert, dann Jodoformtamponnade; 2 Hautnäthe im innern Wundwinkel; Verband.

Nach der Operation geringe Blutbeimengung zum Sputum, die sich bald verliert. Temperatursteigerung bis 39,5° am nächsten Tage, dann rasches Abfallen zur Norm. Ausser starkem Hustenreiz fühlt sich Patient wohl. Der Tampon meist stark mit schmierig-eitrigem Secret durchtränkt. Vom 2. Tage an tritt bei der Respiration Luft aus der Caverne aus und ein.

Am 2. Tage nach der Operation beginnen die Injectionen, die sich local durch lebhafte Röthung des Caverneninnern, sowie der ganzen Wundfläche in ihrer Reaction characterisiren. Bis zum 31. December ist die Enddose von 1 dg erreicht, die in Pausen wiederholt wird.

Am 21. Dec., dem 6. Tage nach der Operation macht sich die beginnende Reinigung an den Höhlenwandungen an einzelnen Stellen bemerklich. Auch hier vergrösserte sich anfänglich die Caverne sehr bedeutend (kleine Apfelgrösse) und zeigte zahlreiche Ausbuchtungen, um alsdann durch Granulirung kleiner zu werden, so dass sie am 23. Januar höchstens Haselnussgross erscheint.

Während sich nun im weitern Verlaufe die äussere Wunde und damit der Zugang zur Caverne verkleinerte, blieb die Höhle in ihrer Ausdehnung nunmehr unverändert. Es besteht starker Hustenreiz; bei den Hustenstössen werden die Granulationen segelförmig aus der Höhle vorgetrieben, die Luft tritt mit lautem zischenden Geräusche aus. Durch feste Tamponnade werden die Beschwerden beseitigt und die Expectoration ermöglicht.

Das Sputum hat an Menge etwas abgenommen, ist schleimig eitrig, nicht mehr geballt. Sein Bacillengehalt war Anfangs Gaffky 6. Derselbe ist beträchtlich zurückgegangen; im sedimentirten Sputum schwankt derselbe zur Zeit zwischen G. 1 und G. 2; häufig fehlen die Bacillen ganz.

Das Allgemeinbefinden war im Ganzen gut. Das Körpergewicht schwankt in geringen Grenzen, ohne dass Patient wesentlich zu- oder abgenommen hätte. Anfangsgewicht 52,500 — zur Zeit 51 kg.

Augenblicklich nun bietet der Kranke folgenden Status:

Subjectives Befinden befriedigend. Zunge etwas belegt. Appetit mässig. Auswurf noch ziemlich reichlich, schleimig-eitrig. T. B. G. 2.

Die rechte Lungenspitze erscheint nicht stärker retrahirt als die linke; beide Claviculae mässig vorspringend. Die Regio infraclavicularis dextra findet sich in Umgebung der Wunde mässig retrahirt. — In der Fossa supraclavic. dextr. relative Dämpfung mit leichter Tympanie. In der Fossa infraclavic. dextr. vollständig leerer Schall, von der 2. Rippe ab heller, und am untern Rande der 3. Rippe in normalen Lungenschall übergehend. In der Regio supraspin. et infraspinata dextra. absolute Dämpfung bis zur Mitte der Scapula. Der untere rechte Lungenrand steht 2 Finger breit höher als der linke und zeigt nur geringe respiratorische Verschiebbarkeit. Ueber den gedämpften Partien unbestimmtes Inspirium mit lautem bronchialen Exspirium. In der rechten Supraclaviculargrube hört man spärliches, fern klingendes Rasseln. In der Reg. infraclav. etwas reichlicheres feuchtes Rasseln, zum Theil von klingendem Character, meist klein, höchstens mittelblasig. Gleicher Befund in der Reg. supra- et infraspinata dextra. — Ueber dem rechten Unterlappen Vesiculärathmen und vereinzelte bronchitische Geräusche.

Ueber der linken Spitze nach Hustenstössen vereinzelte feuchte Rasselgeräusche; sonst normales Vesiculärathmen.

Die Caverne communicirt mit der äussern Wunde durch eine Kleinfinger-

breite Oeffnung. Die äussere Wunde ist bis dicht an diese Oeffnung vernarbt und überhäutet. Die Lungenhöhle selbst hat jetzt Wallnussgrösse. Die Wände sind grauröthlich, zum Theil mit zäh schleimigem eitrigem Belag. Bei Hustenstössen wird durch starken exspiratorischen Luftstrom reichliches Secret ausgeworfen. Bei fester Tamponnade der Höhle findet ein Luftaustritt nicht statt.

M. H. Es dürfte augenblicklich noch sehr schwierig sein, uns eine richtige Vorstellung über die Art der Ausheilung einer derartigen Caverne zu machen. Was wir nicht allein bei diesen beiden, sondern auch bei den anderen, in gleicher oder ähnlicher Weise operirten Patienten gesehen haben, ist die Umwandlung einer ulcerösen Höhle schmierigen Inhalts in einen mit Granulationen und eitrigem Secret gefüllten Hohlraum, der schliesslich schrumpft und sich verkleinert, endlich vollständig vernarbt. Diese Umwandlung erfolgt unter Abstossung von todtem, oder sagen wir, krankem Gewebe, zum Theil aus der Wandung der Caverne selber, zum Theil und unzweifelhaft aus der Umgebung. Denn die Cavernen vergrössern sich um das Doppelte, füllen sich zum Theil mit Granulationen aus, um bald wieder nach der einen oder anderen Seite neue Ausbuchtungen und neue Communicationen mit Bronchien zu zeigen. Diese Vergrösserung kann aber nur auf Kosten des umliegenden Gewebes erfolgen, oder kleine in der Nachbarschaft liegende Hohlräume vereinigen sich allmälig durch Einschmelzen der Zwischenwände mit der grossen Caverne. Wenn daher, wie bei dem Patienten Muster, die Caverne vollständig ausheilt und sich schliesst, so muss man wohl annehmen, dass das kranke Gewebe in der Umgebung, die käsige Hepatisation, die in diesem Falle wohl keinen ausgedehnten Bezirk inne hatte, auch geschwunden, wahrscheinlich erweicht und ausgestossen ist. Denn das ist ja der Heilungsmodus bei der käsigen Hepatisation, den wir schon erwähnt haben. Bei Adam dagegen findet immer noch eine Veränderung in dem umgebenden, Bacillen haltigen Gewebe statt, daher die noch immer vor sich gehenden Vergrösserungen der Caverne, gefolgt von nur theilweiser Heilung. Es macht mir den Eindruck, als könnte diese Caverne nicht eher ausheilen, als bis auch die tuberculöse Erkrankung in dem ganzen Bezirk ausheilt. Ob eine definitive Heilung erfolgen kann, scheint zweifelhaft.

Wir haben entschieden den Eindruck gewonnen, dass die Reinigung des ulcerösen Hohlraums, die auffallende Aenderung des Secrets, die Einschmelzung der Zwischenwände, die vor sich gehenden Vergrösserungen vorwiegend durch das Tuberculin erzeugt werden, da sie sich erst nach Beginn der Injectionen in dem Maasse bemerkbar machen. Die Reinigung der Cavernenwandungen ist wohl durch die Tamponnade erklärlich. Aber diese Reinigung ist durchaus nicht identisch mit beginnender Heilung. Diese macht sich erst bemerkbar, wenn das umliegende Gewebe erweicht und ausgestossen ist. Erst dann scheinen die Bedingungen zu einer gesunden Granulationsbildung vorhanden zu sein.

Gestatten Sie mir, dass ich auf eine Vorbedingung für die operative Behandlung der Lungentuberculose hier noch einen Augenblick näher eingehe, ich meine die Verwachsungen der Pleurablätter. Wenn auch ein Pneumothorax nicht gerade tödtlich wirkt, so ist doch gerade bei Tubercu-

lösen diese Complication sehr störend und auch nicht ohne Gefahr, und muss nach besten Kräften vermieden werden.

Bei Cavernen in den oberen Lungenlappen wird man Verwachsungen beinahe sicher vorfinden. Doch, wie ich mich an Leichen überzeugt habe, können diese Verwachsungen an Ausdehnung und Festigkeit an den einzelnen Stellen sehr verschiedenartig sein. Bei tiefer gelegenen Cavernen können Verwachsungen ganz fehlen. Die Bestimmung darüber, ob an einer bestimmten Stelle Verwachsungen vorhanden sind, oder nicht, ist selbst nach Freilegung der Pleura unter Umständen sehr schwierig, besonders da, wo an der Lungenoberfläche unregelmässige Verlöthungen stattgefunden haben. Eine kleine Oeffnung in der Pleura wird wohl in manchem Falle erst die Frage entscheiden lassen. Nun gelingt es aber, künstlich Verwachsungen der Pleurablätter herbeizuführen. Denjenigen Herren, die das Krankenhaus Moabit besuchen werden, kann ich ein Präparat einer künstlichen Verwachsung demonstriren. Dieselbe wurde erreicht durch mehrmalige Cauterisation und Auflegen eines mit Chlorzink getränkten Tampons auf die Pleura (Chlorzinklösung 1 : 10). Wegen rapid vor sich gehender Infiltration der Lunge, nahmen wir damals Abstand, die Lunge bei dem betreffenden Kranken zu eröffnen, und konnten uns, da der Tod bald eintrat, von der Wirkung der Chlorzinkätzungen an der Leiche überzeugen. Bei der Section sah man in der Tiefe der zwischen der ersten (resecirten) und zweiten Rippe befindlichen Operationswunde einen ca. Markstückgrossen gelblichen Aetzschorf, um den herum die Pleura fest verwachsen war. Von dieser Stelle aus erstreckten sich nach oben und nach unten, bis beinahe zur 5. Rippe frische, noch leicht lösliche Adhaesionen der Pleurablätter. — Es unterliegt wohl keinem Zweifel, dass diese Verwachsungen mit der Zeit derb und fest geworden wären.

Nun, m. H., zum Schluss nur noch wenige Worte über die Nachbehandlung der Cavernen. Wenn sich auch die Oeffnung der Cavernen mit der Zeit von selber ungemein vergrössert, so rathe ich doch, besonders wenn zahlreiche Ausbuchtungen vorhanden sind, die Oeffnung noch mit dem Paquelin zu vergrössern, ja, wenn es sich um sehr grosse Höhlen handelt, Gegenöffnungen anzulegen. Zeigen sich im Innern der Caverne Stränge oder Zwischenwände, welche keinere Hohlräume zum Theil verlegen, so soll auch hier mit dem Glüheisen nachgeholfen werden. Nur so gelingt es, freien Zugang zu allen Theilen des ulcerösen Hohlraums zu bekommen und die Tamponnade in zweckmässiger Weise zu machen. Die Tamponnade ist die einzig richtige Art der Nachbehandlung. Nur durch sie wird der Patient in den Stand gesetzt zu expectoriren, da sie allein die Communication mit den Bronchien, welche oft jedes Aushusten unmöglich macht, auszugleichen vermag. Die Tamponnade muss bis zum vollständigen Verschluss der Höhle auch beibehalten werden. Ich habe mich vorwiegend der einfachen sterilisirten Gaze zur Tamponnade bedient, glaube aber gern, dass gewisse Arten praeparirter Gaze sich zu diesem Zwecke besonders eignen dürften.

8) Herr Eugen Hahn (Berlin): „Vorstellung eines Lupusfalles und eines Falles von operirter Lungencaverne."

M. H., nach Dem, was Herr College Sonnenburg gesagt hat, kann ich mich ganz kurz fassen. Ich bin der Ansicht und mein College Fürbringer ebenfalls, dass nur sehr wenige Fälle von Lungencavernen sich für die Operation der Cavernotomie eignen werden. Aus dem sehr grossen Material, welches während der letzten Zeit auf der inneren Station des Krankenhauses Friedrichshain zur Behandlung gekommen ist, sind doch nur 3 Fälle für geeignet zur Operation gefunden und mir überwiesen worden.

Ich beginne zunächst mit den ungünstigen Fällen. Zwei von diesen, die sich anscheinend nach den physikalischen Symptomen ganz gut zu der Operation eigneten, starben innerhalb 2 bis 3 Wochen. Es stellte sich bei der Section heraus, dass wir sehr gut in die grösste Caverne hineingelangt waren, dass aber noch eine ganze Anzahl Cavernen nebenbei lagen. Wenn nun auch, wie aus zahlreichen pathologisch-anatomischen Präparaten bekannt ist, fast alle Cavernen mit einander communiciren, so wird es doch selten zu ermöglichen sein, von der kleinen Operationswunde eine locale Behandlung der zerstreut liegenden Cavernen auszuführen, welche oft nur durch kleine gewundene Canäle mit einander communiciren. Gelingt es uns, einen Fall mit einer isolirten Caverne, welche oberflächlich liegt, zur Operation ausfindig zu machen, dann wird man allerdings auch ein gutes Resultat erreichen können, wie Sie an der Patientin, welche ich Ihnen vorstelle, erkennen werden.

Dieselbe ist 22 Jahre alt. Bei der physicalischen Untersuchung konnte man unzweifelhaft links eine kleine, etwa apfelgrosse Caverne constatiren, Bis zur 3. Rippe im äussern Drittel der Clavicula war links tympanitischer Ton, bruit du pot fêlé, amphorisches Athmen und kleinblasiges consonirendes Rasseln zu hören. Ausserdem deutlicher Schallwechsel. Hinten ebenfalls ausser einer geringen Dämpfung, tympanitischer Ton und wie vorn ebenfalls, klein- und grossblasiges consonirendes Rasseln. Wir nahmen nun die Operation in der Weise vor, dass wir, nachdem die Patientin mit etwas erhöhtem Oberkörper gelagert und die Schulter etwas zurückgezogen war, eine Incision vom äussern Drittel der Clavicula bis nach dem Angulus Ludovici machten, da, wo die zweite Rippe sich an das Sternum ansetzt. Dieser Schnitt verläuft ungefähr parallel dem oberen Rande der zweiten Rippe. Darauf durchschnitten wir den Pectoralis major in der Ausdehnung des Hautschnittes, unterbanden alle Gefässe, und legten nun den oberen Rand des Pectoralis minor frei. Am oberen Rande des Pectoralis minor liegt die Arteria thoracica superior und die gleichnamige Vene, deren Verletzung man sehr leicht vermeiden kann, wenn man sich den oberen Rand der 2. Rippe frei legt und nun mit einem stumpfen Haken den Pectoralis minor mit der Arterie und Vene nach aussen zieht. Dadurch schützt man auch die unter dem Haken liegende Arteria und Vena subclavia. Es kommt nun noch die Mammaria interna in Frage. Nach den Untersuchungen, die wir an Leichen gemacht haben, gehört schon eine grosse Ungeschicklichkeit dazu, die Mammaria im ersten Intercostalraum zu verletzen. Die Mammaria verläuft im ersten Intercostalraum von einer Vene begleitet, später von zweien, dicht am

Sternalrande, man müsste den Schnitt bei einer Verletzung bis dicht an das Sternum verlegen, was bei der vorliegenden Operation gar keinen Zweck hätte, da die Cavernen immer mehr nach aussen liegen.

Nach Durchtrennung der Intercostalmuskeln, wobei man schon eine Verwachsung der Pleura costalis und pulmonalis feststellen kann, wird an der Stelle, an welcher die Caverne sich befindet, eingestochen. Gewöhnlich gelingt es etwas Eiter zu aspiriren. Bei meinen drei Operationen habe ich nie eine Resection von der zweiten Rippe gemacht. Es war in diesen Fällen, wie in einer Anzahl von Leichen, bei welchen Lungentuberculose vorhanden war, der erste Intercostalraum immer so weit, dass es meiner Ansicht nach nicht nöthig ist, etwas von der 2. Rippe zu reseciren, wie es Herr College Sonnenburg gemacht hat. Die Eröffnung der Höhle geschieht mit dem Messer oder durch vorsichtige Einschiebung des kleinen messerförmigen Brenners vom Paquelin.

Nachdem die Oeffnung zur Caverne mit einer Kornzange stumpf erweitert ist, wird dieselbe mit Jodoformgaze tamponnirt. Im weiteren Verlaufe nach der Operation bei dieser Patientin war es von Interesse, dass der sehr massenhafte Bacillenbefund allmälig schwand, dass die Patientin an Gewicht bis 12 Pfd. zunahm und das Allgemeinbefinden sich erheblich besserte. Dann aber schloss sich die Wunde, das Verbandmaterial, das wir hineinlegten, das Drain, die Gaze, wurde hinausgepresst, und ich gab mich der Hoffnung hin, dass die Caverne definitiv ausgeheilt sei. Das war aber nicht der Fall. Nach einiger Zeit, nachdem die Wunde ca. acht Tage geschlossen war, bekam die Kranke wieder Hustenreiz, das Sputum wurde reichlich, sie warf Blut aus, fühlte sich höchst unbehaglich und elend, die Bacillen im Sputum nahmen wieder zu und heftige Schmerzen an der operirten Stelle traten auf, so dass ich mich genöthigt sah, mit einer Kornzange die noch weiche Wunde auseinanderzudrängen und ein Drain einzulegen. Von dem Moment ab sind alle oben geschilderten Erscheinungen wieder gewichen. Die Bacillen haben wieder abgenommen und das Allgemeinbefinden ist ausserordentlich viel besser geworden.

Was die Einspritzungen anlangt, die in diesem Falle ausgeführt wurden, so erwähne ich, dass die Kranke 20 Einspritzungen erhalten hat, und dass ich nicht über 7 mg gestiegen bin. Sie hat auf kleine Gaben schon ziemlich heftig reagirt.

Von den beiden andern Fällen, die letal verlaufen sind, ist zu erwähnen, dass nur 2 und 3 Einspritzungen von ca. je 1 mg gemacht sind, so dass dieselben ohne jeden Einfluss auf den weiteren Verlauf geblieben sind.

Ich lege Ihnen hier noch das Präparat von der einen operirten Lunge vor. Man sieht daran die von der Operationswunde in die Caverne führende Oeffnung, nebenbei bemerkt man noch eine grosse Anzahl von Cavernen, die unmöglich von der Operationswunde aus hätten erreicht werden können.

Wenn ich mir erlaube Ihnen von einer grossen Anzahl von Lupusfällen einen hier vorzustellen, so geschieht es nicht wegen definitiver Heilung, denn ich will vorweg erwähnen, es ist noch keine Heilung eingetreten, sondern

weil der Fall zeigt, dass nur durch die Injectionen in Verbindung mit der Operation ein Erfolg zu erzielen ist.

Die 21 Jahre alte Patientin, die seit 10 Jahren am Lupus leidet, ist in den verschiedensten Kliniken mit den verschiedensten Methoden, Aetzen, Auskratzen, Brennen, ohne Erfolg behandelt. Die Patientin kam Anfangs Januar in einem sehr traurigen Zustande in unsere Behandlung, ihr Aussehen war ein geradezu schreckenerregendes. Von der Stirn, zwischen beiden Augen beginnend, erstreckte sich ein ca. 4 cm breiter und mehrere cm hoher braunrother Wulst von derber Consistenz bis an die Haargrenze und von dort in grossem Bogen zur linken Schläfe und Wange. In der Umgebung der Geschwulst bemerkte man bis auf 1 bis 2 cm Entfernung vereinzelte Lupus-Knötchen. Wir behandelten in der ersten Zeit, wie jede andere Kranke, auch diese ausschliesslich mit Tuberculin-Injectionen. Die Injectionen blieben fast ganz ohne locale Wirkung, trotz ziemlich hoher Gaben, bis zu 2, 3 und 4 cg, nach welchen nur eine ganz unbedeutende Röthung der Geschwulst erfolgte. Die Allgemein-Reactionen waren deutlicher, die Kranke fühlte sich elend und die Temperatur stieg an, da jedoch nach längerem Gebrauch gar keine Besserung in dem Befunde des Lupus festzustellen war, entschloss ich mich, um zu beobachten, wie ein chirurgischer Eingriff in Verbindung mit den Injectionen wirken würde, die Hälfte der Geschwulst ganz leicht zu scarificiren und die andere Hälfte unberührt zu lassen; schon in den nächsten Tagen trat eine auffallende Besserung in den Partien ein, die wir ganz leicht scarificirt hatten, während die nicht scarificirten unverändert blieben. Ich betone ausdrücklich, dass nicht etwa die Geschwulst ausgekratzt, sondern ganz leicht scarificirt wurde, so dass die Form der Geschwulst dieselbe blieb. Man kann sich die auffallende Besserung der scarificirten Theile der Geschwulst, bei vollkommen unverändertem Verhalten der nicht scarificirten, kaum anders erklären, als dass durch die Einschnitte die Ausstossung des tiefer gelegenen tuberculösen Gewebes ermöglicht wurde. Es entstanden an den scarificirten Stellen der Geschwulst Ulcerationen, welche schnell benarbten. Jede andere Stelle der Geschwulst, die wir später in derselben Weise behandelten, ist schnell zur Heilung gekommen, ob zur dauernden, kann erst die weitere Beobachtung zeigen.

Aus der vorliegenden Photographie ist der Zustand des Lupus vor der Behandlung zu erkennen. Wenn man die Kranke nun näher betrachtet, so sieht man, dass die Entstellung vollkommen geschwunden, jedoch eine sichere Heilung noch nicht erfolgt ist, da an einzelnen Stellen noch kleine Knötchen zu bemerken sind.

Discussion:

Herr Rotter (Berlin): M. H., ich habe genau dasselbe Experiment wie Herr Hahn an einem Patienten gemacht, der an einem ausgedehnten Lupus der Glutäalgegend leidet. Derselbe wurde im December v. J. in das St. Hedwigs-Krankenhaus aufgenommen und seit nunmehr 3 Monaten mit Tuberculin injicirt. 4 Wochen nach Beginn der Injectionen habe ich die eine Hälfte des Lupus, welcher eine Fläche von ungefähr 18 cm Durchmesser einnimmt, ausgelöffelt. Der Theil, der ausgelöffelt wurde, ist ganz glatt geheilt, während

die andere Hälfte, die unberührt geblieben war, noch mit einer grossen Anzahl von Knötchen bedeckt ist, welche seit ein Paar Wochen einen erneuten ulcerösen Zerfall zeigen. Ich habe den Patienten bereits nach Hause geschickt, weil Herr Thiersch vorhin die Lupusfrage als beendigt erklärte. Wenn es die Herren interessirt, würde ich vielleicht morgen den Fall noch vorstellen.

Herr von Esmarch (Kiel): M. H.! Ich möchte darauf aufmerksam machen, dass Mischformen von Lupus und congenitaler Lues vorkommen, welche als solche Anfangs schwer zu erkennen sind.

Es könnten die so eben vorgestellten Fälle recht wohl solche Mischformen sein und ich würde in solchen Fällen, wenn die Reaction auf die Injectionen von Tuberculin ausbleibt, zunächst eine antiluetische Kur versuchen.

9) Herr Stabsarzt Dr. Westphal (als Gast) stellte zwei Fälle von chronischer Kniegelenksentzündung vor, welche in der Charité auf der Abtheilung des Herrn Ober-Stabsarzt Dr. R. Köhler mit Tuberculin behandelt und als tuberculöser Hydrops aufgefasst worden waren. Beide waren zwar nicht vollständig geheilt, aber doch gebessert und boten insofern ein besonderes Interesse, als im Lauf der Behandlung die Aufklappung des Kniegelenks und der unter dem Einfluss des Tuberculins stehende Zustand desselben der directen Beobachtung zugänglich gemacht worden waren.

In dem ersten Fall handelte es sich um eine 19jährige, der erblichen Belastung mit Tuberculose verdächtige Patientin, welche seit Januar 1890 an einem spontan entstandenen Hydrops des linken Kniegelenks litt, welcher bisher der Behandlung mit Salicylsäure, Jodkali und Gypsverbänden hartnäckig getrotzt hatte. Bei Beginn der Koch'schen Behandlung waren an dem in mässigem Grade geschwollenen Knie active und passive Bewegungen wegen der damit verbundenen heftigen Schmerzen unmöglich. Fieber bestand nicht.

Der Modus der Injectionen war: Anfangsdosis 5 mg, Steigerung in 1—3tägigen Intervallen centigrammweise bis 100 mg, dann weitere Steigerung in 8tägigen Intervallen. Höchste Einzeldosis 170 mg, eingespritzte Gesammtmenge 2383 mg.

Anfangs trat nach den Einspritzungen eine deutliche allgemeine und locale Reaction ein. In den ersten 14 Tagen Temperatursteigerungen bis 40^0, später überschritt die Temperatur selten $37{,}5^0$, stieg aber nach den in 8tägigen Intervallen gemachten Injectionen mehrere Male wieder bis auf $38{,}4^0$. Die locale Reaction bestand in den ersten Wochen der Behandlung in Schwellung, heftigen Schmerzen und erhöhter Temperatur des Kniegelenks und blieb später, abgesehen von zuweilen auftretenden unbedeutenden Schmerzen, aus.

Nach 23tägiger Behandlung und Verbrauch von 47 mg hatte sich die Beweglichkeit des Kniegelenks wieder hergestellt und war eine active Beugung fast bis zum Winkel von 45^0 möglich. Der Umfang des Gelenks war beinahe normal, Erguss in ihm nicht mehr nachweisbar.

Als im Anfang December in Folge übermässiger passiver Bewegungen

heftige Schmerzen im Knie aufgetreten waren, wurde auf dringenden Wunsch der Patientin am 12. December 1890 die Aufklappung des Gelenks vorgenommen.

Der Befund war: Keine abnorme Vermehrung der Synovia, Gelenkkapsel wenig verdickt, glatt, etwas trübe, der Recessus obliterirt, nirgends Tuberkel oder fungöse Wucherungen sichtbar. Der Gelenkknorpel weiss, stellenweise ohne Glanz und etwas rauh. Der mediale Semilunarknorpel bis auf mehr als die Hälfte geschrumpft und mit einer Einziehung an der Gelenkfläche des Condylus tibiae verwachsen. Am innern Rande des Condylus internus femoris eine etwa 2 cm lange, 4 mm breite Narbe im Knorpel.

Da kein Grund vorhanden war, die Gelenkkapsel zu exstirpiren, so wurde die Wunde durch die Naht geschlossen, worauf Heilung per primam eintrat.

Seit dem 12. Januar 1891 geht Patientin mit einem Stützapparat umher, hat aber beim Auftreten Schmerzen an einer druckempfindlichen Stelle der Innenseite des Tibiakopfes. Das Knie, welches trotz der täglichen Bewegungen seinen Umfang nicht verändert hat, kann activ bis zum Winkel von 45° gebeugt werden. Von der Kräftigung der sehr atrophischen Musculatur des Beines dürfte eine weitere Besserung seiner Function zu erwarten sein.

Der zweite Fall betrifft einen 39jährigen Mann, bei dem etwa 5 Wochen nach einem am 4. Februar 1890 erlittenen Falle auf das linke Knie ein schmerzhafter Erguss in demselben aufgetreten war, welcher nicht wieder verschwand. Bei seiner Aufnahme am 4. October 1891 bestand ein beträchtlicher Hydrops, Verdickuug der Gelenkkapsel und eine druckempfindliche Anschwellung des Condylus internus femoris. Die Beweglichkeit war im Kniegelenk in mässigem Grade beschränkt. Die achtwöchentliche Behandlung mit Gypsverbänden blieb erfolglos. Bei Beginn der Behandlung mit Tuberculin war der Umfang des linken Knies 40 cm, 2 cm grösser als rechts. Das Knie wurde activ bis zum Winkel von 45° gebeugt und bis zum Winkel von etwa 130° gestreckt.

Der Modus der Einspritzungen war derselbe wie im ersten Falle. Die höchste Einzeldosis betrug 240 mg, die verbrauchte Gesammtmenge 2365 mg.

Die Einspritzungen waren Anfangs von einer sehr heftigen allgemeinen und localen Reaction gefolgt. Während in den ersten Tagen der Behandlung mit Tuberculin Temperatursteigerungen bis 40° vorkamen, schwankte später die Körperwärme Wochenlang zwischen 37° und 38°. Nach den alle 8 Tage vorgenommenen Injectionen von mehr als 100 mg traten hin und wieder Temperatursteigerungen bis 38,6 auf.

Die locale Reaction, welche in Anschwellung, heftigen Schmerzen, erhöhter Temperatur und Schwerbeweglichkeit des Knies bestand, blieb von der 3. Behandlungswoche ab aus.

Das Knie schwoll ab und hatte am 15. Januar 1891 fast seinen normalen Umfang (38 cm) wiedergewonnen; jedoch war eine Verdickung der Gelenkkapsel und ein geringer Erguss noch nachweisbar.

Am 12. Februar 1891 wurde auf besonderen Wunsch des Patienten die

Aufklappung des Kniegelenks vorgenommen. Der Befund war folgender: Im Gelenk eine geringe Menge Synovia, Kapsel verdickt, etwa $^1/_2$ cm. dick, grau, glatt. Nirgends Tuberkel oder fungöse Wucherungen sichtbar. Der Recessus erhalten. Die Semilunarknorpel auffallend verdünnt, die Gelenkknorpel weiss und glatt. Die Gelenkkapsel wurde nicht entfernt. Schluss der Wunde durch die Naht, Heilung per primam. Abgesehen von zuweilen nach den Injectionen auftretenden Schmerzen im Knie wurde keine locale Reaction mehr beobachtet.

Gegenwärtig, nach Abnahme der Schiene ist der Hydrops gänzlich verschwunden, die Kniescheibe liegt auf den Condylen auf, das Kniegelenk ist wegen der mehrwöchentlichen Lagerung in der Schiene zwar noch steif, jedoch kann Patient mit demselben ohne Schmerzen fest auftreten. Es ist aber unverkennbar, dass in dem Maasse, wie der Erguss des Kniegelenks geschwunden ist, in der letzten Zeit eine zunehmende Verdickung der Condylen des Oberschenkels und des unteren Abschnittes des Femur selbst stattgefunden hat. Es beträgt nämlich jetzt der Umfang des Knies wieder 40 cm, also eben so viel wie zu der Zeit als der Kniegelenkserguss seinen höchsten Grad erreicht hatte. Es hat also ganz den Anschein, als ob im Condylus des Oberschenkels ein tuberculöser Prozess sich ausbreite, welcher durch die Injectionen nicht in günstigem Sinne beeinflusst worden ist.

Diese beiden Fälle bieten daher ein gutes Beispiel für die Verschiedenartigkeit des Verlaufs, welchen der Hydrops genu unter der Koch'schen Behandlung nehmen kann. Im ersten Falle, wo die Betheiligung der Knochen an der Erkrankung gänzlich ausgeschlossen zu sein scheint, schwindet der Erguss und das Knie gewinnt seine normale Form und einen grossen Theil seiner normalen Function wieder; im zweiten Falle, wo der Oberschenkelknochen von Anfang an an der tuberculösen Erkrankung betheiligt schien, schwindet unter dem Einflusse des Tuberculin der Erguss im Gelenk, während der Krankheitsprozess im Knochen sich unaufhaltsam weiter ausbreitet.

Wir haben im Vertrauen auf die Zuverlässigkeit der diagnostischen Wirkung des Tuberculins und mit Rücksicht auf die starke allgemeine und locale Reaction bei beiden Fällen angenommen, dass es sich um einen tuberculösen Hydrops handele, obwohl andere sichere Beweise für das Vorhandensein von Tuberculose nicht erbracht werden konnten. Da nun einerseits sich herausgestellt hat, dass auch zuweilen Erkrankungen nicht tuberculöser Natur auf die Einspritzungen mit deutlicher Reaction antworten, andererseits die Besichtigung des Innern des Kniegelenks in unsern beiden Fällen keine für Tuberculose charakteristischen Veränderungen ergeben hat, so kann mit Recht der Einwand erhoben werden, ob es sich hier überhaupt um eine Tuberculose des Kniegelenks und nicht etwa um eine chronische Kniegelenksentzündung nicht tuberculösen Ursprungs, welche aber auf Tuberculin reagirt, handele. Es erscheint daher für die Entscheidung dieser Frage wünschenswerth, in Zukunft auch dem Verhalten des chronischen nicht tuberculösen Hydrops genu gegenüber dem Tuberculin einige Aufmerksamkeit zu schenken.

Zum Schluss noch einige Worte über die auch anderweitig beobachtete Erscheinung, dass bei unseren beiden Kranken, nachdem schon seit vielen

Wochen die allgemeine und locale Reaction erloschen zu sein schien, nach Einspritzung von 1 dg und mehr in achttägigen Intervallen zuweilen die allgemeine und manchmal auch die locale Reaction, wenn auch nur in Form von Schmerzen, wieder auftrat.

Oberstabsarzt Köhler und ich haben uns diese Thatsache so zu erklären gesucht, dass, nachdem die in den tuberculösen Herden befindlichen und dem Einfluss des Tuberculins zugänglichen chemischen Stoffwechselproducte der Bacillen zerstört worden sind, die von dem Mittel unversehrt gebliebenen — also weder abgetödteten, noch ausgestossenen — Bacillen in den langen Pausen zwischen den Injectionen wieder so viel davon angehäuft haben, dass in Berührung mit ihnen das Tuberculin wieder eine genügende Menge fiebererregender Substanzen, sowie locale Entzündung hervorbringen kann.

10) Herr Bruns (Tübingen): a) „Ueber Rankenneurome.“*) — b) „Ein arterielles Rankenangiom des Kopfes.“

Das Präparat, das ich mir erlaube, Ihnen hier vorzuzeigen, betrifft gleichfalls eine recht seltene Geschwulstform, das sogenannte arterielle Rankenangiom (Aneurysma cirsoideum s. racemosum), und zwar in ungewöhnlich grosser Ausdehnung. Sie sehen die ganze Stirngegend bis zur Scheitelhöhe bedeckt mit einem stark hervortretenden Convolut erweiterter und geschlängelter Arterien. Die Arterien sind mit rothem Wachs injicirt, so dass die Geschwulst wieder die Form erhalten hat, die sie während des Lebens besass. Sie sehen alle zur Geschwulst führenden Aeste der Carotis externa beider Seiten stark erweitert. Die Hauptmasse wird gebildet durch Verzweigungen der Arteriae angulares und frontales beiderseits, welche sich in symmetrischer Weise betheiligen und bis zu Federkieldicke erreichen. Nach beiden Seiten vermischen sich diese Verzweigungen mit denen der Temporalarterien. Auf der rechten Seite sind diese Aeste mehr vereinzelt und stärker, auf der linken Seite viel schwächer, dichter mit einander verschlungen und verzweigt, meistens so, dass sie sich in der Haut selbst ausbreiten, so dass beim Ablösen der Haut die meisten durchschnitten werden mussten, während sich die übrige Haut glatt abpräpariren liess. Die Erweiterung der Arterien hat sich dann sowohl peripher als central weiter ausgedehnt: es sind die Capillaren nicht bloss, sondern auch die Venen erweitert, und centralwärts haben sich die beiden gemeinsamen Carotiden gleichfalls erweitert gefunden. Daneben bestand eine Hypertrophie des linken Ventrikels.

Die Entstehungsweise dieses Rankenangioms ist die gewöhnliche. Es ist in diesem Falle hervorgegangen aus einer angeborenen Telangiectasie, resp. angeborenen cavernösem Angiom, und erst während der Zeit der Pubertät ist die Geschwulst rasch gewachsen. Der Träger dieser Geschwulst, ein 20jähriger Mann, stellte sich zur Operation, theils wegen der grossen

*) S. grössere Vorträge und Abhandlungen No. X.

Beschwerden die er hatte durch das beständige Pulsiren, Sausen und Klopfen im Kopf, theils gerade wegen des räschen Wachsthums.

Eine Exstirpation dieses Tumors ohne vorgängige Abschneidung der Blutzufuhr hielt ich für unmöglich, und deswegen beschloss ich, die doppelte Unterbindung der Carotis externa vorauszuschicken, gerade weil eben sämmtliche Aeste der Carotis externa, die zur Geschwulst hinführen, betheiligt sind. Auf der rechten Seite gelang die Unterbindung der Carotis externa, auf der linken Seite nicht, weil kein Stamm der Carotis externa da war, sondern die ersten Aeste gleich dicht über der Bifurcation abgingen. Ich musste also auf der linken Seite die Carotis communis unterbinden. Sofort collabirte die ganze Geschwulst und die Pulsationen hörten vollständig auf, allein leider trat in Folge einer Gehirnembolie der tödtliche Ausgang ein. Das ist um so mehr zu bedauern, als dieser Fall somit nicht für die noch immer offene Frage verwerthet werden kann, welche Operation bei so schweren Fällen von Rankenangiom am Meisten leistet und den Vorzug verdient. Was die Unterbindung der Carotis externa betrifft, die bekanntlich bisher nicht oft gemacht worden ist, so lehrt jedenfalls dieser Fall so viel, dass diese Unterbindung ziemlich schwierig und in manchen Fällen gar nicht ausführbar ist.

Discussion:

Herr Gussenbauer (Prag): Anschliessend an die interessante Auseinandersetzung des Herrn Collegen Bruns möchte ich mir ebenfalls erlauben, zu bemerken, dass ich vor mehreren Jahren auch ein solches Rankenangiom nach vorausgegangener temporärer Compression aller zuführenden Aeste exstirpirt habe. Der Unterschied von dem vorgestellten Tumor war der, dass die Hauptmasse des Tumors mehr im Verästelungsgebiet der einen Temporalis lag, als der Frontaläste. Ich muss sagen, die Operation war relativ schwer wegen der grossen Menge von arteriellen Gefässen, aber schliesslich ist die Operation doch gelungen. Nach meinen Erfahrungen, die ich mit der Carotisunterbindung in anderen Fällen gemacht habe, würde ich die Unterbindung der Arteria carotis communis nicht für indicirt halten. Ich bin in mehreren Fällen — ich weiss augenblicklich nicht mehr, in wie vielen — bei Carcinomen, welche von der Glandula thyreoidea ausgingen, oder bei sogenannten branchiogenen Carcinomen oder secundären Carcinomen der Lymphdrüsen am Halse wiederholt in die Lage gekommen, wegen Verwachsung der carcinomatösen Massen mit der Carotis die Carotis communis zu unterbinden. Ich erinnere mich nur in einem einzigen Falle, den Patienten durchgebracht zu haben, in allen anderen Fällen ist entweder sehr bald nach der Operation, nämlich noch an demselben Tage oder nach 24 oder 2 mal 24 Stunden nicht Embolie, sondern Thrombose der Arteria basilaris eingetreten und infolge davon der Exitus letalis.

Herr Helferich (Greifswald): M. H., ich möchte auch mit wenigen Worten über einen derartigen Fall berichten, wo es sich um dieses plexiforme arterielle Angiom handelte, auch im Gebiet der Maxillaris externa. Ich habe hier Gelegenheit gehabt, therapeutisch vorzugehen; ich habe zunächst die Carotis externa, aber nur einseitig unterbunden mit einem sehr geringen Er-

folge. Der Tumor blieb in seiner deutlich vorspringenden, geschwulstartigen Weise bestehen, und ich habe deswegen die Exstirpation des Tumors vorgenommen. Sie war sehr schwer wegen des ausserordentlichen Reichthums an kleinen Gefässen, die in einer enormen Zahl unterbunden werden mussten. Gleichzeitig war auch hier zu bemerken, worauf ja auch Herr College Bruns aufmerksam gemacht hat, die sehr starke Erweiterung der Venen, so dass nach beiden Richtungen hin ein erweiterter Character vorlag. In diesem Falle wurde denn nach der Vernarbung der Operationswunde durch punktförmige Ustion in der Umgebung der Wunde weiter geholfen, und seiner Zeit wurde der Knabe geheilt entlassen. Ich glaube, dass wir bei derartigen ausgedehnteren Formen dieses Leidens mit solchen palliativen Mitteln, wie es die punktförmige Ustion und die neuerlich in ihrer Wirksamkeit mehr bekannt gewordenen Alcoholinjectionen sind, recht viel erreichen können. Ich erinnere an den Fall, der aus der Thiersch'schen Klinik von Herrn Plessing beschrieben wurde, in dem es sich um ein Aneurysma cirsoides der Kopfschwarte handelte, dessen Heilung durch Alcoholinjectionen nach Schwalbe völlig gelang.

Herr Madelung (Rostock): Ich möchte darauf aufmerksam machen, dass ich im Jahre 1874 in einer Arbeit über Unterbindung der Arteria carotis externa (v. Langenbeck's Archiv f. Chirurgie XVII) einen Fall von Rankenaneurysma am Kopf mitgetheilt habe, wo die Gefässneubildung mindestens dieselbe Ausdehnung erreicht hatte, wie es eben hier von Herrn Bruns gezeigt wurde. In diesem Falle wurde die doppelseitige Unterbindung der Carotis externa von Busch gemacht, um eine enorme Blutung zu stillen, die beim Reinigen des Aneurysma zum Zwecke der Vorbereitung localer Behandlung eintrat. Es ist später fast vollständige Heilung erreicht worden durch eine ganze Serie von Excisionen, Galvanopunkturanwendung u. s. w. Diese wurden also erst möglich, nachdem die doppelseitige Unterbindung der Carotis externa ausgeführt war. Uebrigens war damals die Aufsuchung und die Unterbindung der Arteriae carotides externae nicht besonders schwierig.

Herr Körte (Berlin): Ich habe in einem Falle von grossem Rankenangiom des Ohres und des Hinterhauptes, den ich im Jahre 1878 unter Wilms mit der Electropunctur behandelt hatte und, wie ich damals glaubte, geheilt hatte, nach 7 Jahren ein erhebliches Recidiv gesehen und habe dann die Carotis externa unterbunden. Dieselbe war ausserordentlich vergrössert, liess sich aber leicht unterbinden. Ich durschnitt sie zwischen zwei Ligaturen und machte nun von dem nunmehr blutlos gewordenen Tumor starke Excisionen. Ich habe die Patientin dann mehrfach wiedergesehen und hielt sie wieder für geheilt, bis sie diesen Winter mich wieder aufsuchte und einen grossen, lebhaft pulsirenden Tumor hatte, der das Ohr hufeisenförmig umgab und starke Arterien aufwies. Die Arteria carotis externa war nicht durchgängig.

Ich habe nunmehr den Tumor in 2 Sitzungen direct exstirpirt, indem ich unter Compression gegen den Knochen erst die hintere Seite des Ohres umschnitt, alle erweiterten Gefässe entfernte, dann in einer zweiten Operation an der vorderen und oberen Seite des Ohres ebenso verfuhr und den Defect

plastisch deckte. Ich fand auch an Stellen, wo ich es nicht vermuthete, sehr erweiterte, dünnwandig arterielle Gefässe. Die Blutung war recht erheblich, liess sich aber beherrschen. Ich hoffe, dass nun definitive Heilung eingetreten ist; die Electropunctur hat jedenfalls nur kurzen Erfolg gehabt.

Herr Escher (Triest): Ich habe auch einen solchen Fall vor beiläufig 4 Jahren in Behandlung gehabt. Es war ein Patient aus Alexandrien, der mir zur Operation zugeschickt wurde. Er hatte auf der rechten Seite der Schläfengegend eine handgrosse Geschwulst, in deren Mitte sich eine ulcerirte Stelle befand. Mit Rücksicht auf diese ulcerirte Stelle mochte ich mich nicht zur Exstirpation entschliessen und versuchte die percutane Umstechung der einzelnen zuführenden Arterien ohne einen bedeutenden Erfolg. Schliesslich wurde ich doch zur Exstirpation gezwungen und schickte als vorbereitenden Akt die Unterbindung der Carotis communis voraus, die der Patient ganz gut ertrug. In Folge dieser Unterbindung trat eine geringe Abschwellung der Geschwulst ein, die Pulsationen wurden dem Patienten erträglicher, er begnügte sich mit diesem Erfolge und reiste, ohne sich operiren zu lassen, wieder nach Hause. Seitdem habe ich wieder Nachricht von ihm, und die Sache ist stationär geblieben. Die ulcerirte Stelle ist nach Unterbindung der Carotis communis von selbst zu langsamer Heilung gekommen.

Herr Thiersch: Es dürfte zweckmässig sein, mit der Alcoholinjection den Anfang zu machen, erst wenn das nicht gelingt, blutig einzugreifen, und was den blutigen Eingriff betrifft, so erlaube ich mir auf Grund meiner Erfahrungen zu berichten, dass die Unterbindung der Carotis communis sehr häufig den Tod herbeiführt, und zwar durch Thrombose und gelbe Gehirn-Erweichung, und was dann die Carotis externa betrifft, so macht das gar nichts, wenn der Stamm kurz ist oder ganz fehlt. Man kann ohne Schwierigkeit die Zweige der Carotis externa der Reihe nach aufsuchen und jeden einzelnen unterbinden.

Im bacteriologischen Laboratorium der Klinik, welchem Herr Schimmelbusch vorsteht, sind Tuberkelpräparate ausgestellt, Immersionslinsen. Die Herren, die sich dafür interessiren, sind eingeladen, diese Präparate zu besichtigen.

11) Herr Sprengel (Dresden): „Demonstration betreffend einen Fall von Exstirpation der Gallenblase, mit Anlegung einer Communication zwischen Duodenum und Ductus choledochus.“ *)

12) Herr Stabsarzt Dr. Benda (als Gast): „Ein Fall von erfolgreicher osteoplastischer Schädel-Trepanation wegen schwerer traumatischer Rindenepilepsie.“

Am 29. October 1890 wurde von mir im Garnison-Lazareth I. zu Berlin an einem Kanonier des 2. Garde-Feld-Artillerie-Regiments wegen schwerer traumatischer Rinden-Epilepsie eine ausgedehnte osteoplastische Trepanation über dem linken Scheitelbein nach Wagner nebst Abtragung eines Stücks

*) S. grössere Vorträge und Abhandlungen No. VI.

von der Hirnrinde ausgeführt, deren bis jetzt über 5 Monate andauernder günstiger Erfolg die Vorstellung des Falles rechtfertigt.

Der Kanonier Wess vom 2. Garde-Feld-Artillerie-Regiment, früher gesund und mit einer erblichen Anlage zu Nervenkrankheiten nicht belastet, zog sich vor Weihnachten 1888 durch Sturz vom Pferde auf gefrorenem Boden eine blutende Wunde über dem linken Scheitelbein zu, welche ohne ärztliche Hülfe unter Hinterlassung einer 2 cm langen, beweglichen Narbe rasch heilte. Nachdem er $1^1/_2$ Jahre lang, abgesehen von zeitweise auftretenden Kopfschmerzen, von wesentlichen Beschwerden frei gewesen, brach er plötzlich am 6. Mai im Stall beim Pferdeabsatteln bewusstlos zusammen und wurde sofort in das Lazareth geschafft. Hier zeigte er, neben andauernden Kopfschmerzen, welche von der 5. Krankheitswoche ab in die Gegend der Narbe verlegt wurden, zunächst nur Schwindelzufälle und ein mit Weinerlichkeit gepaartes apathisches Wesen. Mit der Zeit mehrten sich die Schwindelanfälle und steigerten sich zu zeitweisen Ohnmachten, unter Zurücklassung von Zittern der Gliedmassen. Später wurden ab und zu hysterische, durch lautes Schreien, Schluchzen und albernes Benehmen gekennzeichnete Anfälle beobachtet. Nach Verlauf von 4 Monaten, am 4. September, trat plötzlich ein schwerer allgemeiner epileptischer Anfall von mehrstündiger Dauer auf, welchem in den nächsten Tagen 4 weitere, etwas kürzere Anfälle folgten. Am 15. September wurde zum ersten Mal bemerkt, dass die Krämpfe mit Zittern im rechten Fuss begannen und sich allmälig zu klonischen Zuckungen des rechten Beins und tonischer Spannung des rechten Arms steigerten, um dann schliesslich in Form schwächerer Contractionen auf die andere Körperseite überzugehen. Nach dem Anfall blieb eine vorübergehende Hemiparese des rechten Beins zurück. Am folgenden Tage trat ein gleicher Anfall auf, bei dem im Anschluss an die Zuckungen des rechten Beins auch klonische Contractionen des rechten Arms beobachtet wurden. Und nun folgte nach einer 14tägigen krampffreien, nur durch hysterische Zustände unterbrochenen Pause, eine 4wöchentliche Periode regelmässig täglich 1 bis 2 mal auftretender Anfälle, theils epileptischer, theils hysterischer Art, erstere stets unter dem Bilde rechtsseitiger, vom Fuss zum Bein und Arm aufsteigender, zuweilen auch auf die andere Seite übergehender und eine rechtsseitige Hemiparese sowie Aphasie hinterlassender Krämpfe, — letztere in Gestalt hysterischer Angst- und Wuthausbrüche, sowie Hallucinationen. Als Folge dieser häufigen und heftigen Anfälle, welche durch Bromkali und Jodkali nicht beeinflusst wurden, blieb schliesslich eine dauernde Hemiparese des rechten Beins und ein auffälliger Verfall der Körper- und Geisteskräfte zurück.

Im vorstehend geschilderten Krankheitsbilde waren trotz der Verschleierung durch hysterische Zustände die wesentlichen Merkmale der traumatischen Rindenepilepsie, wie sie Herr von Bergmann in seinem Werke „Die chirurgische Behandlung der Hirnkrankheiten“ als nothwendige Vorbedingung für einen chirurgischen Eingriff hingestellt hat, mit Bestimmtheit wiederzuerkennen. Der constante Beginn der Krämpfe in einer Muskelgruppe und die vorzugsweise Betheiligung derselben am Anfalle war vorhanden, ferner war die typische Ausbreitung der Krämpfe auf die gleiche und die entgegen-

gesetzte Körperseite beobachtet und endlich fehlte auch nicht die Hemiparese in den zuerst von den Krämpfen heimgesuchten Muskelgebieten. Die Indication für eine Operation erschien demnach wissenschaftlich begründet und ihre Dringlichkeit unterlag in Anbetracht des raschen Verfalls der Körper- und Geisteskräfte keinem Zweifel.

Nach den üblichen Vorbereitungen wurde am 29. October an dem glatt rasirten Schädel zunächst mit dem Koehler'schen Messapparat die Lage des Sulcus Rolandi, an dessen vorderem medianen Umfange das als erkrankt zu vermuthende motorische Centrum des rechten Beins zu suchen ist, festgestellt. Hierauf wurde ein 11 cm hoher und 9 cm breiter, die Narbe und die Centralfurche umgreifender Hautlappen umschnitten, dessen 7 cm breite Basis über dem Ohr zu liegen kam. Nachdem sich der Hautlappen allseitig um 1 cm retrahirt hatte, folgte die Umschneidung eines entsprechenden Knochenlappens hart an dem Rande des fest aufgedrückten Weichtheillappens, welcher dann mit schräg aufgesetztem Meissel durchschlagen wurde, während die Durchtrennung der Brücke von den Wundwinkeln aus mit einem schmalen, ganz flach aufgesetzten Meissel leicht gelang. Der Knochenweichtheillappen wurde hierauf im Zusammenhange mit dem Elevatorium herausgebrochen und umgeklappt. Da sich weder am Knochen, noch an der Dura etwas Pathologisches erkennen liess, wurde letztere kreuzweise gespalten und ihre Zipfel zur Seite gezogen, so dass die stark hyperämische und pulsirende Hirnrinde, welche die einzelnen Gyri und Sulci nur schwer erkennen liess, frei zu Tage lag. Als auch jetzt macroscopisch nichts Krankhaftes constatirt werden konnte, wurde beschlossen, durch faradische Reizung mit starken Strömen in tiefster Narcose das als erkrankt zu vermuthende motorische Centrum des Beins aufzusuchen. Dies gelang nach vorheriger Auffindung des Centrums für den Arm und die rechtsseitige Rumpfmusculatur erst nach Abmeisselung einer $1^1/_2$ cm breiten Knochenzone am medialen und hinteren Umfang des Defects. Hierauf wurde die durch wiederholte Faradisation als das motorische Centrum des Beins deutlich erkannte und begrenzte, etwa 10-Pfennigstückgrosse Stelle in einer Dicke von $2^1/_2$ mm abgetragen, die Blutung durch Unterbindung von 2 Piavenen im Bereich des Armcentrums gestillt und der Defect mit Jodoformgaze tamponnirt, worauf schliesslich der Knochenweichtheillappen lose herübergelegt und das Ganze mit einem antiseptischen Verbande geschlossen wurde. Nach dem Erwachen aus der Narcose war das Sensorium frei, aber der rechte Arm bis auf den Daumen total gelähmt und das rechte Bein bis zum Knie stark hemiparetisch. Der Wundheilungsverlauf war, abgesehen von einer zweitägigen Temperatursteigerung auf 38.2, ein völlig reactionsloser.

Nach 2 Tagen wurde der Jodoformgaze-Tampon entfernt, die Weichtheilwunde durch Nähte geschlossen und der Knochendefect an zwei gegenüberliegenden Stellen drainirt.

Nach weiteren 7 Tagen war die Wunde per primam geheilt und nach Verlauf von 4 Wochen auch die Drainstellen vernarbt. Die Lähmung des rechten Arms ging am 14. Tage nach der Operation plötzlich und unvermittelt zurück, dergestalt, dass innerhalb von 3 Tagen zuerst die Muskeln des Dau-

mens, der Biceps und Deltoides, dann die Flexoren der Finger und der Hand, hierauf die Extensoren, Supinatoren und Schultermuskeln und ganz zuletzt die Interossei wieder functionirten. Dagegen bestanden mehrere Wochen lang Störungen im Bereich des Nervensystems, welche die Besorgniss wach erhielten, dass die Krämpfe wiederkehren könnten. Zu denselben gehörten Unruhe und Schlaflosigkeit, reissende Schmerzen in Arm und Schulter, ein Taubheitsgefühl in der rechten Gesichtshälfte sowie in der rechten Rumpfseite, ferner eine eigenthümliche, von Zeit zu Zeit in den Abendstunden eintretende und immer nur $^1/_2$ Stunde andauernde Sprachstörung, welche als Hypoglossusparese zu deuten war, endlich ein durch heftigen Aerger am 20. Januar hervorgerufener hysterischer Anfall, welcher durch einige leichte Contractionen des rechten Beins beschlossen wurde. Seit letzterem Termin ist die Genesung des Patienten in einer ausserordentlich raschen Weise fortgeschritten, er hat seitdem auch nicht mehr die geringste Andeutung von epileptischen oder hysterischen Zuständen gehabt, ist intelligent, ruhig und verständig geworden, hat ein blühendes Aussehen bekommen und seit Wochen gelegentliche Beurlaubungen ohne Schaden ertragen.

Die einzigen Störungen, welche jetzt noch an ihm zu constatiren sind, bestehen in einer ganz geringfügigen Abschwächung der motorischen Kraft im rechten Arm, welche dynamometrisch gemessen eine Differenz von etwa $^1/_8$ zwischen rechts und links erkennen lässt, ferner in einem leichten subjectiven Taubheitsgefühl am rechten Rippenbogen, dem rechten Knie und der Ulnarseite des rechten Ringfingers, endlich in einer leichten Ermüdung nach geistigen Anstrengungen wie Lesen, Schreiben etc.

Patient ist als Invalide zur Entlassung eingegeben und wird demnächst in seine Heimath entlassen werden.

Discussion:

Herr Bruns (Tübingen): Ich möchte kurz über eine ähnliche Operation von osteoplastischer Schädelresection gleichfalls wegen traumatischer Epilepsie berichten. Nach gespaltener Dura fand sich eine hämorrhagische Cyste, die exstirpirt wurde. Der Verlauf war glatt und der Patient war 3 Monate frei von seiner Epilepsie. Der Fall zeigt jedoch wieder, dass man mit dem Urtheil über das Endresultat zurückhalten muss. Nach drei Monaten trat ein Anfall ein, der sich seither zweimal wiederholt hat, allerdings in abgeschwächtem Grade.

Herr von Bergmann: War das ein Fall von Jackson'scher Epilepsie? (Herr Bruns: Ja!) Also von einem Gliede anfangend. Das würde ich für die wichtigste Bedingung für die Operation festhalten. Im Falle Benda's war es entschieden, dass die Anfälle nur von der grossen Zehe ausgingen, zuweilen sich auf den Fuss beschränkten, zuweilen auch sich ausbreiteten und das wichtige Symptom der Jackson'schen Epilepsie zeigten, das von Herrn Benda auch erwähnt worden ist; die nach den Anfällen eintretende Hemiparese und Paralyse, in den vorher zuckenden Gliedern. Wenn diese Symptome alle deutlich sind, so macht das Muth zu der Operation, sonst muss ich gestehen, dass ich wohl in die Lage versetzt gewesen bin, viel wegen Epilepsie zu operiren, aber immer mehr zu der Ueberzeugung gekommen

bin, dass man nur in den typischen Fällen der Jackson'schen Krankheit, wie das hier geschehen ist, operiren soll. Findet man die Ursache, sei es Cyste, ein Knochensplitter oder einen Fremdkörper, so wird die Prognose wohl noch besser sein. Findet man das Alles nicht, so ist jedenfalls das corticale Centrum der Bewegungen, mit welchen der Anfall beginnt, oder auf die es sich beschränkt, zu exstirpiren.

Herr Bruns: Ich wollte nur bemerken, dass ich von der Hirnsubstanz nichts entfernt habe.

Herr Benda: Zu den Störungen, die sich nach der Operation einstellten, gehörten ausser der Lähmung auch noch eine in den Abendstunden fast jeden Tag sich einstellende eigenthümliche Unruhe und Weinerlichkeit. Genau zu derselben Stunde, in der Regel um 6 Uhr, fing er an zu weinen. Das verlor sich erst nach 8 Wochen. Ferner gehörten dazu Sprachstörungen, welche 4 Wochen lang etwa jeden 3. Tag auftraten, $^1/_4$ Stunde dauerten und auf Hypoglossusparese zurückzuführen waren, endlich subjectives Taubheitsgefühl in der rechten Gesichtshälfte, das bis Mitte November anhielt und nachher vollkommen verschwand. Von dem Moment an, wo am 20. Januar sich ein hystero-epileptischer Anfall einstellte, der durch heftigen Aerger hervorgerufen war, hat sich das Befinden des Patienten ganz ausserordentlich gebessert. Ich bin geneigt, diesen Anfall nur auf eine momentan durch Aerger hervorgerufene Congestion zu schieben, denn die Sache spielte sich folgendermaasen ab: Der Patient hatte einen Polsterstuhl bekommen, auf dem er ausruhen sollte. Der Polsterstuhl sollte einem Anderen auf eine Stunde geliehen werden. Ueber diese Zumuthung wurde er sehr erbost, schrie, stampfte, warf sich in den Stuhl und trampelte mit den Füssen, kurz und gut, er bekam wie früher oft, einen regelrechten hysterischen Wuthanfall. Als Hallucinationen sich dazu gesellten, wurde er in's Bett gelegt. Dabei soll 3 oder 4 mal Zucken des rechten Arms und Beins beobachtet worden sein.

Herr Braun (Königsberg i. Pr.): Ich möchte noch einen Fall anführen, den ich zur Behandlung bekam, und der beweist, dass die Wegnahme von Gehirnsubstanz nöthig ist, auch für den Fall, dass keine makroskopischen Veränderungen zu sehen sind. Ein Junge hatte eine ausgedehnte Verletzung der rechten Schädelhälfte erlitten, die heilte, aber eine Parese der entgegengesetzten Körperseite zurückliess. Einige Jahren später traten epileptische Anfälle ein, die zunächst immer im linken Daumen anfingen, nachher weiter auf die Hand übergingen und sich allmälig über die linke Hälfte des Körpers ausdehnten. Als der Kranke zu mir kam, hatte er eine ausgedehnte Depression der rechten Schädelhälfte, klagte ausserdem über einen äusserst intensiven Schmerz bei Berührung einer bestimmten Stelle des Kopfes und litt an den erwähnten Krämpfen. Zunächst öffnete ich den Schädel an der Stelle, an welcher die heftigen Schmerzen geklagt wurden und kam dabei auf eine etwa Wallnusgrosse mit Serum gefüllte Höhle, die drainirt wurde. Die Wunde heilte reactionslos, aber die Operation hatte keinen Einfluss auf die Epilepsie, nur der Kopfschmerz war definitiv beseitigt. Der Mann kam nach einiger Zeit wieder, ich entschloss mich nochmals operativ vorzugehen und auf electrischem Wege nach dem Centrum für Daumen und Hand zu suchen. Das Gehirn wurde

ausgedehnt blossgelegt, zunächst das Centrum für Bewegungen des Vorderarms und dann auch dasjenige von Daumen und Hand gefunden. Da der Knochen an dieser Stelle über 1 cm verdickt war, nahm ich an, dass durch seine Entfernung allein die epileptischen Anfälle beseitigt werden könnten. Die Wunde heilte vollkommen, aber die epileptischen Anfälle kamen wieder. Ich verzog in der Zwischenzeit nach Königsberg und der Mann kam erst etwa $^1/_2$ Jahr später nochmals in meine Behandlung. Die epileptischen Anfälle hatten an Heftigkeit zugenommen, sie gingen jetzt auf den ganzen Körper über, fingen aber immer noch in den Muskeln der Hand an. Nochmals entschloss ich mich das Gehirn blosszulegen und nun das Centrum für die Muskulatur des Daumens zu excidiren. Leider konnte diesmal durch die electrische Untersuchung nicht mehr die Stelle bestimmt werden, an welcher das Centrum für den Daumen lag, da Verwachsungen vorhanden waren. Von der vorhergehenden Operation her wusste ich aber noch ganz genau diese Stelle und excidirte nun dieselbe. Diese 3. Operation wurde im October vorigen Jahres gemacht und der junge Mann ist bis jetzt vollständig gesund geblieben. Ich hätte den Patienten hier vorgestellt, aber die Zeit nach der Operation war mir noch nicht lange genug, immerhin könnte die Epilepsie wieder auftreten. Jedenfalls beweist aber diese Beobachtung, wie ich Anfangs betonte, dass zur Heilung dieser Jackson'schen Epilepsie eine Wegnahme von Gehirnsubstanz nöthig ist, auch in diejenigen Fällen, in denen makroskopisch keine Veränderungen der Gehirnoberfläche nachweisbar sind.

(Schluss der Sitzung 1 Uhr 10 Minuten).

---

b) Nachmittags-Sitzung in der Aula der Königlichen Universität.

Eröffnung der Sitzung um 2 Uhr 10 Minuten.

Vorsitzender: Als neue Mitglieder sind gestern aufgenommen worden: 16) Dr. Rost, Medicinal-Rath in Rudolstadt, 17) Dr. Uhthoff, Professor in Marburg, 18) Dr. Söderbaum zu Falun (Schweden), 19) Dr. Lindemann, Assistenzarzt in Berlin, 20) Dr. Theobald, Medicinalrath in Oldenburg, 21) Dr. Obaliński, Professor in Krakau, 22) Dr. Hildebrandt zu Königsberg i. Pr., 23) Dr. Réczey, Professor in Budapest, 24) Dr. Hochenegg, Assistenzarzt in Wien, 25) Dr. Kader in Dorpat, 26) Dr. Poppert, Privatdocent und Assistenzarzt in Giessen, 27) Dr. Kummer, Privatdocent in Genf, 28) Dr. Krecke in München, 29) Dr. Brunner, Hofrath und Oberarzt in München. Ich erlaube mir, die Herren, soweit sie anwesend sind, als unsere Mitglieder zu begrüssen, und wünsche, dass sie recht eifrig sich an unseren Verhandlungen betheiligen möchten.

1) Herr W. Herzog (München): „Ueber den Rückbildungsprocess der Umbilicalgefässe". Der Rückbildungsprocess der Umbilicalgefässe wird gewöhnlich als mit einer Retraction der Gefässe einhergehend be-

schrieben. Diese bereits von Soemmering widersprochene Ansicht wurde von Robin wieder aufgenommen und ausführlichst beschrieben (Mémoires de l'Académie impériale de médecine. T. 24. 1860). Nach ihm zieht sich das Ende der Gefässe in Folge der Elasticität der Gefässwand der Länge nach zurück. Dieser Vorgang beginnt bei den Arterien 5—10 Tage nach der Geburt und ist gewöhnlich am Ende des ersten Lebensjahres beendet; doch kann man schon am Ende des zweiten Monats die Arterienenden in der Höhe des Blasenhalses finden. Bei der Vene gestaltet sich die Sache ebenso, doch beginnt hier die Retraction etwas später und ist bloss bis auf 3 Ctm. weit vom Nabel ausgedehnt. Die Retraction beträfe jedoch nicht die ganzen Gefässe, sondern bloss die Media und Intima, welche sich in der Adventitia zurückziehen sollen, während die letztere stehen bleibt und zur Bildung der betreffenden Ligamente Veranlassung giebt.

Die Ansicht Robin's von der Retraction der Umbilical-Gefässe wird allgemein angenommen und das festere Verwachsen der Umbilicalarterien mit dem unteren Nabelringrande auf die Zerrung der sich zurückziehenden Gefässe zurückgeführt und als von ihr bedingt hingestellt. Abgesehen von dem oben erwähnten Umstande, dass sich nämlich die Vene ebenfalls zurückziehen soll, trotzdem aber nicht mit dem Nabelring verwächst, habe ich nach den Resultaten meiner im Vorjahre an diesem Orte mitgetheilten Untersuchungen dargethan, dass die engere Verwachsung der Umbilicalarterien mit dem unteren Nabelringrande nicht erst nach der Geburt bei der Obliteration der Gefässe eintritt, sondern bedingt ist durch das in der Adventitia der Arterien reichlich vorhandene embryonale Gewebe, das in seiner Umwandlung zu Bindegewebe das Material liefert, um die Arterien an ihre Umgebung, speciell an den unteren Nabelringrand, anzuheften.

Die Ansicht der Retraction der Nabelgefässe basirt auf der sehr leicht zu constatirenden Thatsache, dass schon sehr bald nach der Geburt der unmittelbar in der Nähe des Nabels gelegene Abschnitt der Nabelgefässe sehr dünn geworden ist, während der gegen die Blase und gegen die Leber hin reichende Theil sehr lange voluminös und deutlich resistenter bleibt. Abgesehen davon, dass es an und für sich schwer verständlich ist, wie es möglich sein soll, dass das eigentliche Gefässrohr in der Adventitia sich zurückziehe, sprechen aber auch die Beobachtungen über die Ausdehnung der angenommenen Retraction gegen die bisher herrschende Ansicht. Man findet nämlich die Gefässe zum Theil sehr bald nach der Geburt weit von dem Nabel weg dünn und glatt geworden; dann verhalten sich Vene und Arterien manchmal sehr ungleichmässig, da ich beobachtet habe, dass die Vene fast bis zur Leber hin ganz dünn geworden war, während dies bei den Arterien blos 2 Ctm. weit vom Nabel constatirt werden konnte.

Nach dem Ergebniss meiner Untersuchungen muss ich mich nun gegen das Stattfinden einer Retraction der Umbilicalgefässe aussprechen. Meine Beobachtungen machte ich an Schnittserien, in die ich die Nabelgegend von Kindern verschiedenen Alters zerlegt hatte. Zunächst mögen die Verhältnisse geschildert werden, wie sie sich bei einem 4 Wochen alten Kinde fanden. Ungefähr 2 Ctm. unterhalb des Nabels waren die Arterien noch vollständig

gut erhalten. Das Lumen ist erfüllt mit Blutcoagulum und an der Innenfläche mit gewucherten Endothelien, die sich theilweise in das Coagulum hinein erstrecken. In der Adventitia, die sich bereits ausgedehnt in fibrilläres Bindegewebe umgewandelt hat, ist eine beträchtliche Gefässentwickelung zu constatiren. Weiter gegen den Nabel nimmt die Wucherung der Endothelien zu, es bildet sich Granulationsgewebe, welches unter Verdrängung des Coagulums das Lumen verschliesst, theilweise in die Musculatur sich hineinerstreckt und diese dadurch zum Verschwinden bringt. Doch geht die Musculatur nicht auf einmal und plötzlich zu Grunde, sondern sie verschwindet zuerst aus dem einen Theil der Gefässwand, während sie in einem anderen Theil noch vollständig erhalten bleibt. Diese Verhältnisse sind deutlich sichtbar an Fig. I, die einen Querschnitt durch das Gefässbündel der Arterien nahe am Nabel darstellt. Man sieht in der linken Arterie (m^1) das Lumen vollständig durch ein succulentes Granulationsgewebe (g) verschlossen. Die Musculatur ist aus dem gegen die Bauchwand gelegenen Theile der Arterienwand vollständig verschwunden und an ihre Stelle Granulationsgewebe (g) getreten. In dem gegen die Bauchhöhle gelegenen Theile der Arterienwand ist dagegen die Musculatur noch deutlich erkennbar (m^1), wenn auch unregelmässiger angeordnet und nicht mehr so deutlich sichtbar.

Fig. I.

Die Adventitia (a) hat sich durchweg in fibrilläres Bindegewebe umgewandelt und die starke Gefässentwickelung ist deutlich sichtbar. Bei der rechten Arterie (m) dagegen ist die Musculatur und die Adventitia (a) noch so ziemlich unverändert erhalten. Das Lumen ist sehr stark ausgedehnt durch ein umfängliches Blutcoagulum (c). An der inneren Oberfläche findet sich bloss ein schmaler Saum von Granulationsgewebe, das an einzelnen Stellen die innersten Schichten der Musculatur schon eingenommen hat, während die äusseren Schichten, die Ringmuskelfasern, noch im ganzen Umfange deutlich zu erkennen sind.

Gegen den Nabel zu verschwindet in der linken Arterie die Musculatur nach und nach vollständig, ebenso die Trennung zwischen Media und Adventitia. Lediglich die starke Gefässentwickelung in dem gegen die Bauchhöhle gelegenen Theile der früheren Gefässwand erinnert noch eine Strecke weit daran, dass hier zuletzt Musculatur vorhanden war. Schliesslich entsteht an Stelle der Arterie ein Bindegewebsstrang. In der rechten Arterie geht nun derselbe Process vor sich wie auf der linken Seite, nur viel langsamer. Die Musculatur wird unregelmässiger und geht ebenfalls unter Bildung von Granulationsgewebe zu Grunde. Auch hier verschwindet sie nicht auf einmal aus dem ganzen Gefässrohr, sondern wie auf der anderen Seite zuerst aus dem Theile gegen die Bauchwand zu, während sie am längsten in dem gegen die Bauchhöhle gelegenen Theile der Gefässwand sich erhält. Schliesslich verwandelt sich das ganze Gefäss ebenfalls zu einem Bindegewebsstrang, der mit dem der anderen Seite verschmilzt. Dadurch bildet sich eine umfängliche Bindegewebsmasse, an der bloss noch die Configuration an Gefässe erinnert, und die in weiter Ausdehnung mit der Linea alba und der hinteren Rectusscheide verwachsen ist. In der Mitte des Nabels nimmt dann die aus den Arterien hervorgegangene Bindegewebsmasse an Umfang ab. Von hier an erscheint fest an sie angelöthet die Nabelvene, deren Auftreten an dem Erscheinen von Musculatur in der Schnittserie kenntlich ist.

Fig. II.

Bei der Nabelvene ist nun der Rückbildungsprocess gerade umgekehrt wie bei den Arterien. In der Venenwand erhält sich die Musculatur im Bereiche des Nabels am längsten und geht zuerst in dem gegen die Leber hin gelegenen Theil des Gefässes zu Grunde. Man sieht in Fig. II, die aus der Mitte des Nabels entnommen ist, innerhalb der nicht mehr sehr umfänglichen Binde-

gewebsmasse der obliterirten Arterien (a) das mit deutlich erhaltener Musculatur versehene Venenrohr (v), das in Bezug auf die Anordnung der Musculatur fast einen ganz normalen Eindruck macht. Das Lumen jedoch ist vollständig obliterirt durch faseriges Bindegewebe. Doch schon bereits am oberen Rande des Nabels (Fig. III) erscheint die Musculatur aus der Venenwand bis auf wenige Reste vollständig verschwunden. Das ganze Gefässrohr der Vene hat sich in einen Bindegewebsstrang (v) umgewandelt, in dem bloss noch geringe Reste von Musculatur (m) zu erkennen sind. Diese Reste befinden sich in dem gegen die Bauchhöhle gelegenen Theil des früheren Venenrohres, so dass also auch bei der Vene, wie bei den Arterien, die Muskeln in dem gegen die Bauchwand gelegenen Theile der Gefässwand zuerst verschwinden, während sie in dem Theil gegen die Bauchhöhle am längsten erhalten bleiben. In den jüngeren oder älteren untersuchten Stadien finden sich nun alle wesentlichen Verhältnisse, wie sie so eben geschildert wurden, mit den entsprechenden Modificationen, hervorgerufen durch das Alter, wieder vor.

Fig. III.

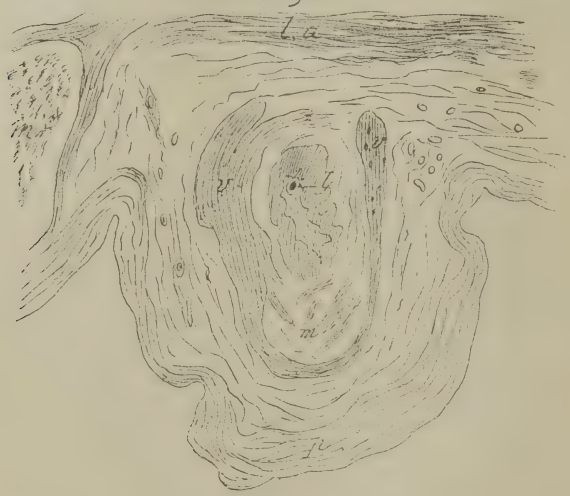

Die im Vorstehenden eingetheilten Befunde über die Art, wie die Muskulatur aus den Wänden der Umbilical-Gefüsse verschwindet, sprechen nun mit Sicherheit gegen das Stattfinden einer Retraction derselben in ihrer Scheide. Denn man kann ganz genau verfolgen, wie die Muskulatur in den Arterien-Wänden vom Nabel gegen die Blase zu nach und nach unregelmässiger wird und allmälig verschwindet und zwar aus dem einen Theile der Gefässwand früher als aus dem anderen. Noch überzeugender gegen eine Retraction sprechen die Befunde bei der Vene, da bei dieser der Degenerationsprocess der Muskulatur, umgekehrt wie bei den Arterien, von der Leber gegen den Nabel hin vor sich geht. Während nämlich die Vene entfernt vom Nebel bereits zu einem Bindegewebsstrang mit unbedeutenden Resten von Muskulatur umgewandelt ist, kann

man im Bereich des Nabels die Muskulatur noch fast unverändert finden. Es handelt sich somit um einen physiologischen Untergang, um den „natürlichen Tod" der Musculatur. Der Grund dieses Verschwindens der Musculatur ist in dem Aufhören der Function der Gefässe zu finden und der Process wäre somit als Inactivitätsatrophie zu bezeichnen.

Mit diesem Degenerationsprocess der Musculatur geht Hand in Hand eine Obliteration des Gefässlumens. Die sogenannte Organisation des Thrombus und der dadurch herbeigeführte Verschluss von unterbundenen Gefässen wurde zuerst von Waldeyer und Thiersch auf eine Mitbetheiligung der Endothelien zurückgeführt. Friedlaender, Riedel, Baumgarten, Raab, und andere wiesen dann nach, dass es sich dabei um einen Vorgang handelt, der unter Wucherung der Gefässendothelien als Arteriitis obliterans zu bezeichnen ist, welche Ansicht jetzt wohl allgemein anerkannnt wird. Nach meinen Untersuchungen handelt es sich bei der Obliteration der Nabelgefässe, wie dies Friedlaender auch schon angegeben hat, um ganz dieselben Vorgänge wie beim Gefässverschluss nach Unterbindung. Unter Wucherung des Endothels bildet sich ein Keimgewebe, das unter Verdrängung des Thrombus das Lumen ausfüllt und fibrillär wird. Zugleich tritt aber auch eine Granulationsbildung in den Schichten der Gefässwand ein, und schliesslich wird unter Zugrundegehen des Thrombus und der Musculatur das ganze Gefäss in einen bindegewebigen Strang umwandelt.

Bei diesem Vorgange ist aber noch ein Umstand erwähnenswerth. Nach meinen gewonnenen Bildern muss ich endlich dem Füllungsgrad der Gefässe einen bedeutenden Einfluss auf den Obliterationsprocess zuerkennen. Bei mehreren Präparaten war es ganz deutlich zu constatiren, dass die Wucherung der Endothelien und die Bildung von Keimgewebe in denjenigen Gefässen, welche mit Blutgerinnseln prall angefüllt und stark ausgedehnt waren, viel langsamer von Statten ging, als in den leeren oder gering gefüllten. So sieht man in dem Schnitte, der in Fig. I. abgebildet ist, an der durch einen umfänglichen Blutpfropf stark ausgedehnten rechten Arterie (m) den Process wenig oder gar nicht fortgeschritten, während in der linken (m^1), die nie stark ausgedehnt war, die Obliteration ungemein weit gediehen ist. Dabei sind die Verhältnisse unregelmässig. Das eine Mal ist die rechte Arterie, das andere Mal die linke mehr ausgedehnt, oder eine stark ausgedehnte Stelle geht in eine wenig gefüllte über, worauf auch Riedel aufmerksam gemacht hat.

Diese Befunde über die Abhängigkeit des Obliterationsprocesses in den Umbilicalgefässen von dem Füllungsgrad und der Ausdehnung stimmen überein mit anderen experimentellen Resultaten.

Von Thoma ist für die Bindegewebswucherung an der Innenfläche der Arterien ein mechanisches Moment betont worden. Thoma nimmt an, dass bei denjenigen Arterien, welche einen Theil ihres Stromgebietes, wie nach Amputationen, verloren haben, und deren Lumen weiter geworden ist, als es den Bedürfnissen entspricht, sich aus dem Endothel eine Bindegewebsschicht in Form einer compensirenden Endarteriitis bildet, um das entstandene Missverhältniss auszugleichen. Diesen Gedanken hat dann Pekelharing in Beziehung auf die Endothelwucherung in unterbundenen Gefässen weiter verfolgt und

experimentell geprüft. Er fand, dass sich in doppelt unterbundenen Gefässen, bei welchen zuerst peripher und dann central unterbunden war, und somit das unterbundene Arterienstück strotzend mit Blut gefüllt erschien, so gut wie gar keine Endothelwucherung zeigte. Wurde dagegen zuerst central und dann peripher unterbunden, war also das unterbundene Stück leer und zusammengefallen, so war eine umfängliche Wucherung des Endothels aufzuweisen. Zu ganz denselben Resultaten bei ziemlich gleicher Versuchsanordnung gelangte Beneke.

Es scheint somit nach den von mir constatirten Thatsachen bei dem Obliterationsprocess der Umbilical-Gefässe und den Resultaten der bis jetzt vorliegenden Experimente bei Gefässunterbindungen für die zum Verschluss des Gefässes führende Gewebsneubildung der Thrombus, jedenfalls der umfängliche, nicht bloss nicht nöthig, sondern geradezu hinderlich, mindestens verzögernd einzuwirken. Sollte sich diese Ansicht nach Befunden an anderen Orten, oder nach weiteren experimentellen Forschungen bestätigen, so dürften diese Thatsachen ausser dem chirurgisch-praktischen auch noch ein allgemein-pathologisches Interesse beanspruchen.

Bisher nahm man mit Virchov für jede Gewebswucherung einen Reiz an. Nun kann aber nicht geleugnet werden, dass der Blutstrom und das Vorhandensein eines Blutgerinnsels als Reiz zu betrachten ist, und dennoch tritt gerade beim Wegfall dieser Factoren die Zellwucherung in den Gefässen ein. Es müssen hier im weitesten Sinne mechanische Einflüsse maasgebend sein, sei es nun, dass man Pekelharing beipflichtet, der annimmt, die Endothelzellen hätten die Neigung zu wuchern und würden darin bloss durch den Blutstrom gehemmt, und die Ursache der Zellwucherung scheine der Wegfall eines Widerstandes zu sein, oder dass man mit Beneke die schwächere oder stärkere Spannung der Gefässwände als den wichtigsten Factor annimmt.

2) Herr Gurlt (Berlin): „Zur Chloroformirungsstatistik, Zusammenfassung der von den Mitgliedern der Gesellschaft eingegangenen Berichte.“ *)

Discussion:

Herr Bruns (Tübingen): M. H., ich glaube die Resultate unserer Sammelforschung, die wir eben gehört haben, sind ausserordentlich wichtig, nur sind die Zahlen noch viel zu klein. Jedenfalls aber sehen wir, dass die Mortalität der Chloroformnarcose, die ja fast ausschliesslich geübt worden ist, doch nicht derart ist, dass wir uns dabei einfach beruhigen können, dass sie nicht der Besserung fähig wäre. Deshalb möchte ich mir nochmals erlauben, zu ausgedehnten Versuchen mit der Aethernarcose aufzufordern. Ich hatte die Ehre, auf dem letzten Congress über physiologische Versuche an Menschen zu berichten, welche bewiesen, dass die Aethernarcose constant die Herzaction, beziehungsweise die Pulsstärke hebt, dagegen die Chloroformnarcose ebenso constant die Pulsstärke herabdrückt. Ich glaube deswegen, dass der Aether einen etwas grösseren Schutz gewährt gegen gewisse Fälle von Herztod, gegen die wir ja sonst machtlos sind.

*) S. grössere Vorträge und Abhandlungen No. II.

Ich möchte mir aber noch erlauben, den Antrag zu stellen, dass wir diese Sammelforschung noch einmal fortsetzen, um noch grössere Zahlen zu bekommen.

Vorsitzender: Wenn Niemand weiter das Wort wünscht, gehen wir zum nächsten Punkt der Tagesordnung über.

Herr Bardeleben (Berlin): Verzeihung, ich habe das so verstanden, als wäre von Herrn Bruns ein Antrag auf Fortsetzung der Sammelforschungen gestellt. Darüber müsste also abgestimmt werden.

Vorsitzender: Wenn die Herren glauben, dass durch Mittheilung statistischer Ergebnisse im nächsten Jahre ein Freund des Chloroforms zum Aether bekehrt werden kann, oder ein Freund des Aethers zum Chloroform, so bitte ich, den Vorschlag Bruns zu genehmigen. Ich stelle also den Vorschlag Bruns zur Abstimmung, der dahin geht, dass die Sammelforschungen in der angefangenen Weise, um grössere Zahlen zu gewinnen, für das laufende Jahr fortgesetzt werden sollen. Diejenigen Herren, die dafür sind, dass diese Sammelforschungen fortgesetzt werden, bitte ich die Hand zu erheben. (Geschieht.) Nun bitte ich diejenigen Herren die Hand zu erheben, die nicht dafür sind. (Geschieht.) Nach meiner Schätzung ist die Majorität für die Fortsetzung.

3) Herr Bruns (Tübingen): „Cystenkropf von ungewöhnlicher Grösse, geheilt durch Exstirpation.“ *)

4) Herr Escher (Triest): „Mittheilungen über die Bassini'sche Methode der Radicaloperation der Inguinalhernie.“ **)

5) Herr Landerer (Leipzig): „Zur Radicaloperation der Leistenhernien.“ ***)

6) Herr Karewski (Berlin): „Ueber Radicaloperationen von Scrotalhernien bei Kindern der ersten Lebensjahre.“ †)

M. H.! Die Radicaloperation der Brüche hat sich nach den Erfahrungen der Neuzeit unter dem Schutze der Antisepsis und auf Grund der Verbesserung der Operationsmethoden so erfolgreich erwiesen, dass alle Chirurgen darin übereinstimmen, diesen Eingriff als einen überaus segensreichen zu bezeichnen. Nichtsdestoweniger kehrt in fast allen Arbeiten derjenigen Autoren, die über diesen Gegenstand geschrieben haben, regelmässig die Aufstellung zweier Contraindicationen wieder, welche, abgesehen von allen anderen Schwierigkeiten für die glückliche Vollendung der Operation, von vornherein den Eingriff contraindiciren sollen: Zu hohes und zu jugendliches Lebensalter. Namentlich für das letztere wird die blutige Methode perhorrescirt,

---

*) S. grössere Vorträge und Abhandlungen No. XI.
**) S. ebenda No. XXIV.
***) S. ebenda No. XXV.
†) Wird ausführlich publicirt in der „Deutschen med. Wochenschrift.“

weil die Hauptbedingung für einen glücklichen Ausgang, die Garantie eines ungestörten Wundverlaufes, fehlt, und weil auf der andern Seite gerade bei jungen Kindern die Behandlung mit Bruchbändern die besten Erfolge aufweist.

In Deutschland hat nur Haidenthaller über eine grössere Anzahl Radicaloperationen bei jungen Kindern berichtet, während die anderen Autoren solche verwerfen, in Frankreich sind die Meinungen getheilt, namentlich sieht man hier in dem gleichzeitigen Bestande von Hodenectopie eine Indication zum blutigen Eingriff, in englischen statistischen Berichten findet man keine bestimmte Meinungsäusserung, aber wiederholte Mittheilungen glücklich verlaufener Fälle.

Es besteht also eine gewisse Divergenz der Ansichten, jedoch gilt im Allgemeinen die Behandlung mit dem Bruchbande als das Normalverfahren. Und in der That wird wohl kaum ein Chirurg bei jungen Individuen, so lange die Bandage einen ausreichenden und dauernden Schutz ohne Unbequemlichkeiten für den Träger gewährt, daran denken, mit dem Messer ein Leiden beseitigen zu wollen, das erfahrungsgemäss auf conservativem Wege zur Heilung gebracht werden kann. Es giebt nun aber eine gewisse Zahl von Fällen, wo Dies nicht der Fall ist, oder wo das Bruchband sehr erhebliche Beschwerden macht, Decubitus oder Eczem verursacht, oder wo es nicht in geeigneter Weise den Bruch zurückhält, oder wo bei nicht adhärenten, freien Hernien die Construirung und Applicirung eines geeigneten Bruchbandes sich als unmöglich erweist. Diese unangenehmen Eventualitäten, die ja im Allgemeinen bei Kindern selten eintreten, ereignen sich insbesondere bei Scrotalhernien von Knaben bis zum 2. Lebensjahre, entsprechend dem Gesetz, dass die Zahl der Hernien vom Säuglingsalter bis zur Pubertät abnimmt. Aus dem Material der chirurgischen Poliklinik des jüdischen Krankenhauses, sowie aus dem meiner privaten Thätigkeit verfüge ich über die Zahl von 287 Hernien bei Knaben bis zum 5. Lebensjahre; hiervon waren 115 inguinale, darunter 25 Scrotalbrüche. Von diesen 25 Scrotalbrüchen beziehen sich 19 auf die beiden ersten Lebensjahre, und nur 6 auf die Zeit bis zum 5. Lebensjahre. Diejenigen Hernien, welche in den Hodensack gewandert sind, nehmen nun nicht nur sehr leicht grosse Dimensionen an, so dass sie bis zum Knie treten, sie geben auch besonders gern Anlass zu Incarcerationen. Ich habe im Ganzen bei Individuen der genannten Lebensepoche 9 Incarcerationen gesehen; davon betrafen 5 Scrotalhernien, und diese alle fanden bei Säuglingen statt. Hatte ich nun auch nur ein Mal Gelegenheit, die Herniotomie zu machen, weil in den übrigen Fällen die Taxis in Narcose gelang, so kamen mir doch, abgesehen von den Einklemmungen, 9 mal Zustände vor, die, weil mit dem Bruchband nicht zu bekämpfen, operatives Eingreifen nahe legten. Und zwar war es 3 mal die Unmöglichkeit, eine freie, nicht adhärente Hernie unter einer Bandage zurückzuhalten, welche zu wiederholten Kotheinklemmungen Ursache wurde, 1 mal Adhärenzen des Bruchinhaltes am Bruchsack, 3 mal hartnäckige Eczeme, die, so lange ein Bruchband getragen wurde, nicht zu beseitigen waren, und 2 mal Decubitus unter dem sonst brauchbaren Bruchbande. Jene 3 Fälle, die nicht retinirbar waren, fielen weniger mangelhaften Bändern zur Last, als langdauerndem

Keuchhusten, der die Eingeweide unter denselben hervorpresste. In diesen 9 Fällen habe ich also die Radicaloperation vorgenommen, und bei allen nicht nur eine glatte Heilung, sondern auch dauernde Beseitigung des Bruches erzielt. — trotzdem die Umstände, unter welchen die blutige Beseitigung gemacht wurde, für dieselbe nichts weniger als begünstigend einwirkten, und trotzdem 3 Kinder jünger als 1 Jahr, 3 jünger als 2 Jahre und die übrigen jünger als $2\frac{1}{2}$ Jahre waren. Gerade diese Thatsache erscheint aber von Belang für die Frage von der Berechtigung der Radicaloperation bei kleinen Kindern. Notorisch ist dieselbe bisher verhältnissmässig selten demacht worden. Aus der mir zugänglichen, für eine derartige Statistik verwendbaren Literatur habe ich 912 Radicaloperationen freier Hernien zusammenstellen können; davon betrafen nur 65 das in Rede stehende Lebensalter. Nur die kleinere Zahl davon, nämlich 26, war jünger als 2 Jahre, trotz der grösseren Frequenz des Hodensackbruches, die dem Säuglingsalter zukommt. Wir werden also wohl nicht in der Annahme fehl gehen, dass die Operation gerade hier am Meisten gescheut wird; Félizet bezeichnet sie als „une curiosité opératoire". In der That scheint denn auch nur enorme Grösse der Indication gegeben haben. Auf der anderen Seite finden wir 7 incarcerirte Hernien, welche von denselben Autoren in derselben Zeit auf radicalem Wege beseitigt wurden, und von diesen beziehen sich 5 auf Kinder unter 2, 2 auf solche bis zu 5 Jahren. In einer Statistik über Brucheinklemmung im ersten Lebensalter aus der Breslauer Klinik, die Knobloch*) im vorigen Jahre aufstellte, ergiebt sich sogar, das $\frac{2}{3}$ der Incarcerationen auf die ersten 12 Lebensmonate kommt. Es erhellt also, dass gerade sehr junge Kinder der Gefahr der Einklemmung ausgesetzt sind, und man allen Grund hat, überall dort, wo schwer retinirbare Hernien vorhanden sind, blutig einzugreifen, ohne Rücksicht auf das Alter.

Wenn die Behauptung, welche sich in allen bezüglichen Publicationen wiederholt, dass die Radicaloperation an sich bei zarten Kindern besondere Gefahren bietet, zu Recht bestände, so sollte man glauben, dass die ersten beiden Lebensjahre derselben besonders exponirt wären. Wie verhalten sich nun aber die Dinge? Bei den 63 an freien Hernien vollzogenen Radicalkuren kamen 3 Todesfälle vor, davon 1 bei einem 3jährigen 1 bei einem 5jährigen und 1 bei einem 15 Monate alten Kinde. Bei meinen eigenen, im Alter von 7 Monaten bis zu 2 Jahren operirten Kindern ereignete sich kein übler Ausgang Hieraus ergiebt sich also das eigenthümliche Resultat, dass eie grössere Jugend der Knaben den Ausgang des Eingriffes nicht benachtheiligt, sondern vielmehr innerhalb dieser Lebensspanne die zarten Wesen geringere Gefahr laufen. Noch schärfer spricht sich Dies aus bei Betrachtung der Todesursache. Jene beiden Todesfälle waren die Folge septischer Peritonitis, der dritte entstand durch Shock bei einer sehr schwierigen Operation, welche durch sehr ausgedehnte Verwachsungen complicirt war. Man dürfte wohl nicht mit Unrecht diesen letzten Fall in eine Rubrik mit dem auch beim Erwachsenen se gefürchteten grossen Netzhernien bringen und ihu deshalb bei der Mortalitäts-

*) Inaugural-Dissertation. Breslau 1890.

statistik an sich ausser Acht lassen können, da nach Anderegg und anderen Autoren die Netzresection für jedes Lebensalter gleich gefährlich ist. Es würden dann nur 2 Todesfälle an Sepsis erübrigen. Die Sepsis ist ja das Schreckgespenst, welches die Operateure vor der Radicaloperation im zarten Alter zurückschreckt. Mit dem Augenblick, wo sich zeigen wird, dass auch trotz der Beschmutzung der Verbände mit Urin und Koth eine Prima intentio möglich ist, würde die Schranke fallen, welche man sich gesetzt hat. Erfahrungsgemäss ist aber die Wundinfection nicht so sehr abhängig von dem nach dem Eingriff passirenden Einwandern Eitererregender Substanzen, als davon, dass die Wundverhältnisse ihnen gestatten, ihr Zerstörungswerk zu vollziehen. Gezerrte und gequetschte Gewebe, sowie Blutanhäufungen in der Wunde geben die prädisponirenden Momente, wie überhaupt, so ganz besonders bei Kindern ab. Die moderne Technik der Radicaloperation, welche im Allgemeinen mit den widerstandsfähigen Geweben des Blüthenalters rechnet, hat nun ihre besten Erfolge erzielt, indem sie durch ausgedehnte Verwendung von Schnürnähten, Plattennähten, Polsterbildungen, Etagenvernähungen u. a. m. einen möglichst festen primären Verschluss der Bruchpforte anstrebt. So viel Vortheile selbstverständlich aus allen diesen Bemühungen sich ergeben, so viele Nachtheile haben sie für die wenig resistenten Gewebe zarter Kinder, die bei jeder Circulationsstörung so leicht nekrotisiren. Sie haben das fernere Bedenken, dass einmal in diese stark gespannten Theile eingedrungene Mikroorganismen besonders intensiv ihr Zerstörungswerk verrichten, dass Zersetzungen durch hineingesickerten Urin begünstigt werden, sich bildende Secrete, die nun einmal bei mangelhafter Reinlichkeit nicht vermieden werden können, keinen Abfluss haben; gar nicht zu reden von der Verlängerung der Operationsdauer, die bei Kindern so leicht deletär wird. Wir sehen denn auch, dass Störungen des Wundverlaufes bei den bisher publicirten Radicaloperationen geradezu die Regel bilden. Urininfiltration, Eiterungen, Abscessbildungen sind so gewöhnlich, dass wir sie unter 47 Fällen, in denen genauere Angaben vorhanden sind, 27 mal verzeichnet finden und dass die Behandlungsdauer über Gebühr verlängert wird.

Nun scheint mir aber bei jungen Kindern der exacte Verschluss der Bruchpforte und die primäre Verödung des Bruchsackes nicht so nothwendig zu sein, wie beim Erwachsenen. Der Grund, warum bei Kindern so regelmässig, unter Behandlung mit dem Bruchband, radicale Heilung eintritt, liegt ja darin, dass der Leistencanal nach Reposition des ihn ausweitenden Eingeweides an sich enger wird, und in Folge des Wachsthums des Körpers einen viel schrägeren Verlauf nimmt, und vor Allem in der elastischen Retraction des inneren Leistenringes, welche in Wirkung tritt, so lange nicht durch die Dehnung eines durchtretenden Eingeweides die Ränder blutarm und damit unelastisch geworden sind. Wenn es aber nun gelingt, den Bruchsack jenseits des inneren Leistenringes so fest zu verschliessen, dass dem Anprall der Eingeweide genügender Widerstand geleistet wird, so kann man wohl die endgültige Verengerung des Leistencanals der Naturheilung überlassen. Im Uebrigen betrafen alle früheren Fälle mit Recidiv solche, bei denen Verschluss der Bruchpforte vorgenommen war.

Wir haben deshalb folgendes einfache Verfahren in allen unseren 9 Fällen eingeschlagen:

Mit Eczemen oder Decubitus behaftete Kinder, die an Scrotalhernien leiden, werden, sobald bei auch nur temporärer Benutzung des Bruchringes keine Heilung möglich ist, ihres Bruchbandes beraubt und die entzündete Haut bei häufiger Reposition der Hernie in geeigneter Weise zur Heilung gebracht. Alsdann wird, natürlich unter strenger Beobachtung aseptischer Cautelen, zur Radicaloperation geschritten. Nach Freilegung des Bruchsackes wird derselbe stumpf aus dem Scrotalfach herausgeholt. Durch eine kleine, vorsichtig durch dünnste Gewebsschichten zwischen 2 Pincetten gemachte laterale Incision wird, möglichst ohne Eröffnung der Serosa, diese freigelegt, wobei auf die Gefässe und Nerven des Samenstranges sorgsam geachtet wird. Man findet solche auch bei nicht congenitalen Hernien nur selten zu einem einzigen Strange vereinigt, ist vielmehr meist gezwungen, jedes Gebilde gesondert loszupräpariren, da sie breit flächenhaft ausgespannt zu sein pflegen. Wir hatten es mit 5 congenitalen und mit 4 erworbenen Hernien zu thun, aber nur einmal fanden wir einen ausgebildeten Samenstrang. Im übrigen gelingt es ausnahmslos ohne jede Schwierigkeit, den Peritonialüberzug in toto herauszubringen, ohne dass eine Verletzung des Vas deferens, oder der Gefässe oder der Nerven vorkommt. Nur einmal erlebten wir eine Eröffnung des Bruchsackes wider unseren Willen, wo auf einer Hernie, deren Inhalt in sehr ausgedehnter Weise mit dem Bruchsack verwachsen war, lange Zeit ein Bruchband getragen war und adhäsive Processe sogar der Haut mit dem Bruchsack erzeugt hatte. Hat man die Serosa gänzlich von den übrigen Bruchtheilen befreit, so wird sie eröffnet, nach Reposition des Bruchinhaltes und bei congenitalen Hernien nach eventuellem Abschneiden des dem Hoden angehörigen Theiles des Processus vaginalis mehrmals zusammengedreht, wodurch gleichzeitig auch das Peritoneum parietale sich jenseits der inneren Bruchpforte von der Fascie abhebt. Dicht am inneren Leistenringe wird ligirt, die Ligatur mit einer Nadel durch den nächstgelegenen peripheren Theil des Stumpfes durchgeführt, geknotet und unterhalb des Knotens jener abgeschnitten. Der so gebildete kleine Pfropf legt sich nach innen von der Bruchpforte und giebt genügenden Schutz für den Anprall der Eingeweide. Selbst in den 3 Fällen, wo ich bei bestehender Pertussus operirte, zeigte sich keine Neigung der Eingeweide, von Neuem in den Leistencanal hineinzuschlüpfen, auch die heftigsten Hustenanfälle gingen schadlos vorüber. Die nach Entfernung des eigentlichen Bruchsackas restirenden Bruchhüllen wurden stets zurückgelassen und niemals durch irgend welche Naht vereinigt. Ebenso wenig kam die Leistenpfeilernaht je in Anwendung. Vielmehr tamponnirte ich stets die ganze Höhle bis zum inneren Leistenring mit Jodoformgaze, verschloss die äussere Haut durch eine dichte Reihe von Knopfnähten und liess nur eine Stelle zum Herausführen des Jodoformgazestreifens offen.

Die ganze Operation nimmt, falls nicht Adhäsionen des Bruchinhaltes zu seinem Sack vorhanden sind, nur wenige Minuten in Anspruch.

Für die Nachbehandlung ist ein dicker Jodoformverband, der täglich gewechselt wird, Haupterforderniss. Das Jodoform bewährte mir seine anti-

septische Kraft auch unter diesen schwierigen Verhältnissen, so dass mir in keinem Falle eine nennenswerthe Eiterung oder gar ernstere Wundcomplikation vorkam. Die Tamponnade wurde am 2. Tage entfernt und durch ein kurzes Drain ersetzt, welches am 4. bis 5. Tage beseitigt wurde. Dann konnten auch meist die Suturen herausgeschnitten werden, so dass nur noch die Drainöffnung für wenige Tage secernirte. Fieberbewegungen habe ich ausserhalb der ersten 24 Stunden nach der Operation, wo solche nach operativen Eingriffen bei jungen Kindern gewöhnlich sind, nicht beobachtet. Besonders hervorzuheben scheint mir noch, dass in keinem Falle das Schreien oder Husten der Kinder Anlass gegeben hat zum Wiederaustreten von Eingeweiden durch die ja nur schwach geschützte Bruchpforte. Thiem hat vor 2 Jahren ein lolches Ereigniss erlebt und auf Grund dessselben das Einheilen resorbirbarer Tampons empfohlen. Es scheint aber, als wenn die Jodoformtamponnade für 24 Stunden und die mehrtägig angewendeten comprimirenden Verbände denselben Effect haben, und man auch diese Vorsichtsmassregeln bei so kleinen Kindern entbehren kann.

Die complete Wundheilung nahm 7—14, im Mittel 10 Tage in Anspruch. Feste Verbände wurden bis zum 5. Tage gebraucht und dann durch Bedecken der Operationsstelle mit Borzinkpaste, die häufig am Tage erneuert wurde, ersetzt. Damit wurde auch die Entstehung von Eczemen verhütet.

Der weitere Verlauf in Bezug auf die im Scrotum zurückgelassenen Gewebe gestaltete sich nun so, dass dieselben sich zunächst zu einem dicken, rundlichen Wulst zusammenballten, der erst allmälig im Verlaufe von 10—12 Wochen zur Resorption kam. Auch nach dieser Zeit blieb eine auf den Samenstrang beschränkte Verdickung übrig, so dass erst nach 4, 5, 7 Monaten ganz normale Verhältnisse im Scrotum vorhanden waren. Der durch die ursprüngliche Hernie ausgedehnte Hodensack nimmt allerdings innerhalb weniger Wochen normale Dimensionen ein, so dass Säcke, die bis zum Knie gereicht hatten, nach 14 Tagen schon verschwunden sein können. Ein Bruchband wurde bei keinem Kinde nach der Operation in Anwendung gebracht.

Was das definitive Resultat betrifft, so hatte ich bisher kein Recidiv zu beklagen. Der älteste Fall ist seit 3 Jahren, ein anderer $2^1/_2$, ein dritter 2 Jahre geheilt, der vierte starb 6 Monate nach der Operation an Bronchopneumonie, der fünfte $1^1/_2$ Jahr, der sechste $1^1/_4$ Jahr, der siebente 1 Jahr, der achte 9 Monate, der letzte wenige Wochen aus der Behandlung entlassen. Im Uebrigen erwähnen auch andere Autoren gerade bei jungen Kindern die dauernde Heilung als Regel und steht es fest, dass, je jünger die Individuen, um so geringer die Gefahr des Recidives ist. Fügen wir hinzu, dass 6 von diesen Fällen ambulant operirt und behandelt wurden, können wir wohl empfehlen, in allen Fällen von Scrotalhernien bei Kindern, die einer erfolgreichen Behandlung mit Bruchbändern widerstehen, die Radicaloperation zu machen*).

*) Alle diese Fälle befinden sich jetzt 6 Monate nach der Publication noch ohne Recidiv, sind also als endgiltig geheilt zu betrachten.

Discussion:

Herr Woelfler (Graz): Erlauben Sie, m. H., dass ich einige Bemerkungen zur Technik der Radicaloperation der Hernien mache, weil ich einige selbständige Erfahrungen darüber habe und zwar über mehr als 50 operirte Fälle. So sehr wir die Czerny'sche Methode hoch schätzen müssen, so sehr sie dazu angethan war, die Radicaloperation in Deutschland überhaupt einzuführen, so haften dieser Methode doch nach meiner Meinung 2 Nachtheile an, erstens die Schwierigkeit der Isolirung des Bruchsackes und zweitens der Umstand, dass trotz einer sorgfältigen Naht immerhin nicht selten Recidive auftreten. Diese zwei Punkte haben mich veranlasst, von der Czerny'schen Methode abzuweichen. Die Schwierigkeiten, die ich hervorgehoben habe, sind aber durch die neueren Operationsmethoden meiner Meinung nach nicht beseitigt, weder durch die Mac Ewen'sche Methode, noch durch die von Bassini. Allen haftet der Nachtheil an, das wir unter Umständen den Bruchsack ausserordentlich schwierig ablösen können. Ich glaube, darin ist man sich ja überall einig. So leicht das in sehr vielen Fällen geht, so gross sind die Schwierigkeiten in anderen, und diese Schwierigkeiten sind es offenbar, welche die häufigste Ursache für die Unglücksfälle bei den Radicaloperationen, die Eiterung, die Sepsis abgeben. Ich bin deshalb schon vor mehr als 3 Jahren, also zu einer Zeit, als die Bassini'sche Methode auch im Italienischen noch nicht veröffentlicht war, auf ein Verfahren gekommen, welches in einer Hinsicht, nämlich was den Schutz vor Recidiven anlangt, der Methode von Bassini ziemlich gleich ist. Was jedoch die Technik anlangt, so unterscheidet sich dieses Verfahren dadurch, dass ich gar keine Isolirung des Bruchsackes vornehme. Nachdem ich einige unangenehme Erfahrungen bei der Czerny'schen Methode gemacht habe, bin ich so vorgegangen: Schnitt über den Annulus inguinalis durch die Bauchdecken bis zur Bruchpforte, Eröffnung des Bruchsackes, Herausstülpung der Innenfläche des Bruchsackes und Zerstörung der Innenfläche des Bruchsackes mittelst des Thermocauters. Dann wird die innere Bruchsacknaht höchst sorgfältig angelegt, wie das, so viel ich weiss, schon Czerny angegeben hat, und hierauf werden die Schichten der Bauchdecken in ähnlicher Weise vereinigt, wie das Bassini angegeben hat. Also um es kurz auszudrücken, es wird die Schichtnaht angelegt, Schritt für Schritt, Fascia transversa, Musculus obliquus internus, an das Poupart'sche Band. Hierauf habe ich jedesmal noch den Rectus abdominus hinübergezogen und den Rand desselben mit dem Poupart'schen Bande vereinigt, sodann den Rand des Obliquus externus wiederum gegen das Poupart'sche Band. Diese Operation ist meiner Meinung nach viel gefahrloser als alle anderen. Das geht auch aus der Statistik hervor. Ich habe keinen Fall verloren und höchstens in zwei Fällen eine Eiterung gehabt. In allen anderen Fällen erfolgte Heilung per primam. Ich hätte mir nicht erlaubt, schon jetzt über diese Methode zu prechen, weil ich sie eben erst seit mehr als drei Jahren übe, und ich die Absicht gehabt habe, erst dann die Methode zu beschreiben, wenn mir die Endresultate der Operation bekannt sind. Ich glaube, dazu sind mindestens 5jährige Beobachtungen nöthig. Aber da die Technik des Verfahrens in gewisser Hin-

sicht der Methode von Bassini ähnlich ist, so habe ich mir wenigstens erlaubt, die technische Seite dieser Operation etwas näher zu beschreiben.

Herr von Bergmann: M. H., wir haben heute zweimal gehört, dass die betreffende Methode die beste ist. Wir haben das früher auch schon einmal hören können, vor Jahr und Tag nämlich, als Herr Lauenstein uns hier näher mit der in England so viel belobten Methode von Mac Ewen bekannt gemacht hat. Von Jahr zu Jahr kommt wieder eine beste zum Vorschein, was gewiss darauf beruht, dass wir die letzte noch nicht haben. Was auch nur geschehen kann, um die Bruchpforte voll zu stopfen, ob wir ein Kissen bilden durch Aufrollung des Bruchsackes und dieses Kissen dann zwischen Peritoneum und Fascia transversa schieben, oder ob wir unsere Etagennähte immer mehr aufeinander schieben, ob wir die einzelnen Schichten isolirt, von aussen oder von innen zusammenschieben, ob wir Catgutkugeln oder Elfenbein und Knochenstücke einheilen, niemals verschliessen wir den Canal vollständig. Es bleibt beim Manne nothwendig immer die Lücke frei, die den Samenstrang durchtreten lässt. Es würden nur diejenigen Fälle, bei welchen die Castration vorgenommen wird, wie früher vor der Sutura regia durch das Anlegen des Ferrum candens diesen Uebelstand vermeiden. Dass in der That dieser Umstand es ist, welcher alle unsere Versuche bis zu einem gewissen Grade gut, oder gar als die besten erscheinen lässt, das zeigen die Fälle an Weibern, wenn man Gelegenheit hat, bei ihnen solche Radicaloperationen zu machen. Zufällig sind mir im vorigen Winter zwei Frauen vorgekommen, von denen ich eine vor 7, die andere vor 6 Jahren operirt habe, immer in der Weise, wie ich es schon lange mache, mit Isolirung und Abtragung des Bruchsackes, und dann etwa in der Czerny'schen Weise mit möglichst vielen Etagennähten den Bruchsackhals in dem Inguinalcanal umschliessend. Beide Frauen sind radical geheilt geblieben. Die eine hat einen Beruf, bei dem sie sehr viele Lasten heben muss, sie hat sich im Laufe der Zeit wieder eine Hernie zugezogen, aber auf der Seite, die vor 7 Jahren frei von einer Hernie, also nicht operirt war. Darin, glaube ich, liegt die Erklärung, dass wir immer noch nach Methoden suchen werden und die besten im Sinne der radicalen wahrscheinlich gar nicht finden werden, so lange wir den Funiculus spermaticus schonen müssen.

7) Herr Kummer (Genf): „Submucöse Resection von Darm und Magen, (mit Demonstration von zugehörigen Tafeln)".*)

Discussion:

Herr Escher (Triest): Ich möchte nur der Vollständigkeit halber bemerken, dass dasselbe submucöse Resectionsverfahren von $1^1/_2$ Jahren von Morisani in Neapel vorgeschlagen und auch experimentell und an Patienten durchgeführt worden ist. Ich habe selbst vor beiläufig 5 Monaten dasselbe Verfahren der Darmresection angewandt und bin sehr zufrieden. Der einzige Unterschied zwischen dem Morisani'schen Verfahren und dem des Herrn Kummer besteht darin, dass nach Resection der Submucosa nicht die übrigen Theile

*) S. grössere Vorträge und Abhandlungen No. V.

umgeklappt werden, sondern dass die Nähte schief ausgeführt werden, so dass auch von aussen von der Serosa her die Naht bis unmittelbar an den Rand der Mucosa durchgeführt wird. Dann sticht man wiederum gegenüber knapp am Rande der Mucosa ein und kommt schief, von der Mucosa anfangend, durch die Serosa wieder heraus. Im Wesentlichen kommt es auf Dasselbe heraus.

Herr von Winiwarter (Lüttich): Ich glaube, m. H., dass es Fälle giebt, wo die circuläre Darmnaht immer gefährlicher ist und dass sind die Resectionen bei sehr jungen Kindern. Mir ist es vorgekommen, dass ich bei einem 5 Monate alten Kinde eine Darmresection machen musste wegen einer Darmfistel nach incarcerirter, gangränöser Hernie. Die Fistel lag sehr hoch im Dünndarm und die Ernährung wurde dadurch, dass der gesammte Darminhalt aus derselben ausfloss, ausserordentlich beeinträchtigt. In der That kam das Kind immer mehr herunter, und ich musste mich entschliessen, eine Operation vorzunehmen, wenn ich es nicht an Entkräftung zu Grunde gehen lassen wollte. Ich habe damals die beiden Enden des Darmes vollständig freigelegt, resecirt und circulär vereinigt, was nur mit einiger Mühe gelang, da der ganze untere Darmabschnitt vollständig contrahirt, das obere Ende des Darmes aber stark ausgedehnt war. Ich half mir dadurch, dass ich die Schleimhaut so schräg als möglich abkappte, aber trotzdem mussten bei der Vereinigung der beiden Darmenden nothwendigerweise Falten an dem oberen Theile des Darmes entstehen. Nun hielt die Darmnaht zwar vorzüglich, allein der Darminhalt passirte die genähte Stelle nicht. Offenbar bauchte sich schon nach kurzer Zeit der Darmabschnitt oberhalb der circulären Sutur aus, während der unterhalb liegende Theil des Darms contrahirt blieb, und dadurch war das Hinderniss der Weiterbeförderung des Darminhaltes gegeben. Kurzum, das Ende war, dass das Kind nach drei Tagen unter den Erscheinungen der Darmstenose zu Grunde ging. Bei der Section wurde die exacte Vereinigung der beiden Darmenden an der Nahtstelle constatirt. In dem Falle war also die durch die circuläre Darmnaht herbeigeführte Stenose in letzter Linie als Todesursache anzusehen. Ich weiss nicht, ob es in dem Falle möglich gewesen wäre, das Verfahren, welches wir eben beschreiben gehört haben, und welches ja auch für andere Fälle durchaus brauchbar sein kann, anzuwenden, glaube jedoch, dass es unter ähnlichen Verhältnissen noch sicherer wäre, wenn man die laterale Anastomosenbildung nach Senn und Halsted zwischen den beiden Darmabschnitten vornehmen würde. Ich habe in der Richtung einige Experimente an Hunden gemacht, habe jedoch bis jetzt nicht die Gelegenheit gehabt, die Operation am Menschen zu prüfen. An Hunden ist die Sache verhältnissmässig einfach. Ich verfahre dabei in folgender Weise: Die beiden Darmenden werden zunächst mittelst langer Seidenfäden unterbunden; dann lege ich sie so neben einander, dass das obere Ende nach abwärts, das untere nach aufwärts gerichtet ist (∩∪). In dieser Lage vereinige ich zunächst durch eine Reihe von Nähten die einander gegenüber liegenden Flächen beider Darmstücke durch hintere Längsnähte etwa 6—8 cm weit; dann lege ich nach oben und nach unten von den Längsnähten zwei bis drei quergestellte Nähte an; dieselben werden sofort geknotet. Auf diese Weise sind die Wandungen beider Därme im Bereiche eines Längsovales nach hinten, nach oben und nach unten zu mit einander in Contact

gebracht, während nach vorn zu das Oval noch offen ist. Um dasselbe vollständig zu schliessen, muss noch eine vordere Reihe von Längsnähten angelegt werden, deren Fäden jedoch noch nicht zugezogen und geknotet werden. Jetzt erst schreite ich zur Eröffnung der beiden Därme im Bereiche der Contactfläche, indem ich mittelst des Thermocauters zwei längsgestellte Einschnitte in die beiden, einander zugewendeten Darmwandungnn mache. Bevor ich nun die vorderen Längsnähte knüpfe, sichere ich die abgebundenen Enden der Därme dadurch, dass ich die Ligaturfäden in je eine lange Nadel einfädele, die Nadel unmittelbar hinter der circulären Ligatur in das Darmlumen einsteche und sie durch den Längsschlitz herausführe. Ich brauche nur an dem Faden zu ziehen, um das abgebundene Ende vollständig in den Darm einzustülpen. Während ein Assistent den Faden gespannt erhält, wird das invaginirte blinde Ende von aussen durch eine fortlaufende Naht vereinigt, so dass also die beiden Ligaturstellen sammt den Fäden, die kurz abgeschnitten werden, vollkommen innerhalb des Darmes zu liegen kommen und sich nach aussen an den blinden Enden nur Serosa befindet. Sind die abgebundenen Darmenden versorgt, wozu beiläufig gesagt weit weniger Zeit erforderlich ist, als zur Schilderung des Verfahrens, dann werden die Nähte an der Vorderseite der Anastomose angezogen und geknotet, und nun ist die Operation beendigt. Wie gesagt beim Hunde ist die Sache verhältnismässig leicht ausführbar und vor Allem weniger zeitraubend als die circuläre Darmnaht. Ob auf diese Weise die Gefahr der Stenosenbildung vermieden wird, dass müssen weitere Beobachtungen am Menschen lehren; soviel aber scheint mir gewiss, dass in meinem früher erwähnten Falle die seitliche Anastomosenbildung einen wesentlichen Vortheil vor der circulären Darmnaht dargeboten hätte.

Herr Lauenstein (Hamburg): Ich glaube, trotz der Abbildung ist es nicht allen Herren klar geworden, was Herr Kummer unter submucöser Resection versteht. So viel ich von ihm verstanden habe, resecirt er nicht nur die Serosa und die Muscularis, sondern auch die Mucosa und vereinigt nachher Mucosa und Muscularis und Serosa, vielleicht getrennt. Ich möchte nur fragen, weshalb er die Resection eine submucöse nennt.

Herr Kummer: Nachdem diese Lappen gebildet sind, wird der mucöse Cylinder resecirt, nachher werden die beiden Schleimhäute vereinigt und sodann dieser nach aussen umgeklappte Lappen nach innen geklappt, so dass sich die beiden Serosaenden berühren. Man könnte es musculär nennen, das hat keinen Werth. Es werden also die beiden Cylinder, die hier gesehen werden, resecirt, nachher die Schleimhäute vereinigt und die beiden Lappen nach innen geklappt, so dass sich Serosa an Serosa legt.

Nachdem diese Lappen abgelöst und nach hinten gestülpt sind, werden die so gebildeten Schleimhautcylinder an beiden Darmenden weggeschnitten, und nachher die Schleimhäute durch Naht vereinigt. Jetzt werden die nach hinten gestülpten musculo-peritonealen Lappen so umgeklappt, dass sich ihre serösen Flächen ausgedehnt berühren, und in dieser Lage erfolgt die Vereinigung durch Naht.

Man könnte diese Art der Resection, die wir submucöse Resection zu nennen vorschlagen, auch submusculäre Resection nennen, indem die Loslösung

zwischen Muscularis und Submucosa vorgenommen wird, wir legen auf den Namen wenig Werth.

(Schluss der Sitzung 4 Uhr 5 Minuten).

Dritter Sitzungstag

am Freitag, den 3. April 1891.

a) Morgen-Sitzung im Operationssaale der Königl. chirurgischen Universitätsklinik.

Eröffnung der Sitzung um 10 Uhr 5 Min.

1) Herr Schönborn (Würzburg): „Ein Fall von knöchernem Ersatze eines grossen Schädeldefectes nach der Methode von König.“*)

Discussion:

Herr Julius Wolff (Berlin): M. H., ich habe ebenfalls Gelegenheit gehabt, mich von dem Werth der Transplantation eines König'schen Hautperiostknochenlappens in einen Schädeldefect zu überzeugen. Der Defect war sehr viel kleiner, als der des Schönborn'schen Falles. Es handelte sich aber auch in meinem Falle um eine sehr penible, im Wesentlichen auf den cosmetischen Erfolg hinzielende Operation.

Ein Officier hatte vor fünf Jahren in einem Anfalle von Melancholie drei Revolverschüsse gegen seine Stirn gerichtet. Die Kugeln hatten eine ausgedehnte Splitterung des Stirnbeins bewirkt, ohne in das Gehirn zu dringen. Nach langwieriger Eiterung und Extraction resp. Exfoliation von Knochensplittern blieb ein Defect etwa von der Grösse und Form einer Kirsche zurück. Derselbe hatte eine Breite von über 2 cm und, da seine Ränder aufgetrieben waren, eine ebenso grosse Tiefe. Der überaus hässliche Defect bereitete dem Patienten grossen Kummer, weil Jeder, der den Patienten sah, sofort errieth, dass ein Conamen suicidii den Defect erzeugt hatte. Ich führte einen senkrechten Schnitt über die Mitte des Defects, und löste von diesem Schnitt aus beiderseits die ganze Narbenhaut des Defects ab. In der Tiefe desselben war die Narbenhaut direct mit der Dura verwachsen; hier war an einer etwa 5 mm im Durchmesser betragenden Stelle kein Knochen vorhanden. Die Narbenhaut wurde an dieser Stelle vorsichtig von der Dura abgetrennt. Alsdann führte ich einen zweiten verticalen, dem ersten parallelen, linkerseits etwa $2^1/_2$ cm von jenem entfernten Schnitt durch Haut und Pericranium bis auf den Knochen, so dass zwischen den beiden Schnitten eine am Knochen adhärent bleibende Hautpericraniumbrücke entstand. Ich hatte die linke Seite gewählt, weil der Rand des Defects an der linken Seite etwas prominenter war, als an der rechten. Es wurde nun von dem zweiten Schnitt aus in

*) S. grössere Vorträge und Abhandlungen No. XIX.

frontaler Richtung gegen den ersten Schnitt hin, also bis in den linken Seitenrand des Defects hinein, ein Meisselschnitt durch den Knochen geführt, und dadurch ein Knochenstück von etwa 2 cm Breite, $1\frac{1}{2}$ cm Höhe und 5 mm Dicke abgemeisselt, dessen Vorderfläche in seiner ganzen Ausdehnung an jener Hautpericraniumbrücke adhärent blieb. Nachdem dies Knochenstück nach rechts hinüber in den Defect hineingeschoben und daselbst in eine möglichst unverrückbare Lage hineingeklemmt worden war, erwies es sich nach unten zu als nicht ganz ausreichend zum vollständigen Defectschluss. Ich meisselte deshalb von der unteren Umrandung des Defects und von einem beim ersten Meisselschnitt an der untersten Partie der linksseitigen Umrandung des Defects gebliebenen Reste ein zweites kleineres, ebenfalls mit der Hautpericraniumbrücke adhärent bleibendes Knochenstück ab und verschob dasselbe nach rechts und oben gegen den unteren Rand des zuerst abgemeisselten Knochenstücks hin, so dass nunmehr der Defect vollständig zugedeckt war. Alsdann wurden beide Hautschnitte vernäht, der linksseitige ohne Weiteres, der über die Mitte des Defects gehende nach Abtrennung zweier überschüssiger und zugleich wegen der Dünne der der tiefsten Stelle des Defects entnommenen Narbenhaut unbrauchbarer Hautstreifen.

Der Erfolg war ein vortrefflicher, die Knochenstücke heilten dauernd ein, und die Stirn wurde vollkommen glatt.

Der Fall reiht sich meinen drei mittelst einer Modification der König'schen Methode operirten Fällen von Rhinoplastik an, die ich der freien Vereinigung der Berliner Chirurgen mitgetheilt habe, und in denen es sich gezeigt hat, dass man mittelst lediglich nach unten verzogener, nicht umgeklappter, dem Nasenrückenrest resp. der Stirn entnommener Hautknochenlappen vortreffliche Resultate der Rhinoplastik erzielen kann.

Herr Freiherr von Eiselsberg (Wien): Ich hatte im Sommer vorigen Jahres Gelegenheit, einen unregelmässig begrenzten Defect von beiläufig Fünfmarkstückgrösse zu decken, welcher nach Exstirpation eines cariösen Knochens am Schädel zurückgeblieben war. Ich habe das nach der Methode, welche kurz zuvor von Alexander Fränkel in Wien angegeben war, gemacht, indem eine Celluloidplatte von 2 mm Dicke so ausgeschnitten wurde, dass sie nur mit Mühe und Druck gerade in den Defect hineingepresst werden konnte, worauf sie sofort fest hielt. Die Heilung der Hautwunde erfolgte per primam und der Patient fühlt sich bis jetzt (ein halbes Jahr danach) ganz wohl.

2) Herr Küster (Marburg): „Neue Operationen an Prostata und Blase (mit Demonstration von Kranken und Präparaten)." *)

Discussion:

Herr Helferich (Greifswald): M. H., darf ich über einen Fall referiren, denn ich vor fast vier Jahren operirt und in der Münchener medicinischen Wochenschrift beschrieben habe. Es sind ja gewiss viele Fälle, in denen das palliative, zarte und schonende Verfahren ausreicht, aber gelegentlich wird

*) S. grössere Vorträge und Abhandlungen No. XXIII

man doch dazu kommen, die Exstirpation eines Theiles der Prostata machen zu wollen und vielleicht machen zu müssen. Mir ist es so gegangen. Ich habe die Operation von der hohen Steinschnittwunde aus gemacht, habe das vorstehende Stück der Prostata, welches wie die vergrösserte Lippe einer Portio cervicalis in das Lumen der Harnblase hineinreichte, exstirpirt und sodann das zurückbleibende Prostatagewebe an der Excisionsstelle mit dem Paquelin tief ustionirt, um weitere Narbenschrumpfung zu veranlassen. Der Verlauf war nicht gestört, und der Patient ging gebessert ab. Bei der Operation konnten wir uns überzeugen, dass in der That nach der Excision durch die Urethra, also auf umgekehrtem Wege, injicirte Flüssigkeit sehr schön in die Blase floss, während sie vorher nicht so schön ablief, sondern über einen Hügel, den die Prostata bildete, sich mühsam in die Blase hinein entleeren musste. Auch der Katheterismus war wesentlich erleichtert, aber der definitive Erfolg hängt in diesen Fällen nicht allein von der mechanischen Entfernung des Körpers ab, sondern von dem Zustande der Blase. Ich war zunächst sehr hoffnungsvoll. Auf Befragen bekam ich etwa ein halbes Jahr später von dem alten Manne — es war ein Herr von 70 Jahren — die Antwort, es ginge ihm sehr gut, und er brauchte den Ausdruck, es sei ein kleines Wunder an ihm vollbracht worden. Ich liess ihn kommen, und fand, dass der Erfolg kein so glänzender war, und mit wie Wenigem solche Leute zufrieden sind. Er konnte den Urin allerdings 3—4 Stunden halten, jedoch nicht im Strahle entleeren; der Urin floss ab ohne Kraft, es war mehr ein reichliches Träufeln. Es war so ein leidlicher Zustand, aber kein glänzender; und das wird eben von dem Zustande der Blasenmuskulatur abhängen, der in diesen Fällen ja immer verändert zu sein pflegt. Die Besserung der subjectiven Beschwerden hängt in hohem Grade von der Besserung der Cystitis ab; der durch die Operation gesetzte mechanische Erfolg fällt wohl um so weniger in's Gewicht, als das Wiederwachsen der Geschwulst an der Operationsstelle nach der Beobachtung von Herrn Benno Schmidt in Leipzig nicht ausgeschlossen ist.

Herr Bardenheuer (Köln): M. H., ich habe um's Wort gebeten zur Frage der Totalexstirpation der Blase. Ich habe diese Operation schon vor vier Jahren ausgeführt, die Totalexstirpation vom Querschnitt oberhalb der Symphyse. Der Querschnitt muss sehr gross angelegt werden. Ich wundere mich darüber, dass der Herr Vorredner nicht die Ureteren finden kann. Man kann die Ureteren, wie ich das sehr häufig meinen Assistenten demonstrirt habe, im ganzen Verlauf bloslegen. Ich habe also die Totalexstirpation von diesem Schnitt aus in einer Sitzung ausgeführt, und es war meine Absicht, gleich die Ureteren in den Mastdarm einzunähen. Indess die Operation wurde damals zum ersten Mal von mir ausgeführt, und sie hatte etwas lange Zeit gedauert, so dass ich genöthigt war, sie zu unterbrechen. Der Patient lebte aber trotz alledem, obwohl ich die Ureteren in situ liess; 14 Tage später starb er unter den Erscheinungen der Urämie, und es ergab sich, dass beiderseits Hydronephrose bestand, die jedenfalls auch die Urämie hervorgerufen hat. Ich neigte aber zu der Annahme, dass von der Wundfläche aus noch zersetzter Urin resorbirt worden war. Daher ging ich in den nächsten Fällen,

wo es sich allerdings nicht um Totalexstirpation, sondern nur um sehr ausgedehnte Exstirpationen handelte, anders vor — in dem einen Falle von $^1/_3$, in dem anderen von mindestens $^2/_3$; es blieb nur die rechte Wand und ein Theil von der hinteren Wand stehen. Der Verlauf ist in dem ersten Falle ein vollkommen günstiger gewesen — ich ging hier derart vor, dass ich zuerst, soweit eben die Geschwulst reichte, mir die Blase extraperitoneal blosslegte, alsdann den Wundraum ausstopfte, damals noch mit Jodoformgaze, und nach acht Tagen erst die Exstirpation ausführte. Es wird dabei vorausgesetzt, dass man an der Aussenwand der Blase mit ziemlicher Sicherheit erkennen kann, wie ausgedehnt die Geschwulst ist, und das hat sich in allen Fällen gezeigt. Ich will nicht weiter darauf eingehen, ich möchte nur hervorheben, dass die äussere Blasenwand dort, wo die Geschwulst sitzt, mit Federkieldicken Gefässen bedeckt ist, und dass man auch bidigital, um es kurz auszudrücken, die Grenzen des Ueberganges der Geschwulst in die gesunde Blasenwand nachweisen kann. Also es wurde in den beiden Fällen die Blase, soweit sie afficirt war, blossgelegt, ausgestopft, und nach acht Tagen die Operation ausgeführt. Der erste Fall verlief sehr günstig, Patient lebte noch $2^1/_2$ Jahr. Im zweiten Falle, wo ich den Ureter in dem extravesicalen Theile durchtrennen musste, lebte der Patient noch 5 Monate; er starb nicht etwa an den Folgen der Operation, sondern an einem Recidiv, welches in der Samenblase lag, und welches in den Ureter durchgebrochen war, und zwar an consecutiver Pyelonephrosis.

Indess, meine Herren, ich glaube, das ist auch nicht der richtige Weg. Ich glaube, wir müssen die Blase erhalten, so weit sie zu erhalten ist, und wenn ich mir das Präparat von dem Herrn Vorredner ansehe, so wäre es doch möglich gewesen, den oberen Theil der Blase ganz zu erhalten, und dann muss man die Blase nach unten transplantiren. Ich will hier nicht weiter darauf eingehen; ich werde heute Nachmittag noch hiervon sprechen, in welcher Weise man die Blase in grosser Ausdehnung transplantiren kann, so dass man den Vertex gewissermassen zum Fundus macht. Man kann die ganze Blase ausschälen und muss nur dafür sorgen, dass in dem Halstheile die Lösung nicht stattfindet. Wenn man auch in dieser ausgedehnten Weise die ganze Blase blosslegt, entsteht doch keine Gangrän. — In dem ebenerwähnten Falle trat leider der Tod ein durch die Perforation des Recidives in die Urethra hinein. Ich möchte nur noch betonen, dass die Ureterenmündung durchaus nicht verengt war; man konnte ganz gut eine Uterus-Sonde in den Ureter einführen.

Herr von Esmarch (Kiel): M. H.! Der nächste Weg zu Operationen an der Prostata ist jedenfalls der vom Damm aus. Ich habe seit mehr als 10 Jahren bei einer ziemlich grossen Zahl von Prostataschwellungen durch einen grossen halbmondförmigen Schnitt vom Damm aus die Prostata freigelegt, habe die Pars muscularis der Harnröhre gespalten, den Finger in die Blase eingeführt, mit demselben die innere Fläche der Prostata untersucht und dann meist von aussen her umschriebene Geschwülste (Myome) oder grössere keilförmige Stücke aus derselben herausgeschnitten, was meistens gar nicht schwierig ist. Die Wunde heilt gewöhnlich ohne Schwierigkeit, wie die der

Urethrotomia externa. Doch habe ich leider in einer Reihe von Fällen die Patienten verloren, weil es meist ganz alte Leute waren, die das Liegen nicht vertrugen und an Pneumonie zu Grunde gingen. Ich kann Genaueres über meine Resultate hier nicht mittheilen, werde aber darüber in einer besonderen Arbeit später berichten.

Herr James Israel (Berlin): Ich will kurz über die Section eines Patienten berichten, bei dem ich $2^1/_2$ Jahre zuvor die Exstirpation des Mittellappens der Prostata im Wege der Sectio alta ausgeführt hatte. Ich hatte ein ausserordentlich grosses keilförmiges Stück entfernt und die Operation ursprünglich in der Vorstellung unternommen, dass es sich hier um einen Tumor der Prostata handele. Wie sich herausgestellt hat, handelte es sich um eine einfache Hypertrophie. Das Resultat war, wie in allen den Fällen, ein anfänglich gutes, um nach der Entlassung aus der ärztlichen Behandlung successive schlechter zu werden und ungefähr zu dem Zustande zurückzukehren, in dem der Patient sich vor der Operation befunden hatte. Die Section belehrte mich, dass, abgesehen von etwa vorhandenen degenerativen Processen der Muscularis, auf welche wohl fast immer in derartigen Fällen ein Hauptgrund des Ausbleibens eines dauernden Erfolges zu beziehen ist, ein vollständiges Recidiv eingetreten ist. Hätte ich gewusst, dass dieser Gegenstand zur Discussion kommen würde, so hätte ich mir erlaubt, das sehr instructive Präparat mitzubringen, was vielleicht morgen geschehen kann. Es würde wohl kaum ein Mensch der nach der Thiersch'schen Conservirungsmethode aufbewahrten Blase angesehen haben, dass hier eine Prostataoperation geschehen war, und ich glaube danach, dass die Undauerhaftigkeit der Resultate auf dreierlei Dinge zu beziehen ist: Erstens und am häufigsten darauf, dass man mit der Exstirpation der Prostata immer nur einen Theil der Ursachen für die Krankheitserscheinungen des von den Franzosen als Prostatisme bezeichneten Zustandes beseitigt, worauf ja bei der vorjährigen Discussion Rücksicht genommen ist; zweitens ist aber ein sehr wesentlicher Punkt der, dass die Kranken immer erst dann schlechter werden, wenn sie aus der ärztlichen Behandlung entlassen sind. Ein grosser Theil der Besserung dieser Prostataoperationen beruht einfach in der Nothwendigkeit, eine Reihe von Wochen unter ärztlicher Behandlung zu bleiben, wobei die Garantie einer sauberen Entleerung der Blase und einer Erholung der noch erholungsfähigen Musculatur gegeben ist. Der dritte Grund dürfte vielleicht, wie es in diesem Falle constatirt ist, in dem Wiederwachsen exstirpirter Theile liegen. Wie weit das für alle Formen der Prostatahypertrophie gilt, weiss ich nicht; ich glaube wohl, dass das für glanduläre Formen weniger der Fall ist.

Herr Gussenbauer (Prag): M. H., ich will mir auch erlauben, meine Erfahrungen mitzutheilen, welche ich auf diesem gewiss sehr interessanten, aber noch lange nicht ausgebildeten Gebiete gewonnen habe. Wenn ich von den inoperablen Blasencarcinomen absehe, so habe ich eigentlich nur sehr wenige Erfahrungen gemacht. Ich habe in einem Falle einen Zottenkrebs exstirpirt, wie College Küster solche vor einigen Jahren in der Volkmann'schen Sammlung publicirt hat. Dann habe ich in zwei Fällen in der Klinik

bei Gelegenheit von Steinextractionen mittelst Sectio hypogastrica mediale partielle Prostatectomieen gemacht und zwar mit gutem Erfolge. In dem einen Falle, wo es sich um einen Patienten mit multiplen Steinen handelte, der bereits $2^1/_2$ Jahre nicht mehr spontan den Harn entleeren konnte, sondern sich fortdauernd catheterisiren musste, war der Erfolg ein so günstiger, dass er wieder spontan harnen konnte und 3 Stunden den Harn hielt. Dann bin ich auch in die Lage gekommen — und zwar erst im letzten Jahre zwei Mal — den Versuch zu machen, Carcinome der Prostata, welche in die Blasenwand hineingewuchert waren, zu exstirpiren. Ich habe den Versuch gemacht mittelst Sectio hypogastrica- nach queren Incisionen der Musculi recti, habe mich dabei überzeugt, dass es zwar möglich ist, auf diesem Wege die Carcinome der Prostata in den oberen Abschnitten, auch wenn sie in die Samenbläschen hineingehen, mittelst Resection der Blasenwand in der ganzen Dicke zu exstirpiren. In dem einen Falle, welchen ich privatim, und zwar in einem Privathause operirte, war die Operation eine sehr schwierige, weil es sich um einen Patienten handelte mit sehr fettreichen Bauchdecken, einer grossen Masse von Fettgewebe im Cavum Retzii. Nichtsdestoweniger konnte ich nach langer Mühe die Operation zu Ende führen. Ich tamponnirte mit Jodoformgaze, musste bei diesem Patienten sehr heftige Jodoformintoxications-Erscheinungen beobachten und verlor den Patienten an Pneumonie am 6. Tage. Einen zweiten ganz ähnlichen Fall, ein Carcinom der Prostata, — nur etwas weiter vorgeschritten, viel weiter in die Blase hineinreichend — habe ich heuer auf der Klinik operirt. Der Verlauf in diesem Falle war ein guter. Der Patient befindet sich noch, wie ich glaube, in der Klinik mit einer Fistel; er hat sich sehr von seiner Anämie erholt und hat keine Schmerzen. Auch dieser Patient ist im Stande, spontan zu uriniren, trotz seiner Fistel. Ueber den definitiven Verlauf kann ich heute eine Mittheilung nicht machen und muss mir deswegen vorbehalten, erst später einmal darauf zurückzukommen.

Herr Küster: Ich möchte Herrn Collegen Israel erwidern, dass doch ein kleiner Widerspruch in seinen Ausführungen liegt, wenn er sagt: Der Kranke befand sich nach der Operation sehr wohl, aber die Erscheinungen kehrten wieder, und wenn er uns hinterher sagt: Es liegt ja auf der Hand, dass die Blase sich niemals vollkommen erholt, die Degeneration nicht verschwindet. Wenn eben der Kranke nach der Operation sich eine Zeit lang sehr gut befunden hat, so geht daraus doch wohl hervor, dass entweder keine Degenerationen vorhanden waren, oder dass sie verschwunden sind. — Dann möchte ich Herrn Bardenheuer bemerken, dass ich ja gerade Gewicht darauf gelegt habe, dass die Operation, welche ich in meinem ersten Falle ausgeführt hatte, nicht correct ist, nicht den Kern der Sache trifft, sondern dass eine Abtragung der Seitenlappen in den meisten Fällen gefordert werden muss. Das wissen wir freilich noch nicht, wie viel wir damit erreichen, wie lange es dauert, bis Recidive kommen, und ob die Recidive unter allen Umständen kommen müssen. Aber ich betone noch einmal, wenn dieser Punkt auch nicht geklärt ist, die Beobachtungen, die ich gemacht habe und die

Fälle, welche ich Ihnen vorstellen konnte, sind doch derart, dass man zu weiteren Versuchen in dieser Richtung aufgefordert wird.

Herr Israel: Wenn Sie mir noch einmal zu einer kurzen Bemerkung das Wort erlauben, so möchte ich glauben, dass es kaum nöthig ist, zu erwähnen, dass solche Degenerationen der Musculatur einen etwas weiten Spielraum zulassen. Selbstverständlich wird eine Musculatur, welche durch fibröse oder fettige Entartung gänzlich zu Grunde gegangen ist, niemals wieder functioniren, aber zwischen dieser gänzlich leistungsunfähigen und einer functionsfähigen Musculatur liegt eine mittlere Breite, innerhalb welcher durch regelmässige aseptische Entleerung der Blase und Beseitigung katarrhalischer Complicationen eine Erholung der überdehnten und geschwächten Musculatur zu Stande kommen kann, welche temporär genügt. Sowie aber das Arbeitsquantum steigt oder die Entleerung der Blase nicht mehr durch Kunsthülfe regulirt wird, reicht das schwache Maass der Functionsfähigkeit nicht mehr aus. Wir sehen ja Dasselbe bei zahlreichen nicht Operirten, die mit Prostatahypertrophie in ärztlicher Behandlung gewesen sind. Unmittelbar nach der Entlassung uriniren sie eine Zeit lang ganz gut, bis sie sich nach längerer oder kürzerer Frist wieder in ärztliche Behandlung begeben müssen. Schliesslich nützt ihnen auch diese nicht mehr zur Wiederherstellung einer auch nur temporären Functionsfähigkeit der Blase, dann ist dieses Mittelstadium der erholungsfähigen Muskelschwäche nicht mehr vorhanden, dann befinden sich die Leute eben in dem Zustande einer irreparablen Degeneration.

Für die Erklärung der Wirksamkeit der Prostataexcision kommt von diesen Gesichtspunkten aus betrachtet sehr wesentlich die Wochen lang dauernde Drainage der Blase in Betracht, ein Verfahren, welches natürlich zur Erholung der Musculatur durch Ruhigstellung derselben erheblich beiträgt.

Herr Landerer (Leipzig): M. H., ich erlaube mir, einen Fall mitzutheilen, den ich schon im Jahre 1885 operirt habe, wo ich von der Prostata den mittleren Lappen von einer Boutonnière aus entfernt habe. Dieser Kranke hat kein Recidiv. Er hat heute noch einen ganz guten Strahl. Dieser Fall ist jedenfalls ein Beweis, dass man in vielleicht vereinzelten Fällen den mittleren Lappen entfernen kann, ohne ein Recidiv zu bekommen. Es sind jetzt, wie gesagt, bald sechs Jahre seit der Operation.

Herr von Winiwarter (Lüttich): M. H., College Küster meinte, dass er in dem ersten Falle von Prostatahypertrophie, den er operirt hat, statt der Abtragung des mittleren Lappens die laterale Resection der Prostata hätte machen sollen. Nun, m. H., ich glaube, dass es doch Fälle giebt, in welchen die laterale Resection der Prostata gar keinen Einfluss auf die Beschwerden des Kranken haben dürfte. Das sind jene Fälle, wo der ganze hypertrophische mittlere Lappen als halbkugeliger oder stumpf-conischer Tumor innerhalb der Blase liegt. Dabei befindet sich das Ostium vesicale der Urethra am höchsten Punkte jener intravesicalen Prominenz, unmittelbar hinter der Symphyse und fast im Niveau ihres vorderen Randes, und hinter der hypertrophischen Prostata existirt ein sehr ausgedehnter Raum, in welchem sich Urin ansammelt, der absolut nicht ausfliessen kann. Auch Katheterismus entleert in solchen Fällen immer nur einen ganz geringen Theil der Blase, weil die Spitze des

Katheters, wenn sie das Ostium vesicale passirt hat, sofort an die vordere Blasenwand anstösst. Wollte man in den Raum hinter der Prostata eindringen, dann müsste man einen Katheter einführen, der das Niveau des Ostium vesicale urethrae passirt, sich dann über den Rand des Prostatazapfens U-förmig nach hinten und abwärts krümmt und dadurch in das grosse retroprostatische Harnreservoir eintaucht. Ein derartiger Katheterismus ist jedoch selbst mit den weichsten Nélaton-Sonden, wenn sie auch um die Hälfte länger wären als sie sind, geradezu unmöglich. Für derartige Fälle von intravesicaler Lage der hypertrophischen Prostata, bei denen durch den Katheterismus so gut wie Nichts geleistet wird, ist es, meiner Meinung nach, indicirt, die Sectio alta auszuführen und dann den in die Blase hineinragenden halbkugeligen oder conischen Tumor ganz oder theilweise abzutragen. Ich habe das in einem Falle gemacht, und der Erfolg war erträglich, so gut er eben sein konnte bei der bereits vorliegenden Degeneration der Blasenwand. Bei einem anderen Patienten waren zwei Steine durch die Sectio alta entfernt worden und da ausserdem eine sehr bedeutende Prostatahypertrophie mit ganz ähnlichen Verhältnissen wie in dem ersten Falle vorhanden war, habe ich einfach den vorspringenden Conus nach hinten zu mit dem Paquelin so weit als möglich gespalten, so dass die Blasenmündung der Urethra bedeutend tiefer verlegt wurde. Statt auf der Spitze des Prostatazapfens, hinter der Symphyse zu münden, führte nun die Pars prostatica urethrae als eine nach hinten offene Hohlrinne direct in den retroprostatischen Raum der Blase. Der Katheter entleerte danach den Harn vollständig. In diesem Falle war der Erfolg ein ganz auffallender und konnte $1^1/_2$ Jahr nach der Operation noch constatirt werden; später habe ich den Patienten aus den Augen verloren, kann also nicht sagen, wie es ihm weiter gegangen ist. Es lässt sich jedoch annehmen, dass in einem solchen Falle, selbst wenn nachträglich eine Volumszunahme des nach hinten gespaltenen Prostatazapfens eintreten würde, die Verhältnisse günstiger sind, als wenn nach intravesicaler Abtragung der Prostata ein Recidiv erfolgt, weil ja dann wieder derselbe Zustand eintreten muss, der ursprünglich bestand, d. h. das Ostium vesicale der Urethra abermals über das Niveau des Blasenraumes hinaufrückt.

Herr Küster: Ich möchte nur bemerken, dass ich hervorgehoben oder wenigstens wohl angedeutet habe, dass nicht alle Fälle für die Prostatectomia lateralis geeignet sind. Das muss natürlich von dem Ergebniss der Untersuchung abhängig sein. Man wird ja nicht auf den Gedanken kommen, diese Operation zu machen, wenn die Untersuchung per rectum eine nur mässige Vergrösserung der Seitenlappen, die cystoskopische Untersuchung aber das Vorhandensein eines Klappenventils ergiebt. Dann muss man natürlich den hohen Blasenschnitt machen. Was aber die Fälle anlangt, die Herr von Winiwarter angeführt hat, so halte ich es noch für zweifelhaft, ob es nöthig ist, dabei den hohen Blasenschnitt zu machen, denn man kommt auch vom Damm her an diese Partie heran, und es ist sehr wahrscheinlich, dass die Vernarbung den vorspringenden Theil so abflacht, dass trotzdem die Urinentleerung vor sich gehen kann. Das sind aber Fragen, die wir heute

noch nicht entscheiden können, vielmehr werden wir uns darüber vielleicht einmal späterhin mit besserer Unterlage unterhalten.

3) Herr Küster: „Ein Fall von Choledochotomie.*)

Discussion:

Herr Rehn (Frankfurt a. M.): M. H. Ich war kürzlich ebenfalls in der Lage, den Ductus choledochus anzuschneiden, weil ich Steine darin fand. Die Operation war aber nicht vorher in dieser Weise geplant. Ich operirte eine junge Frau, die durch mehrjährige Gallensteinbeschwerden ganz ausserordentlich gelitten hatte, und ich entschloss mich, in diesem Falle die Gallenblase zu exstirpiren. M. H., Sie wissen, das ist noch eine offene Frage. Ich habe selbst in früherer Zeit hier einen Fall mitgetheilt, wo ich Steine aus der Leber entfernt habe. Nach der neuerdings erschienenen Arbeit von Courvoisier bin ich indess der Ansicht, dass es sich nur dann um Steinbildungen in der Leber handeln wird, wenn Verengerungen in den Gallenabführungsgängen stattfinden. Nun, m. H., ich versuchte die Exstirpation der Gallenblase, die sich in diesem Falle gar nicht schwer ausführen liess, und je mehr ich die Leber nach oben kantete, desto mehr wurden die Gallengänge frei. Ich fand einen Stein im Ductus cysticus, den ich leicht zurückschieben konnte, aber mit meinem Finger entdeckte ich dann in der Tiefe, dem Ductus choledochus entsprechend, eine ganze Reihe von Steinen, und das setzte mich, offen gestanden, in einige Verlegenheit. Ich überlegte mir nun, ob ich am besten die Steine durch die Wand des Ductus choledochus hindurch zerdrücken sollte und zog es schliesslich als das schonendere Verfahren vor, den Ductus einzuschneiden. Ich habe eingeschnitten, fünf ziemlich grosse Concremente entfernt und die Naht angelegt wie Herr Küster, habe aber nicht tamponnirt, sondern habe die Bauchwunde völlig geschlossen. Ich glaube, m. H., letzteres war in meinem Falle vorzuziehen. Der Verlauf der Operation war ein absolut glatter. Die Patientin fühlt sich völlig wohl.

Herr Braun (Königsberg i. Pr.): Da die Choledochotomie mit nachfolgender Naht bis jetzt so selten ausgeführt ist, möchte ich ebenfalls noch eines Falles Erwähnung thun, bei dem ich dieselbe gemacht habe. Es handelt sich um eine Kranke in den vierziger Jahren, die seit etwa 8 Monaten an sehr heftigen Gallensteinkoliken litt und während dieser ganzen Zeit icterisch war. Die Gallenblase fand ich bei der Untersuchung nicht ausgedehnt. In der Annahme, dass es sich um einen Gallenstein, der im Ductus choledochus eingekeilt sei, handeln müsste, ging ich an die Operation. Mein Plan ging dahin, den Stein entweder in die Gallenblase zurückzudrücken und von da zu entfernen, oder wenn er weich sein sollte, zu zerkleinern, damit die Stücke durch das Duodenum abgehen könnten, oder falls Beides unmöglich sei, den Ductus choledochus einzuschneiden, und nach Entfernung des Steins denselben wieder zu vernähen. Ich machte einen Bogenschnitt parallel dem rechten Rippenrand, fand nach einigem Suchen in der Tiefe einen Stein im Ductus choledochus, ganz nahe am Duodenum, ich zog ein wenig den Gallengang in

*) S. Grössere Vorträge und Abhandlungen XXX.

die Höhe, liess ihn durch einen Assistenten fixiren, schnitt auf den Stein ein und entfernte ihn. Er mag etwa einen Durchmesser von etwas über 1 cm gehabt haben. Bei der Entfernung des Steins floss ein wenig Galle in die Bauchhöhle, dieser Ausfluss hörte aber auf, nachdem die Wunde mit 4 Knopfnähten geschlossen war. Aus Vorsicht wurde noch ein Streifen Jodoformgaze eingelegt, damit noch etwa später austretende Galle durch denselben nach aussen abgeleitet werden möchte. Der weitere Verlauf war ganz glatt, die Heilung kam ohne Zwischenfall zu Stande. Unmittelbar nach der Operation entleerte sich Galle in das Duodenum, da der erste Stuhl, der vorher immer grau ausgesehen hatte, nun gallig gefärbt war. Erwähnen möchte ich noch, dass ich den Ductus choledochus bei der Operation sondirt habe, um sicher zu sein, dass nicht weiter unten noch ein zweiter Stein steckte, oder der Gang selbst verschlossen sei. In letzterem Falle hätte man eine Communication zwischen Gallenblase und Duodenum oder Jejunum anlegen müssen.

Herr Koerte (Berlin): M. H., ich habe 3 Fälle von Verschluss des Ductus choledochus in kurzer Zeit nach einander zu behandeln gehabt und ich habe mir bei der operativen Behandlung das Ziel gesetzt, das Hinderniss im Choledochus selbst aufzusuchen, muss aber bekennen, dass mir das nicht gelungen ist, weil in meinen Fällen der Choledochus so in feste narbige Verwachsungen eingebettet war, dass ich ihn nicht zu Gesicht bekommen konnte.

Bei der einen Patientin, 48jähr. Frau, hatte ich zunächst einen subphrenischen Abscess durch Resection der 8. Rippe operirt, dann wegen Schmerzanfällen und Fieber eine Incision parallel dem Rippenrande auf die Leber gemacht, die Gallenblase eröffnet, welche Eiter und 21 Steine enthielt, ausserdem auch einen Leberabscess incidirt. Schmerz und Fieber verschwanden nach der Operation, aber alle Galle floss vom 4. Tage nach der Operation an durch die Fistel ab. Da Verstopfung der Fistel und Tamponnade der Gallenblase Nichts nutzte, die Kranke aber herunterkam, so beschloss ich, das Hinderniss im Choledochus aufzusuchen. Die Gallenblase war klein, sehr stark mit der Umgegend verwachsen, ich ging nach Lösung der Adhäsionen stumpf an der Blase entlang bis zum Ductus cysticus, und suchte den Ductus choledochus freizulegen; das gelang nicht wegen starker narbiger Verwachsungen, in denen ich grosse Gefässe pulsiren fühlte. Ich vernähte daher die Gallenblase mit dem Duodenum und stellte eine Duodenum-Gallenblasenfistel her. Die Nahtanlegung war in der Tiefe sehr schwierig, gelang aber. Alle Galle fliesst jetzt wieder in den Darm, die Patientin ist fieberfrei und die äussere Wunde ist geschlossen.

Während in diesem Falle das Hinderniss im Choledochus unschädlich gemacht wurde, kam in einem andern Falle die Cholecystoenterostomie zu spät. Bei einem älteren Manne (54 Jahr) operirte ich wegen Choledochus-Verschluss und cholämischer Erscheinungen. Ich suchte den Choledochus freizulegen, aber wegen starker Verwachsungen vergeblich, und legte daher provisorisch eine Gallenblasenfistel an. Die cholämischen Symptome liessen nach, der Kranke kam aber durch den starken Gallenverlust sehr herunter, willigte jedoch erst nach geraumer Zeit (2 Monate) in eine neue Operation. Ich versuchte noch einmal, das Hinderniss im Choledochus zu finden, auch

diesmal ohne Erfolg und wollte daher zweizeitig eine Gallenblasen-Dickdarmfistel anlegen — ehe ich damit fertig war, ging der Patient kachectisch zu Grunde.

Bei der Section konnte ich erst dann das Hinderniss, einen kleinhaselnussgrossen Stein im Choledochus auffinden, als ich die Leber mit der ganzen Umgebung herausgenommen, und auf die convexe Fläche gelegt hatte. Beim Aufschneiden des Choledochus vom Duodenum aus fand ich dann inmitten starker Verwachsungen, die grosse Reste der Art. hepatica enthielten, den Stein in einer Erweiterung des Choledochus liegen.

Aehnlich ging es mir bei einer dritten, bald darauf operirten Patientin von 50 Jahren, welche bereits mit schweren septischen Erscheinungen, Fieber, Frösten, trockener Zunge, Icterus zur Operation kam. Bei der Operation suchte ich den Choledochus freizulegen, und bildete, als Dies nicht gelang wegen der starken Verwachsungen, eine Gallenfistel. Durch dieselbe wurde reichlich Galle entleert, aber die septischen Erscheinungen hielten an und führten 8 Tage p. operat. den Tod herbei. Bei der Section suchte ich noch einmal von der Wunde aus nach dem Hinderniss, fand aber auch hier erst nach der Herausnahme der Leber mit den Nachbartheilen den stark bohnengrossen Stein im Choledochus. Die Leber enthielt multiple Abscesse.

Bei beiden Kranken fand ich übrigens in den erweiterten Leber-Gallengängen kleine sandartig anzufühlende Concremente, die ich als kleinste, beginnende Gallensteine auffassen möchte.

Diese beiden zur Section gekommenen Fälle haben mir gezeigt, dass es in gewissen Fällen in Folge starker Verwachsungen unmöglich sein kann, den Ductus choledochus aufzufinden, freizulegen und das Hinderniss direct anzugreifen. Für solche Fälle ist die Anlegung der Gallenblasen-Darmfistel nach von Winiwarter das einzige Auskunftsmittel; zu diesem bin ich in dem Eingangs erwähnten Falle mit bestem Erfolge übergegangen.

Herr Loebker (Bochum): M. H.. in den schweren Fällen von Gallensteinen, wo wir in Folge der klinischen Untersuchung annehmen müssen, dass eine lang dauernde Gallensteinretention in der Blase, resp. in den Gallenausführungsgängen bestanden hat und noch besteht in dem Momente, wo wir zur Operation gezwungen sind, handelt es sich nach den Erfahrungen, die ich in den letzten Monaten gemacht habe, nicht allein, wie das eben auch der Herr Vorredner noch betonte, um die Retention der Galle in Folge Verstopfung der Gallenausführungsgänge durch einen oder mehrere Steine, sondern wir werden auch mitunter gewiss solche Verhältnisse finden, wie ich sie constatiren konnte, dass nämlich der oder die Steine, welche ursprünglich den ganzen Zustand hervorgerufen hatten, nicht mehr vorhanden sind, dass aber die Entzündung in der ganzen Umgebung derartige Veränderungen an den Geweben und Organen gesetzt hat, dass nunmehr durch narbige Schrumpfung der Weg für den Abgang der Galle verlegt ist. Die betreffende 29jährige Patientin, die übrigens vollkommen gesund geworden ist, zeigte einen deutlichen Gallenblasentumor — wenigstens musste ich ihn nach der Untersuchung in der Narcose als solchen ansprechen — und eine solche Gallenretention seit mehreren Wochen, dass ich fürchtete, sie an Cholämie

zu verlieren. In Folge dessen machte ich den Bauchschnitt, fand aber nun den Tumor nicht allein aus der Gallenblase bestehend, sondern es war ein grosses Gewebs-Convolut, viel grösser, als es selbst in der Narcose vorher constatirt werden konnte. Es bestand aus einem Theile des Pylorus und des Duodenums, einem Theil des grossen Netzes und der schwartig verdickten Gallenblase mit den Ausführungsgängen. Ich suchte nun nach dem Hinderniss, wollte die Gallenblase zunächst eröffnen, um mich dann je nach dem Befunde, den ich eventuell durch Inspection oder Sondirung constatiren würde, unter diesen schwierigen Verhältnissen entweder für Anlegung einer Gallenfistel, oder aber für Exstirpation mit nachträglicher weiterer Behandlung der Steine, die ich eben in den Ausführungsgängen vermuthete, zu entscheiden. Bei dieser Auflösung des ganzen Convoluts, welches nach oben gegen die Leber und gegen das Zwerchfell fixirt war, kam ich schliesslich auf eine Stelle, welche sich erweicht erwies, nachdem sich in der Umgebung schon in dem Gewebe alte Galleninfiltrate vorgefunden hatten. Ich incidirte auch diese Stelle und es entleerte sich nun eine kleine Menge von Galle. Mit diesem Hohlraum communicirte der Hals der Gallenblase und ein Theil des Cysticus und der Choledochus war mit dieser Stelle verwachsen. Es war also offenbar diese Gallenansammlung in dem umgebenden, bereits schwartig verdickten Gewebe in Folge einer Usur der Gallenwege durch Steineinklemmung eingetreten. Ich konnte ausser kleinen Griesstückchen keinen Stein mehr constatiren, weder in der Gallenblase, die ich nunmehr vollständig untersuchen konnte, noch auch in den Abführungsgängen. Aber es war mir auch nicht möglich, den Abführungsgang vollständig zu sondiren, mithin konnte ich nicht feststellen, ob der Choledochus offen war oder nicht. In Folge dessen war natürlich auch keine andere Nachbehandlung möglich, als nach vollkommenem Abschluss der breit frei liegenden Peritonealhöhle durch Einführungen von Jodoformgazestreifen die ganze Stelle der Operation lose mit Jodoformmull auszutamponniren, damit die Galle nach aussen hin abgeleitet wurde und zunächst einmal wenigstens der schwere Zustand von Cholämie aufhörte. Der Verlauf ist ein vollkommen günstiger gewesen. Es ist in den ersten 14 Tagen die Galle vollkommen nach aussen entleert worden, aber die Entwirrung des alten Knäuels ist doch so vollkommen gewesen, dass sich allmälig die Bauchwunde immer mehr verengerte; die Fistel wurde kleiner und mit der Zeit der Gallenabfluss geringer. Seit Wochen ist ein vollkommener Abfluss der Galle in den Darm erfolgt. Die Wunde ist, wie ich kurz vor meinem Abgange hierher noch constatiren konnte, geschlossen.

Herr von Winiwarter (Lüttich): M. H., ich möchte noch ein Paar Worte sprechen über die Frage, was man thun soll, wenn mehrere Gallensteine vorhanden sind und man nach Entfernung derselben aus der Gallenblase und aus dem Ductus cysticus Zweifel hegt, ob die Gallenretention wirklich behoben ist, oder ob nicht noch ein Stein im Ductus choledochus eingeklemmt steckt. Mir ist einmal ein derartiger Fall vorgekommen; nach meinen persönlichen Erfahrungen über die Operationen wegen Cholelithiasis und Gallenstauung muss ich überhaupt sagen, dass die atypischen Fälle, wenn ich sie so nennen darf, gar nicht selten sind. In dem betreffenden

Casus handelte es sich um eine Frau, die seit mehreren Monaten an vollständiger Gallenretention litt. Nachdem die Bauchhöhle eröffnet war, erwies sich die Gallenblase als sehr stark retrahirt; in derselben, von ihrer Wandung straff umschlossen, lag ein Stein, der sich in den Hals der Blase fortsetzte, und vor ihm noch ein zweiter, viel kleinerer Stein, der schon im Ductus cysticus steckte und offenbar mit seinem Ende bis an die Mündung des Ductus hepaticus reichte; wenigstens dachte ich mir die Sache so, da gar keine Flüssigkeit in der Gallenblase vorhanden war. Ich entfernte die beiden Steine mit Leichtigkeit und wollte mir nun Rechenschaft geben darüber, ob nicht vielleicht noch ein dritter Stein im Ductus choledochus stecke. Deshalb versuchte ich zunächst, den Choledochus zu sondiren, was jedoch nicht gelang. Ebenso wenig kam ich durch die Palpation zum Ziele. Das Gewebe war ringsum dermassen schwielig verdickt, dass man absolut nichts durchfühlen konnte. Unter diesen Umständen, da die Permeabilität des Ductus choledochus nicht absolut sicher gestellt war, hielt ich es für das Beste, die Gallenblase an die Bauchwand zu fixiren und eine äussere Gallenfistel anzulegen. Das hat sich nun in der That als vortheilhaft herausgestellt, denn das Hinderniss war durch die Entfernung der beiden Steine durchaus nicht behoben. 3—4 Wochen vergingen und immer noch floss die gesammte Galle aus der äusseren Fistel aus. Das ist ja nun im Anfange nichts Besonderes; die meisten Collegen, die eine ähnliche Operation gemacht haben, wissen, wie lange es nach einer Cholecystotomie dauert, bevor die Galle wieder ihren Weg in den Darm nimmt, wenn auch gar kein Hinderniss im Ductus choledochus vorhanden ist. Aber in diesem Falle war mir die Sache doch bedenklich, ich vermuthete, dass der Choledochus noch undurchgängig geblieben sei, versuchte ihn von Neuem zu sondiren, was aber wieder nicht gelang. Ich begann die äussere Gallenfistel und die Gallenblase zu tamponniren, — umsonst. Sie dilatirte sich, aber die Galle floss nicht in den Darm ab. Tag für Tag wurden nun mittelst eines elastischen Katheters Injectionen von lauem Wasser, von Oel, von Glycerin durch die äussere Gallenfistel so tief als möglich gemacht und endlich nach etwa 14 Tagen gelang es plötzlich durch die Injection einen Gallenstein herauszubefördern, der etwa die Grösse einer Kaffeebohne hatte, und von dem Moment an war das Hinderniss behoben, die Galle floss in den Darm ab und die äussere Gallenfistel schloss sich rasch. In dem Falle waren also nicht die beiden Gallensteine, die extrahirt worden waren, die Ursache der Gallenstauung gewesen, sondern der dritte Stein, von dessen Existenz man im Moment der Operation keine Ahnung gehabt hatte.

In einem zweiten Falle habe ich ebenfalls zwei Gallensteine gefunden und zwar war der grössere eng von der Gallenblase umschlossen, der zweite, viel kleinere, lag an der Einmündung des Ductus cysticus in den Ductus hepaticus, hatte die betreffende Stelle halbkugelförmig erweitert und verstopfte sowohl den Ductus hepaticus als den Ductus cysticus. Nach Entfernung des grösseren Steines gelang es, den kleineren aus seiner Nische zu dislociren und in die Gallenblase zurückzudrängen; doch legte ich auch in diesem Falle eine äussere Gallenblasenfistel an; die Galle floss drei Wochen lang nach aussen ab und trat dann mit einem Male bis zum letzten Tropfen in den

Darm über, worauf Heilung erfolgte. Ich halte es nach meinen Erfahrungen für geboten, in allen Fällen von Gallenstauung durch Cholelithiasis, wenn man der Permeabilität des Ductus choledochus nicht absolut sicher ist, entweder eine äussere Gallenfistel anzulegen, respective die genähte Partie der Gallenblase extraperitoneal zu lagern, oder, wenn die Verhältnisse es gestatten, sofort die Cholecystenterostomie auszuführen.

4) Herr Max Wolff (Berlin): „Ueber Actinomycose mit Demonstration."

In der 3. Sitzung des vorjährigen Congresses, M. H., bemerkte ich am Schlusse einer Mittheilung: „Ueber gelungene Züchtung des Strahlenpilzes ausserhalb des thierischen Körpers und Uebertragung seiner Reinculturen auf Thiere," die ich damals in Gemeinschaft mit Herrn James Israel ausgeführt hatte, dass ich über weitere Punkte der Entwicklungsgeschichte des Actinomyces später berichten würde. Sie gestatten, dass ich dieser vorjährigen Verpflichtung heute hier ganz kurz nachkomme.

Was zunächst die Züchtungsversuche des Actinomyces anbetrifft, so ging die 1. Reihe derselben aus von einem für Züchtungsversuche sehr günstigen Fall menschlicher Actinomycose, insofern es sich um einen Fall geschlossener Actinomycose der Retromaxillargegend handelte. Ueber diesen Fall ist z. T. im vorigen Jahre berichtet worden; während die 2. Reihe von Züchtungsversuchen von einem weniger günstigen Falle ihren Ausgang nahm, insofern es sich hier um eine offene Actinomycose handelte, um einen Fall von Lungenactinomycose mit Durchbruch in die Mamma und vielfachen offenen actinomycotischen Herden in der letzteren. Auch unter diesen erschwerten Verhältnissen sind Reinculturen erhalten worden.

Die Züchtungsversuche sind alle in der Weise angestellt, dass die bekannten Actinomyceskörnchen sofort nach der Entleerung einerseits auf Agar-Röhrchen, andererseits auf Hühner- und Taubeneier übertragen wurden. Die Agarculturen wurden nun theils unter anaëroben Bedingungen angestellt, theils aërobisch.

I. Bei den unter anaëroben Bedingungen angelegten Culturen wurde die Herstellung eines sauerstofffreien Raumes nach der einfachen von Buchner angegebenen Methode durch alkalisches Pyrogallol erreicht. Die Anordnung des Versuchs ist eine sehr einfache. In ein grösseres äusseres Glasrohr ist 1 gr trockene Pyrogallussäure hineingebracht und hierzu 10 ccm einer $^1/_{10}\%$ Kalilauge zugesetzt und dann sofort das vorher bereits inficirte Agar-Röhrchen hineingebracht. Der kleine Apparat wurde durch einen Kautschukpfropfen luftdicht verschlossen.

Was nun zunächst die Agar-Culturen anbetrifft, so ging die makroscopische Entwickelung der Actinomyces-Pilze hier in sehr bemerkenswerther Weise vor sich. Es hat sich immer wieder bei den nach Hunderten zählenden Culturen herausgestellt, dass die Actinomyceten eine ausgesprochene Neigung zur Knötchenbildung auf der Agar-Oberfläche haben. Diese Knötchen, die selten vor dem 3.—4.—5. Tage in die Erscheinung treten, erscheinen anfangs als kleinste mit der Loupe eben wahrnehmbare, thautropfenartige,

durchsichtige Pünktchen. Allmählich, meist langsam, werden diese Pünktchen grösser und bilden dann kuglige, über die Oberfläche des Agar hervorstehende Prominenzen, deren Grösse zwischen Stecknadelspitz-, Stecknadelknopf-, Kirschkerngrösse schwankt und nur in vereinzelten Fällen, worauf wir gleich noch zurückzukommen haben, die Grösse einer Linse und darüber erreicht. Das Wachsthum der Knötchen erfolgt meist langsam; ich habe wiederholt gesehen, dass dieselben nach 14—16 Tagen erst die Grösse eines Stecknadelknopfes hatten und dann nicht mehr weiter wuchsen. Die Tendenz zur isolirten Knötchenbildung ist so ausgesprochen, dass man die letzteren in vielen Fällen auch noch nach Wochen und Monaten auf der Agaroberfläche in isolirtem Zustande antreffen kann; sogar in solchen Fällen, in denen ein scheinbar continuirlicher Belag nach der Impfung über der ganzen Agaroberfläche entstanden war, konnte man oft bei genauem Zusehen erkennen, dass dieser Belag in der That kein continuirlicher, sondern aus zahllosen, dicht gedrängt liegenden Knötchen zusammengesetzter war.

Wenn so die Knötchenbildung in den meisten Fällen Dasjenige war, was am meisten in die Augen fiel, so erregte eine Art von Bildungen, die wir wiederholt auf den Oberflächenculturen gesehen haben, wegen ihres characteristischen Aussehens ein ganz besonderes Interesse, weil ich mir wohl getrauen würde, wenn diese Bildungen vorhanden sind, nach dem makroskopischem Befunde an Actinomyces zu denken.

Es sind diese Bildungen, m. H., oft über linsengrosse, weisse Knoten mit prominirendem Centrum, die nach der Peripherie zu flacher werden und hier oft in ganz regelmässigen Abständen mit rundlichen Auswüchsen und dazwischen liegenden Vertiefungen versehen waren. Oft nehmen die Knoten ein vollkommen rosettenartiges Aussehen an. Ein sehr exquisites Bild von solchen Rosetten giebt das ihnen hier vorgezeigte Photogramm, das von einer Cultur von Agar mit ameisensaurem Natron herstammt, denn ich muss hier gleich bemerken, dass die genannten Knoten sich in ganz derselben Weise wie auf schrägen, nach Buchner angestellten Röhren auch auf Agar unter Zusatz von ameisensaurem Natron entwickeln. Auch in allen andern Fällen waren die in Rede stehenden Knoten central verdickt und zeigten in der Peripherie die Tendenz zu Auswüchsen und Vertiefungen, wie die vorliegenden Photogramme zeigen, wenn auch die Configuration in der Peripherie nicht immer eine so regelmässige war, wie in dem 1. Photogramm, sondern die Knoten in der Peripherie bisweilen mehr zerklüftet oder nur andeutungsweise ausgebuchtet waren. Ausser dem eben beschriebenen höchst bemerkenswerthen Wachsthum auf der Oberfläche, zeigen diese Knoten noch ein anderes, sehr characteristisches Merkmal, namentlich ein Hineinwachsen in die Substanz des Nährbodens selbst. Man sieht meist vom Centrum der Knoten, aber auch mehr peripherisch, einzelne, bisweilen zahlreiche längere oder kürzere Fortsätze wurzelartig in die Substanz des Agar hineinwuchern; an den hier herumgezeigten Culturen sehen Sie dieses infiltrirende Wachsthum in sehr characteristischer Weise. Nach allen Untersuchungen

muss ich diese Knoten als die höchste makrocopische Ausbildungsform der geimpften Actinomycespilze auf der Oberfläche des Agar ansehen.

Ich muss aber noch einige andere, bemerkenswerthe makroskopische Eigenschaften des Actinomycespilzes bei diesen Oberflächenculturen anführen. Es ist die oft auffallend trockene Beschaffenheit sowohl der einzelnen Knoten als der zusammenhängenden Ueberzüge über die Agaroberfläche, sowie das öfter feste Anhaften derselben an der Oberfläche, sodass man sie mit dem Platindraht kaum abzuheben vermag, was mit der Neigung der Actinomyceten, in die Substanz des Nährbodens hineinzuwachsen, zusammenhängt. In den grösseren und älteren Knoten findet zuweilen eine mässige Farbstoff-Production statt, sodass sie nicht selten ein bräunlichgelbliches Centrum bekommen.

II. Das, m. H., sind in Kurzen die Lebenserscheinungen bei den unter Sauerstoff-Absorption angestellten Culturen und ich möchte nur ganz kurz noch einige Bemerkungen hinzufügen über die Culturen, die unter den Bedingungen des aëroben Wachsthums bei 35—37° C. angestellt waren.

Ich muss im Allgemeinen über die Oberflächen-Culturen bei Sauerstoff-Zutritt bemerken, dass mit diesen keine besonders günstigen Resultate erlangt worden sind. Das Oberflächen-Wachsthum war nur in selteneren Fällen ein ergiebiges, häufiger kam gar keine Entwickelung an der Oberfläche zu stande.

Anders lag die Sache bei den aëroben Stichkulturen. Hier blieb die Entwickelung wenig hinter den anaëroben Kulturen zurück. Es zeigte sich jedoch auch hier die Thatsache, die für besseres anaërobes Wachsthum spricht, dass sich die reichlichere Entwicklung der Pilze vielfach auf die unteren Theile der Impfstichs beschränkte, wohin der Sauerstoff nicht so freien Zutritt hatte, als an der Oberfläche. In manchen Fällen ging das Wachsthum überhaupt nicht über die untere Hälfte, das untere Drittel der Impfstichs hinaus, in anderen Fällen endete die stärkere Entwicklung etwa 1 cm unter der Oberfläche, während der weiter bis an die Oberfläche reichende Theil der Impfstichs entschieden in der Entwicklung zurückgeblieben war. Sie sehen dieses mangelhaftere Oberflächen-Wachsthum im Gegensatz zu dem exquisiten Wachsthum unter der Oberfläche an den Ihnen hier vorgelegten Culturen. Aus diesen Ergebnissen geht jedenfalls hervor, dass das Wachstum des Actinomyces nicht allein unabhängig ist vom Sauerstoff, sondern dass derselbe sogar sehr gut ohne Sauerstoff wächst. Allerdings ein strenger Anaërobe ist der Actinomyces nicht, denn er wächst ja wie wir eben gesehen, auch in den ohne besondere Vorsichtsmassregeln angelegten Agar-Culturen, sowie auch in Eiern, bei denen ja ebenfalls keine streng anaëroben Bedingungen vorlagen, da ja auch durch die unverletzte Eihaut eine gewisse Sauerstoff-Aufnahme stattfindet.

Hinzufügen muss ich noch in Bezug auf die Lebensverhältnisse, dass ich bei Zimmeremperatur kaum eine sichtbare Entwicklung gesehen habe, dass die beste Wachsthumstemperatur bei 35—37° C. war und schliesslich, dass der Aktinomyces eine ziemliche Lebensfähigkeit besitzt, indem derselbe in manchen Fällen noch nach 9 Monaten ohne Umzüchtung sich entwicklungsfähig erwies.

III. Von grösserem Interesse noch, m. H., als die makroskopischen Verhältnisse, ist die mikroskopische Untersuchung der Culturen, auf die ich jetzt hier kurz einzugehen habe.

Untersucht man die eben beschriebenen Kulturen mikroskopisch, so kann man in den verschiedenen Kulturen Pilzformen von sehr verschiedener Gestalt und Grösse erkennen. Es fanden sich Coccenartige Elemente, kurze und längere Stäbchen, lange solide oder gegliederte Fäden von gradlinig gestrecktem oder wellig gebogenem oder schraubenartig gewundenem Verlauf. Es fragt sich nur, ob alle diese verschiedenen Wuchsformen einem und demselben Pilz-Individuum, dem Aktinomyces angehören, und welches die genetischen Beziehungen derselben zu einander sind. Die einfachsten Verhältnisse zur Entscheidung dieser Fragen geben die Agar-Culturen. Bei den nach Hunderten zählenden Culturen habe ich als einfachste und häufigste Form sehr kurze, plumpe, gleichmässig protoplasmatische gerade, bisweilen auch gekrümmte Stäbchen angetroffen, die an einem Ende oft verdickt, olivenförmig oder knopfförmig angeschwollen waren. Sie sehen hier, m. H., einige Photogramme derartiger Stäbchen. Diese einfachen Kurzstäbchen, die sowohl aus menschlichen actinomycotischen Herden, als aus künstlich erzeugten actinomycotischen Tumoren der Kaninchen durch Rückimpfung vielfach erhalten worden sind, stellen die einfachste Form der zur Beobachtung gelangten Organismen dar, und sie dienten als Ausgangspunkt für die Frage, in welcher Weise die weitere Entwicklung und Vermehrung der Actinomyes-Pilze vor sich geht.

In dem vorliegenden Photogramme sehen Sie eine solche, 13 Tage alte kurzstäbige Kultur, die, abgesehen von sehr seltenen, etwas länger ausgewachsenen Stäbchen, nur die eben beschrieben soliden Kurzstäbchen enthielt. Von dieser kurzstäbigen Cultur werden nun strichförmige Aussaaten auf andere Agar-Gläser gemacht und die hier zur Entwicklung gelangten Formen methodisch untersucht nach 24, 48, 72, 120 Stunden und nach 14 Tagen. (Demonstration der Photogramme.)

Es ist also, m. H., in der vorstehenden Versuchsreihe die Entwicklung im wesentlichen nicht über den kurzstäbigen Charakter herausgegangen; nur wenige, etwas länger ausgewachsene gerade oder wellig verlaufende Fäden und einzelne deutliche Spirillen sind vorhanden. Ich darf wohl hier gleich hinzufügen, dass ich dieselbe Entwicklungsart, die Vermehrung der Kurzstäbchen als solcher, auch sonst noch oft zu sehen Gelegenheit gehabt habe u. z. bis zum 9. Monate in einem Falle.

In anderen Fällen erfolgt aber ein Auswachsen der Kurzstäbchen in Agar zu langen Fäden mit theils geradlinigem, theils wellig gebogenem, theils spiraligem Verlauf, wie dies in den hier vorgezeigten Photogrammen sichtbar ist.

Was nun in Agar verhältnissmässig selten passirt, das ist auf einem anderen Nährboden, nämlich in Hühnereiern, etwas sehr gewöhnliches: Die Entwicklung prachtvoll langer Fadennetze. Wenn ich die auf Agar gewachsenen Kurzstäbchen in rohe oder gekochte Eier brachte, so entwickelten sich daraus fast immer sehr reichliche lange wirr durch einander verflochtene Fäden mit geraden oder wellenförmig geschwungenem oder korkzieherartig

gewundenem Verlauf, welche öfter Dichotomieen zeigten. Brachte ich alsdann das auf Eiern gewachsene Fadennetz wieder auf Agar, so wurde auf letzterem der bekannte mehr kurzstäbige Charakter der Cultur wiederhergestellt.

So viel, m. H., kurz über die in den Kulturen vorkommenden Stäbchen und Fadenartigen Gebilde. In Bezug auf einen 2. Bestandtheil der Kulturen, nämlich auf die Coccen oder, wie man sich noch besser ausdrückt, „Coccenähnlichen Körperchen" kann ich bei der Kürze der mir zugemessenen Zeit hier nur Folgendes bemerken. Bei dem menschlichen Actinomyces habe ich wiederholt in den Drusen neben den homogenen Pilzfäden mehr oder weniger stark lichtbrechende, rundliche oder unregelmässige Körnchen, Micrococcenartige Gebilde, theils innerhalb, theils ausserhalb der Fäden gesehen. Ueber diese Coccenartigen Bildungen beim menschlichen Actinomyces gehen jedoch die Anschauungen bekanntlich auseinander. Es giebt Beobachter, die das Vorkommen derselben innerhalb der Drusen überhaupt nicht zu erkennen vermochten. Ich glaube m. H., die Entwicklungsgeschichte des Actinomyces in den Kulturen giebt Aufschluss über diese so viel besprochenen Körnchenbildungen. Nach dieser Richtung hin muss ich nun folgendes bemerken: Ich habe sehr oft im Inneren der Kurzstäbchen sowohl als im Innern der zu langen Fäden ausgewachsenen Pilze kuglige oder etwas mehr unregelmässige Körper angetroffen, die bisweilen in ganz regelmässigen, in anderen Fällen in mehr unregelmässigen Abständen von einander standen. Diese körnig gewordenen Stäbchen sind das Material für die Coccenartigen Bildungen, wie ich mich vielfach überzeugt habe. Die die Coccen einscheidende Pilzmembran kann nun aber untergehen und dann werden die Coccenartigen Gebilde frei und man erkennt alsdann sehr häufig dichte Haufen von solchen freiliegenden Coccenartigen Gebilden. Eine freie primäre Coccenbildung, eine Theilung oder Vermehrung der Coccen als solcher ausserhalb der Stäbchen habe ich nie gesehen. Ich kann daher diese Coccenartigen Elemente nicht für legitime Coccen ansprechen. Der Deutung dieser Körnchen als Sporen des Actinomyces, wie Dies angenommen wurde, kann ich ebenfalls nicht beitreten, obwohl man manche dieser Körnchen dem Aussehen nach dafür halten könnte; gegen diese Auffassung als Sporen sprechen mannichfache Bedenken. Die eben genannten Körnchen färben sich mit Anilin-Gentiana und besonders deutlich nach der einfachen Gram'schen Methode, während die Sporen bekanntlich nach den bisherigen Erfahrungen keine so einfach zu färbenden Körper sind, sondern zu ihrer Färbung besondere mühsame Methoden erforderlich werden.

Für einfache Zerfallsproducte der Pilze, für abgestorbenen Pilz-Detritus, wenn auch solcher darunter vorhanden ist, sind alle diese Körnchen aber noch viel weniger zu halten, weil ich nach Impfungen mit solchen körnigen Kurzstäbchen oder körnigen Fäden sehr bald wieder die schönsten Kurzstäbchen ohne derartige Körnchen entstehen sah. Das weisen in überzeugender Weise die z. B. 7 Tage nach Aussaat einer solchen, nur körnige Formen enthaltenden Cultur angefertigten Photogramme nach. Da man die verschiedensten Uebergänge zwischen äusserst kurzen Stäbchen und diesen Coccenartigen Elementen vielfach zu sehen bekommt, könnte man daran denken, die letzteren als durch weitere Gliederung aus den Kurzstäbchen

hervorgegangene Gebilde aufzufassen. Doch halten wir die Frage nach der Natur aller dieser körnigen Bildungen vorläufig noch für eine offene.

Wir kommen nun, m. H., zu dem dritten auffälligsten Element im mikroskopischen Bilde des Actinomyces, zu den sogen. Keulen. In Bezug auf diese Gebilde kann ich mich insofern kurz fassen, als ich in den Agar- und Eier-Culturen keine den bekannten grossen, glänzenden Keulen, wie sie beim Menschen an der Peripherie des Actinomyces vorkommen, identische Bildungen gesehen habe, Wohl habe ich knopfförmige oder olivenförmige kleinere Endanschwellungen an ganz kurzen Stäbchen sowohl als an längeren Fäden in den Culturen häufig gesehen, bei denen man wohl daran denken kann, dass es sich um die ersten Anfänge der grösseren, ausgebildeten, für die Diagnose auf Actinomycose beim Menschen so wichtigen Keulen handelt, allein es sind doch auch wesentliche Unterschiede zwischen beiden vorhanden: Denn einmal färben sich diese kleinen knopfförmigen Anschwellungen in den Culturen intensiv blau nach Gram, während die ausgebildeten Actinomyceskeulen beim Menschen sich bekanntlich durch die Unfähigkeit, kernfärbende Farbstoffe aufzunehmen, auszeichnen und zweitens habe ich niemals den architectonischen Aufbau solcher Elemente mit knopfförmigen Anschwellungen in den Culturen gesehen, wie in den Drusen.

Wir haben, m. H., bei dem Actinomyces also sowohl in den Culturen wie beim Menschen verschiedene Wuchsformen beobachtet, theils Kurzstäbchen, theils fadenförmige Elemente mit gradlinigem und wellig gebogenem Verlauf theils schraubenförmig gedrehte Elemente und schliesslich im Thierkörper eine Entwickelung dieser Elemente zu einem bestimmten architectonischen Aufbau in Gestalt der mit Keulen versehenen Drusen. Ich muss nach diesen weiteren Untersuchungen, wie bereits im vorigen Jahre die Actinomyceten gegenüber den einförmigen, monomorphen Bacterien zu der höher organisirten Gruppe der pleomorphen Bacterien zählen, welche bei ihrer Entwickelung einen weiteren Formenkreis zu durchlaufen vermögen. Für die Schimmelpilz-Natur des Actinomyces haben sich auch bei fortgesetzten Versuchen keine Befunde herausgestellt.

IV. Auch in Bezug auf den entscheidenden Punkt jeder bacteriellen Untersuchung, in Bezug auf das Thierexperiment, kann ich über weitere Erfahrungen berichten. Damals konnte ich Ihnen über acht gelungene Versuche an Kaninchen, die mit Culturen des Actinomyces in der 5. Generation geimpft waren, berichten; heute möchte ich Ihnen Kaninchen No. 23 vorlegen, das vor vier Wochen mit der 13. Culturgeneration inficirt worden ist. Ich darf wohl in Bezug auf diese Thierversuche ganz kurz recapituliren, dass die Thiere zumeist in die Bauchhöhle, nur einige Male in die Leber inficirt worden sind. Fast sämmtliche Thiere sind im Verlaufe der vierten bis fünften Woche nach der Infection getödtet, nachdem dieselben intra vitam keine bemerkenswerthen Krankheitserscheinungen gezeigt hatten. Wir haben nun mit wenigen Ausnahmen bei den geimpften Thieren in der Bauchhöhle eine Anzahl von Tumoren gefunden, die theils auf dem Parietal-Peritoneum, theils auf den Därmen, theils im Netz oder in Adhäsionen ihren Sitz hatten. Die Tumoren selbst waren stecknadelkopf- bis pflaumengross, von röthlicher Farbe,

mit vielfachen gelblichen Einsprengungen versehen. In der Umgebung der grösseren Tumoren traten öfter disseminirte stecknadelkopfgrosse kleinere Herde auf. Auf dem Durchschnitt waren die Tumoren an der Peripherie von einem derberen Gewebe umgeben, während der Inhalt eine gelbe talgartige Beschaffenheit hatte. Die mikroskopische Untersuchung ganz besonders der kleinsten Knoten ergab ein für Actinomyces sehr charakteristisches Bild. Drückte man den talgartigen Inhalt aus dem bindegewebigen Mantel dieser kleinsten Knoten heraus, so fand man, dass derselbe meist in mehrere exquisite Actinomyces-Drusen zerklüftete, welche sich in keiner Hinsicht von den typischen, beim Menschen vorhandenen unterschieden. Die Drusen bildeten dunkle bisweilen mehr glasige Rasen, an deren Peripherie das den Actinomyces am meisten auszeichnende Merkmal in deutlichster Weise hervortrat, namentlich die radiaer angeordneten, pallisadenartig gestellten Keulen. Die Keulen selbst stellten die Endstücke von Fäden dar, welche aus dem centralen Rasen hervortraten. Eingebettet waren diese Drusen in ein Zelllager von Rundzellen, untermischt mit reichlichen grossen Fettkörnchenzellen. Ausser diesen keulenhaltigen wurden auch bei dieser, mit den Culturen hervorgebrachten thierischen Actinomycose oft ganz keulenlose Actinomyces-Colonien beobachtet, wie dies ja auch bei der menschlichen Actinomycose vorkommt.

So weit reichten die vorjährigen Untersuchungen. Das Ergebniss der jetzigen Thierversuche ist bisher nun ebenfalls mit wenigen Ausnahmen ein positives in der beschriebenen Art geblieben. Die Ausnahmen bezogen sich nur auf einen Hammel, der nach der Impfung in die Bauchhöhle keine Erscheinungen zeigte und auf ein oder zwei Kaninchen, die mit lange fortgesetzten, und nicht wieder durch den Thierkörper hindurch gegangenen, also abgeschwächten Culturen geimpft waren. Auch das hier vorliegende Thier, das also mit der 13. Culturgeneration geimpft war, zeigt multiple Tumoren der oben beschriebenen Art und in den kleinsten Knoten, die schönsten Keulentragenden Drusen. Ich darf aber auf Grund der weiteren Impfungen von neuem hervorheben, dass es gelungen ist, durch Impfung mit Reinculturen des Actinomyces eine der menschlichen Actinomycose analoge Erkrankung bei Thieren zu erzeugen.

Die Actinomycosenfrage, m. H., ist damit noch nicht abgeschlossen; es ist noch manches in dieser höchst interessanten Krankheit zu leisten. Die Sporenfrage ist noch endgiltig zu entscheiden und ebenso harrt die Frage des äusseren Standortes des Strahlenpilzes ihrer Erledigung. In Bezug auf letzten Punkt ist neuerdings bekanntlich die Grannen-Theorie, nach der ebenso wie beim Thiere, so auch beim Menschen der Process durch inficirte Getreide-Grannen hervorgerufen werden soll, in den Vordergrund der Betrachtung getreten. Diese Annahme ist gewiss weiter zu verfolgen, wenngleich ich sagen muss, dass ich mich bemüht habe, in manchen Actinomycotischen hinein zu examiniren, ob er mit Getreide-Grannen etwas zu thun hatte. Bis jetzt ging keiner darauf ein.

In Bezug auf die Therapie der Actinomycose möchte ich bemerken, dass ich in der Klinik von Herrn Geheimrath von Bergmann die beiden mit

Tuberculin behandelten Fälle von Actinomycose mit zu beobachten Gelegenheit gehabt habe. Ich muss alles, in Bezug auf diese Fälle von Herrn Geheimrath von Bergmann, besonders hinsichtlich der specifischen, mit der bei Tuberculose identischen Reaction Gesagte, vollkommen bestätigen. Hinzufügen muss ich noch, dass ich in den letzten Wochen auch Glycerin-Extracte aus den Reinculturen von Actinomyces gemacht und einem Actinomycotischen injicirt habe. Eine Reaction ist nach diesen Injectionen nicht eingetreten. Möglicherweise ist die Menge des zur Herstellung der Extracte verwandten Materials bisher nicht genügend gewesen und werden grössere Dosen vielleicht andere Resultate ergeben. Einen Heilerfolg haben wir aber auch nach Injectionen mit dem Tuberculin selbst bei den Actinomycotischen bisher nicht zu verzeichnen gehabt.

5) Herr Heusner (Barmen): „Ueber orthopädische Behandlung der Hüftgelenkserkrankungen.“*)

6) Herr Braun (Halle a. S.) „Partielle temporäre Resertion der Symphyse, als Hilfsoperation bei Extirpation von Blasentumoren (von Bramann).“

M. H.! ich stelle Ihnen einen 53 jährigen Mann vor, bei welchem Herr Prof. von Bramann vor einem halben Jahre wegen einer Blasengeschwulst die Sectio alta und eine partielle temporäre Resection der Symphyse ausgeführt hat. Die Methode der Operation schliesst sich an das von Herrn von Bergmann auf einer der letzten Naturforscher-Versammlungen beschriebene und von Herrn Helffrich für derartige Fälle empfohlene Verfahren an, sich durch Abmeisselung vom oberen Symphysenrande den Zugang zur Blase zu erleichtern. Zur Ausführung der Sectio alta wird in der Hallenser chirurgischen Klinik immer der Längsschnitt benutzt, welcher ja zur Entfernung aller nicht zu grossen Steine und leichter zugänglichen Geschwülste vollkommen ausreicht.

Es ist wohl wahr, dass der einfache Querschnitt über der Symphyse oder Combinationen dieses Längs- und Querschnittes etwas mehr Raum schaffen; diese Schnittführungen haben aber den entschiedenen Nachtheil, dass die Ansätze der Musculi recti abgetrennt werden müssen, was für das spätere Zustandekommen herniöser Ausstülpungen der vorderen Bauchwand nicht ohne Belang ist. Um das zu vermeiden und trotzdem das äusserst störende Hinderniss zu beseitigen, welches die straff gespannten Mm. recti, besonders bei Männern, bilden, operirte Herr Professor von Bramann in folgender Weise:

Nach Ausführung des gewöhnlichen Längsschnittes und Freilegung der Blase wurde am unteren Ende dieses Längsschnittes ein Querschnitt auf die Symphyse hinzugefügt, der etwa von einem Samenstrang bis zum anderen reichte. Von diesem Querschnitt aus wurde, unter Schonung der Weichtheile und ohne die Ansätze der Mm. recti abzulösen, ein rechteckiges Stück aus der Symphyse herausgemeisselt, so breit, wie die Ansätze der Mm. recti

*) S. grössere Vorträge und Abhandlungen No. XII.

reichen, und so hoch etwa wie die halbe Höhe der Symphyse. Dieses Knochenstück wurde nunmehr median, entsprechend der Symphysenlinie, gespalten und die Mm. recti sammt den an ihnen hängenden Knochentheilen durch Haken auseinandergezogen. Der Zugang zur Blase war nach diesem kleinen Eingriff ein ausgezeichneter und es konnte nach medianer Spaltung der vorderen Blasenwand die Geschwulst, ein relativ breitbasig der vorderen Wand des Blasenhalses aufsitzendes, etwa fingerlanges Papillom leicht entfernt werden. Die Excision der Basis des Tumors wurde in diesem Falle durch die ganze Dicke der Blasenwand vorgenommen. Die Blasenwunde wurde genäht und dann die beiden abgemeisselten Knochenstücke mit starken Seidenfäden wieder an ihrem Ort befestigt. Sie sind, wie Sie sich überzeugen können, fest angeheilt, und die Gefahr der Entstehung eines Bauchbruchs ist hier nicht grösser, als bei jeder einfachen, mittelst Längsschnittes ausgeführten Sectio alta.

Im Anschluss an diesen Fall möchte ich erwähnen, dass Herr Prof. von Bramann die Blasennaht in allen Fällen von Sectio alta auszuführen pflegt, und zwar nach dem Princip der Lembert'schen Darmnaht mit feinen Seidenknopfnähten in zwei Etagen. Die Stelle der Blasennaht wird mit Jodoformgaze bedeckt, die Hautwunde geschlossen bis auf den untern Wundwinkel, durch welchen die Jodoformgaze herausgeleitet wird. Sie kann nach einigen Tagen entfernt und der Rest der Wunde eventuell vernäht werden. Bei der Nachbehandlung ist das Hauptgewicht darauf zu legen, dass eine zu frühzeitige Anfüllung der Blase und damit eine Gefährdung der Blasennaht vermieden und dass die Blase gegen die Symphyse angedrängt werde, um die Bildung eines todten Raumes zwischen Blase und Symphyse zu verhindern. Letzteres erreicht man, wenn man die Kranken während der Nachbehandlung eine halb sitzende Stellung einnehmen lässt. War nun vorher, wie in dem Falle, den ich Ihnen vorzustellen die Ehre hatte, die obere Hälfte der Symphyse im Zusammenhang mit den geraden Bauchmuskeln abgemeisselt worden, so ist natürlich diese halb sitzende Stellung der Kranken noch von besonderer Wichtigkeit, um eine vollkommene Heilung der Knochenwunde zu erreichen.

Es ist im vergangenen Jahre in der Hallenser Klinik 5 Mal die Blasennaht nach Sectio alta ausgeführt worden. 4 Mal ist wegen Blasenstein, 1 Mal wegen Blasenpapillom operirt worden. In allen diesen Fällen ist die Blasenwunde primär und ohne Fistelbildung geheilt; die Behandlungsdauer betrug im Durchschnitt $3^1/_2$ Woche und nur bei dem Ihnen vorgestellten Manne länger, nämlich $4^1/_2$ Woche.

7) Herr Rosenberger (Würzburg); „Ueber operative Behandlung der männlichen Epispadie (mit Krankenvorstellung)." *)

8) Herr Karewski (Berlin): „Geheilte Hypospadie höchsten Grades und über eine im Kindesalter typische Form von Penisfisteln." **)

---

*) S. grössere Vorträge und Abhandlungen No. XIII.
**) S. ebenda No. XXVII.

9) Herr Rotter (Berlin); „Vorstellung eines mit Tuberculin behandelten Lupus."

M. H., ich wollte mir erlauben, den Patienten vorzustellen, von dem ich gestern in der Discussion gesprochen habe. Der Patient ist von December bis jetzt mit Tuberculin injicirt worden. Anfangs Februar habe ich nun die obere Hälfte dieses Lupus ausgelöffelt; und jetzt sehen Sie, dass der ausgelöffelte Theil des Lupus mit einer schönen glatten Narbe bedeckt ist, während der Theil, der nur der Einwirkung des Tuberculins ausgesetzt war, noch eine grosse Anzahl von Knötchen und Ulcerationen zeigt.

10) Herr Julius Wolff (Berlin): „Demonstration eines Falles von angeborener willkürlicher Kniegelenksluxation, nebst anderweitigen angeborenen Anomalien der meisten übrigen Körpergelenke."

M. H.! Der Krankheitsfall, den ich Ihnen hier vorstelle, ist den Mitgliedern der Berliner chirurgischen Vereinigung bereits vom Jahre 1887 her bekannt. Es handelt sich bei der jetzt im 10. Lebensjahre befindlichen Patientin um eine angeborene Anomalie fast sämmtlicher Körpergelenke, zum Theil sehr merkwürdiger Art.

Im rechten Kniegelenk findet sich zunächst der Zustand willkürlicher Luxation, derjenige Zustand, welchen zuerst Perrin als „Luxation volontaire" beschrieben hat. Es sind von dieser Affection in der Litteratur bisher nur 8 Fälle mitgetheilt worden, von denen 5 das Hüftgelenk, 1 die beiden Kniescheiben (bei einer Tänzerin, die ihre Patellae jederzeit nach Belieben nach aussen zu luxiren vermochte), und 2. ausser dem Hüftgelenk noch mehrere andere Gelenke betrafen.

Die kleine Patientin ist im Stande, in jedem Moment activ eine Luxatio praefemoralis der Tibia zu erzeugen; sie vermag diese Luxation ebenso in jedem Moment activ wieder zu reponiren. Passiv kann man mit derselben Leichtigkeit die Luxation sowohl hervorbringen, als auch reponiren. Alles Dies ist ebensowohl möglich, wenn die Patientin steht, als wenn sie liegt. Eine Functionsstörung wird durch diese willkürliche Luxation nicht bedingt, weil die Luxation niemals spontan eintritt, weder beim Stehen und Gehen, noch beim Liegen. Das rechte Kniegelenk war ursprünglich ebenfalls von sehr merkwürdiger Beschaffenheit. Hier bestand eine fixirte praefemorale Luxation. Wenn das Kind an der rechten Seite die Luxation willkürlich erzeugte, dann waren ihre Beine gleich lang; für gewöhnlich aber, d. h., wenn die rechtsseitige Luxation reponirt war, bot das linke Bein eine Verkürzung von 5—6 cm.

Die angeborene fixirte praefemorale Luxation der Tibia ist eine viel häufigere Affection, als die willkürliche Luxation desselben Gelenks. Immerhin giebt es, nach der Zusammenstellung von Benno Schmidt aus der Leipziger Universitäts-Poliklinik und von Dr. Joachimsthal aus meiner Klinik nur 12 Fälle einseitiger und 12 Fälle doppelseitiger praefemoraler angeborener Tibialuxation. Unter den letzteren 12 sind 6 Fälle, bei denen es sich um todte Früchte gehandelt hat.

Ich habe mich in unserem Falle wegen der durch die Verkürzung der linken unteren Extremität bedingten schweren Gehstörung im Jahre 1887 entschlossen, die Luxation der linken Tibia auf operativem Wege zu reponiren.

Unter den in der Litteratur mitgetheilten Fällen von praefemoraler Tibialuxation befinden sich 4, in welchen man durch orthopädische Behandlung zu einer Beseitigung der Luxation gelangte. Alle diese 4 Fälle aber betrafen Kinder, die sich in den ersten drei Lebensmonaten befanden. In unserem Falle liess es sich im Voraus sicher feststellen, dass man durch orthopädische Behandlung nicht zum Ziele werde gelangen können. Denn es war in der Narcose mittelst starken Zuges wohl möglich, die Tibia ein wenig nach abwärts zu ziehen, aber keineswegs dieselbe gehörig zu reponiren.

Nach Freilegung des Gelenkes wurde der Quadriceps, um ihn zu verlängern, von beiden Seiten her zickzackförmig eingeschnitten. Alsdann wurden die an der Vorderfläche des Femur vorhandenen Adhärenzen der hinteren Kapselwand abgelöst. Trotzdem war es nicht möglich, die Tibia an ihre normale Stelle zu bringen; es musste vielmehr erst noch die Tuberositasas tibiae abgemeisselt werden. Nachdem endlich die Reposition gelungen war, wurde die Tuberositas an einer etwas höheren Stelle mittelst eines Elfenbeinstiftes befestigt, und es wurden ausserdem mittelst zweier an den äusseren resp. inneren Condylen applicirter Silberdrähte Femur und Tibia in ihrer richtigen Lage an einander fixirt.

In der vierten Woche wurden der Elfenbeinstift und die Drähte entfernt, nach 5 Wochen war die Heilung vollendet.

Das Resultat der Operation ist, wie der Befund nach vier Jahren zeigt, ein sehr befriedigendes. Die Beine sind gleich lang; das Kniegelenk zeigt eine gute Beweglichkeit; das Kind geht ohne jeden Stützapparat und wird beim Gehen nicht leicht müde. Der Entengang der Patientin ist durch den Zustand der Hüftgelenke bedingt.

Ausser den Kniegelenken sind auch noch fast alle übrigen Gelenke des Körpers abnorm beschaffen, und zwar findet sich in denselben entweder eine congenitale Luxation oder eine Gelenkerschlaffung mit activ nicht zu erzeugenden, wohl aber mit Leichtigkeit herzustellenden Distentionsluxationen der verschiedensten Art. Es ist congenitale hochgradige Luxation beider Hüftgelenke vorhanden; ferner congenitale Luxation beider Radii nach vorn; weiterhin die Distentionsluxation der Schulter-, Ellbogen-, Hand-, der Metacarpo- und Metatarso-Phalangealgelenke, sowie sämmtlicher Interphalangealgelenke der Finger und Zehen. Endlich lassen sich auch Subluxationen der Sterno- und Acromio-Clavicular gelenke erzeugen.

Der Fall, für den ein Analogon in der Literatur bis jetzt nicht vorhanden ist, dürfte, abgesehen von dem Interesse, welches der merkwürdige Zustand der Gelenke an sich darbietet, auch noch für die viel discutirte Frage der Aetiologie der congenitalen Hüftluxationen von wesentlichem Belang sein. Es hiesse den Verhältnissen Zwang anthun, wenn man die congenitale Hüftluxation unseres Falles auf intrauterine Lageverhältnisse des Kindes oder auf Verknöcherung des Y-förmigen Knorpels, — welche letztere in ihrer

Bedeutung wohl auch sonst sehr überschätzt worden ist, weil sie ja möglicherweise die Folge, und nicht die Ursache der Luxation ist — zurückführen wollte. Vielmehr sind die Hüftluxationen unseres Falles, ebenso wie die linksseitige Tibialuxation und die beiderseitige Radiusluxation offenbar mit den in den übrigen Gelenken der Patientin vorhandenen Erschlaffungen in Beziehung zu bringen.

Es geht daraus hervor, dass wenigstens für gewisse Fälle der congenitalen Hüftluxation auf die jetzt fast ganz verlassene Anschauung wird zurückgegriffen werden müssen, nach welcher in einer Erschlaffung des ligamentösen und Kapselapparats die Ursache der Affection zu suchen ist.

Die genaueren Mittheilungen über den vorgestellten Krankheitsfall werden in Hoffa's Zeitschrift für orthopädische Chirurgie publicirt werden.

(Schluss der Sitzung 1 Uhr 5 Min.)

---

b) Nachmittagssitzung in der Aula der Königl. Universität.

Eröffnung der Sitzung um 1 Uhr 10 Min.

Vorsitzender: Heute ist statutenmässig der Sitzungstag, an welchem die Wahl des Vorsitzenden vorzunehmen ist. Ich erlaube mir die betreffende Stelle unseres Statuts vorzulesen:

> „Die Wahl des Vorsitzenden erfolgt alljährlich am vorletzten Sitzungstage des Congresses für die Dauer des nächstfolgenden Kalenderjahres durch absolute Stimmenmehrheit der Abstimmenden. Sie muss stets durch Stimmzettel in einem besonderen Wahlgange erfolgen."

Die 2. Bestimmung lautet:

> „Mitglieder der Gesellschaft, welche verhindert sind, an der General-Versammlung Theil zu nehmen, sind berechtigt, sich an dieser Wahl durch Einsendung ihrer Stimmzettel an den ständigen Schriftführer zu betheiligen, müssen jedoch in diesem Falle die eingesandten Stimmzettel mit ihrer Unterschrift versehen, während die Wahl für die anwesenden Mitglieder eine geheime ist."

Ich bemerke, dass bis jetzt keine derartigen Stimmzettel eingegangen sind und auch nur dann angenommen werden können, wenn sie noch während des Wahlganges eintreffen.

Ich ersuche nun von den anwesenden Mitgliedern 3 Herren — vielleicht sind die Herren Helferich, Tillmanns und Leser so gut — die Stimmzettel an die stimmberechtigten Anwesenden zu vertheilen und dann wieder einzusammeln.

1) Herr Barth (Marburg): „Ueber Prostatasarcom."*)

*) S. grössere Vorträge und Abhandlungen No. XIV.

2) Herr Bardenheuer (Köln): „Plastischer Verschluss von grossen Blasenfisteln aus der Blasenwand.“*)

Discussion:

Herr Küster (Marburg): Ich würde dem Collegen Bardenheuer sehr dankbar sein, wenn er uns etwas Näheres über die Art und Weise angeben wollte, was denn nun weiter mit dem Rest der Blase, den man erhalten hat, vorgenommen werden soll; machte doch Herr Bardenheuer in der Discussion, welche sich an meinen Vortrag über Prostata-Carcinom und Blasenexstirpation knüpfte, die Bemerkung, dass man einen Theil der Blase hätte erhalten können. Ich habe mir darauf hin die Frage vorgelegt, ob es denn überhaupt denkbar sei, die Sache so zu gestalten, dass man die Kuppe der Blase mit der Pars membranacea vereinigt; denn darauf kommt es an, wenn wir die ganze Prostatsa mit fortnehmen, kann mir aber nicht recht vorstellen, wie das möglich sein soll. Dass es ein berechtigter Wunsch ist, erkenne ich an, aber die technische Ausführbarkeit scheint mir mehr als zweifelhaft zu sein.

Herr Bardenheuer: Ich glaube, dass doch eigentlich schon dadurch, dass man extraperitoneal und extravesical, wie ich das gethan habe, die die ganze Blase losschält und exidirt, der Beweis gegeben ist, dass man den Fundus in der gleichen Weise excidiren kann. Ich würde dann natürlich an der hinteren Wand der Blase einen Querschnitt anlegen und würde suchen, soviel wie möglich von den nicht afficirten Theilen zu erhalten und zuletzt den hinteren Theil des Defectes nach vorn annähen, gerade wie ich es bei der Vesicovaginalfistel mitgetheilt habe.

Herr Küster: Ja, wenn die Prostata angenäht ist, aber doch nicht, wenn die Prostata mit fortgenommrn wird. Wo bleiben die Ureteren?

Herr Bardenheuer: Ja, das ist natürlich eine zweite Frage. Die Ureteren wird man entweder, wie Herr Sonnenburg es gethan hat, in die Urethra einpflanzen, so dass man wenigstens ein Abträufeln des Urins hat, oder man muss sie wieder in die Blasenwand einpflanzen, die nach unten dislocirt wird. Das ist natürlich ein Project. Ich habe mich auch nur zu den Aeusserungen hinziehen lassen, erstens, weil ich es in mir verarbeitet habe und hoffe, es auch einmal ausführen zu können, zweitens, weil ich heute Morgens etwas dazu angeregt wurde, auf diese Operationsmethode, als weitere Entwickelung der Transplantation, wie sie zum Fistelverschlusse von mir ausgeführt worden ist, einzugehen.

Vorsitzender: Ehe wir in der Tagesordnung fortfahren, habe ich die Ehre, das Resultat unserer Abstimmung mitzutheilen. Es wurden 193 Stimmzettel abgegeben. Davon waren beschrieben mit dem Namen Bardeleben 94, König 22, Thiersch 15, von Bergmann 7, von Esmarch 1. Nach diesem Wahlprotocoll, welches unserem Ausschuss eingeliefert ist, ist Herr Bardeleben gewählt. Da der Gewählte hier anwesend ist, so frage ich an, ob er geneigt ist, die auf ihn gefallene Wahl anzunehmen?

Herr Bardeleben: M. H., diese Wahl überrascht mich in sehr hohem Grade. Ich kann natürlich für die Ehre nur herzlich danken. Soweit meine

*) S. grössere Vorträge und Abhandlungen No. IV. 1.

Kräfte reichen, will ich mich bemühen, den Voraussetzungen, die Sie gemacht haben, zu entsprechen.

3) Herr Bardenheuer (Köln): „Plastische Operation zur Verhütung der Kieferklemme.“*)

Vorsitzender: Die Herren wissen, dass von Herrn von Forckenbeck unter den Auspicien einer grossen Anzahl von Notabilitäten ein Aufruf zur Errichtung eines Denkmals weiland Ihrer Majestät der Kaiserin und Königin Augusta erlassen worden ist. Ich glaube, dass ich nichts hinzuzufügen brauche. Gerade wir, die wir uns des besonderen Wohlwollens Ihrer Majestät der hochseligen Kaiserin jederzeit zu erfreuen hatten, begrüssen es mit freudiger Genugthuung, dass an ein Denkmal gedacht wird, das aus den Kreisen des Volkes selbst, dem ihre fortwährende Fürsorge gewidmet war, gegründet werden soll. Ich bemerke, dass Sie den Aufruf in extenso zu lesen bekommen werden und dass die Einzeichnungsliste bei unserem Bibliothekar Anders aufliegen wird.

4) Herr Bardenheuer (Köln): „Quere Nierenresection.“**)

Discussion:

Herr Hochenegg (Wien): M. H., ich erlaube mir über einen Fall zu referiren, von dem ich glaube, dass er sich dem Falle von Herrn Bardenheuer anschliesst. Bei demselben handelte es sich um einen über Kopfgrossen cystischen Tumor der rechten Niere. Um den Kranken möglichst rasch zu heilen, plante ich die Nierenexstirpation und legte einen für die Nierenexstirpation tauglichen seitlichen Schnitt an. Bei der Operation zeigte sich nun, nachdem man auf die Geschwulst gekommen war und diese nach der Punction vorgezogen hatte, dass die Niere, von der der cystische Tumor ausging, auffallend gross, ungefähr 18 cm lang, normal breit, normal dick war. Durch diese auffallende Grösse der Niere war ich veranlasst, daran zu denken, ob es sich nicht um eine rechtsseitige Doppelniere und Ausgang einer Hydronephrose von dieser handle. Diese Annahme wurde zur Gewissheit erhoben, indem ich hierauf oben, in der Gegend des oberen Drittels der Niere einen oberen Hilus mit einer zweiten Ureter fand. Deshalb beschränkte ich mich darauf, folgendermassen vorzugehen: Die cystische Geschwulst, der hydronephrotische Sack wurde sehr stark vorgezogen und nun eine elastische Ligatur am unteren Pol der Niere über dem oberen Ende der Geschwulst angelegt und mit einer Myom-Nadel die so abgebundene Niere mit ihrem untern Pole ausserhalb der Wunde vorgezogen gehalten und der hydronephrotische Sack natürlich abgetragen. Der weitere Verlauf war ein ganz günstiger. 21 Tage hielt die Ligatur, dann schnitt die elastische Ligatur durch und es etablirte sich eine Harnfistel, worauf wir von nun an folgendes Phänomen beobachten konnten, welches meine Ansicht, dass es sich um eine rechtsseitige Doppelniere und Ausgang einer Hydronephrose von einem der

*) S. Grössere Vorträge und Abhandlungen No. IV. 2.
**) S. ebenda No. IV. 3.

Ureteren der Doppelniere gehandelt habe, noch bestätigte. Wir beobachteten nämlich, dass, wenn wir die Harnfistel durch ein Drain offen hielten, sämmtlicher Harn durch dieses Drain nach aussen abging und die Blase vollständig leer blieb. Wenn wir dagegen das Drain entfernten, oder das Drain verschlossen, so ging sämmtlicher Harn durch die Blase ab. Es konnte ja nichts nach aussen treten, und es waren durch den Verschluss des Drains Verhältnisse hergestellt, wie sie vor der Operation bestanden und zur Hydronephrosenbildung geführt hatten. Es ist nur die Frage, wie wir das Phänomen erklären können, dass das eine Mal sämmtlicher Harn durch die Fistel nach aussen entleert wurde, das andere Mal durch die Blase abging? Dass sämmtlicher Harn durch die Blase abging, wenn die Fistel geschlossen war, ist ganz selbstverständlich; es waren die Verhältnisse so wie früher, als die Hydronephrose noch nicht operirt war. Es ist aber vollständig unklar, wieso es kam, dass sämmtlicher Harn aus der Fistel austrat, wenn wir diese offen erhielten und die Blase vollständig leer blieb. Zuerst dachte ich natürlich an eine Communication dieser Harnfistel mit dem Becken des zweiten, oberen Ureter. Ich glaubte diese Communication am Besten dadurch nachweisen zu können, dass ich durch das Drain einen indifferenten Farbstoff einspritzte. Es gelang mir jedoch niemals, etwas mehr Farbstoff einzuspritzen, und ferner niemals gelang mir der Nachweis, dass der Farbstoff in die Blase gelangte. Dadurch wurde es schon sehr unwahrscheinlich gemacht, dass eine solche Communication bestünde. Ferner konnte ich in der Literatur keinen Fall auffinden, bei dem eine solche Communication beobachtet worden wäre. Dann kam ich von dieser Annahme ab und glaubte, mit folgender Hypothese das geschilderte Phänomen erklären zu können. Ich erkläre mir das ganze Vorkommniss so, dass der Abfluss des Harns aus dem oberen Ureter und dem oberen Nierenbecken, also aus der oberen Hälfte der Niere unter ungünstigeren Abflussbedingungen steht, als der Abfluss des Harns aus der noch dazu durch ein Drain offen gehaltenen Fistel und jenem unteren Gebiete der Niere, die gegen die Fistel zu den Harn secernirt. Es kam daher, wenn wir die Fistel offen erhielten, zu Stauungen im oberen Nierenbecken und in Folge dessen zu vicariirender Function der unteren Niere, so dass sämmtlicher Harn von der unteren Niere secernirt wurde und dann eben nach aussen floss. Ich wäre in dem geschilderten Falle nicht so rasch zur Annahme der Doppelniere gekommen, wenn wir nicht schon früher einen ähnlichen Fall in der Klinik beobachtet hätten: Bei einer jungen Frauensperson war es unter heftigen Nierenkoliken zur vollständigen Anurie und Bildung einer über Mannsfaustgrossen Hydronephrose gekommen. Bei der Operation wurden Steine aus dem dilatirten Becken entfernt. Auch in diesem Falle war die Niere sehr gross, aber besass jedenfalls nur einen Ureter, der durch Concremente verlegt war, was die Anurie bedingte. Mit dem Brenner-Leiter'schen Endoskop wurde das Vorhandensein nur eines Ureter thatsächlich constatirt.

5) Herr Landerer (Leipzig): „Behandlung der Varicositäten.“*)

*) S. grössere Vorträge und Abhandlungen No. XXVI.

Discussion:

Herr Bardeleben (Berlin): Ich will Sie nur ganz kurze Zeit behelligen, und nur deshalb, weil ich glaube, dass diese Sache von so grosser praktischer Bedeutung ist, dass, wenn man zufällig eine grosse Masse von Erfahrungen auf diesem Gebiete hat, man sie mittheilen muss. Was zunächst das Ravoth'sche Bruchband gegen die Varicocele betrifft, so erlaube ich mir vorauszuschicken, dass ich mit Ravoth, als er diese Behandlungsmethode erfand, in vielfachem Verkehr stand. Wir waren beide Examinatoren in derselben Abtheilung. Ich habe viele seiner Patienten gesehen, muss aber bekennen, dass ich keinen gesehen habe, bei dem auf die Dauer die vermeintliche Heilung Stand gehalten hätte. Die Heilungen haben nicht einmal so lange gedauert, als Ravoth selbst noch gelebt hat. Es ist ja möglich, dass der Eine und der Andere dauernd geheilt worden ist; ich kann nur constatirn, die grosse Menge hat Recidive gehabt und zwar sehr bald.

Was dann zweitens die Varicositäten der Vena saphena magna betrifft, oder wollen wir lieber sagen, des Unterschenkels, so muss ich vor Allem hervorheben, dass doch bei Weitem nicht alle Varicositäten des Unterschenkels mit der Vena saphena magna zusammenhängen, sondern auch oft mit der Saphena parva und oft mit ganz unregelmässig verlaufenden Venen. Ich spreche davon mit so grosser Bestimmtheit, weil auf der Abtheilung, welcher vorzustehen ich die Ehre habe, oft 80—100 Patienten mit Unterschenkelgeschwüren und varicösen Venen sich befinden, — bekanntlich eine wahre Plage für eine chirurgische Abtheilung, weshalb ich denn auch sehr dankbar bin, dass seit längerer Zeit Herr Oberstabsarzt Dr. Köhler diese Patienten unter seine besondere Obhut genommen hat. Ich habe aber auch in Greifswald schon unter dem Andrang von Bummlern mit varicösen Geschwüren zu leiden gehabt, die von einem Krankenhause in's andere wanderten und die, seit das neue Krankenhaus in Greifswald eröffnet war, mit Vorliebe sich daselbst sesshaft machten. Es wurde da für sie sogar eine besondere Abtheilung errichtet, oben auf dem Boden, sogar zeitweise, wenn ihrer zu viele waren, eine Streu gemacht, um sie unterbringen zu können. In der Zeit, als noch nicht allzu viel operative Fälle vorkamen, habe ich (schon 1849 und 1850) angefangen, bei varicösen Geschwüren der Unterschenkel in der Regel die Vena saphena magna zu verschliessen, damals aus Vorsicht, vielleicht auch aus Neigung zu einem modernen Mittel, mit Hilfe der Electrolyse. Das gelingt sehr schön mit einer sogenannten constanten Batterie und zwei Platin-Nadeln. Man kann in der Zeit von 10 bis 20 Minuten die Venen sicher verschliessen. Es ist mir dabei niemals ein übler Zufall begegnet. Jetzt halte ich es für richtiger, die Vene zuzubinden und auszuschneiden. Dieses Zubinden und Ausschneiden habe ich an dem grossen Material in der Charité vielfach mit einem zunächst vortrefflich erscheinenden Erfolge geübt. Venen in der einen oder anderen Weise zu verschliessen, ist ja heut zu Tage überhaupt kein besonderes Kunststück. Jedenfalls braucht man es nicht so grob anzufangen, wie einstmals Maisonneuve, der in die zu verschliessende Vene eine Portion Liquor Ferri sesquichlorati einspritzte.

Nun kommt aber das „Aber“. Ich habe gesehen, dass schon nach 2 Jahren, wenn ich der Leute habhaft wurde, was ja oft geschah, weil es eben Bummler waren, die das Krankenhaus immer wieder aufsuchten, — die varicösen Venen sich restituirt hatten, — nicht dieselben, denn die waren ja ausgeschnitten, aber es waren neue Varicositäten da. Die blosse Dehnung macht ja nicht die Varicosität. Es giebt varicöse Venen, die nicht dünnwandig, sondern dickwandig sind, es giebt varicöse Venen, die in ihrem Verlauf dem in der Anatomie angegebenen gar nicht entsprechen, ganz abnorm verlaufende, in Schlangenwindungen sich hinziehende. Ich meine also, es ist gewiss ganz schön, wenn wir noch ein Mittel mehr haben, um palliativ gegen Varicositäten zu wirken, aber ich möchte davor warnen, gar zu radicale Hoffnungen daran zu knüpfen. Ich glaube sowohl vom theoretischen als auch vom practischen Standpunkt zu einer solchen Warnung berechtigt zu sein.

Herr Landerer: Ich erlaube mir, Herrn Bardeleben zu bemerken, dass ich mich mit Rücksicht auf die grosse Tagesordnung allerdings etwas sehr kurz gefasst habe, und dass ich deshalb auf einige Punkte noch eingehen möchte. Was zunächst die Dauer der allerdings ja kleinen Zahl von Heilungen betrifft, so kann darüber ein Zweifel nicht sein. Es sind unter den fünf vier Aerzte, frühere Mediciner und jetzige Aerzte, bei denen ich noch vor kurzer Zeit Nachrichten eingezogen habe. Dann ist unter Denen, die diese Bandagen tragen, auch eine Anzahl Aerzte, die sehr damit zufrieden sind. Schliesslich möchte ich hervorheben, dass ich ja auch im Ganzen mich sehr bescheiden ausgedrückt habe, was die Aussichten des Verfahrens anbetrifft. Ich habe angedeutet, dass ich in einigen Fällen eine Verkleinerung des Umfanges des Unterschenkels bekommen habe, zunächst in einem sehr schweren Falle mit einem Umfange von 55 cm, wo derselbe auf 44 zurückgegangen ist. Also die Aussicht ist vorhanden, dass man in einzelnen Fällen vielleicht eine wesentliche Besserung erlangt.

Zu viel möchte ich auch nicht versprechen. Ich glaube aber, dass dieses einfache Verfahren den Patienten angenehmer ist, weil sie nur das Band umschlingen müssen, als Wickelungen, als Gummibinden u. s. w. Es sind mehrere Patienten, die ich behandelt habe, die vorher vor Schmerzen fast unfähig waren zu gehen, und die sofort mit dem Bande zu gehen vermochten. Einen Versuch wäre das Verfahren schon werth; nur möchte ich Sie bitten, sich nicht gar zu viel davon zu versprechen.

Herr von Lesser (Leipzig): M. H. Ich möchte, im Anschluss an das von Herrn Bardeleben Gesagte, mittheilen, dass Hueter in seinen Vorlesungen sowohl, also auch, wie ich glaube, in seinem Buche über allgemeine Chirurgie, eine Thatsache anführte, welche er während seiner Studien bereits an Präparaten im Musée Dupuytren zu Paris öfters beobachtet hatte. Er fand nämlich, dass bei Varicen an den Beinen, die Vena saphena magna gewöhnlich nicht varicös erweitert war, sondern als ein dicker, gerader Stamm zwischen den Varicositäten sich vorfand. Diese Beobachtung gab mir Veranlassung, weitere Studien und weitere experimentelle Nachforschungen über den Gegenstand anzustellen. Ich bin hierbei zu dem Ergebniss gelangt, dass

sog. Varicen der Venen zu unterscheiden sind von den Venenerweiterungen. Die Varicen gehören in das Gebiet des Gefässwucherungen und nicht der einfachen Gefässerweiterungen. Wie die Varicen an den Beinen, gehören auch die Varicocele und die Veränderungen an den Venen des Anus-Randes zu den Gefässwucherungen. Die Wucherung betrifft hauptsächlich die kleinsten, unter normalen Verhältnissen oft kaum wahrnehmbaren Venen. — Besonders am Unterschenkel ist der Beginn der Wucherung in Form jener zierlichen venösen „Gefässterne" sehr deutlich zu beobachten, wie wir ja solche „Sterne" auch vielfach in der Haut der Wangen und des Nasenrückens bei älteren Leuten antreffen. — Auf weitere Einzelheiten will ich nicht eingehen; ich will nur hinzufügen, dass auch experimentell, durch dauernde Verstopfung grösserer Abschnitte der Vena saphena magna, wie man solche anstandslos durch Einspritzungen von Gyps ohne jeden Schaden für die Thiere erreichen kann, die Erzeugung von Varicen an den Venen des durch die Verstopfung betroffenen Gefässgebietes nicht gelungen ist. Mithin konnte auch der alten Theorie von der Drucksteigerung in den Venen, als Ursache der Varicenbildung keine Berechtigung zugestanden werden. Eine weitere Stütze für die Annahme, dass die Varicen zu den Gefässwucherungen gehören, ergab sich aus dem Studium von Präparaten, an denen ausser den varicös entarteten Venen, auch die subcutanen Lymphgefässe injicirt worden waren. Ein sehr interessantes, hierher gehöriges Corrosions-Präparat aus der Sammlung von Herrn Professor Teichmann in Krakau habe ich in Virchow's Archiv (vergl. von Lesser, Ueber Varicen, Band 101, 1885. Fig. X.) abbilden dürfen. Man sieht hier deutlich, dass die Gefässveränderung nur zum kleinsten Theile die subcutanen Venen betrifft. Es müssten dann die Varicen hauptsächlich mit den subcutanen Lymphgefässsträngen verlaufen. Statt dessen liegen die meisten Varicen über den Lymphgefässstämmen, d. h. oberflächlicher und gehören zu den in der Haut selbst gelegenen Gefässgebieten. In der That können Sie sich durch sorgfältige Präparation von Unterschenkelvaricen, sowie auch durch das klinische Studium derselben leicht überzeugen, dass die meisten Varicen als Wucherungen der cutanen kleinsten Venen anzusehen sind. — Was nach Obigem von den mannichfachen Methoden der Behandlung von Varicen für deren gründliche Heilung zu erwarten ist, ergiebt sich von selbst. Vielfach wird der Erfolg von dem Maass von Phantasie und von Optimismus beim Arzte und bei dem Patienten abhängig sein.

6) Herr Petersen (Kiel): „Ueber den angeborenen muskulären Schiefhals"*).

Discussion:

Herr Bruns (Tübingen): Ich möchte dem Herrn Vortragenden darin beipflichten, dass es sicher Fälle von angeborener Contractur des Kopfnickers giebt. Ich habe bei einem Neugeborenen eine ganz frische Ruptur des Sternocleidomastoideus beobachtet und dass der Muskel vorher nicht normal sondern verkürzt war, bewies die ganz ausgesprochene Asymmetrie des Kopfes. Es be-

*) S. grössere Vorträge und Abhandlungen No. XVIII.

stand also hier ein angeborenes Caput obstipum und eine Ruptur des verkürzten Muskels war während der Geburt zu Stande gekommen.

7) Herr Rehn (Frankfurt a. M.): „Compression der Cauda equina durch einen extradural gelegenen Tumor. Operation. Heilung"*).

Vorsitzender: Ich erlaube mir zunächst die Liste der neu aufgenommenen Mitglieder vorzulesen:

Die Herren: 30) Dr. Kuthe in Berlin, 31) Dr. Curt Schmidt, Stabsarzt in Döbeln. 32) Dr. Berger, Medicinal-Rath und dirigir. Arzt in Coburg, 33) Dr. Rubinstein in Berlin, 34) Dr. Gerster, Professor in New York, 35) Dr. Adolf Schmitt, Assistenz-Arzt der chirurg. Klinik in Berlin, 36) Dr. Rudolf Wagner, desgleichen, 37) Dr. Sellerbeck, Ober-Stabsarzt in Berlin.

8) Herr von Zoege-Manteuffel (Dorpat): „Ueber angiosclerotische Gangrän."**)

Discussion:

Herr Braun (Königsberg i. Pr.): Ich möchte mir in Bezug auf die Häufigkeit des Vorkommens derartiger Zustände nur mitzutheilen erlauben, dass ich in der That auch glaube, dass besondere, wahrscheinlich klimatische Verhältnisse bei dem Zustandekommen dieser Gangrän mit im Spiele sein müssen. Es ist mir nämlich auffallend gewesen, dass ich in meiner ganzen Studienzeit und während meiner späteren Thätigkeit in Mittel-Deutschland nie einen derartigen Fall zu Gesicht bekommen habe, in dem also die Gangrän bei jungen Personen, ohne nachweisbare Veranlassung nur durch Wucherung der Intima und Media der Arterien und bedeutende Verengerung oder Verschluss dieser Gefässe zu Stande gekommen war, während ich jetzt in meiner neuen Thätigkeit in Königsberg in einem halben Jahr 4 derartige Fälle gesehen habe. Jedenfalls ist die Sache auffallend, und ich glaube, dass der Einfluss der Kälte im Osten mit daran Schuld ist. Alle Kranke, die ich sah, waren aus Russland. Auf die Frage über die zweckmässigste Stelle der Amputation in diesen Fällen möchte ich nicht näher eingehen.

Herr von Bergmann II. (Riga): Ich möchte nur bemerken, dass ich in 3 derartigen Fällen mit der Unterschenkel-Amputation (oberes Drittel) ausgekommen bin. Mit der Operation haben die Beschwerden vollständig aufgehört und obgleich ich stets einen starken hinteren Hautmuskellappen gebildet, so ist es nur hier und da zu ganz oberflächlicher Randgangrän gekommen, welche weiter keinen Schaden angerichtet hat. In allen drei Fällen ist der Stumpf ein ganz vorzüglicher geworden. Welche Vortheile für den Patienten aus der Unterschenkel-Amputation gegenüber der von Herrn von Zoege-Manteuffel proponirten Amputation erwachsen, liegt ja auf der Hand. Somit empfehle ich in den Fällen von arteriosklerotischer Gangrän, wo die rasenden Schmerzen und

*) S. grössere Vorträge und Abhandlungen No. XX.
**) S. ebenda No. VII.

das Weiterschreiten der Gangrän ein expectatives Verfahren ausschliessen, im oberen Drittel des Unterschenkels zu amputiren.

Herr von Zoege-Manteuffel: Ich habe nicht direct in Abrede stellen wollen, dass man gelegentlich im Unterschenkel amputiren kann. Ich habe nur sagen wollen, dass wir die Indication genauer präcisiren können, wenn wir berücksichtigen, dass im Popliteal-Gebiet die Grenzscheide gesetzt ist für Dasjenige, was vom Nerv noch abfallen muss, andererseits nach unten die Grenze des Gebiets gegeben ist, bis wohin wir noch gesunde Gefässe zu erwarten haben. Was die klinischen Verhältnisse anbetrifft, so bin ich auf die ätiologischen Momente nicht näher eingegangen, weil das zu weit geführt haben würde, aber ich glaube allerdings, dass die Kälte-Einwirkung eine bestimmte Rolle dabei spielt, obgleich meine Patienten den verschiedensten Berufskreisen angehören; nur einer ist seinem Berufe nach mehr der Kälte ausgesetzt, er ist Dachdecker, die anderen sind Gutsbesitzer, Lehrer, Geistliche, etc. Ergotismus ist wohl ziemlich sicher auszuschliessen, insofern die Kranken aus verschiedenen Gegenden stammen und es da doch sehr gezwungen erscheinen dürfte, die Ursache für die Erkrankung in zufälligem Genusse des Mutterkorns zu suchen.

(Schluss der Sitzung 4 Uhr 5 Minuten).

Vierter Sitzungstag

am Sonnabend, den 4. April 1891.

a) Morgensitzung im Operationssaale der Königl. chirurgischen Universitätsklinik.

(Eröffnung der Sitzung um 10 Uhr.)

Vorsitzender: M. H., Se. Excellenz der Staatsminister Herr von Gossler hat von Naumburg aus folgendes Telegramm an uns gerichtet:

> „Der Deutschen Gesellschaft für Chirurgie meine wärmsten Wünsche für die Einrichtung des Langenbeckhauses als Zeichen der Einigkeit in wissenschaftlichem Streben und in Anerkennung wahrer Verdienste. Der erlauchten Urheberin des Projectes mein pietätvolles Gedenken. von Gossler."

M. H., ich bin der Meinung, dass dieses Telegramm uns die erwünschte Gelegenheit giebt, der grossen Verdienste, welche sich Excellenz von Gossler während seiner Amtsführung um die Pflege der Naturwissenschaften, der Medicin und der Chirurgie insbesondere erworben hat, mit Dank und Anerkennung zu gedenken, und ich fordere Sie auf, in diesem Sinne sich von Ihren Sitzen zu erheben. (Geschieht.)

1) Herr Kader: „Ueber localen Meteorismus, (mit Demonstrationen).“*)

2) Herr Braun (Königsberg i. Pr.): „Demonstration eines wegen Gangrän resecirten Volvulus der Flexura sigmoidea.“**)

Discussion:

Herr James Israel (Berlin): Ich habe vor ungefähr 14 Tagen einen Fall von Achsendrehung der Flexura sigmoidea operirt, fast identisch mit dem von Herrn Braun, welcher in evidenter Weise die von Herrn Kader angeführten Behauptungen des verstorbenen von Wahl bestätigt. Ich war in der Lage, die Wahrscheinlichkeitsdiagnose auf Achsendrehung der Flexura sigmoidea auf Grund meiner Kenntniss der einschlägigen Arbeiten von Wahl's zu machen. Man sah und fühlte auf dem im Allgemeinen nicht erheblich aufgetriebenen Leibe, linkerseits aus dem kleinen Becken emporsteigend, einen dicken, wurstförmigen Tumor, welcher sich nach oben hin verlor. Die Laparotomie erwies eine Achsendrehung einer ganz enorm ausgedehnten Flexura sigmoidea, deren Scheitel bis nach oben unter den Rippenbogen verlagert war. Das Interessanteste dabei ist, dass die zuführenden Därme in keiner Weise irgend erheblich aufgetrieben waren. In diesem Falle gelang mir die Detorsion sehr leicht, und ich bin ohne Resection ausgekommen mit Fixation eines Schenkels der Darmschlinge an der Bauchwand, um die Rückkehr der Drehung zu verhindern. In diesem Falle zeigte sich evident, ebenso wie in einem anderen von mir beobachteten Falle, dass durch eine Retraction des Mesenteriums in querer Richtung an der Basis der Schlinge wohl ein sehr starkes prädisponirendes Moment für die Achsendrehung der Flexur gegeben wird. In diesem Falle war das Mesenterium durch eine Pseudomembran geschrumpft, dergestalt, dass sich die beiden Schenkel fast berührten. Ich habe in diesem Falle wenige Tage nach der Operation Stuhl erzielt. Der Stuhl fing dann aber an, allmälig unregelmässig zu werden, es traten Uebligkeiten hinzu, und ich sah mich veranlasst, auf Grund der Annahme eine Atonie der überdehnten Darmmusculatur, an der Stelle der Einnähung der Darmschlingen ein Sicherheitsventil in Gestalt eines Anus praeternaturalis anzulegen. Das hat sich auch vollkommen bewährt, und der 75—76-jährige Mann befindet sich zur Zeit, 14 Tage nach der Operation, gut; es treten wieder zeitweise Entleerungen per anum ein.

Herr Schlange (Berlin): M. H., die Demonstration des Herrn Kader ist, scheint mir, dazu bestimmt, einen Gegensatz zu klären, der sich vor 2 Jahren in der Discussion ergeben hat, welche sich an meinen Vortrag über Ileus anschloss. Ich muss aber doch sagen, eigentlich hat uns Herr Kader nichts Neues gezeigt. Das wissen wir doch wohl Alle, dass Darmschlingen, in denen die Blutcirculation stockt, sei es aus welchem Grunde es wolle, durch Strangulation oder durch Lähmung der Gefässe, sich aufblähen, eben so gut, wie es doch bei allen incarcerirten Hernien geschieht. Aber diese

*) S. grössere Vorträge und Abhandlungen No. XXII.
**) S. ebenda No. XXIX.

Thatsache, dass die betreffende Schlinge sich aufbläht, hat für die Diagnose des Ileus, für die Beurtheilung des ganzen Falles oft nur einen sehr bedingten Werth. Der Werth ist ein ausserordentlich grosser da, wo wir die Schlinge irgend wie palpiren können. Das gelingt in einer Reihe von Fällen; z. B. bei Repositionen von Hernien en masse; wir können sie auch fühlen, wenn es sich um einen hochgradigen Volvulus handelt, um die Torsion einer grossen Darmschlinge. Hier ist erfahrungsgemäss im übrigen Darm verhältnissmässig wenig oder gar keine Tympanie vorhanden; aber es kommen häufig genug Fälle vor, wo eine kleine Darmschlinge incarcerirt ist, die dann ganz im kleinen Becken oder neben der Wirbelsäule liegt. Ist diese dann, wie gewöhnlich, von der ganzen Masse der stark aufgetrieben oberhalb des Hindernisses gelegenen Darmschlinge überlagert, so ist sie vor jeder Betastung absolut geschützt und ihr physikalisches Verhalten ist desshalb für die Diagnose nicht zu verwerthen.

Herr von Zoege-Manteuffel (Dorpat): Der Widerspruch zwischen mir und Herrn Schlange ist insofern allerdings ein scheinbarer, als wir beide auf die erhaltene Vitalität des Darmrohres und die Diagnose der Lähmung ein gleich grosses Gewicht legen. Nur erscheint mir in der weiteren Ausführung dieser Dinge ein Widerspruch unserer Anschauungen fortzubestehen insofern Herr Schlange Das, was er über die Lähmungen sagt, auf alle Ileusfälle bezieht, während ich stets hervorhob, dass es sich bloss auf den Obturations-Ileus, also die Stenosen etc., bezieht. Ferner sprach Herr Schlange wiederum bei allen Ileusformen vom Meteorismus oberhalb des Hindernisses und bin ich dieser Anschauung, soweit es sich um Strangulationen handelt, ebenfalls entgegengetreten. Wie Sie, m. H., sich, glaube ich, zur Evidenz heute nach den Experimenten Herren Kader's überzeugt haben werden, kann von einem Meteorismus über einer Strangulation nicht die Rede sein. — Wenn Herr Schlange ferner damals sagte, dass die Lähmung des Darmes die Laparotomie contraindicire, so muss ich auch darin einen Widerspruch unserer Anschauungen feststellen. Es liegt das eben daran, dass ich, gestützt auf die von Wahl'schen Beobachtungen, den Obturations-Ileus vom Strangulations-Ileus trenne. Ich habe schon vor 2 Jahren gesagt, dass Das, was Herr Schlange sagte, nur für Obturationsfälle Geltung habe, nicht aber für Strangulationen; denn wenn wir hier die Lähmung als Contraindication gegen die Laparotomie ansehen wollen, werden wir diese Operation überhaupt nie indicirt sehen, denn der strangulirte Darm ist, wenn er in unsere Beobachtung kommt, wohl stets schon gelähmt. — Die Laparotomie überhaupt und ganz, auch für die Strangulationen zu verwerfen — so weit wird doch Herr Schlange nicht gehen, obgleich er ja kein Freund dieser Operation ist.

Den anderen Einwand Herrn Schlange's gegen die Wahl'sche Diagnostik, dass unter Umständen eine strangulirte Schlinge so klein sein kann, dass sie nicht zu fühlen ist, will ich theoretisch zugeben. Ich habe einen derartigen Fall nie gesehen. Bei der prallen Spannung solch' kleiner Abschnürungen aber, die wir ja von den Brüchen her kennen, meine ich aber doch, dass auch hier meist der Nachweis eines Tumors gelingen muss. Zu-

dem vergrössern sich Abschnürungen durch Nachziehen gesunden Darmes stets, wenn kein Gegendruck etwa durch einen Bruchsack gegeben ist.

Im Anschluss an den sehr interessanten Fall, den uns Herr Braun (Königsberg) demonstrirte, möchte ich nur hervorheben, dass ich aus eigener Erfahrung weiss, wie schwierig unter Umständen die Resection des S roman. sein kann. Mir ist es in einem Falle, wo es sich um Gangrän der ganzen Flexur handelte, nicht gelungen, die Darmenden aus der Bauchhöhle herauszuführen. Ich musste sie vernähen und einen Anus artif. über dem centralen Darmstumpf anlegen. Leider ging der Kranke, der den schweren Eingriff glücklich überstanden hatte, nach 5 Wochen an Perforation eines Ulcus ventriculi zu Grunde. *)

Herr Kader (Dorpat): „Neu" ist der locale Meteorismus keineswegs, Herr Schlange hat darin gewiss Recht. Ich habe ja in der mir zugänglichen Literatur über 90 Fälle von theils auf dem Operations-, theils dem Sectionstisch constatirten localem Meteorismus erwähnt gefunden. Aber ich mache hier darauf aufmerksam, dass nur in einigen wenigen dieser Fälle die richtige Diagnose gestellt und die entsprechende Therapie eingeschlagen wurde, trotzdem dass die locale Aufblähung in der Mehrzahl der Fälle sich sehr auffällig und gross erwies.

von Wahl war der Erste, der die Behauptung aussprach, dass dieser locale Meteorismus für gewisse Fälle der Darmocclusion etwas Obligatorisches, Gesetzmässiges und von der schwerwiegendsten diagnostischen Bedeutung ist. Ich habe nun mir zur Aufgabe gestellt, die von Wahl'schen Behauptungen auf ihre Richtigkeit zu prüfen. Ich versuchte und, wie es mir scheint, doch mit einem gewissen positiven Erfolge die Bedingungen der Entstehung, Localisation, Grösse und Ausbreitung des sog. „Meteorismus", speciell des „localen Meteorismus" bei Darmocclusion zu erforschen. Hier, glaube ich, liegt auch das „Neue" meines Vortrages.

In Betreff der Nachweisbarkeit der nach Herrn Schlange sehr kleinen, wenn auch aufgeblähten Darmschlinge möchte ich behaupten, dass die in der Chloroformnarcose, durch die Bauchdecken und per rectum durchzuführende bimanuelle Untersuchung des Abdomen, meinetwegen auf die Gefahr der Zerreissung der Sphincter, doch in den allermeisten Fällen, vorausgesetzt keine allzudicken Bauchdecken, zum erwünschten Ziele führen wird.

Ich habe noch in der älteren Literatur Fälle gefunden, so z. B. einen Fall von dem verstorbenen Prager Chirurgen Heine, mitgetheilt von Weil.**) einen Fall von Rühle und Busch***) u. a., wo die abgeklemmte Schlinge einen kaum Gänseeigrossen Tumor bildete. Derselbe war aber doch durchzufühlen und zwar in so charakteristischer Weise, dass man eine richtige Diagnose stellte, die einzig mögliche Therapie einschlug und im letzteren Fall den Patienten auch rettete. Ich habe aber weiter Fälle von Darmocclusion, und zwar in

*) Anm. Ich habe meine Worte in der Discussion, mit Wissen Herrn Schlange's, etwas weiter ausgeführt.

**) Zur Laparotomie bei innerer Einklemmung. Prager med. Wochenschrift. 1878 No. 31—32.

***) Ileus etc. Berl. klin. Wochenschrift. 1865. No. 20.

der neueren Literatur mitgetheilt gefunden, wo sich seit dem ersten Tage der Krankheit ein unbeweglicher, deutlich und charakteristisch fühlbarer Tumor durch die Bauchdecken palpiren liess; wo jedoch die Diagnose nicht über die der Darmocclusion im Allgemeinen hinausging und die erfolglose Therapie expectativ blieb. Dass auch der zuführende Darm eine Blähung erleidet, das bezweifle und bestreite ich gar nicht. Ich behauptete und behaupte nur, dass die Aufblähung und Erlahmung des zuführenden Darmes als Folge der Stauung und Zersetzung seines Inhaltes im Vergleich zur sehr viel stärkeren und viel schneller eintretenden Auftreibung und completen Lähmung der auf diese oder jene Weise für die Kothpassage ausgeschlossenen und eine gleichzeitige Circulationsstörung erleidenden Darmpartien eine durchaus geringfügige ist und in ihrer progressiven Entwickelung sehr wesentlich zurückbleibt. Dieses wird noch durch die Möglichkeit der Entleerung des Inhaltes des zuführenden Darmes per os nicht unwesentlich begünstigt. Zu einem bedeutenderen Meteorismus des zuführenden Darmes, zu einer klinisch mehr oder weniger completen Lähmung der Darmmusculatur kommt es erst dann, wenn bereits eine allgemeine Peritonitis, im Grunde doch ebenfalls eine Form der Circulationsstörung, entsteht.

Was schliesslich die Bedeutung des von Wahl'schen localen Meteorismus betrifft, so möchte ich demselben im Symptomencomplex der inneren Darmocclusion an erster Stelle die Bedeutung eines objectiven, gesetzmässig-obligatorischen und dadurch ausschlaggebenden Symptoms zuerkennen.

3) Herr Hans Schmid (Stettin): „Die Resection der Hüftpfanne.“*)

Discussion:

Herr Bardenheuer (Köln): M. H., ich hatte gehofft, Ihnen heute einen Fall vorstellen zu können, wo ich die typische Pfannenresection ausgeführt hatte und gleichzeitig die concentrische partielle Resection, wie ich sie kurz nennen will, also die Abschälung des Hüftgelenkkopfes. Leider ist die Patientin nicht hergekommen. Ich hätte Ihnen alsdann demonstriren können, dass ein vollkommen bewegliches Gelenk erhalten worden ist. Ich habe überhaupt gesagt, dass es auf diese Weise möglich wäre, gerade in dem Sinne, wie der verehrte Herr Vorredner sich ausdrückte, zu umgehen, dass man in jedem Falle die typische Resection des Hüftgelenkkopfes ausführen müsse, und es lässt sich nicht leugnen, wenn ich auf die Resultate meiner vergangenen typischen Resectionen zurückschaue, dass die functionellen Resultate oft recht ungünstige sind. Die Verkürzung ist meist eine weit grössere, als sie z. B. dem Defect oder als sie auch der Verschiebung des Hüftgelenkkopfes an der Hüftgelenkpfanne vorbei entspricht, so dass ich immer mehr dazu neige, dass auch das Wachsthum des betreffenden Femur mit daran betheiligt und gestört ist. Ich eröffne in den Fällen, wo ich Tuberculose annehme — es handelte sich bisher nur um vorgeschrittene Tuberculose und ich habe in solchen Fällen 9mal schon die Operation ausgeführt, — das Gelenk von

*) S. grössere Vorträge und Abhandlungen No. XXI.

dem vorderen Trochanterschnitt aus, wie ich es kurz nennen will, von einem Schnitt aus, welcher dem vorderen Rande des Femur folgt, die Trochanterenspitze nach oben um etwa 5—10 cm überragt, lege ich das Gelenk bloss, dringe in dasselbe ein, führe eine starke Aussenrotation des Beines aus, wobei dann der Kopf nach vorn luxirt; je nach dem Befunde gehe ich nun vor. Ist der Kopf nur oberflächlich afficirt, so wird er partiell resecirt, ist gleichzeitig die Pfanne mit afficirt, so wird sie ausgelöffelt, ist aber gleichzeitig die Pfanne derart afficirt, dass eine Perforation stattgefunden hat oder im Innern des Beckens ein Abscess liegt, so wird vom suprasymphysären Schnitt aus die Pfanne blossgelegt. Es werden hierbei die Gefässe nach aussen gehalten, und es wird das Gelenk von dort aus resecirt. Ich muss Ihnen sagen, dass die Operation, wie sie eben Herr Schmid uns demonstrirt hat, mir persönlich viel schwieriger vorkommt. Man wird ja an der Leiche nachsehen können, ob sie etwa doch leichter ist, als sie den Eindruck auf mich gemacht hat. Die Resultate meiner Operationen waren immerhin diejenigen, dass ein Vorbeiwandern des Hüftgelenkkopfes an der Pfanne vorbei nicht eingetreten ist, und dass allerdings in 4 Fällen auch eine Nekrose des Theiles, welcher central von der Epiphysen-Linie des Kopfes lag, eingetreten ist. Trotz alledem ist dsr Erfolg der gewesen, dass theilweise mit Fistel, theilweise ohne Fistel Ausheilungen erzielt wurden, dass die Wanderung des Kopfes, resp. des Halses an der Pfanne vorbei verhindert worden ist, und dass in 3 Fällen ein bewegliches Gelenk und in den übrigen Fällen allerdings ein ankylotisches Gelenk erzielt worden ist. Indess ich glaube, dass wir, bei dem jetzigen Standpunkt der Resectionen, damit schon zufrieden sein können, wenn wir verhindern, dass der Hüftgelenkschaft an der Pfanne vorbei wandert.

Herr Heusner (Barmen): Wann ist er operirt, wenn ich fragen darf?

Herr Schmid: Vor 8 Monaten.

Herr Heusner: M. H., ich erlaube mir, Sie erstens auf die starke Flexionsstellung aufmerksam zu machen, verbunden mit Neigung zu Adduction, die hier vorhanden ist. Zweitens ist die Fistel noch vorhanden, und ich bin überzeugt, die Caries sitzt auch noch inwendig. Wenn Sie schon vor 8 Monaten operirt haben, müsste es bis jetzt zur Ausheilung gekommen sein, wenn andere Gründe als Tuberculose der noch vorhandenen Beckentheile zu Grunde lagen. Ferner bemerke ich, dass dieses Resultat noch lange nicht das Schlussresultat ist. Resecirte Gelenke werden auf die Dauer meist noch lockerer, bekommen dauernd eine Neigung zur Adduction, und wenn Sie nach 2—3 Jahren nachsehen, werden Sie bemerken, dass die Beine relativ im Wachsthum gegen die andere Seite ganz erheblich zurückbleiben.

Herr Schmid: M. H., ich bin weit entfernt, anzunehmen, dass das ein Schlussresultat ist. Aber die Beobachtung der letzten Monate hat gezeigt, dass die Neigung zur Adduction nicht zunimmt. Im Uebrigen lässt sich aus den noch bestehenden Fisteln der Schluss ziehen, dass an dem resecirten Femurende noch Tuberculose weiter besteht.

4) Herr Schlange: „Vorstellung eines Kranken mit geheilter Ectopia vesicae."

M. H., wenn wir einen Defect einer congenitalen Blasenspalte so schliessen, wie wir es besonders von dem Herrn Vorsitzenden gelernt haben, nämlich durch Bildung und Verschiebung von Hautlappen, so kommt es früher oder später zu Cystitis, meist mit steinigen Concrementen in der Blase und damit zu einem Leiden, welches die armen Patienten, die an und für sich schon genug gequält sind, auf's Neue in schwere Sorge und Bedrängniss versetzt. Dies scheint mit so grosser Regelmässigkeit einzutreten, dass wir, glaube ich, heute im Princip diese Operationsmethode aufgeben müssen. Wollen wir physiologische Verhältnisse wiederherstellen, so müssen wir Bedacht darauf nehmen, dass wir die Blase nur aus der Blasenschleimhaut bilden; wir müssen ihr aber auch eine normale Stellung anweisen, d. h. wir müssen sie aus ihrer Hernienartigen Vorlagerung hinter die Bauchdecken verpflanzen. Es sind also auch die Bauchdecken hier zu verschliessen. Weiter würde dann die Urethra aus Urethralschleimhaut und wenn irgend möglich, der Sphincter vesicae herzustellen sein. Herr Trendelenburg hat es so versucht, dass er die Beckenknochen hinten durchmeisselte, die Patienten in eigens dazu construirte Apparate für längere Zeit einschnallte und dadurch die Blasenränder so sehr näherte, dass er sie anfrischen und durch die Naht vereinigen konnte. Er hat von einzelnen geheilten Fällen berichtet. Aber immerhin sind die Heilungserfolge, so weit sie in der Litteratur veröffentlicht sind, nur spärliche geblieben. Ich glaube, es hat sich wohl die grosse Mehrzahl der Chirurgen noch an der Grösse des Eingriffs gestossen. Wir setzen ja immerhin 2 complicirte Fracturen des Beckens, noch dazu in einer Gegend, die sehr zu Decubitus neigt und die einen aseptischen Wundverlauf kaum garantiren lässt. Könnte man nun nicht auf einfachere, ungefährlichere Weise die nothwendige Annäherung der Blasenränder bewirken? Ich habe mit Erlaubniss des Herrn von Bergmann in diesem und noch in einigen anderen Fällen es so versucht, dass ich zwei senkrechte correspondirende Schnitte durch die Bauchdecken legte, die etwa in der Höhe der Spina anterior superior begannen und parallel an der Aussenseite der Mm. recti hinab bis über die Mitte der horizontalen Schambeinäste sich erstreckten. Ich schnitt aber nur bis auf die Fascia transversa, um möglichst einer späteren Hernienbildung vorzubeugen. Die Schnitte sollten nicht als Entspannungsschnitte wirken, es kam mir vielmehr darauf an, die Recti ganz beweglich zu machen. Die Mobilisirung gelang sehr leicht innerhalb der Bauchdecken; hier konnte man den Rectus von der unterliegenden Fascie auf stumpfem Wege ohne Mühe ablösen. Schwierigen lagen natürlich die Verhältnisse unten, wo der Rectus sich an den Knochen ansetzt. Ich hatte damals den Wunsch, die Lösung in der Weise zu besorgen, dass ich mit dem Ansatz des Rectus gleichzeitig den oberen Theil des Knochens abmeisselte; den wollte ich dann nach innen verschieben, und so wenigstens versuchen, den Symphysenspalt knöchern zu verschliessen. In Wirklichkeit stellte sich dieser Plan aber sofort als unausführbar heraus. Die verkümmerten Knochenenden geben zu wenig Knochen her und das Wenige, was man abmeisseln kann — es ist wirklich geringer, als

man sich denkt — folgt alsbald dem Zuge der Mm. recti in die Höhe. Trotzdem aber, glaube ich, wird man gut thun, wenn man bei der Lösung etwas Knochen abmeisselt; man wahrt dadurch dem Rectus immerhin seinen wenigstens einigermassen fixirten Ansatzpunkt. Nachdem die Lösung so geschehen, ist es leicht, die Blasenspaltränder bis zur Berührung zusammen zu schieben, anzufrischen und ohne Spannung zu nähen. Ich habe in diesem Falle in zwei Acten operirt und begonnen mit der Bildung der Urethra nach der Thiersch'schen Methode; vielleicht mit Unrecht. Hätte ich das nicht gethan, würde ich mit den Blasenrändern auch die der gespaltenen Prostata angefrischt und vernäht haben, was nun nicht mehr ohne Weiteres möglich war. Es wäre doch immerhin denkbar, dass etwas Continenz, die nun natürlich ganz fehlt, eingetreten wäre.

In einem zweiten Falle, den ich vor einigen Wochen operirt habe, habe ich zunächst nur die Blase in der geschilderten Weise gebildet. Es ist dabei zur Primärheilung der Blase gekommen. Empfehlen möchte ich bezüglich der Nachbehandlung, die seitlichen klaffenden Wundspalten mit Jodoformgaze zu tamponniren und diese möglichst 14 Tage lang liegen zu lassen. Darunter befindet sich die Wunde wohl, wenn auch die Jodoformgaze mit Urin durchtränkt ist; andererseits giebt der Tampon eine sehr gute Stütze für die verschobenen Weichtheile ab. Für die Nähte, glaube ich, ist es practisch, wenn man Silberdraht wählt, wenigstens scheint mir das im letzten Falle Vortheil gebracht zu haben. Die Nähte müssen ja recht lange liegen bleiben; der Silberdraht kann dabei aber nicht quellen, was bei Seide unvermeidlich ist.

Ich kann Ihnen meinen Patienten, der nur 10 Jahre alt ist, ja nicht als ganz geheilten Fall vorstellen. Er hat eben keine Continenz, ausserdem befindet sich an der Wurzel der Penis noch die kleine Fistel, mit der er seiner Zeit entlassen wurde. Aber er hat seit 2 Jahren eine heile Blase mit ganz klarem Urin und ohne Spur von steinigen Concrementen. Wenn man bedenkt, in welch' traurigem Zustande er zu uns kam, so ist es vollkommen begreiflich, dass er mit seinem jetzigen Befinden verhältnissmässig sehr zufrieden ist. Ausserdem muss es meiner Meinung nach ohne Mühe gelingen, mit einem guten Apparat die Blasenöffnung nach Bedarf zu verschliessen; das Blasenlumen aber ist reichlich gross genug, um für mehrere Stunden dem abgesonderten Urin als Receptaculum zu dienen.

Discussion:

Herr Thiersch: Herr Schlange hat gesagt, dass er meine Methode verwirft. Es ist aber nicht meine Methode, die er verwirft. Ich habe seit 30 Jahren keinen Lappen mehr mit der Haut nach einwärts gesetzt, und wiederholt darauf hingewiesen, dass die nach einwärts wachsenden Haare zu Incrustationen Anlass geben. Was die Geräumigkeit der Blase betrifft, so lasse ich das dahingestellt. Ich bin der Meinung, dass diese Methode gut ist, um einen raschen Verschluss zu erzielen, aber da es sich fast nie um einfache Blasenspalten handelt, sondern um Blasendefecte, so handelt es sich auch darum, eine möglichst grosse vordere Blasenwand zu erzielen, denn

selbst wenn es gelingen sollte, einen Sphincterverschluss zu erzielen, so kann dieser doch nur von Nutzen sein, wenn er eine geräumige Blase abschliesst.

Herr Rydygier (Krakau): Ich wollte bloss bemerken, doss ich augenblicklich 4 Fälle von Ectopia vesicae auf meiner Klinik habe und auf einen ähnlichen Gedanken Behufs Heilung derselben gekommen bin, wie Herr College Schlange, nur habe ich nicht die Ansätze der Mm. recti abdominis am horizontalen Schambeinast einfach abgetrennt, sondern bin in der Weise vorgegangen, dass ich die halbe Breite des Schambeinastes mitgenommen habe. Ich stellte mir vor, dass sich dadurch der Beckenring vorn knöchern schliessen lassen wird und so normale Verhältnisse geschaffen werden könnten. Die unmittelbar vereinigte Harnröhre sollte hinter die Knochen versenkt werden. Darauf hin sind ja unsere neueren Bestrebungen gerichtet.

Die Ausfüllung der Lücke ist in dem von mir etwa vor 8 Tagen operirten Falle nicht gelungen. Zu jeder Seite konnten nur Knochenstücke von etwa 2 cm Breite genommen werden und die Symphyse klaffte bei dem ca. 18jährigen Mädchen etwa 8 cm auseinander. Nichtsdestoweniger werde ich auch in den nächsten Fällen die oberere Hälfte des horizontalen Schambeinastes zusammen mit dem Ansatze der Mm. recti in den Spalt herüber zu schieben versuchen, vorher aber durch eine entsprechende Vorbereitung den Symphysenspalt möglichst verkleinern, wozu unzweifelhaft der Trendelenburg'sche Lagerungsapparat oder der Passavant'sche Gurt angewendet werden können. Leider ist die Trendelenburg'sche Operation eingreifend. Ich habe sie zweimal ausgeführt. Im ersten Falle, wo ich in einer Sitzung die Trennung in der Symphysis sacro-iliaca und gleich darauf, nach Naht der Wunden, die Lagerung in dem Trendelenburg'schen Apparat vorgenommen habe, ist Exitus letalis eingetreten: der Urin ist nach unten in die frischen Wunden heruntergeflossen und Eiterung trat ein. In einem zweiten Falle habe ich zuerst die Symphysis sacro-iliaca vorgenommen, die Wunden zugenäht, das Kind auf den Bauch gelegt, bis prima intentio eingetreten ist, und dann erst das Kind in den Trendelenburg'schen Lagerungsapparat gebracht. Die Schambeine kommen auch dann ganz gut zusammen und kann man dann die Blasennaht vornehmen. In dem von mir so operirten Falle hielt die Blasennaht in der grösseren oberen Hälfte, unten ist sie leider auseinandergegangen und die Schambeine sind wieder etwas auseinandergewichen, Jedenfalls kann ich in dem Falle constatiren, dass die sonst gefürchtete Schlotterigkeit der Beckenschaufel nicht eingetreten ist.

Herr Schlange: M. H., ich möchte nur bemerken, dass, wie ich glaube, in Dem, was der Herr Vorsitzende gesagt hat, nicht die Aufforderung liegen sollte, etwa die Bestrebungen aufzugeben, welche auf die Herstellung des Sphincter vesicae sich richten. Ich möchte doch annehmen, dass da, wo viel von der Blase erhalten ist, es doch möglich wäre, und solche Fälle bekommen wir doch zu Gesicht, mit dem verschlussfähigen Sphincter auch eine einigermassen brauchbare Blase zu schaffen. Wo dagegen wenig oder gar nichts von der Blasenschleimhaut mit auf die Welt gebracht wird, würde selbstverständlich auch die Bildung eines Sphincter vesicae vollkommen deplacirt sein.

Herr Hoeftman (Königsberg i. Pr.) (hat seine in der Discussion gemachten Bemerkungen zu einer besonderen Mittheilung*) erweitert).

Herr Thiersch: Ich will nur bemerken, dass der Erste, der die seitlichen Theile in der Medianlinie vereinigt hat, Billroth war.

5) Herr Nissen (Hallea. S.) „Vorstellung eines geheilten Falles von arteriell-venösem Aneurysma der Carotis cerebralis und des Sinus cavernosus."

Der $4^1/_2$jährige Patient, welchen ich Ihnen hier vorstelle, wurde am 9. December vorigen Jahres von der Zinke einer Rübengabel gegen das obere Augenlid des rechten Auges etwa unter der Mitte des oberen Augenhöhlenrandes getroffen. Sofort nach der Verletzung stellte sich eine Anschwellung und blutige Verfärbung des Augenlides sowie eine Hervortreibung des ganzen Auges ein. Zugleich trat Erbrechen auf, welches den ganzen folgenden Tag anhielt und sich alle 3—4 Tage wiederholte. Blutungen aus Nase und Ohren waren bei der Verletzung nicht vorhanden. Die Schwelluug des Augenlides ging zurück, doch die Hervortreibung des rechten Auges blieb bestehen; der kleine Patient klagte viel über Kopfschmerzen und hatte öfters Erbrechen; der Vater bemerkte, wenn er den Kleinen auf dem Schooss hielt und sein Ohr an den Kopf des Kindes legte, ein sausendes Geräusch, dessen Entstehung er jedoch nicht in den Kopf des Kindes, sondern in sein eigenes früher einmal erkrankt gewesenes Ohr verlegte. Anfang Februar trat auch das linke Auge mehr hervor. Am 13. Februar dieses Jahres, also etwa 9 Wochen nach der Verletzung, kam der Patient in die Behandlung der Kgl. Augenklinik und wurde von derselben der Kgl. chirurgischen Klinik überwiesen. Er bot die deutlichen Merkmale des von den Ophthalmologen als „Pulsirender Exophthalmus" bezeichneten Krankheitsbildes dar:

Beide Augenäpfel, der rechte in stärkerem Grade als der linke, erschienen vorgetrieben, die Venen der Bindehäute stark erweitert und geschlängelt; ophthalmoskopisch rechts hochgradige Stauungspapille, und strichförmige Netzhautblutungen, links starke Erweiterung der Netzhautvenen. Beide Augäpfel lassen sich in die Augenhöhlen zurückdrängen, treten jedoch beim Aufhören des Druckes wieder hervor. Der aufgelegte Finger fühlt weder rechts noch links auf dem Augapfel Schwirren oder Pulsation. Sehschärfe rechts $^1/_5$, links annähernd normal. Von den motorischen Nerven der Augenhöhle sind beiderseits die Nervi abducentes fast vollständig gelähmt.

Das herumgehende Photogramm des Kleinen lässt die Stellungsveränderung, welche durch die Lähmung der Nervi abducentes bedingt ist, und die Hervortreibung beider Augäpfel, sowie Erweiterung und Schlängelung der episcleralen Venen deutlich erkennen. Ausser diesen Veränderungen war an allen Stellen des Schädels, besonders laut aber am rechten Auge und nach oben und aussen von demselben Auge ein continuirliches sausendes Geräusch zu hören, welches eine mit dem Radialpulse isochronische, also systolische Verstärkung darbot. Digitalcompression der rechten Carotis communis führte eine

*) S. grössere Vorträge und Abhandlungen No. VIII.

Abschwächung der Geräusches, Compression beider Carotiden ein zeitweises Verschwinden herbei.

Fassen wir den Symptomcomplex kurz zusammen, so haben wir: 1) Stauungserscheinungen in dem Gebiete beider Venae ophthalmicae rechts in stärkerem, links in schwächerem Grade, rechts zuerst, links später entstanden. 2) Lähmung beider Nervi abducentes. 3) Ein aneurysmatisches Geräusch.

Da durch Abtrennung der Zufuhr des arteriellen Blutes das Geräusch zum Verschwinden gebracht werden konnte, musste bei der Bildung des Aneurysma einmal diese Arterie betheiligt sein; da fernerhin das Geräusch ein continuirliches war, musste ausserdem eine Vene betheiligt sein; es musste mithin ein Aneurysma arterioso-venosum vorliegen und, in Rücksicht auf die Entstehungsweise, ein Aneurysma arterioso-venosum traumaticum. Da die Verletzung am rechten Auge stattgefunden hatte und die ersten und hochgradigsten Veränderungen auch hier sich geltend gemacht hatten, so musste der Sitz des Aneurysma's auf der rechten Seite sein; es war nur noch zu entscheiden, ob es innerhalb der Augenhöhle oder weiter central in der Schädelhöhle sass, ob es also ein Aneurysma zwischen Arteria und Vena ophthalmica, oder zwischen Carotis interna und Sinus cavernosus war. Gegen die Annahme eines orbitalen Aneurysma sprach erstens der Umstand, dass in allen den auf traumatischer Grundlage entstandenen Fällen von pulsirendem Exophthalmus, welche bisher zur Section gelangt sind*), niemals ein orbitales Aneurysma, wohl aber immer eine Ruptur der Carotis interna im Sinus cavernosus gefunden worden ist. Ferner sprach die Stärke und die grosse Ausdehnung, innerhalb welcher das Geräusch am Schädel zu hören war mehr für ein Aneurysma der Carotis interna. Drittens aber hätten bei einem orbitalen Aneurysma, ausser wenn es sich um einen ganz besonders grossen Tumor handelte, die Symptome der venösen Stauung nur auf der erkrankten Seite auftreten können; das Uebergreifen der Stauungserscheinungen auf die primär nicht erkrankte linke Seite war nur aus einem Aneurysma im Sinus cavernosus zu erklären, denn von diesem Punkte allein war eine Beeinflussung der Blutcirculation auch im anderen Auge zu erwarten. Die Druckerhöhung im rechten Sinus cavernosus, welche das aus dem Riss der Carotis interna unter dem hohen arteriellen Druck einströmende Blut hervorbringt, setzt sich natürlich auf alle mit dem Sinus cavernosus in Verbindung stehenden Abflusskanäle fort, sowohl auf die einmündende Vena ophthalmica der rechten Seite wie auf den Sinus circularis und, da dieser die Verbindung mit dem Sinus cavernosus der anderen Seite herstellt, auf die Vena ophthalmica der anderen Seite. Die durch die Druckerhöhung gesetzte Stauung wird sich also bei einer Ruptur der Carotis interna im Sinus cavernosus ebensowohl auf die gleichseitige wie, wenn auch in geringerem Grade, auf die andersseitige Vena ophthalmica erstrecken.

Da der kleine Patient eine mehrere Minuten fortgesetzte Digitalcom-

*) Sattler, Pulsirender Exophthalmus. Handbuch der ges. Augenheilkunde von Graefe und Sämisch Bd. VI.

pression der rechten Carotis communis ertrug, ohne dass beunruhigende, durch Hirnanämie bedingte Störungen sich zeigten, so wurde am 14. Februar dieses Jahres, also etwa 9 Wochen nach der Verletzung, die Unterbindung der Carotis communis dextra durch Herrn Professor von Bramann vorgenommen. Die Vena jugularis interna, welche sich als ein strotzend gefülltes, die Carotis und den Vagus vollkommen bedeckendes Gefäss darbot, collabirte sofort nach Unterbindung der Carotis. Das aneurysmatische Geräusch nahm sofort an Intensität ab, verschwand aber nicht vollständig. Heilung p. p. int. Vom vierten Tage nach der Operation wurde die Carotis communis sinistra täglich mehrmals einige Minuten comprimirt und 14 Tage nach der Unterbindung der rechten Carotis war das Geräusch vollkommen verschwunden, der Exophthalmus war rechts erheblich zurückgegangen, links fast vollkommen verschwunden, die Lähmung der Nervi abducentes hatte sich sehr erheblich gebessert, auch die Stauungserscheinungen im Augenhintergrunde waren im Rückgange begriffen.

Heute, 7 Wochen nach der Operation, ist links keine Prominenz des Bulbus, rechts noch eine Spur von Exophthalmus vorhanden, der Nervus abducens links fast normal, rechts noch in seiner Wirksamkeit beschränkt. Die Ectasie der pericornealen Gefässe ist links vollkommen beseitigt, rechts ist noch eine starke Vene zu sehen. Den grossartigsten Effect zeigt aber, wie der Bericht der Kgl. Augenklinik ergiebt, die ophthalmoskopische Untersuchung des rechten Auges: Die Stauungserscheinungen sind fast vollkommen zurückgegangen, die Blutungen sind, ohne Spuren zu hinterlassen resorbirt, und $S = {}^1/_2$. — Suchen wir zum Schluss uns noch eine Vorstellung von der pathologischen Anatomie der Verletzung zu machen, so liegen zwei Möglichkeiten vor: Erstens kann die Zinke der Rübengabel durch das obere Augenlid hindurch bis in die Schädelhöhle gelangt sein und dort direct den Sinus und die Arterie verletzt haben, oder sie kann nur eine Fractur der Schädelbasis gesetzt haben und ein hierbei abgesprengter Knochensplitter kann die Gefässverletzung verursacht haben. Gerade für die letztere Annahme einer indirecten Gefässverletzung spricht der Umstand, dass fast in allen Fällen von pulsirendem, auf traumatischer Grundlage entstandenem Exophthalmus immer ein abgesprengter Knochensplitter als das verletzende Moment mit Sicherheit angesprochen werden konnte.

Discussion:

Herr Wölfler (Graz): Ich erlaube mir zu berichten, dass ich vor 3 Jahren bei einer etwa 35jährigen Frau rechterseits einen Exophthalmus pulsans beobachtet habe. Es ging ebenfalls eine Verletzung voraus — angeblich durch einen Strohhalm. Ich musste mich damals auch zu der Annahme entschliessen, dass es sich um eine Verbindung zwischen Carotis und zwischen Sinus cavernosus handelte. Ich habe es zunächst vorgezogen, die Compression der Arteria carotis ausführen zu lassen und erreichte nach Ablauf von 8 Tagen ein vollständig befriedigendes Resultat. Ich habe auch später die Kranke wiedergesehen. Ein Recidiv ist nicht eingetreten, obwohl der Exophthalmus ein äusserst schwerer war. Ich würde also in einem anderen Falle wiederum zunächst mit der methodischen Compression der Arteria carotis vorgehen.

Vorsitzender: Herr Beely hat auf den Vortrag No. 9 „Demonstration orthopädischer Apparate" verzichtet, aber die Apparate, die er demonstiren wollte, sind zur Ansicht im Vorraum aufgestellt.

6) Herr Goldschmidt (Berlin): „Erworbene Urachusfistel in Folge von Blasenstein; Heilung durch Sectio alta."

M. H. Die ziemlich grosse Seltenheit eines von mir beobachteten Krankheitsfalles veranlasst mich, Ihnen denselben hier kurz vorzuführen.

Es handelt sich, meiner Auffassung nach, um den Wiederaufbruch des Urachus bei einem 10jährigen Knaben.

As ich Ende October vorigen Jahres den Patienten zum ersten Male sah, bestand am Nabel eine Kirschkerngrosse, blass röthliche, glatte, feuchte Kuppe; auf der Höhe derselben war ein feiner, gelblich weisser Ring zu sehen und in diesem eine kaum bemerkbare punktförmige Oeffnung. Aus derselben entleerte sich, so wie der Knabe uriniren wollte, im Bogen die Hauptmenge des trüben, eiterhaltigen Urins; aus der Harnröhre flossen unter heftigen Schmerzen nur wenige Tropfen ab.

Die Fistel am Nabel hatte sich vor etwa vier Wochen geöffnet, ohne dass acute, entzündliche Erscheinungen unmittelbar voraufgegangen waren, vielmehr im Anschluss an ein seit zwei Jahren bestehendes schweres Blasenleiden, das sich äusserte in Blutharnen, in fortwährendem unfreiwilligen Urinabfluss, in erschwerter freiwilliger Entleerung und heftigen Schmerzen in der Blasengegend, gesteigert durch krampfhaftes Pressen beim Versuch, zu uriniren.

Bei der in Narcose vorgenommenen Untersuchung gelangte ich mit einer sehr feinen Sonde durch die Oeffnung im Nabel zunächst in einen überaus engen Gang, der in der Mittellinie herabführte, um sich etwa 8 cm oberhalb der Symphyse zu erweitern und dort eine kleine Ausbuchtung darzustellen. Die Sonde liess sich dann weiter bis hinter die Symphyse, also offenbar in die Blase schieben. Mit der per urethram eingeführten kurzschnabeligen Steinsonde fühlte ich ein grosses Concrement in der Blase.

Nach der Incision jener Erweiterung des Fistelganges fand sich eine flache, mit trübem Urin gefüllte Höhle, die nach der linken Seite leicht ausgebuchtet war; nach oben gelangte der Finger in einen schnell sich verengenden Gang, der bald nur noch die dünnste Sonde durchliess. Acht Tage später entfernte ich den Stein durch den hohen Schnitt.

Der Verlauf war ein guter und schneller. Zunächst hörte natürlich die Urin-Entleerung durch den Nabel auf, die feuchte Kuppe schrumpfte schnell zusammen und trocknete ein; die grosse Wunde der Blase, deren Ränder durch die schwierige Extraction des grossen, rauhen Steines geschädigt waren, verkleinerte sich rapid. Der lange Fistelgang konnte noch nach vier Wochen von den flachen Granulationen aus sondirt werden, es hatte aber niemals, auch nicht auf Druck eine Eiterabsonderung aus ihm stattgefunden.

Nach 13 Tagen konnte der Knabe durch die Harnröhre uriniren; vom dreissigsten Tage an floss nichts mehr aus der Wunde und schnell schloss sich dieselbe ganz.

Ich habe von der Bekleidung jenes Ganges nichts exstirpirt, so dass ich den sicheren mikroskopischen Nachweis dafür, dass die betreffende Communication wirklich durch den Urachus hergestellt wurde, nicht liefern kann; — ich glaube aber, die langsame, mit keinen entzündlichen Erscheinungen verbundene Entstehung der Fistel durch fortwährendes Pressen bei der erschwerten Urinentleerung, die geschilderte Gestaltung des Ganges, das Fehlen jeder, auf phlegmonöse oder infiltrirende Processe deutenden Veränderung der Bauchhaut — berechtigen zu der Annahme, dass es sich hier nur um eine Blasen-Urachus-Nabelfistel handeln konnte.

Der Fall gleicht demjenigen, welchen Herr von Bramann vor einigen Jahren aus der Klinik des Herrn von Bergmann mitgetheilt hat.

Was das Schlussresultat betrifft, so ist vollständige Heilung zu verzeichnen; der Knabe kann das Wasser viele Stunden halten, er hat nie Schmerzen beim Uriniren, er urinirt in starkem Strahl, der Urin ist klar, sauer, eiweissfrei.

7) Herr Salzer (Utrecht): „Ueber Enteroanastomosen“*)

Discussion:

Herr Reichel (Würzburg): Die Enteroanastomose ist in den letzten Jahren eine Lieblingsoperation mancher Chirurgen geworden. Ich habe vor $1^1/_2$ Jahren eine grössere Reihe von Thierversuchen Behufs Feststellung des Werthes der Senn'schen Nahtmethode darüber vorgenommen. Die Ergebnisse haben mich nicht befriedigt. Die Darmperistaltik hat einmal die Tendenz, den Darminhalt in der Längsachse des Darmes fortzubewegen. Der beste Beweis dafür ist ja der spontane Schluss von Kothfisteln, die durch Gangrän eingeklemmter Hernien entstanden sind, sowie der hindernde Sporn beseitigt wurde. In Folge dessen kommt es leicht zu einer gewissen Stagnation des Kothes an den Rändern der Fistel und, falls unverdauliche Partikel beigemengt sind, zur Bildung eines Kothpfropfes, der die Fistel anfänglich verengt, sie aber schliesslich völlig verlegen kann. Einen solchen Verschluss einer Enteroanastomose habe nicht nur ich, sondern Senn selbst in einigen Thierexperimenten entstehen gesehen. Ebenso beobachtete ich hier und da eine mässige Stagnation von Darminhalt unterhalb der Fistel, zwischen ihr und der Stelle des Darmverschlusses, die zur Enteroanastomose Anlass gab; dieseKothstauung verursachte eine Reizung der Darmschleimhaut, führte selbst hier und da zu kleinen oberflächlichen Ulcerationen. — Aus diesen Gründen möchte ich die Entoroanastomosenbildung möglichst eingeschränkt wissen. Kommt ihre Ausführung in Concurrenz mit der circulären Darmresection und Darmnaht, so würde ich letzterer den Vorzug geben. Ihre augenblicklichen Gefahren sind zwar grösser, das definitive Resultat indess besser und sicherer. Welche Indicationen für die Enteroanastomosenbildung aufzustellen sind, Darmverschluss durch inoperable Tumoren, die Unmöglichkeit, die beiden Darmstümpfe nach Darmresection durch Naht zu vereinigen etc. etc., habe ich in meiner damaligen Publication „Ueber den Werth der Senn'schen Darm-

*) S. Grössere Vorträge und Abhandlungen No. XXVIII.

naht und Bildung einer Darmanastomose" (Münchener medic. Wochenschr. 1880, No. 11) niedergelegt. Ist man zu ihrer Ausführung gezwungen, so soll man die Fistel von vornherein möglichst gross anlegen, um den oben angedeuteten Gefahren sicherer entgegenzuarbeiten. Der Senn'schen Methode würde ich dann aber die Vereinigung der Fistelränder durch die übliche etagenförmige Czerny'sche Darmnaht vorziehen. Muss ich auch zugestehen, dass erstere mir beim Thierexperiment in einigen Fällen gute Resultate gegeben hat, so hat sie mich in anderen doch im Stiche gelassen. Jedenfalls wird ein exactes Aneinanderliegen der mit einander zu vereinigenden serösen Flächen durch sie nur unsicher gewährleistet.

Herr Helferich (Greifswald): M, H., weil von der Anastomosenbildung die Rede ist, so möchte ich daran erinnern, dass ich vor einem Jahre mir erlaubt habe, Ihnen hier einen Vorschlag zu unterbreiten, bei der Operation von der Gangrän verdächtigen Hernien. Ich habe Ihnen damals einen geheilten Fall erwähnt; der College Kredel in Hannover hat einen weiteren Fall publicirt und es ist mir durch die Freundlichkeit von College Rudolphi bekannt geworden, dass derselbe bei einem 80jährigen Manne ebenfalls mit Erfolg nach dieser Methode verfuhr. Ein weiterer Fall ist mir aus Amerika mitgetheilt worden. Ich wollte nur bemerken, dass die Möglichkeit vorliegt, mit diesem einfachen Vorgehen der Bildung einer Darmanastomose das Leben alter Leute bei dem betreffenden Zustande zu erhalten, trotz der ungünstigen Erfahrung, die College Salzwedel hier gemacht hat.

8) Herr Deutz (Köln) „Ueber functionelle Resultate nach der Resection des Oberarmkopfes" (mit Vorstellung einer Patientin)".

M. H., Herr Prof. Bardenheuer hat in den letzten Jahren eine Reihe von Schultergelenksresektionen (neun Mal) ausgeführt, bei welchen er durch seine Nachbehandlungsmethode stets gute functionelle Resultate erzielt hat mit Ausnahme von zwei Fällen, wobei die Tuberculose des Gelenks fortbestand. Eine von diesen Patientinnen wollte ich mir erlauben, Ihnen hier vorzustellen. Die Nachbehandlungsmethode besteht zunächst darin, dass in der Wundbehandlungsperiode die Extension des im rechten, nachher selbst stumpfen Winkel abducirten Oberarms angewendet wird.

Durch die Extension wird das obere Ende des Humerus von der Gelenkfläche der Scapula entfernt und durch die hiedurch gebildete Diastase eine leichtere Drainirung, ein besserer Abfluss des Secrets geschaffen und die Entstehung der Sepsis und der Entzündung der umgebenden Weichtheile leichter verhindert. Aus demselben Grunde ist auch eine mögliche Einschränkung des cubischen Inhaltes des Resectionsstückes am Platze; die Diastase, welche man bisher durch eine ausgedehnte Resection erreichte, wird hier durch die Extension erzielt.

Die functionelle Störung des resecirten Schultergelenks kann bedingt sein durch Entwicklung einer Ankylose oder eines Schlottergelenks.

Was die Functionsfähigkeit des resecirten Schultergelenks durch Ankylose anbetrifft, so wird dieselbe in der Entwickelung behindert zunächst

durch die Diastose des Humerusendes von der Gelenkfläche der Scapula. Die Extension verhütet auf diese Weise die feste Verwachsung dieser Theile untereinander. Sodann wird in Folge des geschaffenen leichteren Secretabflusses der Entzündung der umgebenden Theile und der Verwachsung derselben untereinander vorgebeugt. Die Ursache der Ankylose als Folge der Retraction der Gewebe kommt noch nachher zur Sprache.

Noch leichter als die Ankylose wird die Bildung des noch mehr gefürchteten Schlottergelenks mit Hülfe der Extension verhindert. Selbstverständlich wird die Bildung des Schlottergelenks schon durch die Einschränkung der Resectionsfläche verhütet; aber auch das Wandern des oberen Humerusendes unter den Processus coracoideus hin verhütet man mittelst der Extension in Abductionsstellung. Das obere Humerusende wird unter den Processus coracoideus durch die Retraction der Musculi pectoralis major, teres major und und des latissimus dorsi hingezogen. Durch die Extension wird diese Muskelretraction aufgehoben und damit auch die Innenwanderung des Humerus.

Wir sehen also, wie durch die Extension in Abductionsstellung die Bildung der Ankylose und des Schlottergelenks leicht verhindert werden kann, wie dies auch die in den letzten Jahren von Herrn Prof. Bardenheuer operirten acht Fälle gezeigt haben.

Nach Ausheilung der Wunde, die bei Anwendung der Extension auch schneller fortschreitet, wurden sofort combinirte Bewegungen beider Arme ausgeführt. Hiedurch erreicht man in kürzerer Zeit eine grössere Beweglichkeit als solche durch rein passive Bewegungen erzielt wird. Die Patienten mussten zuerst den kranken Arm mittelst des gesunden mit verschlungenen Händen mehrere Male am Tage 15—20 Minuten hindurch nach vorn eleviren; hierbei wird der gesunde Arm, welcher den kranken hebt, allmälig ermüden und der kranke Arm selbst dann zur Mitarbeit angeregt; werden dagegen passive Bewegungen allein ausgeführt, so lassen die Patienten den Arm bewegen ohne Anstrengungen zur Selbstbewegung zu machen. Um den gesunden Arm noch mehr zu belasten und grössere Anforderungen an den kranken Arm zu stellen, mussten die Patienten in der zweiten Woche mit Stabübungen beginenn. Beide Hände umfassen den Stab derart, dass die Hände etwa 30 cm von einander entfernt sind. Der Patient führt nun Anteversions-Bewegungen aus, wobei der gesunde Arm allerdings den grössten Theil der Kraft zu produciren hat und mittelst des starren Stabes den kranken mithebt. Indem man bei diesen Uebungen die Hände sich allmälig von einander entfernen liess, wurde die Belastung des gesunden Armes eine grössere und das Heben des kranken mittelst des gesunden immer mehr erschwert. Um Dies besser erreichen zu können, war der Stab so eingerichtet, dass man denselben durch Einschieben von Gewichtsrollen an beliebigen Stellen beschweren konnte. Es wurde das Ende des Stabes, welches der gesunde Arm anfasste, allmälig so stark mit Gewichtsrollen belasstet, als der Arm selbst zu heben vermochte, wodurch also dem kranken Arm die Aufgabe, sich bei der Stabübung zur Verticalen zu erheben nach und nach allein zufällt. Durch nacheriges allmäliges Verschieben der Gewichte vom gesunden Arm zum kranken hin wurde ersterer immer mehr entlastet, letzterer dagegen belastet. Neben diesen Anteversionsbewegungen

wurden abwechselnd Abductionsbewegungen ausgeführt. Der Stab wurde mit möglichst weit auseinander gehaltenen Händen angefasst. Der gesunde adducirte Arm abducirt den kranken Arm in immer grösserem Winkel nach aussen, wobei der gesunde Arm sich dicht am Rumpfe hält und vor demselben adducirt wird. Zur Erzielung einer extremen Adduction kann man den Arm, wenn derselbe bei den Anteversionsbewegungen bis zur Senkrechten elevirt ist, seitliche Bewegungen nach der kranken und gesunden Seite ausführen lassen. Hierbei wird durch den gesunden Arm der kranke dem Kopfe in elevirter Stellung vollständig genähert. Mittelst dieser combinirten Bewegungen mit dem Stabe erreicht man in sehr kurzer Zeit eine gute Bewegung und Stärke der Muskulatur, wie ich Dies auch bei der Nachbehandlung einer grossen Anzahl von Humerusfracturen erfahren habe.

Bei dieser Patientin, die ich Ihnen hier vorstelle, wurde in kurzer Zeit eine Beweglichkeit des rechten Armes bis zur Vertikalen erreicht und die Muskulatur so gestärkt, dass Patientin ein Gewicht von 10 Pfd. mit Leichtigkeit bis zur Senkrechten hebt. In allen operirten Fällen, mit Ausnahme von zweien, wo die Tuberculose weiterbestand, war das functionelle Resultat, welches durch diese Nachbehandlungsmethode erzielt wurde, ein gutes.

Discussion:

Herr Senger: (Crefeld). Ich möchte bloss fragen, weshalb dieser Fall operirt wurde?

Herr Deutz: Wegen Tuberculose.

Herr Senger: Vor wie langer Zeit?

Herr Deutz: Die Operation bei derselben wurde vor ungefär einem Jahre gemacht und befindet sich Patientin jetzt in Hospitalbehandlung wegen Tuberculose der linken Hand und Lupus in der linken Ellenbogenbeuge. Die vorher genannten Bewegungen konnte Patientin bereits nach 10 bis 12 Wochen ausführen.

Herr Senger: Ich möchte nur bemerken, dass ich einen ähnlichen Fall vor $^1/_2$ Jahre resecirt habe, bei dem ich die Extension im Bardenheuer'schen Sinne angewandt habe. Ich glaube, dass die Function des Gelenks eine nicht schlechtere war, als in dem vorgestellten Falle. Als ich die Patientin aber nach 4 Monaten wiedersah, war das Resultat ein wenig befriedigendes, da der Arm nicht methodisch bewegt worden war.

Herr Bardeleben: Wenn ich nicht irre, wird hier doch die Scapula bewegt durch den Serratus anticus major.

9) Herr von Büngner (Marburg): a) „Ein merkwürdiger Fall von peracuter Gangrän des Scrotum.*) — b) Posthioplastik nach gangränöser Zerstörung der Vorhaut und eines Theiles der Penishaut. **)

(Schluss der Sitzung $11^3/_4$ Uhr.)

---

*) S. Grössere Vorträge und Abhandlungen No. XVI.

**) Ebendaselbst No. XVII.

Grundsteinlegung des Langenbeck-Hauses.

Bei schönstem Wetter fand Mittags auf dem Bauplatze Ziegelstrasse 10/11 die Grundsteinlegung des Langenbeck-Hauses statt. Um die Baugrube versammelte sich gegen 12 Uhr ein grosser Theil der medicinischen Welt Berlins, die Mitglieder der Deutschen Gesellschaft für Chirurgie und der medicinischen Gesellschaft, welchen Beiden das Haus als Heim dienen soll, sowie Angehörige der Staats- und städtischen Behörden. Als Vertreter der Kaiserin war Cabinets-Rath und Kammerherr Freiherr von der Reck erschienen, ausserdem der Hausminister von Wedell-Piesdorf, der Finanzminister Miquel, der Cultusminister Graf von Zedlitz-Trützschler, der General-Oberst von Pape, der Commandant von Berlin, General-Lieutenant Graf von Schlieffen, der General-Stabsarzt der Armee Dr. von Coler, der Stadtverordneten-Vorsteher Dr. Stryck u. s. w., sowie selbstverständlich die Vorsitzenden und Ausschussmitglieder der obengenannten Gesellschaften. Unter feierlichem Schweigen der Versammlung trat der Vorsitzende der Deutschen Gesellschaft für Chirurgie Herr Thiersch an die Baugrube heran und hielt die folgende Ansprache:

Hochansehnliche Versammlung!

Die Urkunde, welche ich im Begriffe bin, in den Grundstein dieses Hauses zu legen hat folgenden Wortlaut:

„Am heutigen Tage, Sonnabend den 4. April im Jahre des Heils 1881. hat die Deutsche Gesellschaft für Chirurgie, in Gemeinschaft mit der Berliner medicinischen Gesellschaft den Grundstein zu diesem, zu Ehren weiland Bernhard von Langenbeck's genannten

Langenbeck-Hause

gelegt und dess zum Zeugniss diese Urkunde in diesen Grundstein versenkt."

Bei diesen Worten erwacht in uns Allen die dankbare Erinnerung an die Hohe Frau, welche von Anfang an unserer Gesellschaft ihr gnädiges Wohlwollen zuwandte, und sich bis zuletzt an dem Gedeihen derselben erfreute. Ihre Majestät die hochselige Kaiserin Augusta war es, welche, bekannt mit dem sehnlichen Wunsche Langenbeck's, unserer Gesellschaft eine feste Heimstätte in Berlin zu gründen, nun, da er dahingeschieden war, den Gedanken anregte, durch Errichtung eines Hauses, welches den Namen: Langenbeck-Haus führen und den Zwecken der Gesellschaft dienen sollte, das Andenken Langenbeck's zu ehren.

Vielen von uns erschien die Sache unausführbar, und in erster Reihe verdanken wir es der thatkräftigen Energie von Bergmann's, dass wir schon heute in der Lage sind, den Grundstein zu dem geplanten Hause zu legen.

Allerdings bedurfte es hierzu der grossartigen Unterstützung, welche uns von verschiedenen Seiten zugegangen. In erster Linie Seine Majestät der Kaiser und die kaiserliche Familie, dann die königlichen und städti-

schen Behörden, sowie zahlreiche Gönner und Freunde, haben uns in einer Weise unterstützt, dass es möglich geworden ist, unter Mitwirkung der Berliner medicinischen Gesellschaft den Bau des Hauses, welches den Zwecken beider Gesellschaften gleichmässig dienen soll, in Angriff zu nehmen. In diesem Hause soll sich unsere Gesellschaft in Zukunft zum Austausch wissenschaftlicher Forschungen und technischer Fortschritte versammeln. Wissenschaft und Technik müssen Hand in Hand gehen. Allerdings ist die Chirurgie ein Kind der Empirie, zu seinem Gedeihen bedarf es der Pflege und Zucht von Seiten der Wissenschaft, und auf diese Art gereicht die Wissenschaft dem Kranken zum Segen.

Indem ich diese Urkunde einlege, lassen Sie mich Allen welche unser Unternehmen gefördert, den tiefsten und dauernden Dank der Gesellschaft aussprechen.

Es erfolgte nun die Einlegung nachstehender Gegenstände:

1) Die auf Pergament geschriebene Urkunde in Blechkapsel.
2) Ein Exemplar der Verhandlungen der Deutschen Gesellschaft für Chirurgie von 1890 in Pergament geschlungen,
3) Ein Exemplar der Erinnerungs-Rede an von Langenbeck, gehalten am 4. April 1888.
4) Ein Exemplar der Schrift: Die letzte Stiftung der Kaiserin Augusta.
5) Ein Exemplar des vom Comité für die Gründung des Langenbeck-Hauses erlassenen Aufrufs vom Jahre 1888.
6) Ein Exemplar der Verhandlungen der Berliner medicinischen Gesellschaft von 1890.
7) Ein Bild von Langenbeck's.

Hierauf wurde der Stein geschlossen, und von den anwesenden Ehrengästen, sowie von den Vorsitzenden und Vorstandsmitgliedern der chirurgischen und der medicinischen Gesellschaft der Verschluss mit den üblichen Hammerschlägen und entsprechenden Sinnsprüchen bekräftigt. Mit einem Dank an die Ehrengäste, mit einem begeistert aufgenommenen Hoch auf Seine Majestät den Kaiser schloss der Vorsitzende die Feier.

---

b) Nachmittags-Sitzung im Operationssaale der Kgl. chirurgischen Universitäts-Klinik.

Eröffnung der Sitzung um $2^1/_4$ Uhr.

Vorsitzender: Als neue Mitglieder sind noch in die Gesellschaft aufgenommen worden die Herren: 38) Dr. Kuzmik in Budapest, 39) Dr. Julliard, Professor in Genf, 40) Dr. Paul Ruge in Berlin.

Herr Küster erstattet die folgende Rechnungsablage:

Der Stand unserer Casse war beim Abschluss des vergangenen Rechnungsjahres 8 793,30 Mk.

Im Rechnungsjahre betrugen die Einnahmen 24 845,10 Mk.,
Ausgaben 20 775,89 Mk.

Beides erscheint sehr hoch, beide Summen enthalten aber scheinbare und wirkliche Einnahmen und Ausgaben. Bei den Einnahmen finden sich 7498 Mk. für den Verkauf von Werthpapieren, um die Kosten der chirurgischen Section während des internationalen Congresses decken zu helfen; bei den Ausgaben 8426 Mk. für den Wiederankauf von Werthpapieren. Die immerhin auch sonst noch hohe Ziffer der Ausgaben erklärt sich aus den schon erwähnten Congresskosten.

Im Vermögen der Gesellschaft befinden sich gegenwärtig 7700 Mk. an Werthpapieren und 4069,21 Mk. als Cassenbestand. Unter den Werthpapieren sind 4000 Mk. $3^1/_2$ % Preuss. consol. Anleihe, auf den laufenden Cours berechnet = 3968 Mk. und 3700 Mk. $3^1/_2$ % Deutsche Reichsanleihe, auf den Cours berechnet = 3666,70 Mk. Dazu 4069,21 Mk. als Cassenbestand giebt als Gesammtsumme des Vermögens 11 703,91 Mk.

Vorsitzender: Decharge haben wir dem Herrn Cassirer bereits ertheilt, so dass der Gegenstand hiermit erledigt erscheint.

1) Herr Braatz (Heidelberg): „Ueber das Verhältniss der klinischen Chirurgie zur chirurgischen Bacteriologie und die Bedeutung der Anaërobiose für beide."

Es ist nicht Zufall gewesen, dass Koch sich im Beginn seiner Arbeiten so bald der Untersuchung der Wundkrankheiten zuwandte: Die ganze Frage nach der parasitären Aetiologie der Krankheiten hatte sich gerade auf diesem Gebiete am Klarsten zugespitzt.

Koch isolirte aus faulenden Flüssigkeiten, mit welchen man damals ein einheitliches und der menschlichen Sepsis aequivalentes Krankheitsbild erzielt zu haben glaubte, eine ganze Reihe von specifischen Bacterien, deren Ueberimpfung mit absoluter Sicherheit möglich war. Sie zeigten dabei die überraschende Eigenthümlichkeit, dass sie nur für ganz bestimmte Thiere verderblich, für andere dagegen durchaus unschädlich waren. So tödtete z. B. der Bacillus der Mäusesepticämie mit Sicherheit die weisse Maus und die Hausmaus, aber eben so sicher war ihre nächste Verwandte, die Feldmaus, gegen denselben völlig immun. Mit diesen Versuchen war einmal bewiesen, dass die genannten Wundkrankheiten durch Bacterien und zweitens durch ganz specifische Bacterien hervorgerufen werden. Es ist kein Wunder, dass Koch nach diesen überaus wichtigen Ergebnissen die Hoffnung aussprach, es werde nun wohl gelingen, auch die menschlichen Wundkrankheiten bald ebenso weit aufzuklären. Von dieser Hoffnung ist nichts in Erfüllung gegangen.

Ja man hat aus jenen Koch'schen Arbeiten vom Jahre 1878 eigentlich nur die allgemeine Begründung der bacteriellen Aetiologie acceptirt, ohne jedoch dabei die Grundanschauung

zu ändern, welcher Koch schon damals den Boden entzogen hat. Denn selbst in der neueren chirurgischen Litteratur spielen Begriffe, wie putride Infection und septotoxische Mykosen des Blutes ihre frühere Rolle weiter. Die von Koch aus den Fäulnissgemischen isolirten Bacterien der Sepsis erregen eben gar keine Fäulniss und was den Gestank betrifft, welcher früher bei der Diagnose eine so grosse Bedeutung hatte, so rührt dieser sogar nicht einmal beim malignem Oedem von dem Oedembacillus, sondern, wenn man ein Meerschweinchen mit Erde geimpft hat, von der Beimengung unschädlicher Pilze, wie des Bacillus spinosus u. A. her.

Die Begriffe Pyämie und Septicämie stammen aus humoralpathologischen Zeiten, wo man von den Bacterien als Krankheitserregern nichts wusste. Alles drehte sich um's Blut. Dieses war nicht nur das Verbreitungsmittel der schädlichen Krankheitsgifte, sondern vor Allem auch ihre Bildungsstätte. Bald war es mit Eiter überschwemmt, bald durch faulige Gährung in Zersetzung gerathen. Von diesen Anschauungen waren auch die Versuche der frühesten Experimentatoren ausgegangen. Aber auch die neueren Arbeiten haben sich von jener festen Ideenassociation, dass das Blut bei den Wundkrankheiten die Hauptrolle spiele, nicht losgemacht. Der Umstand, dass namentlich bei septicämischen Mäusen das Blut von zahlreichen Bacillen angefüllt ist, war dazu angethan, jene Ansichten nur zu stützen. Wenn wir hier aber nicht einmal von der Hausmaus auf die Feldmaus schliessen dürfen, so dürfen wir Dieses noch weniger von der Hausmaus auf den Menschen thun. Denn wer hat jemals bei einfacher mikroskopischer Betrachtung gefärbter Blutpräparate Septicämischer etwas gefunden, das dem Bilde, welches das Blut bei Versuchen mit Mäusesepticämie bietet, auch nur entfernt ähnlich sähe. Nur durch Culturen hat man Streptococcen und Staphylococcen im Blute gefunden, aber ebenso oft auch nicht, so dass ihre blosse Anwesenheit noch nicht ohne Weiteres zur Aufstellung von Theorieen verwendet werden darf. Jetzt wissen wir, dass das Blut sogar direct bacterientödtende Eigenschaften besitzt.

Wir kennen nun schon eine ganze Anzahl wohlcharakterisirter Septicämien verschiedenster Thierarten, trotzdem sind uns die speciellen Ursachen der gleichnamigen Krankheit beim Menschen noch ganz unbekannt. Letzteres wird denn auch in manchen Lehrbüchern und anderen Abhandlungen zugegeben, meist aber, um trotzdem gleich danach ein ausführliches, willkürlich construirtes Schema der Wundkrankheiten daran zu schliessen.

Ich will nur noch einen Punkt kurz streifen: Die Lehre von der Anaërobiose. Indem ich die historische Entwickelung der Frage übergehe, komme ich gleich zu den pathogenen Bacterien, von denen Liborius nachgewiesen hat, dass sie facultative Anaëroben sind, also sowohl mit als auch ohne Sauerstoff zu leben im Stande sind. Natürlich ist diese verschiedene Art ihrer Existenz nicht ohne Einfluss auf ihre Lebensthätigkeit und die Beschaffenheit ihrer Producte. Es wird also unsere Aufgabe sein müssen, uns darüber klar zu werden, ob die Bacterien in entzündeten Körpertheilen, oder in geschlossenen Wunden Sauerstoff vorfinden, oder nicht.

Wir wissen, dass im Blute fast aller Sauerstoff an die rothen Blut-

körperchen gebunden ist. Schon das Blutserum enthält nicht einmal ein halbes Procent Sauerstoff. In allen Exsudaten und Transsudaten, im Eiter, findet sich aber kein Sauerstoff, oder höchstens nur in Spuren. In der Lymphe, in der Galle, im Harn wird der Sauerstoff ebenfalls vollständig vermisst. Das ist Alles durch die Analysen der physiologischen Chemiker zweifellos festgestellt. Wo daher Bacterien in irgend einem Exsudat vorkommen, mag dieses nun serös, eitrig oder gar jauchig sein, können sie nur ein anaërobes Leben führen. Ebenso in frischen Wunden, die Anfangs ja nur ihre „plasmatische Circulation" haben. Man muss also unsere Wundbacterien unter Sauerstoffabschluss cultiviren, wenn man sich Analogieschlüsse auf ihr Verhalten in Wunden verschaffen will. Freies Zuleiten von Luft muss diese Art der Bacterienthätigkeit hindern und hemmen. Das stimmt gut mit den Erfahrungen der Chirurgie überein, wonach jede Secretverhaltung schädlich ist, und freie Incision, Offenhalten der Wunden durch Drainage, oder offene lockere Tamponnade für inficirte Wunden von grossem Nutzen ist. Die Schädlichkeit der Secretverhaltung dadurch zu erklären, dass man sagt, das Exsudat stehe unter einem hohen Druck und dieser presse die giftigen Lösungen in die Gewebe über, kann nicht ausreichend sein. Wir punctiren z. B. pleuritische Exsudate zum Theil und sehen dann erst auch die völlige Aufsaugung des Restes vor sich gehen. Letzteres führen wir dann darauf zurück, dass wir die Lymphgefässe von dem übermässigen Druck, unter welchem sie gestanden, entlastet haben. Eine viel bessere Erklärung für die günstige Wirkung des Offenhaltens der betr. Wunden bekommen wir, wenn wir annehmen, dass die Bacterien, welche ihre giftigen Producte bis dahin ohne Sauerstoff als Anaërobien gebildet haben, durch den Zutritt des Sauerstoffs der Luft an dem Produciren ihrer Gifte gehindert werden.

Von mehreren hervorragenden Bacteriologen ist der biologischen Seite der Anaërobiose eine grosse Aufmerksamkeit geschenkt worden. Die Chirurgie und Pathologie jedoch hat aus ihrer Kenntniss noch keinen principiellen Nutzen zu ziehen versucht. Nur die schönen Untersuchungen von James Israel und Max Wolff haben für den Actinomycespilz dargethan, wie wichtig es ist, die anaërobe Culturanordnung heranzuziehen. Dagegen behauptet P. Grawitz immer noch, dass die Bacterien ihre concentrirten Pilzgifte nur dann zu produciren im Stande seien, wenn ihnen vollauf Sauerstoff zur Verfügung stände. Er beruft sich dabei auf eine Dissertation, welche im Jahre 1877 unter Hueter verfasst ist und die hierfür nicht das geringste Beweisende enhält.

Auch noch in anderer Beziehung wird sich die Chirurgie mehr als bisher mit der Anaërobiose zu beschäftigen haben. Es sind die verschiedenen Formen von Brand. Wilhelm Koch hält in jener bekannten Arbeit in der „Deutschen Chirurgie" die Gangrène fondroyante noch mit dem Rauschbrand für dieselbe Krankheit, aber ohne dabei auch nur einen Hinweis darauf zu geben, dass der Rauschbrandbacillus ein strenger Anaërobe ist, d. h. bei Sauerstoffgegenwart gar nicht wächst. Neulich untersuchte ich auf die Veranlassung von Herrn Geheimrath Czerny einen Fall von acutester Scrotalgangrän, die

ja ebenfalls von manchen Autoren mit der Gangrène foudroyante identificirt wird. Es war aber in der gashaltigen stinkenden Brandjauche weder der Bacillus des malignen Oedems noch der Rauschbrandbacillus vorhanden. Dagegen fiel ein facultativ anaërober Bacillus durch sein ausserordentlich hohes Vermögen auf, Gas zu bilden.

Wir haben es hier in der Anaërobiose mit den intimsten Lebensvorgängen der Zellen zu thun. Gerade jetzt, wo man in der Wundbehandlung immer mehr bemüht ist, ohne die eingreifenden Chemicalien auszukommen, müssen wir uns wieder mehr der Zellenphysiologie zuwenden, wenn wir unsere Maassnahmen zweckentsprechend einrichten wollen.

In den Wunden treten sich zwei Zellenarten feindlich gegenüber. Wollen wir die eine Partei im Kampf wirksam unterstützen, so müssen wir das Leben beider genau kennen, sowohl was die pflanzliche Bacterienzelle betrifft, als auch die Zelle des thierischen Gewebes.

2) Herr Jordan (Heidelberg): „Die Aetiologie des Erysipelas.“ *)

Discussion:

Herr Thiersch: Ich möchte keine Discussion eröffnen, sondern nur als alter Praktiker bemerken, dass die Klinik von jeher zweierlei Erysipele unterschieden hat, solche die von Processen herrühren, die unter der Haut ihren Ursprung nehmen, und solche, die von Processen herrühren, die in der Haut, an deren Oberfläche, ihren Ausgang nehmen.

3) Herr Dr. Conrad Brunner (Zürich) (als Gast): „Ueber Ausscheidung pathogener Microorganismen durch den Schweiss.“

Er berichtet zunächst über eine Hausepidemie von Carbunkel, verursacht durch Infection mit thierischem Eiter. Vater und Sohn einer Familie und ein Dienstknabe erkrankten kurz nach einander; die beiden ersteren an typischem Carbunkel, der letztere an Furunculose. Alle 3 Patienten hatten eine Ziege abwechselnd gemolken, welche mit aus Thierpocken hervorgegangenen Ulcerationen am Euter behaftet war. Bei dem einen der Kranken stellte sich im Anschluss an den höchst malignen Gesichtscarbunkel eine tödtliche Pyaemie ein. Br. untersuchte während des ganzen Verlaufes der Krankheit das Blut auf die Gegenwart von Microorganismen und fand dabei ein constantes Auftreten der pyogenen Staphylococcen, insbesondere des Staphylococcus albus zu der Zeit, da die Localinfection auf der Höhe der Entwicklung war, während im Stadium der Metastasenbildung ihr Auftreten weniger regelmässig und weniger zahlreich war. Im Weiteren gelang es Br. aus dem Schweisse des Pyaemischen die pyogenen Coccen in mehrfach wiederholter Untersuchung nachzuweisen. Diese beim Menschen gemachte Entdeckung wurde durch das Thierexperiment bestätigt. Br. konnte bei jungen Schweinen nach Verabreichung von Pilocarpin die Ausscheidung von in's Blut gebrachten pathogenen und nicht pathogenen Microorganismen durch das Culturverfahren nachweisen; ebenso gelang es ihm, bei einer jungen Katze in

*) S. grössere Vorträge und Abhandlungen No. III.

dem nach Reizung des N. ischiadicus erzeugten Schweisse die Gegenwart von Milzbrandbacillen zu constatiren, nachdem eine Aufschwemmung der letzteren in's Blut eingespritzt worden war.

Discussion:

Herr Thiersch: Zunächst hat mich der Entdecker des Erysipelcoccus ersucht, mitzutheilen, dass er der Behauptung widerspricht, als habe er die pyogene Wirkung des Erysipelcoccus geleugnet. Im Gegentheil, er hat selbst einen Fall mitgetheilt, wo unter dem Einfluss des Erysipelcoccus Abscesse entstanden sind.

Was dann den eben gehörten Vortrag betrifft, so bin ich der Meinung, dass es sich um eine der wichtigsten Thatsachen handelt. Ich bin nicht im Stande, zu sagen, ob es vollkommen neu ist. Ich setze es aber voraus und kann Herrn Brunner in dieser Voraussetzung nur beglückwünschen. Andererseits möchte ich, da wir uns hier in einer Versammlung von Chirurgen befinden, nicht bloss von Bacteriologen, etwas hervorheben, was mir aufgefallen ist, nämlich die chirurgische Behandlung des Anthrax, bezw. des Furunkels. Es giebt eine grosse Anzahl von Chirurgen, welche einen blutigen Eingriff verwerfen, weil jeder blutige Eingriff, mag er nun Incision oder Auskratzung heissen, eine Massen-Infection zur Folge haben muss, weil wir längst wissen, dass wir durch mechanische Eingriffe Infectionen nicht beseitigen können. Wenn Sie den Chirurgen, die auf diesem Standpunkt stehen, nicht hinreichend trauen sollten, so beziehe ich mich auf Paget, der schon vor 40 Jahren in seiner Schule festgesetzt hat, dass Furunkel und Anthrax nicht blutig angegriffen werden dürfen. „Hands off" heisst es auch hier. Ich weiss aus Erfahrung, wie schwer es ist, einen angehenden Chirurgen abzuhalten, kreuzweise einzuschneiden. Das ist eine der schwierigsten Aufgaben des klinischen Lehrers.

Herr Freiherr von Eiselsberg (Wien): Ich möchte mir bloss die Bemerkung erlauben, und damit die Beobachtung des Herrn Brunner bestätigen, dass ich im October v. J. bei einem Falle von schwerer Pyämie ganz die gleiche Untersuchung angestellt habe. Ich habe zuerst im Blute des Patienten den Staphylococcus pyogenes aureus durch die Cultur nachgewiesen, dann durch Verabreichung von Lindenblüthenthee bei Patienten starke Schweisssecretion hervorgerufen, und die an der Stirn hervorquellenden Schweisstropfen, nachdem die Stirn vorher gereinigt worden war, überimpft. Das ist an 3 aufeinanderfolgenden Abenden geschehen, und jedes Mal sind 20 bis 80 Röhrchen überimpft, und in allen Fällen war in 2 bis 3 Röhrchen Staphylococcus pyogenes aureus sicher nachzuweisen.

Vorsitzender: Ich erlaube mir die Anfrage an Herrn von Eiselsberg zu richten, ob das publicirt worden ist. (Herr Frhr. von Eiselsberg: Nein!) Dann hat Herr Brunner die Priorität der Publication.

4) Herr F. Fischer (Strassburg i. E.): „Bacteriologische und

anatomische Untersuchungen über die Lymphangitis der Extremitäten".

M. H.! Bisher sind Untersuchungen über die pathologisch-anatomischen und bacteriologischen Befunde bei der Entzündung der Lymphgefässe der Extremitäten nicht häufig ausgeführt worden; es wurden hauptsächlich die erkrankten und entzündeten Lymphgefässe der serösen Häute — vor allen war es die Metrolymphangitis — untersucht und die Resultate dieser Untersuchung ohne Weiteres auf die Entzündung der Lymphgefässe der Extremitäten übertragen; nur vereinzelt sind Befunde über die so häufig vorkommende Lymphangitis der Gliedmassen veröffentlicht worden. So weit mir die Literatur bekannt ist, haben Cornil, Lordereau und Candiat, Billroth, Berthold, Chevalet Lymphangitis der Extremitäten untersucht; von diesen Untersuchungen sind nun einige nicht völlig einwandsfrei, da Cornil, Lordereau und Candiat über Lymphangitis berichten, die mit Erysipelas vergesellschaftet war. — Auch bacteriologische Untersuchungen über die Lymphangitis der Extremitäten sind nur wenig ausgeführt worden, so von Rosenbach, Fehleisen, Cornil und Babes. Auf die Befunde, welche diese Autoren publicirt haben, ist kein besonderes Gewicht gelegt worden; erst in jüngster Zeit ist von Verneuil und Clado und in einer Dissertation von Gars Mittheilungen über die bacteriologischen Befunde bei der Lymphangitis der Extremitäten gemacht und die Frage über die Ursache der Lymphangitis wieder von Neuem angeregt worden. Das Resultat, zu welchem Verneuil und Clado kamen, ist, dass Lymphangitis und Erysipelas identisch seien, dass beide Erkrankungen durch denselben Coccus, den Streptococcus erysipelatis bedingt seien; nur der Unterschied besteht, dass das Erysipelas in den Anfängen der Lymphgefässe sich abspiele, die Lymphangitis in den grossen Stämmen. Auch Günther behauptet, dass bei der Lymphangitis stets der Streptococcus gefunden werde. — Die Frage über die Lymphangitis ist dann noch durch die von Chassaignac aufgestellte und genau beschriebene Lymphangitis reticularis, welche wohl Aehnlichkeit mit Erysipelas hat, aber doch leicht von demselben zu unterscheiden ist, complicirt worden; vor Allem da von sehr vielen Autoren die differenziell-diagnostischen Momente nicht anerkannt worden sind. Es ist unserer Ansicht nach die Lymphangitis reticularis als eine besondere und wohl characterisirte Erkrankung der Lymphgefässe aufzufassen.

Wenn auch die Lymphangitis der Extremitäten keine so überaus schwere Wundcomplication ist, so hielt ich es doch für der Mühe werth, eine genaue Untersuchung über dieselbe anzustellen und besonders die Angabe von Verneuil und Clado zu prüfen. Die Untersuchungen habe ich in Gemeinschaft mit Dr. E. Levy angestellt. — Es ist nicht leicht, sich das Material zu solchen Untersuchungen zu verschaffen, da ja die Lymphangitis bei geeigneter Behandlung sehr schnell schwindet und nur selten Personen mit ausgesprochener Lymphangitis der Extremitäten zur Autopsie kommen; wenigstens ist in dem Strassburger pathologischen Institute im Laufe des letzten Jahres

kein solcher Fall zur Autopsie gekommen. Ich habe mich bemüht, bei Thieren Lymphangitis künstlich zu erzeugen, bin aber trotz verschiedener Versuche nicht zum Ziele gekommen. So war ich denn auf Kranke allein angewiesen und habe zunächst versucht, durch Einstechen mit der Pravaz'schen Nadel längs der lymphangitischen Streifen aus dem Gewebe Flüssigkeit zu gewinnen; nie ist es aber geglückt, so Culturen zu erhalten. Ich habe mich deshalb entschlossen, bei Patienten, welche wegen schwerer Eiterungen — bei Intactsein der Epidermis — und gleichzeitiger Lymphangitis in die Klinik aufgenommen werden mussten, ein kleines Stück des entzündeten Lymphgefässes zu excidiren. Es wurde, um Verunreinigung sicher zu vermeiden, die Hautstelle, an welcher die Excision gemacht werden sollte, auf das sorgfältigste gereinigt und mit Sublimat desinficirt, vor der Incision wurde das etwa auf der Haut noch haftende Sublimat durch Aufgiessen von sterilisirtem Wasser wieder entfernt. Nach einem kleinen Einschnitte in die Haut wurde die Partie des Unterhautbindegewebes, welche dem lymphangitischen Streifen entsprach, excidirt. Durch die Excision ist niemals eine Schädigung für die Kranken herbeigeführt worden; Fieber, Störungen in der Wundheilung, Lymphfisteln an der Stelle der Excision sind nie entstanden. Die excidirten Stückchen wurden halbirt und ein Theil sofort in absolutem Alcohol gebracht, der andere Theil in eine sterilisirte Glasschale gelegt. — Die Stückchen, welche zur bacteriologischen Untersuchung dienen sollten, wurden mit geglühten Instrumenten nach Möglichkeit verkleinert und jedesmal 3 Agar- und 3 Gelatineplatten gegossen. Die Agarplatten wurden in den Brütofen bei 37° gebracht. — Bei den lymphangitischen Abscessen, welche wir ebenfalls untersuchten, wurde mit sterilisirter Pravaz'scher Spritze und den obengenannten Vorsichtsmassregeln die Punction des Abscesses vorgenommen und mit dem Eiter ebenfalls Agar- und Gelatineplatten gegossen. — Regelmässig haben wir, nachdem die kleine Wunde, welche durch die Excision entstanden war, nachdem der lymphangitische Abscess incidirt war, auch Culturen von dem primären Eiterherd gemacht.

In aller Kürze ist das Resultat der bacteriologischen Untersuchung, welches wir bei 8 Fällen von excidirten Lymphsträngen hatten, folgendes: 3 mal wurde Staphylococcus pyogenes albus, 1 mal Staphylococcus pyogenes aureus, 2 mal Staphylococcus pyogenes cereus albus, 1 mal Bacillus coli communis, 1 mal Mischinfection von Staphylococcus albus und Streptococcus gefunden.

In zwei Fällen von typischer Lymphangitis reticularis wurde beide mal der Staphylococcus pyogenes albus cultivirt.

Die lymphangitischen Abscesse — 8 Fälle kamen zur Untersuchung — zeigten 4 mal Staphylococcus pyogenes albus, 2 mal Mischinfection von Staphylococcus pyogenes albus und aureus, 1 mal Mischinfection von Staphylococcus pyogenes albus und Streptococcus und 1 mal Streptococcus pyogenes.

Diese kurze Aufzählung unserer Resultate zeigt, dass die Annahme von Verneuil und Clado, dass bei der Lymphangitis regelmässig der Strepto-

coccus pyogenes gefunden werde, absolut nicht zu Recht bestehen kann. Wir dürfen schon nach unseren bacteriologischen Untersuchungen die Behauptung der genannten Forscher als falsch hinstellen, und betrachten wir uns die 4 Fälle, welche Verneuil und Clado untersucht und publicirt haben, genauer, so finden wir, dass von ihnen nur lymphangitische Abscesse untersucht wurden, dass in einem Falle auch Mischinfection von Staphylococcus pyogenes aureus und Streptococcus gefunden wurde.

Dass die aus den excidirten entzündeten Lymphgefässen und den Abscessen cultivirten Microorganismen Entzündungserreger, also auch wohl die Ursache der Lymphangitis waren, wurde durch das Thierexperiment nachgewiesen. (Ueber die Ergebnisse dieser Versuche wird später berichtet werden.)

Während der culturelle Nachweis der Mikroorganismen in den excidirten Gewebsstücken uns in allen Fällen leicht gelungen ist, haben wir den mikroskopischen Nachweis der Mikroorganismen in dem Gewebe oft erst nach vieler Mühe und nach sorgfältigem Durchsuchen der Schnitte erbringen können. Zum Nachweis der Bakterien in dem Gewebe haben wir nach Weigert und nach Gram gefärbt. Das Lymphgefäss ist durch einen Thrombus zum Theil verschlossen, die Mikroorganismen sind hauptsächlich in dem Thrombus des Lymphgefässes enthalten; an den Stellen, wo der Thrombus der Wand des Gefässes dicht anliegt, sind die Mikroorganismen auch in der Wand des Gefässes nachweisbar; dagegen haben wir nie Bakterien frei in den Gewebslücken auffinden können. Nur in wenigen Fällen liess sich mit Sicherheit nachweisen, dass die Bakterien von den Leucocyten eingeschlossen, in die Zellen hinein gedrungen waren; es war meist die Anhäufung der Wanderzellen so stark, dass über die Lage der Mikroorganismen kein sicheres Urtheil abgegeben werden konnte.

Die Lymphgefässe, welche ja mit Sicherheit durch den Reichthum an elastischen Fasern und die schwache Musculatur von den Venen unterschieden werden können, zeigen verhältnissmässig wenig Veränderung. Der Endothelbelag ist nicht zerstört, eine Proliferation der Kerne habe ich nicht beobachtet. Die Wand des Gefässes ist etwas verdickt und ist diese Verdickung auf eine Infiltration mit Rundzellen zu beziehen. Das Bindegewebe und das Fettgewebe, welches in der Nähe des Gefässes liegt, ist ebenfalls von Rundzellen durchsetzt, es reicht aber diese Infiltration nicht weit in das Gewebe hinein Die grösseren Blutgefässe sind mässig gefüllt, die Capillaren aber zeigen einen stärkeren Füllungsgrad und ist um dieselben eine reichliche Infiltration mit Rundzellen zu constatiren. Der Lymphthrombus selbst füllt meistens das Gefäss nicht völlig aus; es besteht der Thrombus aus Leucocyten und einem zierlichen, aber nur in dünnen Schnitten nachweisbaren Fibrinnetze. Nur zwei mal haben wir, bei schon längerem Bestehen der Lymphangitis in den kleineren Lymphgefässen hyaline Massen auffinden können. Wir müssen demnach annehmen, dass in den Fällen von relativ frischer Lymphangitis wohl eine erhöhte Gerinnbarkeit der Lymphe besteht, dass hyaline Massen erst später auftreten, wie Dies schon von Orth für die Metrolymphangitis nachgewiesen ist. Wir glauben uns zu dem Schlusse berechtigt, dass von dem Entzündungsherd

aus die Mikroorganismen in die Lymphspalten gelangen und von da in die grösseren Lymphstämme geschwemmt werden; in den Lymphstämmen veranlassen die Mikroorganismen eine erhöhte Gerinnbarkeit der Lymphe und üben auf das Lymphgefäss selbst und auf dessen nächste Umgebung einen leichten entzündlichen Reiz aus, welcher aber keine hochgradigen Veränderungen veranlasst. Die Lymphgefässwand selbst und die Blutcapillaren der Umgebung antworten mit einer leichten Rundzelleninfiltration; die Blutcapillaren sind nur wenig dilatirt. Diese Veränderung wirkt nicht weiter in das Gewebe hinein, sicherlich nicht weiter als es die Röthung der Haut anzeigt. Die Cutis selbst ist nicht an dem Entzündungungsprocess betheiligt, ich habe wenigstens keine Rundzesleninfiltration hier nachweisen können, die Bindegewebsbündel waren auch nicht auseinandergetrieben.

Als Ergebniss unserer Untersuchungen können wir die Sätze aufstellen:

1) Die Lymphangitis der Extremitäten wird veranlasst durch die Aufnahme der verschiedensten Eitererreger in das Lymphgefäss.

2) Durch den Transport der Eitererreger in das Lymphgefäss entsteht in demselben ein Thrombus.

3) In dem Thrombus sind dieselben Mikroorganismen nachweisbar, welche in dem ursprünglichen Eiterherde enthalten sind.

4) Der Befund des Streptococcus pyogenes ist absolut kein Beweis dafür, dass es sich bei der Lymphangitis um einen erysipelatösen Processhandelt, da ja ein Unterschied zwischen Streptococcus pyogenes und Streptococcus erysipelatis nicht mehr durchzuführen ist.

5) Herr Reichel (Würzburg): „Ueber Immunität gegen den Virus der Eitercoccen.“ *)

Discussion:

Herr Thiersch: Entschuldigen Sie, dass ich noch einmal mit einer historischen Reminiscenz mich zum Worte melden muss. Der hochinteressante Vortrag des Herrn Fischer erinnert mich an die Zeit der Syphilisation. Damals war man allerwärts, obwohl wir von Bakterien noch nichts wussten, mit Impfversuchen beschäftigt, und es ist gar keine Frage, dass sich durch wiederholte Impfung eine Immunität der Haut herausstellt. Einer unserer namhaftesten Kliniker, der verstorbene Lindwurm in München, hat vor ungefähr 30 Jahren eine grosse Reihe von Versuchen angestellt und hat Menschen vollkommen immunisirt gegen Ueberimpfung von Eiter, allerdings nicht von Reinculturen. Schon damals wurde also die Thatsache festgestellt, dass durch wiederholte Impfung mit Eiter eine vorübergehende, aber ziemlich lange dauernde Immunität der Haut herbeigeführt werden könne.

Herr Bardeleben (Berlin): Darf ich eine Geschichte erzählen, die sich auf unser Ehrenmitglied James Paget bezieht? Er hat vor nahezu 40 Jahren einen sehr interessanten Artikel darüber geschrieben, dass er vor den bösen Wirkungen mancher Infectionen, wie wir sie damals in unseren Sälen genügend kannten, nach und nach geschützt war, wenn eine gewisse Reihe

*) S. grössere Vorträge und Abhandlungen No. I.

von Infectionen stattgefunden hatte. Eine lange Zeit focht ihn nichts an. „Jetzt", schreibt er, „ging ich auf's Land, um mich zu erholen. Wenn ich dann in meine Krankensäle zurückkam, so war es wieder zu Ende mit meiner Immunität."

6) Herr Senger (Crefeld): „Ueber ein einfaches Verfahren, eiternde, mit Entblössung der Schädelknochen verbundene Kopfwunden in kurzer Zeit zu heilen."

M. H. Wer viele Kopfverletzungen zu behandeln Gelegenheit hat, weiss, duss selbst schwere gequetschte und zerrissene Weichtheilwunden des Schädels anstandslos heilen, aber er wird auch trotz unserer modernen Wundbehandlung die Erfahrung machen, dass eine ideale Wundheilung trotz aller Sorgfalt nicht immer erreicht wird. Besonders gilt das von den Verwundungen, bei denen Haut und Galea und dazu noch das dünne, aber sehr kräftige Periost zerquetscht ist und fehlt, wo also der Knochen mehr oder weniger gross frei liegt. Wo eine solche Verletzung nicht gleich in eine sachverständige Hand kommt, wird eine prima selten erreicht werden; aber auch ursprünglich kleinere Verletzungen können durch eine unzweckmässige Behandlung zu recht schweren werden, so dass das Periost zerstört wird. Kurzum, trotz unserer antiseptischen Bestrebungen, werden wir auch heute noch nicht selten in die Lage kommen, Kopfverletzungen in oben angedeuteter Schwere und Ausdehnung zu behandeln, wobei eine Phlegmone und eine sich in die Länge ziehende Eiterung eingetreten ist.

Ich habe, um derartige Knochenwunden, die durch ihre Eiterung dem Arzte lästig werden, zur schnellen Heilung zu bringen, ein einfaches Verfahren angewandt. Zum Verständnisse meines Vorgehens gestatten Sie mir, den natürlichen Verlauf einer solchen Wunde zu verfolgen.

Wird eine Schädelknochenwunde ganz keimfrei gehalten, so bilden sich auf der Tabula externa rothe Pünktchen, an denen Fleischwärzchen hervorschiessen. Auf diese Weise wird eine die Knochenfläche bedeckende Granulationsschicht gebildet. In anderen Fällen und besonders, wenn eine Phlegmone und eine starke Eiterung sich eingestellt hat, hilft sich die Natur so, dass die Tabula externa in ihrer ganzen Dicke ausgestossen wird und aus der Diploë Granulationen hervorspriessen, mit deren Entstehung die starke Eiterung aufhört. Die natürlichen Heilbestrebungen zielen also, wenn ich den Vorgang richtig verstehe, dahin, den Knochen, oder besser die Tabula externa, die ja sehr blutarm ist, mit Blut zu versorgen; denn dieses allein ist zur Einleitung einer Heilung nöthig und gewährt eine erspriessliche Reaction gegen die Eiterung.

Wollen wir also den Verlauf der sich in die Länge ziehenden Heilung obiger Wunden abkürzen, so müssen wir den Knochen mit Blut versorgen oder die Möglichkeit gewähren, dass das Blut mit der Tabula externa und den Weichtheilen in Berührung kommt. Ich habe deshalb in geeigneten Fällen den Vorgang der Natur nachgeahmt und mit einem feinen Drillbohrer in die Tab. ext. Löcher gebohrt; oder ich meisselte mit einem scharfen, feinen Meissel die oberste Schicht der Tab. ext. ab; das Hervorspriessen von Blut-

tröpfchen zeigt an, dass man tief genug gegangen ist. Die Fortnahme der ganzen Tab. ext., wie das im natürlichen Heilvorgange geschieht, ist unnöthig.

Das Bedenken, welches ich bei der Ausführung dieser Methode hatte, ist ja offenliegend: Ich könnte fürchten, durch die Manipulationen die Weiterverbreitung des eitrigen Processes zu veranlassen oder zu befördern. Allein wenn man die Wunden vorher antimycotisch und chirurgisch behandelt, so dass die Eiterung jeden progressiven und phlegmonösen Charakter verloren hat, und der Eiter vorliegt, den die Alten pus bonum et laudabile nannten, hat die praktische Ausführung keinen Nachtheil, wohl aber einen Nutzen. Ich möchte die Ausführung der Methode, die ich bisher an drei Fällen geübt habe, an einem Beispiele näher illustriren: Ein zweijähriger Knabe hatte sich eine 2—3cm lange Stirnwunde zugezogen. Die vom Arzte angelegte Naht musste wieder wegen eingetretener Eiterung entfernt werden. Da die Eiterung sich in die Länge zog, überliess der Arzt den Eltern die weitere Ausspülung der Wunde. Es entwickelte sich indess eine schwere Phlegmone über dem ganzen Schädeldach, die Galea abhebend, Fieber und grosse Schmerzen verursachend. Die äussere Wunde verklebte, sobald der Eiter sich entleert hatte; sie wurde aber wieder nach einiger Zeit von dem sich ansammelnden Eiter gesprengt. Dieses Spiel wiederholte sich öfters. Unterdessen aber war an der Stirn das Periost, welches wohl gleich bei der Verletzung lädirt war, sodann das Periost auf der Höhe des Schädels in etwa Fünfmarkstückgrosser Ausdehnung zerstört, die Haut entzündlich geröthet und geschwollen. So sah ich das Kind zum ersten Male am 22. August 1890. Der Eiter war dünnflüssig, schmutzig braun und übelriechend, Drüsen hinter dem Ohr und im Nacken geschwollen. Ich drainirte sehr reichlich und behandelte die grosse Abscesshöhle sehr streng antiseptisch; der unangenehme Charakter der Eiterung änderte sich wohl, aber die Eiterung hörte nicht auf; besonders eiterte die Stelle auf der Höhe des Schädels, wo das Periost in grösserer Ausdehnung fehlte. Ich spaltete daher die Abscesshöhle in grossem Umfange, kratzte die weichen Granulationen der Umgebung von Frischem aus etc. Nach einiger Zeit hatte ich erreicht, dass die Lappen sich anzulegen begannen, aber auf dem Stirn- und dem rechten Seitenwandbein lag je eine Knochenfläche von über Dreimarkstückgrösse resp. 50-Pfennigstückgrösse frei und eiterte. Ich meisselte, nachdem ich zweimal 24 Stunden einen feuchten Sublimatumschlag angelegt hatte, am 20. September 1890 ganz feine Knochenlamellen der Tabul. ext. ab, so dass der Knochen blutete. Nach 3—4 Tagen schossen aus dem Knochen schöne und kräftige Granulationen auf und in 8—10 Tagen war die Knochenfläche mit einer gesunden Granulationsschicht bedeckt. Damit hörte die Eiterung allmälig auf und versiegte ganz. Die Lappen, die sich früher abgestreift hatten, näherten sich täglich mehr an einander und nach weiteren zehn Tagen war die Schädelwunde mit einer fast linearen Narbe geschlossen. Meine Absicht, die Thiersch'sche Transplantation zu üben, brauchte ich also nicht auszuführen. Man hat also nicht sogleich bei Kopfwunden bei den angedeuteten Verhältnissen zu einer Transplantation zu

schreiten nöthig, sondern könnte wohl ruhig abwarten. Denn wie die elastische Kraft der Haut und der mit ihr eng verwachsenen Galea das Klaffen der Hautränder, ja mitunter das Abstreifen der Kopfschwarte von dem grössten Theile des Schädels bewirkt, so bildet die Granulationsheilung die natürliche Gegenkraft hierzu, welche stärker ist wie die Retractionskraft: sie zieht die Hautlappen allmälig wieder bis fast auf die ursprüngliche Lage zusammen.

Ich habe dann noch in zwei Fällen Gelegenheit gehabt, die obige Methode anzuwenden; in dem einen Falle handelte es sich um eine Knochen-Stirnwunde, die lange eiterte und wo ich durch Anbohrung mit dem feinen Drillbohrer in kurzer Zeit die Heilung erreichte, in dem dritten Falle handelte es sich um eine frische Verletzung, die sogleich in meine Behandlung kam. Ein 7jähriger Junge wurde vom Wagen überfahren und zeigte neben anderen Verletzungen eine grosse klaffende Wunde, welche über das rechte Stirnbein, den rechten Oberkiefer bis zum Munde verlief. Das Periost war an der Stirn, am Infraorbitalrande und z. Th. am Oberkiefer abgequetscht, zerrissen, in der Stirnwunde mit Schmutz und Haaren verunreinigt. Starke Blutung. Der Junge wurde mir Abends 10 Uhr in meine Klinik gebracht. Ich musste die obigen Theile des Stirnperiostes abtragen und setzte einen ca. Markstück grossen Periostdefect. Ich meisselte wie oben angegeben eine ganz feine Knochenschale ab und vernähte primär. Die Wunde war in zehn Tagen unter einem Verbande völlig geheilt.

Ich gebe zu, dass der Fall nicht so sicher beweisend für die günstige Einwirkung der Abmeisselung ist, als die obigen; denn auch ohne Abmeisselung könnte die Wunde p.p. heilen; allein die Desinfection einer beschmutzten Wunde bei Lampenlicht hat ihre Schwierigkeiten und Grenzen; indem ich aber von der Tabula ext. eine Lamelle abmeisselte, stellte ich mir vor, dass ich die Wunde geeigneter zu prima intentio mache. Ich möchte deshalb dieses Verfahren auch an frischen Verletzungen und besonders nach operativer Entfernung des Periostes wegen Tumoren etc. empfehlen.

Ob man die Anbohrung des Knochens oder die Abmeisselung anwenden solle, diese Frage möchte ich zu Gunsten der Abmeisselung entscheiden, da man die Tiefe des Bohrloches nicht so genau bemessen kann, wie bei der Abmeisselung die Dicke der Lamelle; da ferner die Abmeisselung weniger Zeit beansprucht und endlich beim Bohren sich die Canäle mit Knochenstaub füllen und verhindert wird, dass man das Blut vorquellen sieht.

Schliesslich will ich noch anführen, dass ich bei den operirten Fällen ohne Narcose operirt habe, die Schmerzen sind ganz unbedeutend.

Discussion:

Herr Wagner (Königshütte): Ich wollte mir auch nur eine ganz kurze Bemerkung erlauben. Ich kann durchaus nicht zugeben, dass es in den wenigsten Fällen gelingt, eine Kopfwunde, bei der das Periost zerrissen, beschmutzt ist, und dergl., per primam zur Heilung zu bringen. Ich glaube, wenn das nicht gelingt, dass das ein Mangel an primärer Antisepsis ist. Für einen noch grösseren Mangel an Antisepsis möchte ich es aber halten, wenn

man vereiterte Schädelknochen mit dem Drillbohrer anbohrt oder mit dem Meissel daran herum manipulirt.

Herr Senger: M. H. Dass eine Kopfverletzung, bei der das Periost in mehr oder weniger grosser Ausdehnung fehlt, in idealer Weise, also p. prim. heilen kann, ist nicht zu bezweifeln, zumal wenn der Verletzte das Glück hat, in eine so geschickte und sachverständige Hand wie die des Herren Wagner zu kommen. Aber man muss doch wohl etwas mit den praktischen Verhältnissen rechnen. Der praktische Arzt, gezwungen bei frischen Verletzungen einzugreifen, kann nicht über einen completen antiseptischen Apparat, wie eine Klinik, verfügen und ich selbst muss bekennen, dass es mir auch bei der sorgfältigsten modernen Wundbehandlung nicht immer gelingt, (wiewohl das selten geschieht), eine Wunde ohne Eiterung zu heilen. Wenn man, wie dies oft der Fall ist, des Abends die Verletzungen zu behandeln bekommt, so kann Einem leicht ein mit Coccen beladenes Sandkörnchen oder ein Haar entgehen und die prima ist in Frage gestellt. Wer auf der Platte Abtödtungsversuche der Bakterien angestellt hat, weiss am Besten, wie schwierig es ist, eine Wunde zu sterilisiren. — Hiezu kommt, dass in die Hände des Chirurgen noch öfters als es lieb ist, schon eitrige Kopfknochenwunden kommen, dass ursprünglich leichtere Verletzungen, wie in dem einem Falle von mir durch vernachlässigte Behandlung zu recht schweren werden können. Kurz: Trotzdem ich Herrn Wagner nicht, was seine Person anbetrifft, widersprechen möchte, so haben wir dennoch öfter Gelegenheit, eitrige Kopfwunden, die nach Verletzungen entstehen, zu behandeln.

Der Einwurf von der Gefahr des Operirens bei eitrigen Wunden ist theoretisch jedenfalls begründet und auch von mir selbst genau erwogen worden. Es ist aber ein grosser Unterschied zwischen den verschiedenen Arten der Eiterung. Bei einem progressiven, phlegmonösen Processe wird man sich nicht entschliessen, ohne Noth gesundes Gewebe einzuschneiden, von den man annehmen konnte, dass es einen zweckmässigen Wall gegen die Eiterung abgiebt. Wenn man aber durch Incisionen, durch mehrtägige strenge antiseptische Behandlung den Character einer bösen Eiterung günstiger gestaltet hat, wenn der Eiter bonum et laudabile ist, liegen meiner Meinung die Verhältnisse anders. Wenn eine Knochenwunde beim Fehlen jeder acuten Entzündung lange Zeit eitert, so sehe ich den Grund dieser Eiterung nicht mehr so sehr in gefährlichen Coccen und in ihren Wirkungen, als darin, dass die Tabula externa wie ein Fremdkörper sich verhält, welcher der Heilung hinderlich ist und dass dieser Fremdkörper so lange eine Eiterung unterhält, bis er ausgestossen ist. Die Tab. externa ist deshalb eine Art Fremdkörper, weil ihre Blutverbindungen mit der Galea gelöst sind, weil die äusserst spärlichen und feinen Gefässchen derselben verstopft sind. Das Fehlen der Gefässe ist eben der Grund, dass die Knochenwunde keine erspriessliche Reaction gegen die Eitercoccen ausüben kann und die Eiterung wiederum ist die Ursache, dass endlich die Tabula oder Theile derselben nekrotisch ausgestossen werden. Indem ich also eine Lamelle der Tab. ext. fortnehme, thue ich nur Dasselbe, was die Natur thut, nur früher als diese und in etwas zarterer Weise, und indem ich dem Knochen Blut schaffe, mache ich ihn zur Heilung geeigneter; denn es ist nach

den klinischen Beobachtungen und neuesten Forschungen unzweifelhaft, dass ein von lebhaftem Blutstrom durchspültes Gewebe ein mächtiges Reagens gegen die Eiterung und ein wichtiger Factor einer glatten Wundheilung ist. Darum kann ich mein Verfahren nur empfehlen und mich auf die schnelle Heilung der obigen drei Fälle berufen.

7) Herr Rydygier (Krakau):*) a) „Beitrag zu seltenen Erkrankungen der Zunge." — b) „Demonstration von Abbildungen seltener Fälle von Missbildungen." — c) Ein Fall von primärem Melanosarcom des Nebenhodens."

8) Herr Escher (Triest): „Demonstration von Präparaten."

Es handelt sich um 2 Fälle von interessantem Hernienbefund. Ich werde mich ganz kurz fassen. Das eine ist eine kinderkopfgrosse Cruralherie, die ich bei einer Frau radical operirte. Die Hernie war bei der sonst gesunden Patientin, welche vorher nie etwas von einem Bruche bemerkt hatte, dadurch entstanden, dass sich ein Abscess in der Leistengegend bildete, der spontan aufbrach und nach 3 Wochen heilte. Beim Aufbruch entleerte sich ausser dem Eiter eine ziemliche Menge Spulwürmer, ein Vorkommen, das ja nicht so selten ist, aber hier von Folgen war, indem sich diese ziemlich voluminöse Hernie ausbildete. Dieselbe suchte ich mit Excision dieses grossen Hautstückes zusammen mit dem Sacke zur radicalen Heilung zu bringen. Ich fand aber nach Isolirung des Sackes und Vorziehen des Halses, dass sich von einem in der Wand des Sackes befindlichen Strang aus, der vorher durchzufühlen war, ein Hinderniss entwickelte, indem sich in den Hals hinein, in den heruntergezogenen Trichter des Peritoneums noch etwas mit hineindrängte, was vorher nicht zu fühlen gewesen war. Ich schnitt deshalb den Sack auf, untersuchte und fand nun in diesem Strange bei vorsichtigem Einschneiden ein mit Schleimhaut ausgekleidetes Lumen. Dieser Strang mit dem Lumen setzte sich in eine Darmschlinge fort, welche unmittelbar damit zusammenhing. Es war, wie ich glaube, das Meckel'sche Divertikel, welches vermuthlich der Punkt gewesen war, in welchem sich die Entzündung und die Ansammlung der Spulwürmer gebildet hatte. Durch Senkung in die Gegend des Schenkelringes kam es dann zu Adhaerenz, Vereiterung und Entleerung nach aussen. Nach Abschneiden des Divertikels und Vernähung der Oeffnung nach der Darmseite gelang die Operation ohne Weiteres, die Frau heilte in 14 Tagen.

Das andere ist ein 53 Millimeter langes Concrement aus dem Processus vermiformis. Ich halte es nach Allem nicht für einen gewöhnlichen Kothstein. Ich werde die Gründe dazu sofort geben. Es war ein 73jähriger Mann, welcher mit Occlusionserscheinungen von der internen Abtheilung zu mir gebracht wurde. Die Occlusionserscheinungen waren allmälig entstanden, nachdem schon Monate vorher eine Jahre lang bestandene alte Hernie irreponibel geworden war. Ich konnte die Occlusionserscheinungen nicht auf

*) S. grössere Vorträge und Abhandlungen No. XV.

Incarceration schieben, weil der grösste Theil des Bruchinhalts — es handelte sich um eine rechtsseitige Scrotalhernie — leicht reponibel war. Es blieb aber ein Theil der Bruchgeschwulst draussen liegen, und es setzte sich an das untere in's Scrotum herabreichende Ende desselben ein nussgrosser Knollen an, der seinerseits wieder mit dem Testikel zusammenhing. Ich erklärte mir die Occlusionserscheinung durch Herabziehung eines Darmtheiles, vermuthlich des Coecums, und entschloss mich daher zur Herniotomie. Nach Blosslegung der Geschwulst fand ich, dass der Sack den kleineren Theil bildete; der grössere Theil der Geschwulst bestand aus dem ausserhalb des Sackes liegenden Coecum, und das Coecum hing mit dieser harten Geschwulst zusammen, welche sich bei der Incision als ein Abscess erwies. In diesem Abscess steckte die untere Hälfte des Concrements mit der Spitze nach abwärts, während die obere Hälfte sich durch ein Bleistiftdickes Loch in das Coecum hineingeschoben hatte. Dem Anschein nach dachte ich zuerst an einen Fremdkörper, an einen Holzspahn oder einen Nagel, der auf irgend eine Weise hineingekommen war, und den Abscess hervorgerufen hatte. Ich zog das Concrement heraus, excidirte den Abscess sammt dem Hoden, vernähte die Oeffnung im Coecum, öffnete dann den Bruchsack und suchte nach dem Wurmfortsatz, der bisher noch nicht zu Gesicht gekommen war. Ich konnte ihn aber absolut nicht finden, auch in der Bauchhöhle nicht, soweit ich bei eröffnetem Bruchsack reichen konnte. Ich excidirte nun einen Theil des Sackes und machte nach Bassini die Radicaloperation der betreffenden Hernie. Daraus, dass ich den Processus vermiformis nicht finden konnte, muss ich nun schliessen, dass derselbe durch die Eiterung vollständig zerstört worden ist, denn dieselbe hat jedenfalls lange Zeit gedauert, da der Patient schon seit Monaten über Irreponibilität des Bruches geklagt hatte. Das Concrement war aber, wie sich gleich bei der Operation erwies, kein von aussen eingedrungener Körper, denn es zerbrach bei leiser Berührung in die zwei Stückchen, die Sie hier sehen. Die gegenwärtige Härte hat es durch Eintrocknung gewonnen. Auf der Bruchfläche liess sich weder Eisen noch Holz nachweisen. Die chemische Untersuchung eines kleinen Stückes erwies, dass hauptsächlich kohlensaurer und phosphorsaurer Kalk die Bestandtheile sind, die es zusammensetzen. Eine mikroskopische Untersuchung habe ich leider nicht zu machen Gelegenheit gehabt. Ich glaube aber nach diesem Befunde von kohlensaurem Kalk und auch nach der Adspection der Bruchfläche, wo sich kleine weisse durchscheinende Körnchen finden, die in einer etwas härteren Masse eingebettet sind, dass es sich um ein echtes Secretconcrement des Wurmsatzes handle, welches die Vereiterung dieses Organes, und in Folge davon das Herabsteigen des Coecums in das Scrotum hervorgebracht hat und damit auch die Occlusionserscheinungen.

9) Herr Braatz (Heidelberg): „Demonstration einiger Instrumente und Apparate."

Ich zeige Ihnen zunächst einen Nagelreiniger vor, der eine constante Form hat. Ich habe ihm einen Winkel von 40° gegeben. Er fällt daher in der Fabrication ganz gleichmässig aus und entspricht ganz gut seinem

Zweck. Sein Reinigungsvermögen ist im Vergleich mit den gebräuchlichen Nagelreinigern ein tadelloses.)

Dann habe ich anstatt der gewöhnlichen Kornzangenform bei Unterbindungsinstrumenten hier die Ringe hintereinander angeordnet, wie sie bei den Persischen Hausscheeren in Gebrauch sind, dadurch wird die Hälfte an Raum gespart. Sie sind nur halb so breit und namentlich für Schwammhalter und Nadelhalter, wo man beide Ringe in die Hand nimmt, ist Dies vortheilhafter. Diese neue Aderzange fasst sich namentlich dann natürlich und bequem, wenn man den Ringfinger in den Endring steckt.

10) Herr Messner (Wiesbaden): „Ueber Knochenveränderungen bei Pes calcaneus congenitus (mit Demonstration).“*)

Vorsitzender: Es bleibt mir nur noch übrig, Ihnen für Ihre eifrige Theilnahme und wohlwollende Unterstützung zu danken und somit schliesse ich unsere zwanzigste Jahresversammlung.

Herr Bardeleben: Ich spreche Ihnen allen aus der Seele, wenn ich unserem diesjährigen Vorsitzenden am Schlusse den Dank ausspreche und Sie auffordere, ihm ein lautes Hoch auszubringen. (Geschieht.)

(Schluss der Sitzung und des Congresses um 4 Uhr 5 Min.)

*) S. grössere Vorträge und Abhandlungen No. IX.

II.

Grössere Vorträge

und

Abhandlungen.

I.

Ueber Immunität gegen das Virus von Eiterkokken.

(Aus dem Labaratorium der Königl. chirurgischen Klinik zu Würzburg.)

Von

Dr. Paul Reichel,

Privatdocent und Assistent der Königl. chirurg. Klinik in Würzburg.[1])

Es ist leicht verständlich, weshalb sich bisher fast nur Bakteriologen von Fach mit Untersuchungen über die Immunität beschäftigten; ebenso begreiflich, dass sich ihr Interesse zunächst solchen Infectionskrankheiten zuwandte, deren einmaliges Ueberstehen eine ziemlich sichere Gewähr gegen eine neue Erkrankung bot, ausschliesslich aber solchen, für welche auch bestimmte Thiergattungen empfänglich sind; denn nur das Thierexperiment kann uns Aufschluss über diese Dinge geben.

Wir kennen nach den bis heute vorliegenden Arbeiten eine künstlich erzeugte Immunität gegen Milzbrand, Hundswuth, Schweinerothlauf, gegen das Gift des Bacillus pyocyaneus, gegen Tuberkulose, Diphtherie, Tetanus.

Dem Chirurgen lag dies Thema fern. Ein praktisches Interesse lag nicht vor. Die uns zunächst interessirenden Wundinfectionskrankheiten liessen ja die Annahme einer erworbenen Immunität gegen sie von vornherein unwahrscheinlich erscheinen, wissen wir doch, wie häufig wir gerade immer dieselben Kranken mit Panaritien, Phlegmonen, Furunkeln zur Behandlung bekommen, wie häufig insbesondere gewisse Kranke von Erysipel befallen werden.

[1]) Auszugsweise vorgetragen am 4. Sitzungstage des Congresses, 4. April 1891.

Dazu kam, dass wir in der Prophylaxe, einer streng durchgeführten Antisepsis und Asepsis das sicherste Mittel zur Bekämpfung der Wundinfectionskeime besitzen. Die Lehre von der Eiterung und ihren Ursachen war es, die vollständig die Aufmerksamkeit der Chirurgen in Anspruch nahm und für eine grosse Anzahl schöner Arbeiten den Stoff bot. — Die grosse Entdeckung Koch's, dass sich für das Tuberkelgift leicht empfängliche Thiere künstlich gegen dasselbe immun machen lassen, und ihre bedeutungsvollen Folgen für unser therapeutisches Handeln dürfte inzwischen auch unter den Chirurgen ein allgemeineres Interesse für die Lehre der Immunität überhaupt geweckt haben.

Eine mehr zufällige Beobachtung war es, die mich vor fast 3 Jahren zu der Annahme führte, dass sich auch gegen das Virus der Eiterkokken eine Immunität erzeugen lasse. Ich bemerkte bei Gelegenheit einer Versuchsreihe über die Aetiologie und chirurgische Therapie der septischen Peritonitis, dass Thiere, welche eine Infection glücklich überstanden hatten, gegen eine zweite weit resistenter waren, als solche, die noch nie zu einem Versuche gedient hatten. So wenig praktisches Interesse sich an diese Beobachtung knüpfen liess, so schien mir doch ihre wissenschaftliche Bedeutung gross genug, um ihr näher nachzugehen. Ich hoffte im Stillen, dass diesbezügliche Untersuchungen vielleicht auch über manche noch wenig aufgeklärte Punkte der Eiterung und ihrer Ursachen ein Licht verbreiten würden; inwieweit mit Recht, werden die folgenden Zeilen lehren.

Zu meinen Experimenten bediente ich mich der gewöhnlichen Versuchsthiere: Katzen, Kaninchen, Hunde, der letzteren schliesslich allein. Es mag dies auffällig erscheinen, da ja gerade die Hunde sich gegen eine Infection mit Eiterkokken ziemlich resistent erweisen. Indess gerade diese Eigenschaft machte sie, wie ich mich bald überzeugte, für meine Zwecke geeignet, da sich die Dosirung der zur Immunisirung dienenden Flüssigkeiten bei ihnen weit leichter abmessen lässt, als bei Kaninchen, Meerschweinchen und Katzen. Die Ergebnisse meiner Versuche mit letzteren stimmen zwar im Allgemeinen mit den beim Hunde gewonnenen überein, doch nur die Experimente mit letzterem allein führten mich zu wirklich beweiskräftigen Resultaten.

In meiner ersten Untersuchungsreihe injicirte ich den Ver-

suchsthieren wiederholt anfangs kleine, später in Zwischenräumen von 2—3 Tagen immer grössere und grössere Mengen einer Reincultur von Staphylococcus pyogenes aureus — nur auf diesen beziehen sich meine Beobachtungen — mit steriler Spritze in die Bauchhöhle. Die so behandelten Thiere vertrugen schliesslich enorme Quantitäten, welche, einem bisher nicht geimpften Controlthier injicirt, regelmässig dessen raschen Tod zur Folge hatten.

Ich halte es für nothwendig, meine zahlreichen Experimente sämmtlich, wenn auch nur im Auszuge, folgen zu lassen, um damit jedem Leser die Möglichkeit zu geben, sich selbst ein Urtheil zu bilden.

Derjenige Versuch, der den Anstoss zu vorliegender Arbeit gab, war folgender:

Versuch 1[1]). Einem kleinen Pintscher waren zunächst 75 Ccm. einer Eiterkokkenaufschwemmung in die Bauchhöhle gegossen worden, und zwar 7 Ccm. einer Gelatinecultur von dem Eiter eines Panaritium, welcher 8 Tage im Brütofen gezüchtet war, nebst 68 Ccm. Wasser. Der Hund war am folgenden Tage leidend, erholte sich jedoch bald. Nach 5 Tagen wurden ihm 100 Ccm. der gleichen Eiterkokkenaufschwemmung injicirt, und nach einem weiteren Tage, da er nicht schwer krank erschien, abermals 65 Ccm. Dieses Mal wurde eine aus Furunkeleiter gezüchtete Gelatinecultur von 7 Ccm. mit 58 Ccm. Wasser versetzt. Auch darnach zeigte der Hund, abgesehen von Durchfällen, keine Reactionserscheinungen; deshalb wurden nach abermals 7 Tagen 200 Ccm. einer Aufschwemmung von Staphylococcus pyogenes aureus, und zwar eine Gelatinecultur und 2 Agarculturen, mit 190 Ccm. Wasser versetzt, in die Bauchhöhle eingegossen. Auch dies verursachte keinen Schaden. Um nun zu sehen, wie weit das Thier gegen sonst sicher tödtlich wirkende Dosen immun gemacht war, erhielt es nach weiteren 5 Tagen nochmals 150 Ccm. einer Aufschwemmung des gleichen Eitercoccus, welche sich aber aus 100 Ccm. Gelatinecultur und 50 Ccm. Wasser zusammensetzte. Genau die gleiche Menge desselben Gemisches wurde nun zwei anderen Hunden von derselben Grösse, die jedoch noch zu keinem anderen Versuch gedient hatten, in die Abdominalhöhle gegossen. Letztere beiden Thiere starben innerhalb 16 Stunden an acuter septischer Peritonitis; das eine so früh, dass wohl keine Zeit zur Entwickelung schwererer entzündlicher Veränderungen der Serosa blieb. Letztere zeigte sich bei der Obduction absolut normal, nur ca. 1 Esslöffel voll trüber, stark blutiger Flüssigkeit fand sich frei in der Peritonealhöhle. Bei dem anderen, welches einige Stunden länger lebte, kam es zur Entwickelung einer diffusen, sehr intensiven hämorrhagischen Bauchfellentzündung mit sehr reichlichem, stark blutigem Exsudat. Der erste Hund

[1]) Reichel, Beiträge zur Aetiologie und chirurgischen Therapie der septischen Peritonitis. Deutsche Zeitschrift für Chirurgie. Bd. XXX. S. 14.

hingegen erwies sich in der That als immun; er blieb gesund und lief schon am nächsten Tage wieder munter umher.

Versuch 2. A. Mittelgrosses graues Kaninchen. — 7. 1. 90. Injection von 2 Ccm. einer 6 Wochen alten, spontan verflüssigten Gelatinecultur von Staphylococcus pyogenes aureus in die Bauchhöhle. — 10. 1. Injection von 5 Ccm. der gleichen Cultur.

14. 1.	Injection von	6	Ccm.
8. 2.	„ „	5	„
14. 2.	„ „	7,5	„
20. 2.	„ „	10	„
1. 3.	„ „	8	„

einer Reincultur von Staphylococcus pyogenes aureus in die Bauchhöhle.

6. 3. Nach der letzten Einspritzung am 1. 3. bildete sich vom Stichcanal aus unter der Bauchhaut eine bohnengrosse Geschwulst von derber Consistenz (Abscess?), heut Injection von 12 Ccm.

11. 3.	Injection von	20	Ccm.
13. 3.	„ „	20	„
15. 3.	„ „	40	„
18. 3.	„ „	28	„
29. 3.	„ „	50	„

einer Reincultur von St. p. a.

1. 4. Das sich anscheinend ganz wohl befindende Thier wird heute mit Chloroform narkotisirt, die Bauchwand in der Medianlinie durch einen 2 Ctm. langen Schnitt durchtrennt, die Serosa indess nur an einer sehr kleinen Stelle eröffnet. Durch diese werden mittelst sterilisirten Trichters 50 Ccm. einer Staphylokokkenreincultur eingegossen. Naht der Bauchwunde.[1]) Die Cultur ist sehr virulent. Ein Hund (Versuch 6), dem nur 10 Ccm. injicirt wurden, war am nächsten Tage schwer krank. — 2. 4. Das Thier wurde heute früh todt aufgefunden. Bei der Obduction zeigte sich der kleine Abscess der Bauchwand mit käsigem, butterweichem, gelbem Eiter gefüllt, völlig abgekapselt. Aus dem Abdomen entleerte sich reichliche klare, leicht gelbliche Flüssigkeit, der viele Eiterflocken beigemengt waren. Zwischen Serosa parietalis und Dickdarm fanden sich mehrere kleine Abscesse von derselben Beschaffenheit wie der der Bauchwand. Kleinste Eiterablagerungen zeigten sich ferner auf der Leber, der Milz, einzelnen Därmen. Der grosse Bauchraum als solcher war jedoch nicht durch Adhäsionen verschlossen. Die Serosa visceralis liess stellenweise alte Trübungen erkennen, war indess frei von frischen entzündlichen Veränderungen.

B. Controlthier ist ein gleich grosses, trächtiges Kaninchen. — 1. 4. In der gleichen Weise wie bei dem ersten Kaninchen werden 50 Ccm. derselben Cultur in die Bauchhöhle gegossen. Bei der Naht reisst indess ein

[1]) Ich zog dieses Vorgehen bei diesem wie den meisten folgenden Versuchen der gewöhnlichen Injection mittelst Spritze bei Vornahme des entscheidenden Controlversuches vor, um sicher zu sein, dass die injicirte Flüssigkeit in die freie Abdominalhöhle gelangte. Die Gefahr einer Verletzung der Därme ist ja nicht erheblich; wohl aber ereignet es sich bei starker Füllung der Harnblase hier und da, dass man sie ansticht. Der zur Canüle ausfliessende Urin liess mich diesen kleinen Unfall stets sofort erkennen.

Faden und es fliesst ein grosser Theil der eingegossenen Flüssigkeit, annähernd die Hälfte, wieder zurück. — 2. 4. Nach Geburt von 6 todten Jungen starb das Thier in der letzten Nacht. Obduction: Das Abdomen ist stark aufgetrieben, die Bauchdecken sind bläulich verfärbt, in der Bauchhöhle finden sich mehrere Esslöffel voll trüber, blutig-seröser Flüssigkeit. Die Serosa zeigt nur am Genitaltractus eine Anzahl Ecchymosen, sonst keine deutlichen entzündlichen Veränderungen. Der enorm aufgetriebene Dickdarm ist mit dünnem braunem Koth gefüllt.

Versuch 3. A. Kleine 4 Monat alte schwarze Hündin.

7. 1.	Injection von	2	Ccm.
10. 1.	„ „	5	„
14. 1.	„ „	6	„
8. 2.	„ „	5	„
17. 2.	„ „	7,5	„
20. 2.	„ „	10	„

einer Gelatinereincultur von St. p. a. in die Bauchhöhle.

26. 2. Dem sich wohl befindenden Thiere werden durch einen kleinen Peritonealschnitt mittelst Trichters in Narkose 40 Ccm. einer Staphylokokkencultur in die Abdominalhöhle gegossen. Naht der Bauchwunde. — 27. 2. Das Thier zeigt keinerlei Krankheitserscheinungen. Es bleibt am Leben.

B. Controlthier ist ein aus demselben Wurf stammender, gleich gut genährter Hund. — 26. 2. Gleiche Operationen wie bei dem vorgeimpften Thiere; Eingiessen der gleichen Menge derselben Cultur in die Bauchhöhle. — 27. 2. Der Hund starb 22 Stunden nach der Operation. Die Obduction ergiebt eine diffuse, hämorrhagische, septische Peritonitis mit freiem blutig-serösem Exsudat.

Versuch 4. A. Mittelgrosser Pintscher.

7. 1.	Injection von	2,5	Ccm.
10. 1.	„ „	6,5	„
1. 3.	„ „	8	„
6. 3.	„ „	20	„
8. 3.	„ „	10	„
11. 3.	„ „	40	„
13. 3.	„ „	47	„
15. 3.	„ „	80	„
18. 3.	„ „	80	„

einer Reincultur von St. p. a. mittelst Spritze in die Bauchhöhle.

22. 3. Narkose. Von einem ganz kleinen Schnitt in der Bauchdecke aus werden 140 Ccm. einer Reincultur von Staphylococcus pyogenes aureus in die Bauchhöhle gegossen. Naht. — 23. 3. Der Hund ist kaum etwas leidend, frisst ordentlich. Er bleibt am Leben.

B. Controlthier ist ein noch einmal so grosser kräftiger Schäferhund. — 22. 3. In die Bauchhöhle werden 140 Ccm. der gleichen Cultur in der gleichen Weise eingegossen. Naht. — 23. 3. Der Hund ist schwer krank, kann sich kaum noch auf den Beinen erhalten. Abends erscheint er moribund. — 24. 3. Heut früh wird der Hund todt aufgefunden. Obduction:

Todtenstarre noch nicht gelöst, die Bauchdecken sind weithin blau verfärbt, das Unterhautfettgewebe ist blutig-serös imbibirt. In der Bauchhöhle findet sich sehr viel trübe blutig-seröse Flüssigkeit. Die Serosa ist überall ebenso wie das Mesenterium intensiv geröthet und ecchymosirt.

Versuch 5. Grosse wilde Katze. Derselben war 14 Tage vor Beginn des jetzigen Versuches ein Stück aus der linken Arteria femoralis resecirt worden. An der Operationsstelle hatte sich ein Abscess gebildet, der jetzt geöffnet wird.

6. 3.	Injection	von	5	Ccm.
8. 3.	„	„	5	„
11. 3.	„	„	10	„
13. 3.	„	„	20	„
15. 3.	„	„	40	„
18. 3.	„	„	40	„
29. 3.	„	„	60	„

einer Reincultur von St. p. a. in die Bauchhöhle.

1. 4. Heut wird die Katze, welche gestern noch frass und gesund zu sein schien, todt aufgefunden. Obduction: In der Bauchhöhle finden sich circa 30—40 Ccm. dunkelblutiger, fast aus reinem Blut bestehender Flüssigkeit. Die Serosa parietalis und visceralis zeigt graue, stellenweis grauschwarze Pigmentirung (als Zeichen einer abgelaufenen, mit Blutungen einhergehenden Entzündung). Die Mesenterialdrüsen sind stark vergrössert, enthalten gleichfalls Pigment. Die Därme sind durch einzelne dünne alte Adhäsionen theilweise strangartig miteinander verbunden. Den Darminhalt bildet fast nur blutiger Schleim.

Versuch 6. A. Mittelgrosser Hund. — 1. 4. Injection von 10 Ccm. einer sehr virulenten Staphylokokkencultur. — 2. 4. Der Hund erscheint sehr schwer krank, frisst nicht, liegt meist auf der Seite. — 9. 4. Das Thier erholte sich nur sehr allmälig, begann erst am 4. wieder zu fressen, lässt jedoch heut keine Krankheitserscheinungen mehr erkennen. — Heut Injection von 9 Ccm. der gleichen Cultur.

12. 4.	Injection	von	20	Ccm.
16. 4.	„	„	30	„

Staphylokokkencultur.

21. 4. In der Medianlinie und links von ihr hat sich an der Stelle der letzten Injection ein wallnussgrosser Abscess in der Bauchwand gebildet. — Heut Einspritzung von 30 Ccm. rechts unten vom Nabel.

24. 4.	Injection	von	40	Ccm.
28. 4.	„	„	40	„
30. 4.	„	„	50	„
2. 5.	„	„	60	„
6. 5.	„	„	90	„

einer Reincultur von Staphylokokken in die Bauchhöhle.

9. 5. Narkose. Kleiner Bauchschnitt. Eingiessen von 130 Ccm. Culturflüssigkeit in die Abdominalhöhle. Naht. — 10. 5. Der Hund frisst ordentlich, ist kaum leidend. — Er bleibt gesund.

B. Controlthier ist ein erheblich grösserer Hund. — 9. 5. Narkose. Bauchschnitt. 130 Ccm. derselben Cultur werden in die Peritonealhöhle

gegossen. Naht. — 10. 5. Heut früh wurde der Hund 15 Stunden post operationem bereits todt aufgefunden. Obduction: Bauchdecken blau verfärbt, im Abdomen massenhafte stark blutig gefärbte, etwas trübe Flüssigkeit. Die Serosa ist überall dunkelroth, intensiv injicirt und ecchymosirt. Die Därme sind aufgetrieben.

Versuch 7. Gut genährte Katze.

3. 4. Injection von 3 Ccm. } Staphylokokkencultur
5. 4. „ „ 6 „ } in die Bauchhöhle.

9. 4. In der Medianlinie hat sich, der einen Stichstelle entsprechend, ein haselnussgrosser Abscess gebildet. Injection von 8 Ccm. — 12. 4. Der Abscess ist grösser geworden; ein kleinerer zweiter hat sich an einer anderen Injectionsstelle hinzugesellt.

12. 4. Injection von 12 Ccm.
16. 4. „ „ 20 „
21. 4. „ „ 20 „
24. 4. „ „ 25 „
28. 4. „ „ 25 „
30. 4. „ „ 40 „
2. 5. „ „ 50 „
6. 5. „ „ 17 „
} einer Reincultur von Staphylokokken.

Die Abscesse sind in der Zwischenzeit erheblich kleiner geworden.

16. 5. Injection von 60 Ccm. } Staphylokokkencultur.
21. 5. „ „ 60 „ }

In den letzten 14 Tagen ist das Thier stark abgemagert, frisst jedoch ordentlich und erscheint sonst nicht krank. — 28. 5. Nach der letzten Einspritzung frass die Katze mehrere Tage fast garnicht (eine andere Katze, die die gleiche Dose derselben offenbar sehr virulenten Cultur erhalten hatte, war sogar rasch darnach gestorben. Siehe Versuch 8), schien sich dann etwas zu erholen, magerte jedoch noch stärker ab und ist heut sehr schwach; sie leidet an einen sehr starken Nasen- und Conjunctivalcatarrh mit reichlicher schleimig-eiteriger Secretion. Gleichwohl werden heut 50 Ccm. der gleichen Cultur in die Abdominalhöhle eingespritzt. Doch schon $^1/_2$ Stunde nachher starb das Thier. — Die sofortige Obduction ergab in abdomine die injicirte Flüssigkeit fast unverändert. An einer der früheren Stichstellen fand sich in der Bauchwand subserös ein mit dickem Eiter gefüllter kirschgrosser Abscess. Die Peritonealhöhle selbst zeigte keine Spur frischer oder älterer entzündlicher Veränderungen. — Hingegen fand sich in beiden Lungen eine sehr ausgedehnte intensive eiterige Bronchitis der gröberen und feineren Bronchien, an einigen Stellen pneumonische Herde, jedoch keine Abscesse; ebensowenig in der Lungensubstanz wie in der Leber, der Milz oder den Nieren. — Abmagerung und Tod des Thieres scheinen vorzugsweise durch die Lungenaffectionen bedingt zu sein, wenn auch der letzte Anstoss durch die letzte Einspritzung der Staphylokokkencultur gegeben wurde.

Versuch 8. Mittelgrosse Katze.

3. 4. Injection von 3 Ccm. } einer Staphylokokkencultur
5. 4. „ „ 6 „ } in die Bauchhöhle.

9. 4. An der Stelle der ersten Injection hat sich ein haselnussgrosser Abscess gebildet.

9. 4. Injection von 7 Ccm. St. p. a.

12. 4. „ „ 12 „ „ , ein zweiter kleinerer Abscess trat an einer anderen Injectionsstelle auf.

16. 4. „ „ 21 „ „ , die Abscesse haben sich sehr verkleinert.

21. 4. „ „ 20 „ „ , die Abscesse sind verschwunden.

24. 4. „ „ 25 „ „

28. 4. „ „ 25 „ „

30. 4. „ „ 40 „ „

2. 5. „ „ 60 „ „

16. 5. „ „ 50 „ „

21. 5. „ „ 60 „ „ , die heut verwendete Cultur ist sehr virulent (vergleiche Versuch 7); gleich nach der Einspritzung stellte sich Erbrechen ein. — 22. 5. In der Nacht erfolgte der Tod. Obduction: Leib aufgetrieben, in abdomine sehr viel blutig-seröse Flüssigkeit; sonst finden sich keine pathologischen Veränderungen, insbesondere keine frischen entzündlichen Processe, keine alten Verwachsungen.

Versuch 9. Mittelgrosses Kaninchen.

9. 4. Injection von 5 Ccm.
12. 4. „ „ 9 „
16. 4. „ „ 14 „
} einer Reincultur von Staph. pyog. aur. in die Bauchhöhle.

17. 4. 20 Stunden nach der letzten Einspritzung starb das Thier. Obduction: Bauchdecken blauröthlich verfärbt. Bauch aufgetrieben. In der Peritonealhöhle ist kein freies flüssiges Exsudat. Nur wenige erbsengrosse Eiterflöckchen liegen der Serosa auf. Letztere zeigt sonst normales Aussehen. Verwachsungen fehlen.

Versuch 10. A. Mittelgrosser, pudelähnlicher Hund.

21. 4. Injection von 30 Ccm.
24. 4. „ „ 30 „
28. 4. „ „ 30 „
30. 4. „ „ 40 „
2. 5. „ „ 60 „
6. 5. „ „ 60 „
9. 5. „ „ 75 „
16. 5. „ „ 70 „
} einer Reincultur von Staph. pyog. aur. in die Bauchhöhle.

23. 5. Narkose. Bauchschnitt. 75 Ccm. Staphylokokkencultur werden in die Abdominalhöhle gegossen. Bauchnaht. — 24. 5. Der Hund läuft munter umher, frisst wie gewöhnlich, zeigt keine Krankheitserscheinungen.

B. Zur Controle dient ein sehr grosser, kräftiger Metzgerhund; er ist mindestens 4mal so gross, erhält daher eine freilich nur ein wenig grössere Culturmenge injicirt. — 23. 5. Narkose. Bauchschnitt. 90 Ccm. der gleichen Cultur werden in die Bauchhöhle gegossen. Naht. — 24. 5. Schon 14 Stunden nach der Einspritzung wurde der Hund todt aufgefunden. Obduction (einige

Stunden später): Es ist bereits starke Fäulniss eingetreten. Abdomen enorm aufgetrieben; aus der Peritonealhöhle entleert sich eine sehr beträchtliche Menge dunkler, blutiger, trüber, seröser Flüssigkeit. Serosa und Mesenterium überall diffus dunkelroth, von massenhaften kleinen Blutungen durchsetzt.

Versuch 11. A. Mittelgrosse Katze. 21. 4. Injection von 20 Ccm. —

24. 4.	Injection von	5 Ccm.	einer Reincultur von Staphylococcus pyog. aur. in die Bauchhöhle.
28. 4.	„	„ 30 „	
30. 4.	„	„ 40 „	
2. 5.	„	„ 60 „	
16. 5.	„	„ 50 „	

20. 5. Narkose. Bauchschnitt. Eingiessen von 100 Ccm. Culturflüssigkeit in die Abdominalhöhle. Naht. — 21. 5. In der Nacht starb das Thier. Obduction: Aus der Bauchhöhle entleert sich viel freie, etwas blutig gefärbte, rosafarbene Flüssigkeit. Die Serosa zeigt einige wenige kleinste Ecchymosen, keine sonstigen Veränderungen.

B. Controlthier ist ein sehr grosser Kater, erheblich grösser als die Katze von Versuch 11, A. — 20. 5. Narkose. 100 Ccm. der gleichen Cultur werden in die Abdominalhöhle gegossen. — 21. 5. In der Nacht erfolgte der Tod. Obduction: Bauchdecken blau, das subcutane Fettgewebe ist weithin blutig ödematös imbibirt. In der Peritonealhöhle viel freie, stark blutige, dunkelrothe Flüssigkeit. Serosa dunkelroth, lackfarben, ecchymosirt.

Versuch 12. Kleine graue Katze. 21. 4. Injection von 20 Ccm. einer Cultur von Staphylococcus pyog. aur. in die Bauchhöhle. — 28. 4. An der Injectionsstelle hat sich ein wallnussgrosser Abscess gebildet, der heute beim Reinigen der Haut platzt und flüssigen Eiter entleert.

28. 4.	Injection von	20 Ccm.	Reincultur von Staphyl. pyog. aur. in die Bauchhöhle.
30. 4.	„	„ 26 „	
2. 5.	„	„ 60 „	
16. 5.	„	„ 40 „	
21. 5.	„	„ 48 „	

22. 5. In der Nacht starb das Thier. Die zuletzt verwandte Cultur war sehr virulent, tödtete auch Thier No. 8. Obduction: Leib aufgetrieben, Unterhautzellgewebe der Bauchdecken blutig ödematös infiltrirt. In der Abdominalhöhle eine geringe Menge blutig seröser, lackfarbener Flüssigkeit. Die Serosa ist glatt, nicht injicirt.

Versuch 13. A. Mittelgrosser brauner Rattler, schon durch eine grössere Anzahl Injectionen mit Filtrat von Staphylokokkenculturen (conf. Versuch 18) vorgeimpft und immunisirt.

18. 10.	Injection von	90 Ccm.	nicht filtrirter Staphylokokkencultur in die Bauchhöhle.
20. 10.	„	„ 130 „	
23. 10.	„	„ 168 „	
4. 11.	„	„ 150 „	

12. 11. Narkose. Kleiner Bauchschnitt. 200 Ccm. einer Reincultur von Staphyl. pyog. aur. werden in die freie Abdominalhöhle gegossen. Naht. — 13. 11. Der Hund zeigt keinerlei Krankheitserscheinungen, frisst

und springt munter umher. — Um den anatomischen Befund der bei diesem immunen Thiere durch die Einspritzung bedingten Veränderungen mit denen des durch die gleiche Culturmenge acut getödteten Controlthieres vergleichen zu können, wird auch ersterer Hund, und zwar mit Chloroform getödtet. Obduction: Beim Durchtrennen der Bauchdecken entdeckt man im subcutanen Gewebe einen etwa erbsengrossen eingedickten alten Abscess, der mit der Bauchhöhle nirgends communicirt. In letzterer findet sich nur eine minimale Menge trüber, etwas blutiger Flüssigkeit. Das Netz ist mit der Nahtstelle der Bauchwand, der Harnblase und einigen Darmschlingen an circumscripten Stellen verwachsen, in seiner grössten Ausdehnung indess frei. Die Därme sind unter einander nicht adhärent. Die Serosa zeigt entlang des ganzen Darmes eine Anzahl linsen- bis 50 Pfennigstückgrosser, nur subserös sitzender Ecchymosen, die zum Theil (nach ihrer rostbraunen Farbe zu urtheilen) älteren Datums sind. Im Uebrigen bietet sie normales Aussehen dar, hat normalen Glanz und Farbe. Auch die Darmwand zeigt nichts Auffälliges. Die Mesenterialdrüsen sind vergrössert, auf dem Durchschnitt grauroth, an einzelnen Stellen rostfarben, als Beweis einer früher stattgefundenen Resorption von Blut. Die Leber ist an ihrer oberen Fläche mit dem Zwerchfell, besonders fest mit dem Centrum tendineum verwachsen. Nirgends besteht eine Eiterung. Die Lungen sind gesund. Von der abdominalen Flüssigkeit waren sogleich bei Eröffnung der Bauchhöhle unter allen Cautelen Impfungen auf Agar und Gelatine mit Stich und Strich gemacht worden. In allen Impfröhrchen zeigte sich ein deutliches Wachsthum von Staphylococcus pyog. aur. mit ausgeprägter Pigmentbildung. Die Gelatine wurde nur langsam durch ihn verflüssigt.

B. Das Controlthier ist wieder erheblich grösser, eine grosse Hündin, anscheinend Bastard zwischen Bernhardiner- und Fleischerhund. — 12. 11. Narkose. Bauchschnitt. Eingiessen der gleichen Menge, 200 Ccm., derselben Culturflüssigkeit in die Bauchhöhle. Naht. — 13. 11. In der Nacht starb das Thier, wurde 18 Stunden nach der Operation bereits todtenstarr aufgefunden. Obduction: Abdomen aufgetrieben, bläulich verfärbt. Aus der eröffneten Bauchhöhle fliessen circa 600 Ccm. intensiv blutig gefärbter trüber seröser Flüssigkeit. Serosa überall hochroth, mit massenhaften Ecchymosen durchsetzt. Dieselben sind zwar subserös am ausgedehntesten, durchdringen indess auch die ganze Dicke der Darmwand incl. der Schleimhaut. Der Darminhalt ist flüssig, stark blutig gefärbt.

Versuch 14. Kräftiger Hund von mehr als mittlerer Grösse, Bastard zwischen Jagd- und Hofhund.

18. 10. Injection von 90 Ccm.
20. 10. „ „ 130 „
23. 10. „ „ 160 „
} einer Cultur von Staphyl. pyog. aur. in die Bauchhöhle.

Bei dem Hunde entwickelte sich links von der Mittellinie ein grosser Abscess in den Bauchdecken, weshalb er am 27. 10. getödtet wurde. Der über gänseeigrosse Abscess sass im Unterhautfettgewebe, enthielt dicken Eiter und nekrotische Bindegewebsfetzen, hatte eine dicke, derb infiltrirte

Wand. Die Bauchhöhle zeigte, abgesehen von einem kleinerbsengrossen Abscess in der Milz, eine völlig normale Beschaffenheit. Serosa überall glatt und glänzend.

Die grösste Schwierigkeit, die sich allen Versuchen ähnlicher Art störend in den Weg stellt, ist die Verschiedenheit in der Virulenz der zu verwendenden Culturen. Ohne dieselbe liesse sich das Resultat der jedesmaligen Einspritzung fast mit mathematischer Sicherheit voraussagen, und dürfte man auf eine fast ununterbrochene Reihe absolut beweisender Experimente rechnen. Ich selbst hatte unter dieser Verschiedenheit, wie auch die später anzuführenden Versuche zeigen, sehr zu leiden. Es wäre dringend wünschenswerth, dass wir über die Ursachen derselben und die Mittel, sie zu beseitigen, bald klarer sehen möchten, als bisher.

Ein gewisses Maass zur Abschätzung des Grades der Virulenz einer Staphylokokkencultur bietet ja wohl die Schnelligkeit, mit welcher sie Gelatine verflüssigt, aber doch nur einen sehr ungefähren Anhaltspunkt. Da wir zur Zeit kein Zeichen kennen, die Virulenz einer Cultur abzuschätzen, abgesehen vom Thierexperiment selbst, und kein Mittel besitzen, die Wirksamkeit auf einem bestimmten Grade constant zu erhalten, können wir daher zunächst nur durch möglichst zahlreiche Versuche den störenden Einfluss dieser Fehlerquelle herabzudrücken suchen und dürfen jedenfalls nur diejenigen Versuche als beweiskräftig gelten lassen, bei welchen Controlthieren die gleichen Mengen einer und derselben Cultur einverleibt wurden. Es genügt nicht, Culturen aus anderen Gläsern zu benutzen, auch wenn dieselben dem gleichen Ausgangspunkte entstammten, gleich lange Zeit und bei gleicher Temperatur gezüchtet wurden.

Ein Ueberblick über meine oben angeführten Experimente — und ich habe mit Absicht sämmtliche angeführt — giebt nun meiner Ansicht nach einen genügenden Beweis für die Richtigkeit meiner obigen Behauptung, dass sich eine wenigstens relative Immunität gegen das Virus der Eiterkokken durch wiederholte Impfungen allmälig steigender Mengen derselben beim Thiere erzeugen lässt. Völlig einwandsfrei erscheinen mir die Resultate der bei Hunden angestellten Versuche; in allen diesen 6 Fällen starb das Controlthier acut unter den Erscheinungen schwerster hämorrhagischer Peritonitis und foudroyanter

Sepsis, während das vorgeimpfte Thier nicht nur am Leben blieb, sondern meist schon am Tage nach der Injection kaum noch irgend welche Krankheitserscheinungen erkennen liess.

Die mit Kaninchen und Katzen von mir angestellten Versuche sind nicht völlig beweiskräftig, da bei diesen nach der Injection regelmässig auch das vorgeimpfte Thier starb, zuweilen auch schon der Tod bei Steigerung der Dose erfolgte, ehe zum Controlversuch geschritten werden konnte. Letzterer Umstand könnte vielleicht gegen die Richtigkeit meiner Anschauung ins Feld geführt werden, zumal in Versuch 8 das Thier nach Einspritzung der gleichen Quantität erlag, die es einige Tage zuvor ohne Reaction vertragen hatte.

Indess ist hierbei die schon vorhin erwähnte, verschiedene Virulenz mit in Betracht zu ziehen. (Die in diesem Experiment den Tod herbeiführende Cultur war in der That, wie sämmtliche am selben Tage mit ihr angestellten Versuche zeigen, ausnehmend stark giftig.) Nur der Schluss darf aus dem Missglücken gezogen werden, dass durch die Vorimpfungen keine absolute Immunität erzielt war. In Versuch 7 wurde der Tod höchstwahrscheinlich auch mehr durch die complicirende schwere Lungenerkrankung, als die directe Infection mit der injicirten Cultur veranlasst. — Jedenfalls findet sich auch in dieser Versuchsreihe kein directer Widerspruch gegen meine Behauptung; nie blieb das Controlthier am Leben, wenn das vorgeimpfte Thier in Folge der Einspritzung starb.

Im Gegentheil, eine genauere Durchsicht der Versuche lässt auch in diesen missglückten Fällen einen gewissen Grad künstlich erzeugter Immunität erkennen. Hierfür spricht nicht nur der Umstand, dass die Mehrzahl der Thiere vor der letzten tödtlichen Injection schon sehr erhebliche Quantitäten der Staphylokokkenculturen ohne Schaden vertragen hatten, sondern weit überzeugender die Verschiedenartigkeit der bei geimpften und nicht geimpften Thieren auftretenden Krankheitserscheinungen und des schliesslichen anatomischen Befundes.

Bei Benützung virulenter Culturen geben die Thiere in der Regel schon nach Injection der ersten Spritze — ich bediente mich einer solchen von 10 Ccm. Inhalt — in die Peritonealhöhle

Schmerzäusserungen von sich, die sich nach der 2. und 3. Spritze steigern; sie winseln, heulen, werden unruhig, suchen sich hin- und her zu werfen, sodass es oft schwer hält, sie auf dem Versuchsbrett festzuhalten. Es hat den Anschein, als erführen die Gewebe — in unseren Fällen die Serosa — durch die Bakteriencultur eine Art leichter Aetzung. Sind die Culturen nicht oder nur wenig virulent, so verhalten sich die Thiere während der Einspritzung meist vollständig ruhig. Das Gleiche beobachtet man aber auch bei mehrfach vorgeimpften Thieren bei Anwendung sehr virulenter Culturen; in der Regel lassen sie erst nach Injection grösserer Quantitäten, wenn überhaupt, Schmerzen erkennen. Fährt man mit den Injectionen fort, so macht die vorhergehende Unruhe einer grossen Ruhe, ja Schläfrigkeit Platz. Es tritt diese Erscheinung weniger deutlich nach Injection von Bakterien als ihrer Filtrate zu Tage. Die Wirkung der letzteren ist ja, wie wir später sehen werden, die gleiche — deshalb erwähne ich sie schon hier —, nur sind zur Erzielung des gleichen Effects erheblich grössere Quantitäten erforderlich. Nach Injection etwa der 10. Spritze also liegen die Thiere ruhig, wie in der Morphiumnarcose da, sind nur ebenso wie in letzterer bei Einwirkung starker Geräusche sehr schreckhaft, fahren aus ihrem Halbschlaf mit dem Kopf empor, um ihn sogleich wieder ruhig sinken zu lassen. Nach Beendigung des Versuches entfesselt, springen sie zwar vom Tisch herunter und laufen umher, zeigen jedoch in allen ihren Bewegungen eine gewisse Langsamkeit und Müdigkeit. In verschieden grossen Pausen, bei manchen Thieren schon während der Einspritzung, bei anderen erst 15—20 Minuten danach, stellt sich dann ein starker Würgreiz ein, der oft erst nach wiederholtem Erbrechen nachlässt. In den Stall gebracht, legen sich die Thiere sogleich ruhig wie schlaftrunken hin, sehen müde und traurig aus.

Diese so früh nach der Einspritzung eintretenden Erscheinungen können natürlich nur als Folge der raschen Resorption der mit den Bakterien in der Cultur eingespritzten Stoffwechselproducte derselben aufgefasst werden. Alle diese Symptome sind nun bei vielfach vorgeimpften Thieren erheblich geringer als bei nie geimpften, so dass z. B. einzelne der ersteren gleich nach der Injection selbst sehr beträchtlicher Mengen die gewohnte Fresslust zeigen, während letztere regelmässig darnach alles Futter

verschmähen. Nach einigen Stunden treten Fieber und oft sehr profuse Diarrhöen auf.

War die injicirte Dosis tödtlich, so erfolgt der Tod innerhalb der ersten 20—24 Stunden, selten erst am 2. oder gar 3. Tage. Andernfalls sind die Hunde an den der Injection folgenden Tagen schwer krank, fressen nicht, magern daher oft sehr rasch ab, zeigen hingegen ein starkes Durstgefühl. Von ihrem Lager verscheucht, gehen sie nur langsam; manche können sich anfänglich kaum auf den Beinen erhalten. Die Intensität dieser Krankheitssymptome und die Schnelligkeit, mit der die Wiedererholung eintritt, wechselt natürlich nach der Menge der eingespritzten Flüssigkeit, nach dem Grade ihrer Virulenz, insbesondere aber darnach, ob die Thiere mehrfach vorgeimpft waren oder nicht. Die ersteren sind in der Regel schon am Morgen nach der Injection wieder frisch, ohne jede oder doch ohne schwerere Zeichen einer Erkrankung; letztere erholen sich oft nur sehr langsam, nach 3—6 Tagen. Dieser Unterschied tritt gewöhnlich so auffallend in Erscheinung, dass der, welcher diese Versuche gesehen, selbst wenn das geimpfte Thier schliesslich mit dem Controlthier zu Grunde geht, an der erzielten, mindestens partiellen Immunität nicht wohl zweifeln kann.

In diesen Fällen zeigt dann aber auch der anatomische Befund wesentliche Differenzen. Stirbt ein Hund oder eine Katze — bei Kaninchen sind diese Veränderungen weniger prägnant — gleich nach der ersten Injection, so deckt die Obduction fast ausnahmslos eine diffuse, sehr intensive hämorrhagische Peritonitis auf: dunkelrothe, oft fast aus reinem Blut bestehende Flüssigkeit ist in grösserer Menge frei im Abdomen. Die Serosa ist überall, besonders stark an Netz und Mesenterium, mit dicht gedrängten massenhaften Ecchymosen durchsetzt, stellenweis direct schwarzroth verfärbt. Die gleichen Blutaustritte finden sich in der ganzen Dicke der Darmwand, namentlich in der Schleimhaut, stellenweis oder über den gesammten Darmtractus verbreitet; der Darminhalt ist blutig verfärbt. Früh tritt die Fäulniss ein, früh eine starke Verfärbung der Bauchdecken, deren Unterhautfettgewebe oft weithin von einer blutig serösen Flüssigkeit ödematös imbibirt ist.

Bei vorgeimpften Thieren tritt die Intensität dieser entzündlichen Processe erheblich zurück. Das Exsudat enthält weit weniger Blut beigemengt, ist meist nur schwach röthlich, zuweilen gar nicht

gefärbt, besteht dann nur in einer mässigen Menge trüben, mit Fibrinflocken untermischten Serum. Ecchymosen finden sich nur in beschränkter Zahl oder fehlen ganz. Die Serosa kann bei vorgeimpften Thieren, die man nur des Vergleiches mit den gestorbenen Controlthieren wegen 24 Stunden nach der Injection tödtet, ein völlig normales Aussehen zeigen, ist glatt, glänzend, von normaler Farbe. Adhäsionen fehlen fast stets, obwohl man ja auch bei diesen Thieren den Ablauf geringgradiger Peritonitiden nach den früheren Einspritzungen annehmen muss; nur die obere Fläche der Leber ist öfter mit dem Zwerchfell verklebt.

Der Schilderung dieser Erscheinungen liegen zum Theil mit die Ergebnisse der später anzuführenden Versuche mit Filtraten zu Grunde; da sie indess die gleichen sind, wie die nach reiner Bakterienwirkung, glaubte ich sie schon hier vorweg nehmen zu dürfen.

Wie können wir das Zustandekommen dieser künstlichen Immunität erklären? Bisher ist es unmöglich, eine einwandslose befriedigende Erklärung über die Ursachen der erworbenen wie der spontanen Immunität zu geben, trotz der zahlreichen überaus sorgfältigen Arbeiten der letzten Jahre, zumal die Ergebnisse derselben sich zum Theil widersprechen. Gerade aus diesem Grunde dürfte jeder neue Beitrag experimentell gewonnener Thatsachen einen gewissen Werth beanspruchen.

Immerhin haben uns die bisherigen Untersuchungen bereits aus dem Stadium vager Vermuthungen in dasjenige zum Theil gut gestützter Hypothesen geführt und uns die Wege gezeigt, auf denen neue Forscher zu wandeln haben.

Von grossem Werthe sind in dieser Hinsicht die schönen Arbeiten von Metschnikoff, von Fodor, Flügge und seiner Schüler, Nuttal, Nissen, Buchner, Lubarsch und vieler Anderer über die bakterienfeindlichen Eigenschaften der Gewebe des thierischen Körpers und des Blutes, insofern sie, trotz mancherlei Widersprüche im Detail uns eine Vorstellung über die Mittel erlauben, mit welchen der Organismus der Bakterien Herr zu werden vermag.

Drei Theorien stehen sich heute wesentlich gegenüber: die Assimilationstheorie, die Retentionstheorie und die der Anpassung des Körpers, der Gewöhnung desselben an die Stoffwechselproducte der Bakterien. Jede derselben hat ihre Anhänger und ihre Gegner.

Pasteur und Klebs nahmen an, dass die Heilung einer Infectionskrankheit und die nach derselben vorhandene Immunität gegen erneute Erkrankung in dem Verbrauch gewisser für die Bakterien nothwendiger Nährstoffe in den Körpersäften und ungenügendem oder ausbleibendem Ersatz derselben ihren Grund haben. Flügge[1]) und Bitter[2]) erachten diese Erschöpfungstheorie durch des Letzteren Experimente für widerlegt. Bitter fand, dass das Blut, wie eine Bouillon aus der Muskulatur an Milzbrand, Hühnercholera oder Schweineseuche gestorbener oder gegen diese Erkrankungen immuner Thiere für die entsprechenden Bakterien einen ebensoguten Nährboden abgebe, wie das Blut oder der Muskelsaft gesunder Thiere.

Dieser Einwand ist indess nicht ganz stichhaltig; es kann das bei diesen Versuchen benutzte todte Blut einen sehr sehr geeigneten Nährboden abgeben, das lebende gleichwohl dem Wachsthum der Bakterien hinderlich sein. Auch führten Experimente mit anderen Mikroben zu entgegenstehenden Resultaten. Charrin und Roger fanden, dass das Blutserum des Kaninchens einen guten Nährboden für den Bacillus pyocyaneus abgiebt, das Serum des geimpften Kaninchens hingegen die Entwicklung desselben wesentlich beeinträchtigt. Er wächst zwar auch in diesem Medium, doch nur langsam und spärlich, bildet kein Pyocyanin und zeigt sich, auch auf geeignete Nährböden übertragen, noch während mehrerer Generationen seiner ursprünglichen Eigenschaften beraubt. — Die Assimilationstheorie, die doch nur eine Modification der Erschöpfungstheorie darstellt, und die Immunität daraus erklärt, dass die Bakterien bei immunen Thieren nicht im Stande seien, die Zellen und Gewebsflüssigkeiten zu zerlegen, und aus denselben das für sie speciell erforderliche Nährsubstrat zu assimiliren, findet daher auch heute noch viele Anhänger.

Durch Anhäufung eines antibakteriellen Giftes im Körper des geimpften Thieres, gebildet aus den eigenen Stoffwechselproducten der Krankheitserreger, sucht die Retentionstheorie die Heilung der Infectionskrankheiten und die spätere Immunität zu erklären.

---

[1]) Flügge, Studien über die Abschwächung virulenter Bakterien und die erworbene Immunität. Zeitschrift für Hygiene. Bd. IV. Heft 2.

[2]) Bitter, Kommt durch die Entwickelung von Bakterien im lebenden Körper eine Erschöpfung desselben an Bakteriennährstoffen zu Stande? Ibidem.

Muss die Annahme auch von vornherein etwas bedenklich erscheinen, dass ein Gift so lange im Körper deponirt bleiben, nicht ausgeschieden werden solle, um eine oft jahrelange Immunität zu erzeugen, so sprechen doch einige Beobachtungen zu ihren Gunsten.

Roux und Chamberland[1]) fanden bei ihren Untersuchungen mit den Bacillen des malignen Oedems, dass dieselben nach 3 bis 4 Tagen in ihrem Nährboden zu wachsen aufhören, nicht aber in Folge von Nahrungsmangel, denn trotz des Zusatzes frischer Bouillon gedeiht ihr Wachsthum nicht, vielmehr durch Bildung einer die Weiterentwicklung der Bacillen hindernden löslichen Substanz.

Setzten sie nämlich zu frischer Bouillon eine gewisse Quantität eines bakterienfreien Filtrates einer Cultur des malignen Oedems, so gediehen auch in diesem Medium frisch geimpfte Bacillen nicht oder doch nur spärlich.

Andere Autoren kamen indess zu anderen Resultaten. Sirotinin[2]) untersuchte die Stoffwechselproducte von Proteus vulgaris, Bacillus fluorescens liquefaciens, Bacillus indicus ruber, Bacillus acidi lactici, Spirillum cholerae asiaticae in ähnlicher Weise, indem er auf ältere sterilisirte Culturen theils Bakterien derselben Art, theils andere Bakterienarten überimpfte. Dieselben gediehen regelmässig vortrefflich, wofern nicht freie Säure oder eine zu grosse Menge alkalisch reagirender Producte die Entwicklung hemmten. Ein bakterientödtendes Stoffwechselproduct war also von den alten Culturen nicht gebildet worden.

Das Gleiche gilt nach meinen Versuchen für die Stoffwechselproducte des Staphylococcus pyogenes aureus.

Versuch 15. Mit dem Filtrat einer Bouilloncultur von Staphylococcus pyogenes aureus, gewonnen aus einem Furunkel, wurden 5 sterile Reagensgläser am 6. 11. gefüllt und bei Bruttemperatur stehen gelassen. 4 der Röhrchen blieben klar und, wie eine am 11. 11. vorgenommene bakteriologische Prüfung mittelst Stiches in Agar und Gelatine zeigte, völlig bakterienfrei; das 5. trübte sich; in ihm fanden sich Bakterien. — Die ersten 4 Röhrchen wurden nun am 11. 11. mit Staph. pyog. aur. geimpft. Schon am nächsten Tage war das Filtrat deutlich getrübt. Die Trübung nahm in den folgenden

---

[1]) Immunité contre la septicémie, conféré par des substances solubles. Annales de l'institut Pasteur. 1887. No. 12.

[2]) Ueber die entwickelungshemmenden Stoffwechselproducte der Bakterien und die sog. Retentionshypothese. Zeitschrift für Hygiene. Bd. IV. Heft 2.

rasch zu, und eine Impfung von diesem trüben Filtrat auf Agar und Gelatine liess üppige Reinculturen von Staph. pyog. aur. aufgehen.

Versuch 16. 3 Reagensröhrchen mit bakterienfreiem Filtrat von Staphylokokkenculturen, seit 3 Tagen unverändert klar im Brütofen erhalten, werden am 16. 12. mit Staph. pyog. aur. beschickt, ein viertes bleibt zur Controle ungeimpft. Am 17. 12. bereits zeigt eine starke Trübung des Filtrates in den ersten 3 Gläsern kräftige Bakterienentwickelung an, die eine spätere Impfung auf Agar und Gelatine bestätigte. Das Controlglas blieb klar.

Aus diesen Experimenten ergiebt sich zum mindesten, dass sich unter den aus todtem Nährboden gewonnenen Stoffwechselproducten der Eiterkokken keine sie tödtenden Gifte befinden. Aber auch im lebenden Organismus ist ihre Existenz höchst unwahrscheinlich. Emmerich und di Mattei[1]) fanden allerdings, dass Rothlaufbacillen im Körper immunisirter Kaninchen so kräftig und schnell zerstört werden wie von einer Sublimatlösung, und zwar an Ort und Stelle der Injection noch ehe sie ins Blut gelangen. Indess auch sie gingen von ihrer ursprünglichen Annahme der Präexistenz eines Bakteriengiftes im immunen Thiere wieder zurück, als sie sahen, dass die Bacillen in einem abgeschnürten, von der Circulation ausgeschlossenen Beine am Leben blieben. Sie modificirten ihre Anschauung daher dahin, dass das antibakterielle Gift sich im immunen Thiere erst im Momente der Reizung durch eine neue Bakterieninvasion bilde. Indess andere Bakterien bleiben auch in Organen immuner Thiere mit circulirendem Blute am Leben, ja virulent. Noch 6—19 Tage nach einer Impfung mit Milzbrand vermochte Bitter[2]) aus Milz und Leber immunisirter Thiere, d. h. aus den hier abgelagerten Sporen neue lebenskräftige Culturen zu gewinnen. Ich selbst sah mehrfach Eiterkokken 24—48 Stunden nach der Injection in die Peritonealhöhle immunisirter Hunde, aus dem Inhalt derselben auf Agar und Gelatine überimpft, sich rasch und kräftig wieder entwickeln.

Ein sorgfältiges Studium der Wirkungsweise der pathogenen Bakterien dürfte uns wohl am ehesten einen klaren Einblick in die Vorgänge der Heilung von Infectionskrankheiten und die Ursachen der Immunität verschaffen. Die Anschauung Brieger's, dass die

---

[1]) Untersuchungen über die Ursache der erworbenen Immunität. Fortschritte der Medicin. 1888. No. 19.

[2]) Ueber die Verbreitung der Vaccins und über die Ausdehnung des Impfschutzes im Körper des Impflings. Zeitschrift für Hygiene. Bd. IV. Heft 2.

Mikroben wesentlich durch Bildung giftiger Stoffwechselproducte ihren verderblichen Einfluss auf den thierischen Organismus ausüben, hat seit ihrer ersten Begründung lebhaften Anklang gefunden und ist durch zahlreiche exacte Untersuchungen der letzten Jahre gut gestützt. Es erschien mir daher erforderlich, experimentell festzustellen, ob sich gegen diese Toxine eine gleiche Immunität wie gegen die Bakterien selbst durch wiederholte Impfung erzielen lasse. Zur Gewinnung derselben bediente ich mich der Filtration mittelst Thonfiltern, da eine Sterilisation der Culturen durch Kochen mindestens einen Theil der Ptomaine zerstört und unwirksam macht. Das Freisein der Filtrate von Bakterien wurde regelmässig durch Impfung des Filtrates auf Agar und Gelatine controlirt.

Ein Vorversuch überzeugte mich zunächst von der Wirksamkeit der Filtrate.

Versuch 17. Einem mittelgrossen Hofhunde wurden am 10. 7. 50 Ccm. eines Filtrates einer aus einem Nackenfurunkel gewonnenen Reincultur von Staph. pyog. aur. in die Bauchhöhle injicirt. Es stellte sich nach einigen Stunden starke Diarrhoe ein, die Dejectionen waren zum Theil blutig gefärbt; 22 Stunden nach der Einspritzung erfolgte der Tod. — Bei der sofort nach dem Tode vorgenommenen Obduction entleerte sich aus der Bauchhöhle ziemlich reichliche, stark blutig gefärbte, seröse Flüssigkeit. Netz und Därme waren hochroth, zum Theil dunkelroth gefärbt, an vielen Stellen ecchymosirt. Die Schleimhaut der stark contrahirten Därme war stark injicirt und zeigte ebenfalls viele Ecchymosen. Kurz, das anatomische Bild war genau das gleiche, wie ich es vorher nach Injectionen bakterienhaltiger Flüssigkeiten gesehen hatte. Impfungen des peritonealen Exsudates auf Agar und Gelatine unmittelbar nach Eröffnung der Peritonealhöhle liessen in keinem der sechs geimpften Röhrchen eine Cultur angehen; das Exsudat war bakterienfrei.

Dies Ergebniss ermuthigte mich zur Anstellung einer grösseren Reihe von Versuchen mit Impfungen von Filtraten in der gleichen Weise, wie ich sie vordem mit nicht sterilisirten Culturen ausgeführt hatte. Das Resultat bestätigte die gehegte Erwartung. Der früher hervorgehobene Uebelstand der ungleichen Virulenz der Culturen machte sich freilich hier in noch höherem Grade störend bemerkbar, indem von einigen Filtraten enorme Mengen von den Hunden vertragen wurden. Immerhin wenn auch die Mehrzahl der zum ersten Male mit Filtraten geimpften Thiere sich schliesslich wieder erholte und am Leben blieb, so bewies doch die Differenz im Verhalten des vorgeimpften und des Controlthieres nach der

Injection mit völliger Deutlichkeit das Vorhandensein einer Immunität bei ersteren.

Versuch 18. A. Mittelgrosser brauner Rattler. 27. 6. Injection von 40 Ccm. einer durch 5 Tage je eine halbe Stunde auf 65° im Dampfkochtopf erhitzten Cultur von Staph. pyog. aur., durch Stich in Gelatine und Agar als bakterienfrei erwiesen, in die Bauchhöhle. — 10. 7. Nach 2tägigem Kranksein hatte sich der Hund wieder erholt, ist jetzt wieder völlig gesund.

10. 7.	Injection von	21 Ccm.	eines bakterienfreien Filtrates von Staphyl. pyogen. aureus in die Bauchhöhle.
14. 7.	„ „	30 „	
18. 7.	„ „	40 „	
28. 7.	„ „	35 „	
31. 7.	„ „	50 „	
26. 8.	„ „	35 „	
29. 8.	„ „	50 „	
2. 9.	„ „	75 „	
7. 9.	„ „	90 „	

8. 9. Das Thier zeigt keinerlei Krankheitserscheinungen.

B. Zur Controle dient ein circa 3mal so grosser Fleischerhund. — 7. 9. Injection von 86 Ccm. des gleichen Filtrats. — 8. 9. Der Hund sieht heut sehr leidend, schwer krank und traurig aus; er erholte sich indess allmälig und blieb am Leben.

Versuch 19. A. Kleiner brauner Dachshund.

14. 7.	Injection von	10 Ccm.	eines bakterienfreien Filtrates von Staphyl. pyogen. aureus in die Bauchhöhle.
18. 7.	„ „	20 „	
28. 7.	„ „	17 „	
31. 7.	„ „	36 „	
26. 8.	„ „	25 „	
29. 8.	„ „	34 „	
3. 9.	„ „	50 „	
23. 9.	„ „	60 „	
25. 9.	„ „	80 „	
29. 9.	„ „	120 „	
1. 10.	„ „	115 „	

2. 10. Der Hund zeigte nach der letzten Einspritzung nicht die mindeste Reaction.

B. Das Controlthier, ein mittelgrosser Spitz, grösser wie das vorgeimpfte, erhält am 1. 10. die gleiche Dosis desselben Filtrates injicirt, ist am 2. 10. leidend und frisst nicht, erholt sich indess nach weiteren 2 Tagen. Es wurde am 17. 10. ein zweites Mal mit 103 Ccm. einer weit virulenteren Cultur geimpft, dann aber folgte binnen 22 Stunden der Tod an diffuser hämorrhagischer Peritonitis, während ein anderer weit kleinerer, aber vielfach vorgeimpfter Hund (siehe Vers. 20) 200 Ccm. desselben Filtrates fast ohne Reaction vertrug.

Versuch 20. A. Kleiner Pintscherhund. — 26. 8. Injection von

20 Ccm. Filtrat von Staphyl. pyog. aur. in die Bauchhöhle. — 27. 8. Starke Diarrhoe, geringe Fresslust. — 3. 9. Der Hund hat sich erholt.

3. 9.	Injection von	13	Ccm.	eines bakterienfreien Filtrates v. Staphyl. pyogen. aur. in die Bauchhöhle.
13. 9.	„ „	35	„	
23. 9.	„ „	40	„	
25. 9.	„ „	60	„	
29. 9.	„ „	100	„	
4. 10.	„ „	95	„	
9. 10.	„ „	113	„	
17. 10.	„ „	200	„ (s. Vers. 19 B)	
21. 10.	„ „	250	„	

22. 10. Keinerlei Reaction bemerkbar.

B. Das Controlthier, ein etwas grösserer Pintscher, erhält am 21. 10. gleichfalls 250 Ccm. des gleichen Filtrates injicirt. Er bekam danach lang anhaltendes Erbrechen, Durchfall, war am nächsten Tage noch schwer krank, liess sich durch nichts aus seinem Stalle hervorlocken, erholte sich jedoch allmälig in den folgenden Tagen (siehe Versuch 21).

Versuch 21. A. Kleiner Pintscherhund. — 21. 10. Injection von 250 Ccm. eines keimfreien Filtrates einer Gelatinecultur von Staphyl. pyog. aur. in die Bauchhöhle. — 24. 10. Der Hund war mehrere Tage schwer krank.

24. 10.	Injection von	126	Ccm.	eines bakterienfreien Filtrates von Staphyl. pyogenes aureus in die Bauchhöhle.
29. 10.	„ „	270	„	
3. 11.	„ „	187	„	
6. 11.	„ „	268	„	
12. 11.	„ „	300	„	

13. 11. Das Thier zeigt keine nennenswerthen Zeichen einer Erkrankung. Hingegen ist das Controlthier B., eine kleine, gleich grosse Hündin, welche am 12. 11. ebenfalls 300 Ccm. des gleichen Filtrates injicirt erhielt, schwer krank und erholte sich erst nach mehreren Tagen.

Versuch 22. A. Kleiner Pintscher (Hündin).

17. 11.	Injection von	20	Ccm.	eines bacterienfreien Filtrates von Staphyl. pyogenes aureus in die Bauchhöhle.
19. 11.	„ „	50	„	
21. 11.	„ „	100	„	
24. 11.	„ „	180	„	
27. 11.	„ „	196	„	
4. 12.	„ „	235	„	
9. 12.	„ „	316	„	

10. 12. Völliges Wohlsein.

B. Kleiner weisser, nie vorgeimpfter Pudel erhält zur Controle am 9. 12. 301 Ccm. des gleichen Filtrates in die Bauchhöhle eingespritzt. Während Hund A sich während der Einspritzung sehr ruhig verhielt, keine wesentlichen Schmerzäusserungen erkennen liess, sträubte sich Hund B sehr stark. Am nächsten Tage war er sehr krank, konnte sich nicht mehr auf den Füssen erhalten und starb innerhalb 40 Stunden nach der Injection. Die Obduction konnte erst circa 8 Stunden post mortem gemacht und deshalb das Exsudat

nicht mehr bakteriologisch untersucht werden. Die Bauchhaut war an der Vorderseite vom Schwertfortsatze an bis zur Peniswurzel hin ödematös geschwollen, blauroth verfärbt, das Unterhautbindegewebe mit blutig-seröser Flüssigkeit imbibirt. Die Muskulatur trocken, braunroth. In der Peritonealhöhle fanden sich nur noch Spuren freier blutig gefärbter Flüssigkeit. Die Serosa parietalis, das Netz, Mesenterium waren intensiv geröthet, mit kleinen Ecchymosen übersät. Die Serosa des Darmes zeigte nur eine streifenweise Röthung, bedingt durch stärkere Gefässinjection und wenige kleinste Blutungen. Der Leber lag auf der dem Zwerchfell zugekehrten Seite ein dünner fibrinöser, abstreichbarer Belag auf; die vergrösserten Mesenterialdrüsen waren auf dem Durchschnitt durch Aufnahme zerfallener Blutkörperchen braunroth verfärbt. Auch in beiden Pleurahöhlen fand sich eine geringe Menge blutig-seröser Flüssigkeit; die Lungen waren etwas hyperämisch, sonst völlig normal.

Versuch 23. A. Schwarzbraune Dachshündin.

17. 11. 90.	Injection von	20	Ccm.	eines keimfreien Filtrates von Staphylococcus pyogenes aureus in die Bauchhöhle.
19. 11. 90.	„ „	60	„	
21. 11. 90.	„ „	110	„	
24. 11. 90.	„ „	180	„	
28. 11. 90.	„ „	220	„	
13. 12. 90.	„ „	215	„	
18. 12. 90.	„ „	310	„	
23. 12. 90.	„ „	300	„	
3. 1. 91.	„ „	350	„	
7. 1. 91.	„ „	380	„	

8. 1. 91. Der Hund frisst bereits wieder, ist nur sehr wenig leidend.

B. Dem Controlthiere, einem ungefähr ebenso grossen Pintscher, werden am 7. 1. 380 Ccm. des gleichen Filtrates in die Bauchhöhle eingespritzt. Am 8. 1. ist der Hund so schwer krank, dass man seinen baldigen Tod für wahrscheinlich hält. Er erholte sich aber, wenn auch nur sehr allmälig, in den folgenden Tagen und begann am dritten Tage nach der Einspritzung wieder zu fressen.

Die Ergebnisse vorstehender Versuche mit Impfungen der Stoffwechselproducte der Staphylokokken sind nahezu völlig übereinstimmend. Die vielfach mit kleinen, allmälig steigenden Dosen vorgeimpften Thiere reagirten schliesslich auf sehr erhebliche Quantitäten der bakterienfreien Filtrate nur noch mit sehr kurz dauerndem Unwohlsein und waren bereits am Tage nach der Injection wieder hergestellt; die Controlthiere hingegen, denen zum ersten Male gleich grosse Quantitäten injicirt wurden, erkrankten ausnahmslos sehr schwer, erholten sich nur langsam nach mehrtägigem Kranksein. In Versuch 22 erfolgte sogar bei dem nicht vorgeimpften Controlthiere prompt der Tod. In Versuch 19 starb

das nur einmal mit dem Filtrat einer schwachen Cultur vorgeimpfte Controlthier bei einer zweiten Einspritzung, während ein kleineres, aber vielfach vaccinirtes Thier eine erheblich grössere Dose ungestört vertrug. Der Tod des ersteren nach der zweiten Impfung kann wegen der Inconstanz der Virulenz der Culturen und ihrer Filtrate nicht gegen die Möglichkeit einer künstlichen relativen Immunität geltend gemacht werden; genügten doch im Vorversuch schon 50 Ccm. Filtrat, um den acuten Tod zu veranlassen, während in anderen Versuchen die 6fache Menge nur ein schweres Kranksein der Thiere, aber nicht ihren Tod herbeizuführen vermochte.

Es lässt sich demnach durch wiederholte Impfungen mit den Stoffwechselproducten der Eiterkokken bei Hunden eine relative Immunität gegen diese Gifte erzielen. An sich ist diese Thatsache vielleicht von untergeordnetem Interesse, erscheint wenig auffallend und leicht durch die Annahme einer Gewöhnung des Organismus an das Gift zu erklären. Sie gewinnt indess dadurch an Bedeutung, weil sie einer Angabe Bouchard's in seiner geistreichen Arbeit über den Mechanismus der Infection und der Immunität widerspricht. Bouchard[1]) betonte ausdrücklich, dass es sich bei der erworbenen Immunität nicht wohl um eine Gewöhnung an das bakterielle Gift handeln könne; denn „injicirt man einem gesunden und einem vaccinirten Thiere die löslichen Produkte der Mikroben, mit welchen das eine der beiden Thiere geimpft wurde, so braucht man zur Tödtung der beiden Thiere genau die gleiche Dosis". Diese Behauptung Bouchard's besteht also mindestens für die Stoffwechselproducte der Eiterstaphylokokken nicht zu Recht.

Die klinischen Erscheinungen, welche nach der Injection keimfreier Filtrate auftreten, wie die durch dieselben hervorgerufenen anatomischen Veränderungen, gleichen nun qualitativ völlig denjenigen, welche die bakterienhaltigen Culturen selbst erzeugen; nur die Quantität der erforderlichen Dosen wechselt. Dies kann nicht befremden, gesellen sich doch zu den in der injicirten Cultur bereits fertig vorhandenen Stoffwechselproducten, die ihrer Quantität nach gar nicht zu bemessenden, durch Action der Bakterien im Körper erzeugten hinzu; zudem mögen letztere in statu nascendi eine kräftigere Wirkung entfalten als erstere.

[1]) Essai d'une théorie de l'infection. Berlin 1890. p. 18.

Diese Gleichartigkeit der klinischen und anatomischen Erscheinungen, wie die Thatsache, dass sich gegen die Stoffwechselproducte der Bakterien in gleicher Weise eine Immunität erzeugen lässt, wie gegen die Bakterien selbst, spricht ja gewiss sehr zu Gunsten der Annahme, dass letztere lediglich durch Bildung ersterer auf den Organismus ihre schädliche Wirkung ausüben. Zum vollen Beweis müssen wir indess noch verlangen, dass sich durch Impfung der Stoffwechselproducte eine Immunität gegen die Bakterien selbst erzeugen lasse.

Auch dieser Forderung wurde bereits vor einigen Jahren zuerst von französischen Forschern Genüge geleistet. Roux und Chamberland[1]) erzeugten bei Meerschweinchen Immunität gegen das maligne Oedem durch wiederholte Impfung mit sterilisirten Culturen seiner Bacillen. Zwei Meerschweinchen, denen sie in Intervallen von 2 Tagen je 40 Ccm. einer durch Kochen keimfrei gemachten Cultur dieses Bacillus in die Bauchhöhle injicirt hatten, erwiesen sich bei nachfolgender Impfung mit der virulenten Cultur selbst als unempfänglich, während die Controlthiere zu Grunde gingen. Sie zeigten auch, dass Impfungen mit Filtraten der Culturen von geringer Dosis genügten, eine Immunität hervorzurufen. Roux[2]) gelang es auf die gleiche Weise, Meerschweinchen gegen den Rauschbrand refractär zu machen, ja er fand, dass die auf die gedachte Weise gegen Rauschbrand immunisirten Meerschweinchen sich auch gegen die Impfung mit den Bacillen des malignen Oedems resistent erwiesen, während umgekehrt eine Immunisirung gegen das letztere keinen Schutz gegen die Bacillen des Rauschbrandes gewährt. — In gleicher Weise glückte es Chantemesse und Widal[3]) eine Immunität gegen das Virus des Typhusbacillus bei Mäusen durch vorgängige Injectionen kleiner Mengen sterilisirter Culturen derselben zu erzielen. — Auch für den Milzbrandbacillus machte Chauveau[4]) eine durch Aufnahme seiner Stoffwechselproducte zu erzeugende Immunität gegen das Bakterium selbst wahrscheinlich, indem er auf die von ihm festgestellte Beobachtung hinwies, dass

---

[1]) l. c.

[2]) Immunité contre le charbon symptomatique conférée par des substances solubles. Annal. de l'Inst. Pasteur. 1888. No. 2. p. 49.

[3]) De l'immunité contre le virus de la fièvre typhoide conférée par des substances solubles. Ibid. p. 54.

[4]) Sur le mécanisme de l'immunité. Ibid. p. 56.

neugeborene Lämmer, welche von Thieren stammen, denen Milzbrandbacillen injicirt waren, dem Gift der letzteren unbeschadet Widerstand leisteten. Seine auf den Untersuchungen Davaine's und Anderer fussende Annahme, dass Milzbrandbacillen nicht vom Mutterthiere auf den Fötus übergingen, wurde freilich von zahlreichen anderen Forschern als unrichtig erwiesen. Immerhin beweisen seine zahlreichen Impfungen mit dem Blute solcher Föten auf früher nicht geimpfte Hammel, dass ein Uebertritt der Bacillen von der Mutter auf den Fötus jedenfalls nur höchst selten stattfindet. — Charrin[1]) unterstützte die gleiche Ansicht durch Untersuchungen mit dem Bacillus pyocyaneus. Injectionen grösserer Mengen von Culturmaterial, in welchem die Bacillen des Pyocyanins durch Erhitzen abgetödtet waren, tödteten Kaninchen regelmässig. Wiederholte subcutane Impfungen des Ptomaines in kleinen Gaben machten die Kaninchen hingegen gegen die Infection mit den Bacillen selbst widerstandsfähiger.

In jüngster Zeit theilte Kronacher[2]), durch eine zufällige Beobachtung aufmerksam geworden, Untersuchungen mit, welche zeigen, dass sich auch gegen eine Infection mit Staphylococcus pyogenes aureus künstlich eine Immunität bewirken lasse. Von 8 Mäusen, denen er ein- bis dreimal in Intervallen von 2 Tagen 1—2 Spritzen einer durch Erhitzen sterilisirten Staphylokokkencultur subcutan injicirt hatte, starben bei einer nachfolgenden Impfung mit nicht sterilisirter virulenter Cultur nur 4 und zwar eine erst nach 3, eine zweite nach Ablauf von 5 Tagen; die 4 anderen blieben am Leben, während die 6 nicht vorgeimpften Controlmäuse regelmässig innerhalb 24 Stunden zu Grunde gingen. Minder günstig fielen seine Versuche mit Meerschweinchen aus. Dieselben wurden durch Injection grösserer Mengen, 2—5 Pravazsche Spritzen, sterilisirter Culturen in die Bauchhöhle 5—7mal vorgeimpft; 2—3 Tage nach der letzten Impfung wurden $2^1/_2$ resp. $3^1/_2$ Grm. nicht sterilisirter Cultur eingespritzt. Von den 6 vorgeimpften Thieren blieben nur 2 am Leben, die anderen starben, freilich meist erst nach längerem Kranksein; aber auch von den

---

[1]) Sur des procédés capables d'augmenter la résistance de l'organisme à l'action des microbes. Comptes rendues. T. 105. No. 17.

[2]) Die Aetiologie und das Wesen der acuten eiterigen Entzündung. Jena 1891.

4 Controlthieren gingen nur 2, eins nach 48 Stunden, das zweite nach 14 Tagen zu Grunde.

Es liegen demnach bereits eine grössere Anzahl Beobachtungen von einer durch Impfung ihrer Stoffwechselproducte erzeugten Immunität gegen die Bakterien selbst vor, und es können, nachdem von Kronacher auch eine künstliche Immunität gegen das Virus der Eiterkokken nachgewiesen ist, meine diesbezüglichen Untersuchungen vielleicht belanglos erscheinen. Gewiss haben sie durch die letzterwähnte Arbeit etwas an Interesse eingebüsst. Immerhin halte ich sie noch der Mittheilung für werth. Kronacher streifte die Frage der Immunität, die seinem eigentlichen Thema fernlag, nur oberflächlich und beschränkte sich auf die oben angeführten Versuche, deren Ergebnisse, wenigstens die der zweiten Versuchsreihe, sogar nicht ganz einwurfsfrei sind. Er sagt: „Es ist schwer, mit dem Staphylokokkus bei solch grösseren Thieren (Meerschweinchen), die so unsicher mit dem Tod reagiren und so leicht eine länger andauernde Eiterung durchmachen, nach dieser Richtung erfolgreich zu experimentiren". — Indess gerade dieser Umstand, dass die Infection mit Eiterkokken sich nicht nur in Allgemeinerscheinungen des Organismus äussert, sondern auch schwere locale Veränderungen hervorruft, lässt sich beim Studium der erworbenen Immunität meiner Ansicht nach vortheilhaft ausnutzen. Gerade die Frage, ob sich künstlich eine Immunität nicht nur gegen die allgemeinen Symptome einer septischen Erkrankung, sondern auch gegen die Eiterung erregende Wirkung der Eiterkokken erzielen lasse, scheint mir für den Chirurgen besonderes Interesse zu besitzen.

Indem meine, übrigens lange vor der Publication der Kronacher'schen Arbeit angestellten Versuche nicht zum Wenigsten auch diesen Punkt berücksichtigen, halte ich ihre, wenn auch etwas verspätete Mittheilung, auch heut noch am Platz.

Versuch 24. A. Kleiner brauner Dachshund, vielfach mit Filtrat von Staphylokokkenculturen vorgeimpft (vergl. Versuch 19), zuletzt am 1. 10., erhielt am 6. 10. 50 Ccm. einer nicht filtrirten, doch nur schwach virulenten Staphylokokkencultur in die Bauchhöhle injicirt. Er ist am nächsten Tage leidend, frisst wenig, ist aber am 8. 10. wieder völlig wohl.

B. Zur Controle dient ein gleich grosser, bisher nicht geimpfter Dachshund. — 6. 10. Injection von 50 Ccm. der gleichen Cultur in die Bauchhöhle. — Der Hund ist am 7. 10. schwer krank, frisst gar nicht, ist auch am 8. 10. noch schwer leidend und erholt sich erst nach mehreren Tagen.

Versuch 25. A. Kleiner gelbweisser Pintscher, vielfach mit Filtrat vorgeimpft (conf. Versuch 20), zuletzt am 23. 10. — 25. 10. Injection von 120 Ccm. einer 8 Tage alten Bouilloncultur von Staphylococcus pyogenes aureus in die Bauchhöhle. — Der Hund erscheint am nächsten Tage kaum ein wenig leidend, frisst bereits, ist am 27. 10. wieder völlig gesund.

B. (Controlversuch.) Gleich grosser weisser Spitz (Hündin). — 25. 10. Injection von 120 Ccm. der gleichen Cultur in die Peritonealhöhle. — Das Thier musste nach der Einspritzung viel erbrechen, war am nächsten Tage so schwer krank, dass sein baldiger Tod unvermeidlich schien, frass nicht, rührte sich nicht von der Stelle, streckte alle Viere von sich, erholte sich aber gleichwohl in den nächsten 2 Tagen so weit, dass man sicher annehmen konnte, dass er, wenn auch noch leidend, davon kommen würde. Deshalb wurde er behufs Feststellung der local durch die Injection bedingten Läsionen am Abend des 28. 10. mit Chloroform getödtet. In der Bauchhöhle fand sich eine mässige Menge trüber, blutig-seröser Flüssigkeit, starke Injection und Ecchymosirung der Serosa der Därme, des Netzes und Mesenteriums, stellenweis leicht lösliche Verwachsungen der Netz- und Mesenterialfalten; kurz Zeichen einer im Rückgange begriffenen hämorrhagischen Peritonitis.

Versuch 26. A. Mittelgrosser weisser Spitz, vielfach und zwar am 13. 9., 23. 9., 25. 9., 17. 10., 22. 10., 24. 10., 27. 10. mit Filtrat schwach virulenter Bouillonculturen von Staphylococcus pyogenes aureus vorgeimpft. — 29. 10. Injection von 200 Ccm. einer nicht filtrirten, doch ebenfalls nur schwach virulenten Bouilloncultur von St. p. a. in die Bauchhöhle. — 30. 10. Keinerlei Störung bemerkbar.

B. (Controlversuch.) Grosser junger Hund, Abart eines Bernhardinerhundes erheblich grösser wie das vorgeimpfte Thier. — 29. 10. Injection der gleichen Menge derselben Cultur. — 30. 10. Auch dieser Hund erscheint nur wenig krank (die Cultur war augenscheinlich nur ganz schwach virulent), wird daher, da der Versuch doch misslungen ist, getödtet. — Im Abdomen finden sich circa 200 Ccm. trüber, blutig-seröser Flüssigkeit. Die Serosa ist glatt, glänzend, von fast normalem Aussehen. Nur an einigen Stellen des Netzes und Mesenteriums finden sich stärkere Gefässinjectionen und kleine Ecchymosen. Der Versuch ist absolut nicht beweisend.

Versuch 27. A. Kleiner grauer Pintscherhund, vielfach mit Filtrat vorgeimpft (conf. Vers. 21), zuletzt am 12. 11. — 14. 11. Morphiumchloroformnarkose. Das Abdomen wird in der Medianlinie durch einen kleinen Schnitt geöffnet. Mittelst Trichters werden 116 Ccm. einer nicht filtrirten Gelatinecultur von St. p. a. in die Abdominalhöhle gegossen. Naht. — Bereits am nächsten Tage ist der Hund wieder völlig wohl. Er bleibt am Leben.

B. (Controlversuch.) Kräftiger, gut genährter Spitz, circa 2- bis 3 mal so gross als Hund 27 A. — 14. 11. Narkose. Kleiner Bauchschnitt. 160 Ccm. der gleichen Cultur werden in die Abdominalhöhle gegossen. Naht. — 15. 11.

Nach 20 Stunden wird der Hund todt aufgefunden. Obduction: Bauchhaut blau verfärbt. In der Bauchhöhle sehr viel freie, trübe, stark blutig gefärbte Flüssigkeit. Die Serosa sämmtlicher Darmschlingen, das Netz, Mesenterium sind durch massenhafte Ecchymosirung fast schwarzroth verfärbt. Beide Lungen sind stark hyperämisch; in der rechten ist das Gewebe an vielen ausgedehnten Partien dunkelroth, weniger lufthaltig als normal, theils atelectatisch, theits im Stadium einer beginnenden blutigen Anschoppung. Todesursache: foudroyante hämorrhagisch-septische Peritonitis.

Versuch 28. A. Mopsähnliche, gut genährte, kleine junge Hündin (conf. Vers. 21 B.), vielfach mit Filtrat vorgeimpft und zwar am 12. 11., 17. 11., 19. 11., 21. 11., 24. 11., zuletzt am 4. 12. mit 220 Ccm. Filtrat. Der Hund leidet seit längerer Zeit an Husten, hat starke, schleimigeiterige Secretion aus der Nase, ist aber im Uebrigen völlig wohl. — 5. 12. Narkose. Kleiner Bauchschnitt. Es entleert sich etwas trübe, seröse, doch nicht blutige Flüssigkeit. Der durch die letzte, Tags zuvor stattgefundene Einspritzung von Filtrat erzeugte Entzündungszustand des Peritoneums ist also noch nicht völlig abgelaufen. Mittelst Trichters werden 110 Ccm. nicht filtrirter Gelatinecultur von St. p. a. in die Bauchhöhle gegossen. Naht. — 6. 12. Der Hund ist völlig munter, springt umher, frisst wie gewöhnlich. — Er bleibt auch gesund.

B. Zum Controlversuch dient ein mittelgrosser Rattler, etwas kräftiger und gedrungener als die vorgeimpfte Hündin. — 5. 12. Narkose. Durch einen kleinen Schnitt in der Bauchdecke wird die gleiche Menge derselben Cultur in die Peritonealhöhle gegossen. Naht. — 6. 12. Der Tod erfolgte innerhalb 15 Stunden. Obduction: In abdomine sehr viel blutige Flüssigkeit. Die Serosa parietalis, sowie das Netz und Mesenterium überall stark ecchymosirt, wie mit Blut gesprenkelt; etwas weniger die Serosa des Darmes. Auch die Darmschleimhaut zeigt stellenweise Blutaustritte. — In der Brusthöhle fand sich keine abnorme Flüssigkeitsansammlung. Die Lungen waren bis auf kleinste atelectatische Partien überall lufthaltig, doch etwas hyperämisch wie im ersten Beginn entzündlicher Veränderungen.

Versuch 29. A. Kleiner, schwarzer, zottiger Pintscher (Hündin), vielfach mit Filtrat vorgeimpft (conf. Vers. 22 A), zuletzt am 9. 12. — 15. 12. Narkose. Laparotomie mit kleinem Peritonealschnitt. Eingiessen von 130 Ccm. nicht filtrirter Gelatinecultur von St. p. a. in die Peritonealhöhle. Naht. — 16. 12. Der Hund, der sich schon gestern Abend wieder erholt hatte, ist heute völlig wohl. — Zum Vergleich des anatomischen Befundes mit dem des acut gestorbenen Controlthieres wird es mit Chloroform getödtet. Es fällt auf, eine wie enorme Chloroformmenge bereits gestern zur Narkose, heut zur Tödtung des Hundes erforderlich ist. Obduction: In der Bauchhöhle findet sich nur eine geringe Menge trüber, nicht blutiger, seröser Flüssigkeit, weniger als die injicirte Flüssigkeitsmenge betrug. Im Uebrigen ist der makroskopische Befund völlig normal; es zeigt sich keine Spur weder frischer noch älterer entzündlicher Veränderung. Auch die Lungen sind völlig gesund. — In sämmtlichen der mit dem peritonealen Exsudat mittelst ge-

glühter Platinnadel geimpften Agar- und Gelatineröhrchen entwickelten sich Culturen von St. p. a.

B. (Controlversuch.) Mittelgrosser grauer Rattler, grösser und kräftiger als Hund 29A. — 15. 12. Narkose. Durch einen kleinen Schnitt im Peritoneum werden 130 Ccm. der gleichen Cultur in die Abdominalhöhle gegossen. Naht. — 16. 12. Innerhalb 16 Stunden starb der Hund. Obduction: Bauchdecken bläulich-roth verfärbt. Aus der eröffneten Bauchhöhle entleert sich eine sehr beträchtliche Menge stark blutiger trüber Flüssigkeit. Serosa parietalis durch Gefässinjection und Blutaustritte überall dunkelroth; die der Därme an einzelnen Stellen braun-schwarz. Der oberen Fläche der Leber haftet ein abstreifbarer Fibrinbelag an. — In beiden Pleurahöhlen findet sich eine mässige Menge, circa 2 Esslöffel voll, blutig-seröser Flüssigkeit. Beide Lungen sind hyperämisch, zeigen sehr ausgedehnte atelectatische Partien, an anderen Stellen gleichen sie einer pneumonischen Lunge im ersten Stadium der Anschoppung.

Versuch 30A. Kleine Dachshündin, vielfach mit Filtrat vorgeimpft (conf. Vers. 23). — 9. 1. 91. Narkose. Laparotomie. Es werden 223 Ccm. nicht filtrirter Gelatinecultur von St. p. a. in die Bauchhöhle gegossen. Naht. — 10. 1. Der Hund starb in der Nacht. Obduction: In abdomine findet sich schwach blutig gefärbte, seröse Flüssigkeit in reichlicher Menge. Die Serosa ist injicirt und fleckweise ecchymosirt. Die Lungen sind gesund.

B. (Controlversuch.) Grosser Jagdhund, 4- bis 5mal so gross als Hund 30A. — 9. 1. Narkose. Die gleiche Quantität derselben Cultur wird in die Bauchhöhle gegossen. Naht. — 10. 1. In der Nacht erfolgt der Tod. Obduction: Die Bauchhöhle enthält massenhafte dunkle, intensiv blutige, trübe Flüssigkeit. Serosa visceralis und parietalis, Netz, Mesenterium sind blutig infarcirt. Alle pathologischen Veränderungen sind erheblich intensiver als bei dem vorgeimpften Thier. Die Lungen sind gesund.

Von den letzt angeführten 7 Versuchen lässt sich Versuch 26 weder für noch gegen die Richtigkeit der in Rede stehenden Anschauung verwerthen, kann daher ausgeschaltet werden. Alle anderen Versuche sprechen zu Gunsten derselben. Versuch 30 zeigt zwar, dass sich keine absolute, sondern nur eine relative, bis zu einem gewissen Grad gehende Immunität künstlich erzeugen lässt; die Verschiedenheit des Sectionsbefundes der beiden Versuchsthiere liess letztere jedoch ebenso deutlich erkennen, wie die Differenz der klinischen Erscheinungen bei den Hunden der Versuche 24 und 25. Völlig beweisend ist aber sicher das Ergebniss der Versuche 27, 28, 29.

Durch die bisher angeführten Experimente hätten wir also festgestellt, dass es gelingt, Hunde zu immunisiren 1. gegen die Wirkung grosser sonst tödtlicher Dosen von Staphy-

lococcus pyogenes aureus durch wiederholte Injectionen kleinerer Gaben; 2. gegen grosse, tödtliche Mengen der Stoffwechselproducte der Staphylokokken durch Einverleibung mehrfacher allmälig steigender Dosen dieser; 3. gegen die Staphylokokken selbst durch Impfung ihrer Stoffwechselproducte. Die letzte Thatsache ist unzweifelhaft die interessanteste und wichtigste.

Können wir nun aus diesen Ergebnissen Schlüsse ziehen auf die Ursachen der erworbenen Immunität überhaupt?

Auf Grund der Versuche mit Staphylococcus pyogenes aureus allein müsste ein solches Vorgehen voreilig und verfrüht genannt werden. Wir haben indess schon oben angeführt, dass für die Bacillen des malignen Oedems, diejenigen des Rauschbrandes, des Typhus, die Bakterien der Diphtherie ein gleiches Verhalten der Mikroben zu ihren Stoffwechselproducten bereits nachgewiesen, für die Bacillen des Milzbrandes mindestens sehr wahrscheinlich gemacht worden ist. Die Ansicht, dass die pathogenen Mikroorganismen lediglich oder doch vorzugsweise durch ihre Stoffwechselproducte ihren schädlichen Einfluss ausüben, gewinnt dadurch eine neue kräftige Stütze.

Diese Sachlage drängt mir die Erwägung auf, ob uns nicht eine Aenderung in der Fragestellung nach den Ursachen der Immunität rascher und sicherer zu ihrer Beantwortung führen dürfte. Bisher pflegte man allgemein zu fragen: Welche Momente vernichten im immunen Thierkörper die pathogenen Keime, resp. hindern ihre Entwicklung? Vielleicht ist es zweckmässiger, zunächst eine andere Frage zu stellen: Welche Eigenschaften des immunen Organismus machen die Stoffwechselproducte pathogener Bakterien unwirksam?

Es ist ja natürlich, ohne Weiteres zuzugeben, dass für gewöhnlich im immunen Thierkörper die entsprechenden Bakterien rasch zu Grunde gehen; doch erleidet diese Regel, wie schon oben erwähnt, Ausnahmen. Ich erinnere nochmals daran, dass ich in mehreren meiner Experimente noch 24—48 Stunden nach der Impfung immunisirter Hunde mit Staphyl. pyog. aur. lebenskräftige Kokken in dem spärlichen Exsudat in der Bauchhöhle nachweisen konnte, dass Bitter die Sporen von Milzbrandbacillen noch nach 19 Tagen im Körper immunisirter Thiere virulent fand. Es handelt

sich also bei diesen Mikroben augenscheinlich nicht um ein Gift, welches sie, ähnlich wie ein Antisepticum im immunen Thiere ertödtet.

Vielleicht verhält es sich so, dass die Bakterien sich erst durch die schädliche Einwirkung ihrer Producte auf die lebenden Zellen oder die Gewebsflüssigkeit die Möglichkeit ihrer Fortentwicklung schaffen. Bleiben ihre Producte wirkungslos, so vermögen sie selbst der lebenden Zelle nicht das nöthige Nährmaterial zu entziehen und gehen aus Mangel an diesem zu Grunde.

Die Wirkungslosigkeit der Ptomaine nach mehrmaliger Impfung kleinerer Dosen derselben lässt sich ja nun anscheinend sehr einfach durch die Gewöhnung des Organismus an das Gift erklären; indess heisst dies doch nur eine unbekannte mit einer anderen zu vertauschen, wenigstens so lange, als wir über die Ursachen der Gewöhnung an Gifte nichts Näheres wissen. Gegen eine der Gewöhnung an Morphium, Alkohol, Arsenik etc. etc. analoge Veränderung des Organismus durch Injection von Ptomainen spricht aber, abgesehen von der Schnelligkeit, mit welcher man in der Dosirung steigern kann, der Umstand, dass, wie Behring und Kitasato[1]) zuerst für das Virus des Tetanus und der Diphtherie nachwiesen, die Impfung des Blutes, resp. Blutserums immuner Thiere auf nicht immunisirte Thiere letztere in der gleichen Weise gegen eine Infection mit den entsprechenden Bakterien schützt, wie die Impfung mit sterilisirten Culturen selbst. — Die gleiche Thatsache fand ich auch für den Staphyl. pyog. aur. — freilich nur in einem Versuche — bestätigt.

Versuch 31. Einem kleinen Schäferhunde (A) werden am 29. 1. 91 220 Ccm. bakterienfreies Serum von dem Blut eines vielfach mit Staphyl. pyog. aur. vorgeimpften anderen Hundes in die Bauchhöhle injicirt. Während der Injection blieb das Thier völlig ruhig; nach derselben war es traurig und frass 2 Tage lang nicht recht. Am 3. 2., als es sich wieder erholt hatte, wurden ihm, wie 2 Controlthieren, einem vielfach mit Filtrat und Culturen vorgeimpften Hunde (B) und einem zweiten, bisher nie geimpften, etwas kräftigeren Schäferhunde (C) je 120 Ccm. nicht sterilisirter Gelatinecultur von Staph. pyog. aur. durch eine kleine Laparotomiewunde in die Bauchhöhle gegossen. — Hund B liess überhaupt keine Krankheitserschei-

[1]) Behring und Kitasato, Ueber das Zustandekommen der Diphtherie-Immunität und der Tetanus-Immunität bei Thieren. Deutsche med. Wochenschrift. 1890. No. 49.

nungen erkennen, Hund A frass am nächsten Tage nicht, erholte sich aber am zweiten Tage und blieb am Leben; der nie vorgeimpfte Hund C ging nach 3 Tagen an Sepsis zu Grunde, nachdem sich die Krankheitssymptome von Tag zu Tag gesteigert hatten.

Diese Beobachtungen rechtfertigen den Schluss, dass das Blut immunisirter Thiere einen Stoff enthält, der, auf bisher gesunde Thiere übertragen, auch diese gegen die toxische Wirkung der Stoffwechselproducte der Bakterien der gleichen Art immun macht.

In welcher Weise dies aber geschieht, darüber möchte ich mich zur Zeit jedes Urtheiles enthalten; vielleicht dadurch, dass dieser Stoff die neu einwirkenden Ptomaine zerstört, vielleicht dadurch, dass er mit bestimmten Stoffen des Blutes oder der Gewebsflüssigkeit eine feste Bindung eingeht, durch deren Zersetzung allein die Ptomaine wirken könnten. Jedenfalls spricht der Umstand, dass sich, wie gleichfalls Behring[1]) und Kitasato zeigten, durch Jodtrichlorid und Wasserstoffsuperoxyd ebenfalls eine Immunität gegen Diphtherie beim Thiere erzeugen lässt, und dass auch das Blut der auf diese Weise immunisirten Thiere, auf andere übertragen, letztere immun macht, sehr zu Gunsten der Ansicht, dass es lediglich chemische Veränderungen der Säfte des Organismus sind, von denen die Immunität abhängt.

Indess ich kehre auf den Boden der Thatsachen, der experimentellen Beobachtung zurück.

Unsere bisherigen Versuche zeigten, dass sich auf dem angegebenen Wege beim Hunde eine Immunität gegen die allgemeinen septischen Wirkungen der Infection mit Eiterkokken erzeugen lässt. Welchen Einfluss hat nun aber diese Immunität auf die locale Entzündung erregenden Eigenschaften der Eiterkokken?

Wer sich die Mühe genommen hat, etwas aufmerksamer die mitgetheilten Versuchsprotocolle durchzusehen, dem wird bereits die Verschiedenheit der Obductionsbefunde aufgefallen sein zwischen den durch Chloroform getödteten immunisirten und den der Infection erlegenen, nicht vorgeimpften Controlthieren. Bei letzteren fand sich ausnahmslos eine diffuse schwere septische hämorrhagische Peritonitis mit massenhaftem dunkel blutig gefärbtem flüssigen Exsudat, mit sehr zahlreichen kleinen Blutungen

[1]) Behring, Untersuchungen über das Zustandekommen der Diphtherie-Immunität bei Thieren. Deutsche med. Wochenschrift. 1890. No. 50.

in das Netz, Mesenterium, die Darmwand. Bei ersteren fehlten diese Veränderungen entweder ganz, oder sie waren nur geringfügig, das Exsudat nur leicht röthlich gefärbt, die Extravasation auf einige kleine Ecchymosen der Serosa beschränkt.

Daraus geht also hervor, dass mit der zunehmenden Festigung der Immunität gegen Eiterkokken letztere immer weniger einen entzündlichen Reiz auf das Peritoneum auszuüben vermögen, bis letzteres schliesslich gar nicht mehr durch entzündliche Vorgänge auf die Injectionen reagirt. Ich halte es nach meinen Beobachtungen für möglich, wenn ich auch den directen Beweis dafür durch meine bisherigen Experimente nicht zu erbringen vermag, dass man bei sehr vorsichtigem Ansteigen in der Dosirung im Stande ist, die Thiere völlig zu immunisiren, ohne dass das Peritoneum je die geringste makroskopisch wahrnehmbare entzündliche Veränderung auffinden lässt.

Mit diesen Erfahrungen, dass die Immunität sowohl eine allgemeine wie eine locale ist, scheint eine andere Beobachtung nicht in Einklang zu bringen, nämlich das mehrfach, am häufigsten bei Katzen bemerkte Auftreten von Abscessen im subcutanen Gewebe der Bauchdecken rings um die Injectionsstelle nicht sterilisirter Culturen von Staph. pyog. aur. Um Zufälligkeiten auszuschalten, stellte ich diesbezügliche Versuche an, indem ich immunisirten und nicht geimpften Thieren Culturflüssigkeit subcutan injicirte. Die Ergebnisse waren verschieden.

Versuch 32. Kleiner Hund, vielfach durch Injectionen in die Peritonealhöhle vorgeimpft, hatte am 22.3.90 140 Ccm. Culturflüssigkeit ohne schwerere Erkrankung vertragen. Am 16. 5. — einen Monat nach der letzten Einspritzung — wurden ihm 4 Ccm. einer Gelatinecultur von Staphyl. pyog. aur. unter die Rückenhaut eingespritzt. Es bildete sich eine entzündliche, teigig-ödematöse Schwellung aus, doch kam es nicht zur Abscedirung; erstere schwand nach einigen Tagen spontan. Nachdem am 28. 5. nochmals zur Befestigung der erzielten Immunität 50 Ccm. Culturflüssigkeit in die Bauchhöhle injicirt und anstandslos vertragen waren, werden am 30. 5. 5 Ccm. Cultur unter die Bauchhaut gespritzt. Die eingespritzte Flüssigkeit bildet sogleich eine fluctuirende Geschwulst zwischen 2 Mamillen. — Es kommt zur Bildung eines Abscesses, der sich spontan entleert.

Versuch 33. Mittelgrosser, immunisirter Hund. Letzte Injection von 130 Ccm. in die Peritonealhöhle am 9. 5. — 16. 5. Injection von 4 Ccm. Staphyl. pyog. aur. unter die Rückenhaut. — Es zeigte sich in den nächsten

Tagen eine diffuse, weiche, jedoch nicht fluctuirende, sich circa über 7 Ctm. im Durchmesser ausdehnende, teigige Infiltration, über der die Haut sich etwas heisser anfühlte als normal. — Sie bildete sich rasch wieder zurück. — Am 28. 5. Injection von 60 Ccm. St. p. a. in die Bauchhöhle. Keine Reaction. — Am 30. 5. werden 5 Ccm. der gleichen Cultur unter die Bauchhaut gespritzt. Abscessbildung. Der Eiter wird am 3. 6. durch Einschnitt entleert. Die Incisionswunde schloss sich rasch, doch der Abscess füllte sich von Neuem, brach später spontan auf. Aus der Fistel entleerte sich dauernd viel Eiter. Obwohl der Hund gut frass und munter erschien, magerte er doch mehr und mehr ab, wurde deshalb am 21. 6. getödtet. — Die Fistel führte, wie die Obduction zeigte, in eine kleine, unregelmässig buchtige Abscesshöhle zwischen der Bauchmuskulatur und dem parietalen Blatt der Serosa. Aus dieser Abscesshöhle führte ein weiterer enger Fistelgang durch die Serosa in einen fast faustgrossen, mit dickem gelben Eiter gefüllten Abscess, der zwischen dem Zwerchfell einerseits, der Leber, dem Magen, Netz und einigen Dünndarmschlingen andererseits völlig abgekapselt war, während die freie Bauchhöhle, abgesehen von einigen wenigen Adhäsionen, nichts Abnormes, insbesondere eine ganz unveränderte Serosa zeigte.

Versuch 34. Mittelgrosser, immunisirter Hund (conf. Vers. 10). Letzte intraperitoneale Injection von 72 Ccm. St. p. a. am 23. 5. — 28. 5. Subcutane Injection von 7 Ccm. der gleichen Cultur unter die Bauchhaut nach links oben vom Nabel. Da nach der Einspritzung keinerlei Anschwellung fühlbar ist und, wenn auch nur fernliegend, die Möglichkeit besteht, dass die Flüssigkeit anstatt in die Bauchwand in die Peritonealhöhle gedrungen ist, werden sogleich nochmals 5 Ccm. in die rechte Bauchoberschenkelfalte eingespritzt. Hier bildet sich eine kleine Schwellung, die freilich sehr schnell schon bis zum Herausziehen der Nadel wieder verschwindet. — 29. 5. Der Hund hinkt auf dem rechten Bein. In der rechten Bauchschenkelfalte besteht eine starke diffuse, auf Druck etwas schmerzhafte Anschwellung, die sich bis zur Peniswurzel hin erstreckt und sich heiss anfühlt. — An der Stelle der linksseitigen Injection ist nichts Abnormes wahrzunehmen. — 30. 5. Die Geschwulst in der rechten Bauchschenkelfalte fluctuirt. — Der Abscess bricht in den folgenden Tagen spontan auf.

Versuch 35. Kleiner Dachshund, vielfach vorgeimpft (conf. Vers. 19). — 24. 11. Subcutane Injection von 4 Ccm. einer Staphylokokkencultur in die Bauchschenkelfalte. Jede Reaction bleibt aus.

Versuch 36. Mittelgrosser, weisser Spitz, vielfach durch intraperitoneale Injection mit Filtrat und einmalige Einspritzung von 200 Ccm. einer nicht filtrirten Bouilloncultur von Staphyl. pyog. aur. am 29. 10. vorgeimpft (conf. Vers. 26). — 17. 11. Subcutane Injection von 11 Ccm. nicht filtrirter Gelatinecultur von Staphyl. pyog. aur. unter die Bauchhaut links der Mittellinie. — Es bildet sich darnach ein sehr ausgedehnter Bauchdeckenabscess, der zu weitgehender Nekrose der Haut führt, schliesslich spontan aufbricht und ausheilt.

Versuch 37. Schwarzbrauner Dachshund, mehrfach vorgeimpft. —

24. 11. Subcutane Injection von 1,5 Ccm. nicht filtrirter Gelatinecultur von Staphyl. pyog. aur. in die linke Bauchschenkelfalte. — Keine Reaction.

Versuch 38. Kleiner Pintscher, vielfach vorgeimpft (conf. Vers. 27). — 19. 11. Injection von 10 Ccm. Staphyl. pyog. aur. in die linke Bauchschenkelfalte. Die sich bei der Injection bildende Geschwulst verschwindet sogleich spontan. — 20. 11. An der Injectionsstelle hat sich eine schmerzhafte, etwas geröthete, teigig-ödematöse Schwellung gebildet, die bis zum Penis reicht. — Hier bleibt einige Tage noch eine geringe harte Verdickung fühlbar, dann erfolgt völlige Resorption des Infiltrates.

Obwohl zu den vorstehenden 7 Versuchen ausschliesslich vielfach vorgeimpfte Thiere benutzt wurden, waren doch 4 unter den 10 Injectionen von einer Abscessbildung gefolgt; 3mal stellte sich eine in Resorption übergehende entzündliche teigige Infiltration ein; nur nach 3 Einspitzungen blieb jede Reaction aus. Diese Verschiedenheit der Resultate kann sowohl in der verschiedenen Virulenz der verwendeten Culturen begründet sein, wie in der etwas wechselnden Menge der eingespritzten Flüssigkeit, wie der verschiedenen Oertlichkeit der Injectionsstelle. Dass letzterer in der That eine gewisse Bedeutung zukommt, wissen wir ja längst aus zahlreichen klinischen Erfahrungen; Injectionen unter die Rückenhaut erzeugen weniger leicht einen Abscess, als solche unter die Bauchhaut. Es hängt dies wohl wesentlich von einer verschiedenartigen Anordnung der Bindegewebsfasern und der Saftcanälchen ab, insofern ein rascherer Transport der injicirten Flüssigkeit in die Lymphwege das Zustandekommen örtlicher entzündlicher Vorgänge erschwert. Wie wechselnd diese Anordnung ist, geht schon daraus hervor, dass wir an einigen Stellen regelmässig nach Injection einer nicht zu kleinen Flüssigkeitsmenge die Bildung einer Geschwulst beobachten, sodass also eine, wenn auch meist nur kurz dauernde Stagnation der Flüssigkeit erfolgt, während sich dieselbe an anderen Stellen sofort diffus in die Saftcanälchen verbreitet, demnach auch weniger Zeit zur Ausübung eines localen Reizes hat.

Wie dem auch sein mag, man könnte aus der verhältnissmässigen Häufigkeit einer Abscessbildung bei vielfach vorgeimpften Hunden den Schluss ziehen, dass die Immunisirung durch vorausgeschickte wiederholte Impfungen mit Reinculturen oder Filtraten gegen die örtlichen phlogogenen und pyogenen Wirkungen der Eiterkokken auf das subcutane Bindegewebe keinen Schutz ge-

währe. Es muss dies umsomehr auffallen, als, wie oben betont, die entzündliche Reizbarkeit des Peritoneum mit der zunehmenden Immunisirung sich entschieden deutlich verringert, schliesslich schwindet. — Dieser Widerspruch machte Controlversuche nöthig, in denen genau die gleichen Mengen derselben Staphylokokkencultur einem vorgeimpften und einem nie geimpften Thiere an genau den gleichen Körperstellen subcutan injicirt wurden. Ich lasse dieselben hier in Kürze folgen. Sind es auch nur je 2 Experimente, so scheint mir ihr Ergebniss doch vollkommen beweiskräftig.

Versuch 39. A. Vielfach vorgeimpfter kleiner Pintscher (conf. Versuch 27). 8. 1. Subcutane Injection von 10 Ccm. einer schwach virulenten Staphylokokkencultur unter die Haut der Innenfläche des linken Oberschenkels nach aussen von den grossen Gefässen. — 9. 1. Der Hund hinkt auf dem linken Hinterbeine; an der Injectionsstelle hat sich eine geringe, mässig derbe Schwellung ausgebildet. — Die Geschwulst verkleinerte sich rasch und verschwand nach einigen Tagen völlig.

B. Grosser, nie vorgeimpfter Jagdhund. 8. 1. Subcutane Injection von 10 Ccm. der gleichen Cultur unter die Haut des linken Oberschenkels nach aussen von den grossen Gefässen. — 9. 1. Der Hund hinkt sehr stark, schleppt das linke Hinterbein, das schon bei leiser Berührung sehr schmerzhaft ist, nach. Um die Injectionsstelle herum hat sich eine starke, teigig ödematöse Schwellung ausgebildet, die sich bis zur Peniswurzel hin erstreckt, diese ganz umgreift. Die Haut ist geröthet. — 10. 1. Die Schwellung hat an Höhe zugenommen, blieb an Ausdehnung unverändert. — 12. 1. Der Hund mag überhaupt nicht mehr laufen. Das linke Hinterbein ist in seiner ganzen Länge mässig ödematös geschwollen. Die Geschwulst an der Innenseite des Oberschenkels bildet heut einen faustgrossen, fluctuirenden Abscess. — 13. 1. Der Abscess ist spontan aufgebrochen; das Oedem des Beines ist verschwunden. Danach Heilung.

Versuch 40. A. Kleiner brauner Dachshund, vielfach vorgeimpft (conf. Versuch 19).

B. Kleiner schwarzbrauner Dachshund, vielfach vorgeimpft.

C. Sehr grosser, kräftiger Hund, Bastard zwischen Dogge und Fleischerhund, nie vorgeimpft. — Am 18. 12. 90 werden dem Hund A. 5 Ccm. einer Gelatinecultur von Staphyl. pyog. aur. subcutan in die linke Glutäalgegend, den Hunden B. und C. je 10 Ccm. derselben Cultur unter die Haut der Innenfläche des linken Oberschenkels nach aussen von den grossen Gefässen eingespritzt. — Bei Hund A. und B. beschränkten sich die der Einspritzung folgenden Veränderungen auf eine binnen 3 Tagen völlig schwindende, mässig derbe, wenig empfindliche Schwellung der Cutis und Subcutis in Ausdehnung von circa einem Thaler. Die Hunde hinkten nicht, ihr Allgemeinbefinden zeigte nie die ge

ringste Störung. — Ganz anders bei Hund C. Am 19. 12. machte der Hund einen schwerkranken Eindruck. An der Innenseite des linken Oberschenkels erhob sich eine theils derbe, theils teigige, sehr druckschmerzhafte Geschwulst; die Haut darüber war blauroth verfärbt; ein Oedem erstreckte sich abwärts bis zu den Zehen. Am 20. 12. hatte die Schwellung des Beines noch erheblich zugenommen und sich aufwärts auf die Unterbauchgegend verbreitet; auch hier zeigte die Haut eine blauröthliche Verfärbung, erschien wie suffundirt. Am nächsten Tage, nach weiterer Zunahme aller Krankheitserscheinungen, erfolgte der Tod. — Die Obduction ergab eine über das ganze linke Hinterbein sich erstreckende, aber auch über die Vorderwand des Bauches und des Thorax bis hinauf zum Manubrium sterni sich ausdehnende blutig-ödematöse Infiltration des Unterhautfettgewebes; besonders hochgradig war dieselbe am linken Oberschenkel, woselbst beim Einschneiden eine sehr beträchtliche Flüssigkeitsmenge abfloss. Die Vena femoralis war unterhalb der Injectionsstelle thrombosirt, wurde ringsum in einer Ausdehnung von ca. 5 Ctm. von Eiter umspült.

Diese Experimente legen meiner Ansicht nach unzweideutig dar, dass die auf dem genannten Wege zu erzielende Immunität gegen das Virus der Eiterkokken wirklich eine allgemeine des gesammten Organismus ist, dass sie nicht nur die schädliche Giftwirkung der Infection auf die Nervencentren und das Herz compensirt, nicht nur die Empfänglichkeit des Peritoneum gegenüber entzündlichen Reizen herabgesetzt resp. völlig schwinden macht, sondern dass sie überhaupt die Widerstandsfähigkeit jedes Gewebes insonderheit auch des subcutanen Fettgewebes gegenüber den phlogogenen Eigenschaften der Kokken erhöht.

Wenn gleichwohl der subcutanen Injection von Eiterkokken auch beim vaccinirten Thiere verhältnissmässig oft eine Abscessbildung folgt, so beweist dies allerdings, dass die erworbene Immunität keine absolute war. Indess dieselbe pflegt auch gegenüber anderen Bakterien immer nur eine, wenn auch verschieden gefestigte, so doch stets nur relative zu sein; beim Ueberschreiten einer gewissen Dosis des Impfstoffes treten von Neuem Reactionserscheinungen auf. Durch eine längere Fortsetzung der Injectionen und weitere allmälige Steigerung der Dosen wäre wohl auch bei meinen Versuchsthieren eine noch festere Immunität zu erzielen gewesen.

Die mitgetheilten Beobachtungen besitzen jedoch speciell für den praktischen Chirurgen noch ein ganz anderes Interesse, auf das ich hier die Aufmerksamkeit hinlenken möchte. Auf der einen

Seite sahen wir, wie erstaunliche Mengen virulenter Culturflüssigkeit von Staphyl. pyog. aur., in die Peritonealhöhle injicirt, ohne Störung des Allgemeinbefindens, ja fast ohne jede anatomische Reaction vertragen wurden, auf der anderen Seite, wie verhältnissmässig kleine Dosen — selbst beim vaccinirten Thiere — genügten, um bei subcutaner Application Abscesse, ja selbst den Tod zu veranlassen. Diese Thatsachen sind wohl geeignet, die alte Lehre von einer erhöhten Reizbarkeit des Peritoneums gegenüber infectiösen Stoffen zu erschüttern und auf die Aetiologie der septischen Peritonitis ein helles Licht zu werfen.

Unsere Ansichten über die Ursachen derselben haben sich ja in dem letzten Decennium wesentlich geändert und geklärt; aber noch immer können eine Anzahl Chirurgen die alte Scheu vor der Eröffnung der Peritonealhöhle nicht loswerden. Ich bin weit entfernt, wie dies einzelne Operateure heute thun, die Gefahren einer Laparotomie als solcher für null und nichtig zu erklären; — die tägliche Erfahrung würde mich Lügen strafen —. Die Ursache einer septischen Peritonitis nach Laparotomie müssen wir jedoch, falls das Peritoneum gesund war, nicht in der einmaligen Berührung der Serosa mit infectiösen Stoffen, sondern in Complicationen suchen, die zu einer länger dauernden, immer erneuten Zufuhr pathogener Keime Anlass geben. Grawitz[1]) hat die zuerst schon von Wegner[2]) gemachte Beobachtung, dass eine verhältnissmässig grosse Menge bakterienhaltiger Flüssigkeiten Thieren unbeschadet in die Peritonealhöhle gebracht werden könne, genauer studirt, und eine wesentliche Differenz zwischen der Wirkung nicht pyogener und pyogener Organismen auf das Peritoneum constatirt, aber auch für letztere gefunden, dass ihre unschädliche Menge immer noch erheblich viel grösser ist, als man früher annahm. Ich[3]) habe dann durch eine grössere Reihe von Versuchen und klinischen Beobachtungen die Grawitz'schen Ergebnisse bestätigt und ergänzt und konnte namentlich auch zeigen, wie anders der gleiche Infectionsstoff in gleicher Menge auf ein bereits erkranktes Peritoneum wirkt, dessen Resorptionsfähigkeit beeinträchtigt ist. Vorstehende

[1]) Statistischer und experimentell-pathologischer Beitrag zur Kenntniss der Peritonitis. Charité-Annalen. 11. Jahrg.

[2]) Chirurgische Bemerkungen über die Peritonealhöhle mit besonderer Berücksichtigung der Ovariotomie. von Langenbeck's Archiv. Bd. XX.

[3]) l. c.

Versuche dienen zur Bestätigung unserer früheren Angaben; jedenfalls lassen sie meiner Ansicht nach den sicheren, früher absolut geleugneten Schluss zu, dass eine einmalige Infection des gesunden Peritoneum weit weniger leicht zu entzündlichen Veränderungen Anlass giebt, als eine solche des Zellgewebes. Klinische, längst bekannte Thatsachen erhärten diese Anschauung. Ich denke hierbei an Fälle, in denen nach Exstirpationen von Bauchdeckenfibromen oder mit der Bauchwand verwachsener intraabdominaler Tumoren, die eine partielle Resection der Serosa parietalis erforderten, primär keinerlei Zeichen einer peritonealen Infection resp. Entzündung auftraten, am 2.—4. Tage aber sich eine Bauchdeckenphlegmone an der Stelle, an der die Serosa resecirt wurde, entwickelte, und secundär von dieser aus eine meist tödtliche Peritonitis ihren Ausgangspunkt nahm. Es ist nicht wohl anzunehmen, dass in diesen Fällen Infectionskeime bei der Operation nur in die Bauchdeckenwunde, nicht auch in die Peritonealhöhle gelangt seien. Der wahre Sachverhalt dürfte vielmehr der sein, dass die primär in letztere gelangten Keime rasch durch Resorption unschädlich gemacht werden, hingegen die in das Zellgewebe deponirten sich hier unter weitaus günstigeren Bedingungen ansiedeln und weiter entwickeln. In ähnlicher Weise sehen wir die Infection sich von einem abgebundenen Ovarialstiel, dem Uterusstiel nach Myomotomien, den Stellen gelöster Verwachsungen nach Exstirpation adhärenter Ovarialcysten u. s. w. sich auf die übrige Peritonealhöhle verbreiten. — Man könnte vielleicht fragen, warum denn bei einer Verschleppung der Infectionsträger von einer eiternden Wunde aus in die freie Bauchhöhle die normale Serosa nicht mehr den gleichen Schutz durch rasche Resorption gewährt, wie bei einer primären, directen Impfung. Nun, ein Theil dieser Keime wird jedenfalls auch unter diesen Verhältnissen noch auf die gleiche Weise unschädlich gemacht werden; ein anderer aber kommt zur Wirkung; zunächst natürlich in der nächsten Nachbarschaft der Phlegmone, indem hier die beständig erneute Infection eine Entzündung hervorruft, damit aber auch die Resorptionsverhältnisse ändert; der weiteren Ausbreitung der Entzündung steht dann natürlich, falls nicht rasch Verklebungen eintreten, kein Hinderniss mehr im Wege, um so weniger, als die von dem Eiterherd durch die Peristaltik der vorübergleitenden

Därme fortgeschleppten infectiösen Partikel, Eiterklümpchen u. s. w. nicht so leicht und schnell resorbirbar sind, als freie Flüssigkeit.

Nach dieser Abschweifung kehre ich nochmals zur Betrachtung der Art und Weise der Wirkung der Eiterkokken zurück.

Unsere früheren Experimente haben gelehrt, dass bakterienfreies Filtrat von Staphylokokkenculturen in grösserer Quantität bei Injectionen in die Abdominalhöhle die gleichen klinischen Erscheinungen und die gleichen anatomischen Veränderungen hervorruft, wie die nicht sterilisirte Cultur selbst, dass ferner durch Impfungen mit Filtrat sich auch eine Immunität gegen das Virus der Kokken erzeugen lässt. Wir sahen darin eine Stütze der Ansicht, dass die Staphylokokken lediglich durch ihre Umsatzproducte ihren schädlichen Einfluss ausübten. Es erübrigt zu erforschen, ob das Filtrat in das subcutane Gewebe injicirt auch pyogene Eigenschaften entfaltet. Versuche zum Entscheid dieser Frage sind bereits von mehreren Forschern angestellt. Steinhaus[1]), Christmas[2]), Dubler[3]), Janowski[4]) gelang es, durch subcutane Injection sterilisirter Culturen von Staphyl. pyog. aur. Eiterung und Abscessbildung zu bewirken, freilich nicht bei jeder Thierart, oft erst bei Injectionen grösserer Mengen, überhaupt nicht mit voller Regelmässigkeit. Kronacher[5]) sah die Wirkung der sterilisirten Culturen von Staph. pyog. aur. sich meist auf eine kleine, erbsen- bis bohnengrosse, mehr minder derbe Anschwellung beschränken, die sich allmälig zurückbildete, während er nach Injection sterilisirter Macerationsflüssigkeit regelmässig Abscesse auftreten sah.

Meine eigenen Ergebnisse stimmen mit denen Kronacher's ziemlich überein; ich führe sie nur ganz kurz hier an:

Versuch 41. Mittelgrosser Rattler, vorgeimpft. Injection von 10 Ccm. keimfreien Filtrates von St. p. a. unter die Bauchhaut. Resorption ohne Auftreten entzündlicher Veränderungen.

Versuch 42. Kleiner Dachshund, vorgeimpft. Injection von 10 Ccm. Filtrat von St. p. a. unter die Bauchhaut. Keinerlei Reaction. — Eine 4 Tage darnach wiederholte Injection blieb ebenfalls ohne jede Reaction.

---

[1]) Steinhaus, Die Aetiologie der acuten Eiterungen. Leipzig 1889.

[2]) Christmas, Recherches éxperimentales sur la suppuration. Annales de l'institut Pasteur. Vol. 2. No. 9.

[3]) Dubler, Ein Beitrag zur Lehre von der Eiterung. Basel 1890.

[4]) Janowski, Ueber die Ursache der acuten Eiterung. Ziegler's Beiträge zur pathol. Anatomie. VI. 3.

[5]) Kronacher, l. c.

Versuch 43. Dachshund, vorgeimpft. Injection von 10 Ccm. Filtrat von St. p. a. in die linke Bauchschenkelfalte. Keinerlei Reaction.

Versuch 44. Kleiner Pintscher. Injection von 10 Ccm. Filtrat unter die Bauchhaut. Keine Reaction.

Versuch 45. Grosses Kaninchen. Einspritzung von 5 Ccm. Filtrat in die linke Bauchschenkelfalte; am nächsten Tage geringe Schwellung und Röthung um die Injectionsstelle, Druck auf die infiltrirte Partie ist schmerzhaft. Am folgenden Tage war die Geschwulst schon verschwunden. Druck freilich noch immer etwas empfindlich.

Versuch 46. Kleines Kaninchen. Injection von 10 Ccm. Filtrat in die linke Bauckschenkelfalte. An dem folgenden Tage ist an der Injectionsstelle eine kirschkerngrosse, derbe, etwas empfindliche Geschwulst zu fühlen, die sich allmälig resorbirt.

Versuch 47. Kleines Meerschweinchen. Subcutane Injection von 4 Ccm. Filtrat unter die Bauchhaut. Ausser einer minimalen Schwellung der Haut tritt keine pathologische Veränderung auf.

Versuch 48. Dachshund, vorgeimpft. Injection von 10 Ccm. eines virulenten Filtrates unter die Bauchschenkelfalte. In den nächsten Tagen ist eine mässig starke, derbe Schwellung zu fühlen, die sich spontan resorbirt.

Versuch 49. Jagdhund, nicht immunisirt. Injection von 10 Ccm. des gleichen Filtrates in die rechte Bauchschenkelfalte. Am nächsten Tage ist eine geringe, derbe Geschwulst fühlbar; der Hund hinkt. Allmälige Resorption.

Versuch 50. Grauer Rattler, nicht immunisirt. Injection von 10 Ccm. Filtrat unter die linke Bauchschenkelfalte. Am nächsten Tage hinkt der Hund, hat augenscheinlich Schmerzen beim Gehen. An der Injectionsstelle bemerkt man eine bis zur Peniswurzel reichende, hier besonders deutliche ödematöse, druckschmerzhafte Geschwulst, über der die Haut geröthet ist. Spontane Resorption in den nächsten Tagen.

Versuch 51. Dachshündin, vorgeimpft. Subcutane Injection von 10 Ccm. des gleichen Filtrates unter die Bauchhaut. Keinerlei Reaction.

Versuch 52. Kleiner Pintscher, vorgeimpft. Injection von 10 Ccm. des gleichen Filtrates in die linke Bauchschenkelfalte. Am nächsten Tage besteht nur eine minimale Schwellung um die Injectionsstelle herum, die schnell vollständig verschwindet.

In keinem dieser Versuche kam es also zur Abscessbildung. Die locale Reaction, falls überhaupt eine solche eintrat, beschränkte sich auf eine entzündliche, teigig ödematöse oder mehr derbe druckempfindliche Schwellung um die Injectionsstelle herum, die sich binnen einigen Tagen spontan resorbirte. Aber auch diese entzündlichen Processe wurden ausschliesslich, was gewiss von hohem Interesse ist, bei bisher nicht geimpften Thieren beobachtet; durch Vorimpfungen immunisirte Thiere erwiesen sich auch bezüglich einer localen Reaction gegen die Einspritzungen mit Filtrat völlig refractär. Spricht nun dieses Ausbleiben einer Abscessbildung gegen die oben

geäusserte Anschauung über die Wirkungsweise der Eiterkokken? Ich glaube nein! Auch die Injection nicht sterilisirter Culturen von Eiterkokken bewirkt ja nicht ausnahmslos Eiterung, oft genug nur entzündliche Infiltration. Kann es da Wunder nehmen, dass diese Wirkung nach Injectionen sterilisirter Filtrate ausbleibt? Die Wirkung letzterer muss ja nothwendig eine erheblich schwächere sein; hier handelt es sich in Folge rascher Resorption des Filtrates um einen kurz dauernden localen Reiz, dort kommen neben diesem Reiz in Folge Ansiedlung der Kokken im Gewebe ihre Stoffwechselproducte während längerer Zeit, Tage lang, in directe Berührung mit dem nämlichen Gewebe und sind in statu nascendi wahrscheinlich von erheblich stärkerer Wirkung. Dazu kommt, dass im Filtrat sicher nicht alle Stoffwechselproducte der Bakterien enthalten sind; ein Theil wird, worauf bereits Sirotinin[1]) aufmerksam macht, vom Thonfilter zurückgehalten. Es kann also nicht auffallen, dass der entzündliche Reiz des Filtrates oft nicht zur wirklichen Eiterbildung ausreicht. Die positiven Erfolge der oben genannten Autoren dürfen ja auch nicht übersehen werden. Es besteht demnach zwischen der Wirkung der nicht sterilisirten Culturen und ihrer Stoffwechselproducte wohl ein quantitativer, aber kein qualitativer Unterschied, um so weniger, als sich auch nach Injection von Filtraten in ähnlicher Weise wie dies Dubler[2]) vom Terpentin beobachtete, eine gewisse Progredienz der Entzündung auf die Umgebung feststellen lässt, wie dies einer meiner Versuche zeigt; in gleicher Weise wie nach einer bakteriellen Injection zeigte das subcutane Gewebe der Bauchhaut des in die Abdominalhöhle geimpften Thieres eine ausgedehnte blutig ödematöse Imbibition, ohne dass weder das injicirte Filtrat, noch das Oedem der Bauchhaut, noch das blutige Exsudat in der Peritonealhöhle Bakterien enthielt. — Ein einziger wesentlicher Unterschied zwischen der durch Bakterien und der durch ihre Umsatzproducte erzeugten Eiterung lässt sich feststellen: erstere kann metastasiren, letztere sich wohl local ausbreiten, aber nie an anderen Stellen des inficirten Organismus secundär Eiterung erzeugen.

[1]) Sirotinin, l. c.
[2]) Dubler, l. c.

Wie lange hält nun die künstlich erworbene Immunität gegen das Virus der Eiterkokken an? Meine diesbezüglichen Experimente lassen eine bestimmte Antwort hierauf nicht zu, da ihre Zahl zu gering ist. Indess scheint mir, nach dem was ich gesehen, diese Dauer ziemlich beschränkt zu sein. Wenigstens sah ich mehrfach, dass nach Unterbrechung der Versuche um einige Wochen die neue Einspritzung derselben Dose, welche zuletzt keinerlei Reaction mehr hervorrief, das injicirte Thier für einige Tage schwer leidend machte; ein Hund ging sogar nach einem Aussetzen der Einspritzung um 6 Wochen nach der nächsten Injection acut an septischer Peritonitis zu Grunde.

Es erübrigt noch, der Frage näher zu treten, ob der für das Thier festgestellten Thatsache einer erworbenen Immunität gegen das Gift der Eiterkokken auch für die menschliche Pathologie eine Bedeutung zukommt, resp. ob klinische Erfahrungen dafür sprechen, dass auch vom Menschen eine solche Immunität erworben werden kann. Es liegt in der Natur der Sache, dass wir diese Frage exact weder mit Sicherheit bejahen noch verneinen können. Dass die Disposition für eine Infection mit Eiterkokken bei den verschiedenen Individuen eine wechselnde ist, erscheint mir allerdings sicher; wenigstens ist es bekannt, dass einige Personen mit auffallender Häufigkeit an kleinen entzündlichen Affectionen, Panaritien, Furunkeln etc. erkranken.

Indess lässt sich diese Art der Disposition auch durch locale Verschiedenheit der anatomischen Verhältnisse erklären, durch eine grössere Sprödigkeit der Haut, die leicht zu Rhagaden Anlass giebt, durch eine vermehrte Schweisssecretion u. s. w. Es ist daher zweifelhaft, ob es gerechtfertigt ist, die Ursache der Nichterkrankung anderer, den gleichen Schädlichkeiten ausgesetzter Individuen in Parallele zu stellen mit den Momenten, welche gewisse Thiere absolut gegen Eiterkokken immun machen. Umgekehrt lässt sich die erwähnte häufigere Erkrankung einzelner Individuen nicht gegen die Möglichkeit der Erwerbung einer Immunität ins Feld führen, da es sich meist um zu geringfügige, nur locale Leiden ohne jede Allgemeininfection handelt, zu wenig Stoffwechselproducte der Kokken in die Säfte des Organismus übergehen. Die Beobachtung Klein's aber, dass gewisse Personen, z. B. Assistenten an anatomischen Instituten, Leichendiener und Andere, welche

anfänglich eine hohe Disposition für die erwähnten kleinen localen Infectionen zeigen, dieselbe mit der Zeit längeren Dienstes verlieren, ist insofern auch nicht beweiskräftig, als auch da lediglich Veränderungen an Händen und Fingern in Folge der Arbeit, grössere Vorsicht, bessere Desinfection etc. die spätere seltene Erkrankung bedingen können.

Indess einige Eigenthümlichkeiten im Verlauf der durch Infection mit Eiterkokken bedingten Allgemeinerkrankungen, der acuten Osteomyelitis und der Pyämie lassen sich meiner Ansicht nach ungezwungen durch eine Uebertragung der Resultate unserer Thierversuche auf den Menschen erklären. Nicht allzuselten sehen wir bei diesen Krankheiten nach Ablauf des acuten Stadiums, nach Rückgang der anfänglich so schweren localen Entzündungserscheinungen nach einander eine Anzahl Gelenke metastatisch an serös eitriger Synovitis erkranken, ohne dass diese neu hinzugetretene Affection auch nur annähernd ähnliche Allgemein- und locale Störungen hervorrief, als bei einer isolirten primären Erkrankung eines solchen Gelenkes. Ohne Erhöhung der Temperatur, ohne stärkere Schmerzen nimmt der Erguss in das Gelenk zu und hat mitunter wochenlang bestanden und bereits zur völligen Destruction des Gelenkes geführt, ehe der Arzt diese neu hinzugetretene Complication entdeckt.

Mit der Annahme einer durch das Ueberstehen der primären acuten Osteomyelitis eines oder mehrerer langer Röhrenknochen erlangten relativen Immunität gegen die deletäre Allgemeinwirkung des Giftes der Eiterkokken ist dies von dem gewöhnlichen Verlauf eitriger Gelenkentzündungen so differente Krankheitsbild gut zu verstehen. Denn dass die Gelenke überhaupt noch erkranken, kann nicht gegen die Immunität angeführt werden; wir sahen ja auch beim Hunde, dass locale Eiterungen noch durch subcutane Injectionen von Staphylokokkenculturen erzielt werden konnten, während Allgemeinsymptome nach Injection der 10—20fachen Dosis ins Peritoneum und damit in die Säftemasse des Körpers überhaupt nicht mehr erfolgten. Im Uebrigen sind ja auch die localen Veränderungen trotz der Gleichheit des Krankheitserregers in diesen metastatischen Gelenkentzündungen weniger intensiv, als in den primären; es handelt sich mehr um serös eitrige, seltener rein eitrige Entzündungsformen; die bei den letzteren so früh auf-

tretenden entzündlichen Veränderungen der Umgebung, die paraarticuläre Phlegmone, treten erst spät auf, oder bleiben ganz aus und dgl. m.

Auch der Uebergang acuter in chronische Entzündungsprocesse findet in obiger Annahme eine gewisse Erklärung.

Ob sich aus den angeführten Thatsachen auch für die Therapie der Eiterungsprocesse beim Menschen praktisch wichtige Folgerungen ergeben werden, kann natürlich erst die Zukunft lehren; unmöglich wäre es ja nach den Erfolgen Koch's, Kitasato's und Behring's bezüglich der Heilung der Tuberkulose, des Tetanus, der Diphtherie beim Thiere, nicht; immerhin dürften etwaige Erfolge nur geringe Bedeutung beanspruchen, da wir ja in Antisepsis und Asepsis die besten Handhaben zur Bekämpfung der Eitermikroben besitzen.

Nach dem augenblicklichen praktischen Nutzen ist ja aber auch der Werth einer wissenschaftlichen Beobachtung nicht abzuschätzen. Für die wissenschaftliche Forschung ergiebt sich aber aus meinen Versuchen auch die praktische Nutzanwendung, dass wir bei Untersuchungen über Eiterungen, insbesondere ihre Aetiologie nie dieselben Versuchsthiere mehrfach hintereinander zu Versuchen benutzen dürfen. Aus der Nichtbeachtung dieses Punktes dürften sich manche scheinbaren Widersprüche in den experimentellen Ergebnissen der verschiedenen Forscher erklären lassen.

II.

Zur Narkotisirungs-Statistik.

Von

E. Gurlt.[1])

Bekanntlich wurde in der ersten Sitzung des vorigjährigen Congresses nach dem von Herren Kappeler „Ueber Aether- und Chloroform-Narkose“ gehaltenen Vortrage, auf Anregung des Vorsitzenden, Herrn von Bergmann, beschlossen, im Schoosse der Deutschen Gesellschaft für Chirurgie eine Sammelforschung über die von den Mitgliedern derselben während eines gewissen Zeitraumes beobachteten Narkosen zu veranstalten. Durch ein später erlassenes Circular wurde dieser Zeitraum auf ein halbes Jahr, nämlich die Zeit vom ersten Juli bis letzten December 1890 festgesetzt. 66 Mitglieder der Gesellschaft haben der an sie ergangenen Aufforderung entsprochen und Statistiken eingesandt, meistens für den eben erwähnten Zeitraum, 10 jedoch für einen längeren, zwischen 7 und 10 Monaten schwankenden Zeitraum. Die Mehrzahl der Einsendungen erfolgte selbstverständlich aus dem Deutschen Reiche, aus Oesterreich nur 3, aus der Schweiz gar keine, dafür wurde von Herrn Kocher ein von ihm verfasster Aufsatz „Ueber combinirte Chloroform-Aethernarkose“ [2]) mit der Mittheilung eingesandt, dass bei dieser Art zu narkotisiren er niemals übele Zufälle erlebt habe. Aus dem russischen Reiche sind 3 (Dorpat, Helsingfors, Warschau), aus Schweden 2 (Upsala, Gothenburg), aus Holland (Rotterdam) und Belgien (Lüttich) je 1 Mittheilung

[1]) Vorgetragen am 2. Sitzungstage des Congresses, 2. April 1891.
[2]) Correspondenzblatt für Schweizer Aerzte. Jahrg. 20. 1890.

eingegangen. Leider sind von den deutschen chirurgischen Kliniken 6, darunter einige der grössten, im Rückstande geblieben. Ebenso sind uns aus einer Reihe von deutschen grossen Krankenhäusern, z. B. in Berlin, Breslau, Cöln, Danzig, Frankfurt a. M., Hamburg, Königsberg, Magdeburg, Posen, Stuttgart u. s. w. keine Mittheilungen zugegangen. Trotzdem aber ist die Zahl der Narkosen, die innerhalb verschiedener Zeiträume des vergangenen Jahres unter Leitung von Mitgliedern der Gesellschaft ausgeführt wurden, keine unbeträchtliche; sie beträgt nämlich **22,877,** mit, wie ich gleich hinzufügen will, **6** Todesfällen und **80** schweren Asphyxieen. Ausserdem ist uns aber noch weiteres statistisches Material zugänglich gemacht worden. Der hiesige praktische Zahnarzt Herr Ritter (s. Anlage 12) hat uns nämlich ein specificirtes Verzeichniss seiner in $7^1/_2$ Jahren unter ärztlicher Leitung ausgeführten Chloroform-Narkosen zugesandt, deren Zahl sich auf 1748 beläuft. Ferner hat uns Herr Bardeleben (s. Anlage 3) eine Mittheilung über die in den letzten 12 Jahren (1879—1890) auf seiner Klinik und der chirurgischen Nebenabtheilung in der Charité zu Berlin ausgeführten Narkosen zugehen lassen, deren Zahl auf 12,000 geschätzt wird und die in sofern von Bedeutung ist, als dabei alle in dieser Zeit vorgekommenen, den Narkosen mit mehr oder weniger Grund zuzuschreibenden Todesfälle, die sich auf 7 belaufen, verzeichnet sind.

Wenn ich die eben angeführten, nicht genau gezählten, sondern nur geschätzten 12,000 Fälle weglasse, dagegen die Ritter'schen 1748 Beobachtungen zu den von den Mitgliedern der Gesellschaft geleiteten Narkosen hinzurechne, so erhalte ich im Ganzen 24,625 Narkosen, die sich folgendermaassen vertheilen:

22,656	Chloroform-Narkosen	mit	71	Asphyxieen,	6 †
470	Aether-Narkosen	„	—	„	— „
1,055	gemischte Aether- und Chloroform-Narkosen	„	5	„	— „
417	„ Aether-, Chlf.-, Alkohol-Narkosen	„	4	„	— „
27	Bromäthyl-Narkosen	„	—	„	— „
24,625	Narkosen	mit	80	Asphyxieen,	6 †

Es kommt daher von den 6 lediglich dem Chloroform zur Last zu legenden Todesfällen einer auf genau 3776 Narkosen, und eine schwere Asphyxie auf fast genau 319 Fälle, während bei den an Zahl sehr viel geringeren gemischten Narkosen das Verhältniss der Asphyxieen ein ungünstigeres ist, indem bei den

gemischten Aether- und Chloroform-Narkosen 1 Asphyxie auf ungefähr 211 Fälle, bei den gemischten Aether-Chloroform-Alkohol-Narkosen aber schon 1 auf ungefähr 104 Fälle kommt.

Ueber die Art des verwendeten Chloroforms finden sich nur 15 Mittheilungen, aus denen hervorgeht, dass vorzugsweise das Chloral-Chloroform in Anwendung gebracht wurde und dass die Bezugsquellen des Chloroforms theils deutsche, theils englische Fabriken waren. Auch die benutzten Apparate sind nur 15mal angeführt, darunter am häufigsten die Esmarch-Skinner'sche Maske, aber auch die Apparate von Juncker, Kappeler (vergl. Anlage 11), Kirchhoff und Schimmelbusch. — Ueber die Dauer der Chloroform-Narkose finden sich folgende Mittheilungen:

unter	296	Narkosen	1	Stunde	und	darüber	dauernd 20 (Kraske)
„	353	„	„	„	„	„	216 (Billroth)
„	924	„	„	„	„	„	34 (Mikulicz)
„	1159	„	„	„	„	„	108 (Trendelenburg)

Sa. 2732 Narkosen 1 Stunde und darüber dauernd 278,

also kommt auf nicht ganz 10 Narkosen eine solche von dieser Dauer. Ferner:

Längste Dauer einer Narkose				150	Minuten	(Trendelenburg)
„	„	„	„	155	„	(Thiersch)
„	„	„	„	180	„	(Trendelenburg).

Die verbrauchte Menge des Chloroforms für eine Narkose wird, nach Aufzeichnungen in der Charité (Anlage 3) in den letzten 6 Jahren, im Allgemeinen auf 1 Ccm. für jede Minute, daher für eine einstündige Betäubung auf 60 Ccm. berechnet. Herr Morian (Anlage 11) berechnet, bei Anwendung des Juncker-Kappeler'schen Apparates, den Chloroform-Verbrauch auf 0,6 Grm. in der Minute, während bei der gewöhnlichen Maske der Verbrauch 1 Grm. sein soll. In einer Privatklinik wurde die verbrauchte Menge auf 25 Grm. für die Narkose berechnet. Die grösste verbrauchte Menge bei einer Narkose wird von einem Beobachter (Thiersch) auf 150 Ccm., von einem anderen (von Esmarch) auf 180 Grm. angegeben.

Aether fand nur eine verhältnissmässig geringe Anwendung, nämlich in 470 Fällen, von denen allein 304 Herren Stelzner (Dresden) angehören. Besondere Bemerkungen in Betreff der Anwendung des Aethers finden sich in den eingesandten Berichten nicht, mit Ausnahme einiger in früherer Zeit in der Berliner Charité gemachten Beobachtungen (vgl. Anlage 3).

Die gemischte Aether- und Chloroform-Narkose wurde in 1055 Fällen angewendet und fanden sich dabei, wie erwähnt, 5 Asphyxieen. Auch über diese Art der Narkose finden sich nur in dem Bericht aus der Charité einige Bemerkungen.

Die Mischung 100 Theile Chloroform, 30 Theile Alkohol, 30 Theile Aether wurde nur von den Herren Billroth und von Hacker und zwar ausschliesslich, in allen 417 Fällen, gebraucht, unter denen, wie bereits angeführt, 4 Asphyxieen vorkamen.

Bromäthyl kam nur in 27 Fällen, nämlich durch die Herren Angerer (München) in 5 und Borelius (Karlskrona) in 22 Fällen in Anwendung; 2mal war die Narkose dabei eine unvollständige, so dass zum Chloroform gegriffen werden musste (vergl. auch die Anlagen 2, 3).

Morphium-Injectionen zugleich mit einer Narkose durch Chloroform oder Aether angewendet, werden überaus häufig erwähnt, jedoch ist darüber kein genauer zahlenmässiger Nachweis zu geben. Das Verhalten der einzelnen Berichterstatter ist übrigens in Betreff jener Injectionen sehr verschieden; die Einen scheinen dieselben regelmässig, fast in allen Fällen, Andere seltener und noch Andere gar nicht anzuwenden. Unter den 66 Berichterstattern finden sich nur 23, die der Morphium-Injectionen überhaupt Erwähnung thun. Drei unter ihnen führen an, dass sie dieselben nur bei Potatoren oder Alkoholikern, oder bei sehr lange dauernden Operationen, besonders solchen im Munde anwenden, 5, mit im Ganzen 1892 Narkosen, bemerken, dass sie „fast immer“ oder „in der Mehrzahl der Fälle“ oder „meistens“ oder „bei allen Patienten vom 15. Lebensjahre aufwärts“ dieselben gebrauchen, 1, dass er in ungefähr $^1/_3$ der Fälle von jenen Injectionen Gebrauch mache. 14 Berichterstatter, die zusammen 6806 Narkosen beobachteten, brachten in 2194 Fällen Morphium-Injectionen, also bei nicht ganz $^1/_3$ aller Fälle, in Anwendung.

Was nun die in Folge der Narkose aufgetretenen übelen Zufälle anlangt, so wurden, wie schon erwähnt, unter 24,625 Narkosen 80 Asphyxieen oder fast genau eine auf ungefähr 307 Fälle, und zwar, wie sich von selbst versteht, unter den verschiedensten Umständen, bei Erwachsenen und bei Kindern, bei schwächlichen und robusten Individuen beobachtet. In der allergrössten Mehrzahl der Fälle wurden die Asphyxieen durch An-

wendung der bekannten Mittel beseitigt, 4mal (Anlage 8, 11, 16) war jedoch die Tracheotomie erforderlich, stets mit günstigem Erfolge. In einem der Fälle konnte danach die Narkose noch eine Stunde lang ungestört fortgesetzt werden, in 2 anderen aber traten nach Wiederaufnahme derselben von Neuem übele Zufälle auf, so dass bei einem derselben die Operation ohne Narkose beendigt werden musste.

In Betreff der bei und nach den Narkosen vorgekommenen Todesfälle, die, wie bereits angeführt, nur nach Anwendung von Chloroform erfolgten, ist die Entscheidung der Frage, ob dieselben lediglich dem Anästheticum zuzuschreiben sind, oder ob nicht vielmehr dabei andere Umstände vorzugsweise oder lediglich anzuklagen sind, sehr schwierig. Nach den uns vorliegenden Mittheilungen kann man, je nachdem man der einen oder anderen Ansicht huldigt, 6 oder 9 Chloroform-Todesfälle annehmen. Unter den erstgenannten 6 Fällen war bei 3 derselben (Anlage 3, 7) durch die Section fettige Degeneration des Herzens neben anderen Veränderungen nachgewiesen, bei einem vierten Falle (Anlage 15) war dieselbe wahrscheinlich. Bei 1 Falle ist nur erwähnt, dass es sich um ein sehr anämisches Individuum handelte, bei 1 Falle endlich findet sich keine Angabe. Dazu kommen nun noch 3 Fälle, bei denen es sehr zweifelhaft ist, welcher Antheil, oder ob überhaupt ein solcher am Tode dem Chloroform beizumessen ist. Es sind Dies: 1) ein Fall, in welchem bei Exstirpation eines Kropfes der Tod durch Lufteintritt in eine angeschnittene Vene während der Operation erfolgte; 2) ein Fall, in welchem nach einer Sequestrotomie des Femur $5^1/_2$ Stunden nach der Operation durch Syncope der Tod erfolgte, der zum Theil wohl durch Blutverlust, zum Theil durch Chloroformwirkung auf das Herz, das bei der Section myocarditische Veränderungen zeigte, bedingt war (beide Fälle s. Anlage 5); 3) Tod eines 8jährigen Kindes 3 Stunden nach Beendigung der Operation durch Aspiration erbrochener Massen in die Luftwege (Anlage 8). Ich habe geglaubt, diese 3 letztgenannten Fälle nicht zu den reinen Chloroform-Todesfällen rechnen zu müssen.

Wenn die Zahl der in der vorstehenden Zusammenstellung als Ergebniss einer Sammelforschung vereinigten Fälle auch eine verhältnissmässig kleine ist, so giebt sie doch ein gutes Bild von

der Art der Anwendung der Narkose, wie sie zur Zeit in Deutschland und den Nachbarländern in Gebrauch ist und bietet einige Fingerzeige darüber, was man von derselben zu erwarten oder zu befürchten berechtigt ist.

Ich schliesse hieran 16 Anlagen (in alphabetischer Ordnung der Berichterstatter), die noch über verschiedene Dinge näheren Aufschluss geben.

Anlagen.

1. Alberti (Potsdam). In der Zeit vom 1. Juni 1890 bis 13. März 1891 wurden im St. Josephs-Krankenhause zu Potsdam 294 Personen chloroformirt (mit Chloral-Chloroform aus der Schering'schen Fabrik), und zwar:

	Narkosen über $^1/_2$ Stunde (grössere Operationen).	Narkosen unter $^1/_2$ Stunde.
Männer	70	59
Frauen	47	64
Kinder unter 14 Jahren	15	39
	132	162.

Morphium-Injectionen wurden nur bei Potatoren (10mal) vorangeschickt (pro dosi 0,02).

Asphyxieen wurden 5mal beobachtet; in keinem der betroffenen Fälle war eine Erkrankung des Herzens zu constatiren gewesen. Doch betrafen in den 3 Fällen von schwerer Asphyxie

1) ein Fall eine schwere Verletzung (complicirter Oberschenkel- und Vorderarmbruch nach Sturz aus dem dritten Stockwerk),
2) ein Fall ein äusserst kachektisches Kind von 4 Monaten mit 2 Monate bestehendem Mastdarmvorfall.

Eine lange anhaltende schwere Asphyxie kam bei einem kräftigen Mann von 40 Jahren während einer Necrotomia tibiae vor (Blutung war nicht dabei vorhergegangen).

Zwei leichtere Asphyxieen traten während einer Necrotomie bei einem 17jährigen kräftigen Menschen, sowie während der Narkose eines 36jährigen Mannes auf, welche Behufs Untersuchung der Bauchorgane unternommen wurde.

Todesfälle durch die resp. während der Narkose kamen nicht vor.

2. Angerer (München). In der chirurgischen Klinik in München wurden vom 1. Juli 1890 bis 1. Januar 1891 195 Narkosen, und in der Kinderklinik in gleicher Zeit 28 Narkosen, in Summa 223 Narkosen mit deutschem Chloroform (aus der Fabrik Bonz, Württemberg, bezogen durch Büdingen, Frankfurt a. M.) vorgenommen. — Wir hatten in keinem einzigen Falle irgend welche nennenswerthen Störungen zu verzeichnen.

Bei Potatoren, länger dauernden Operationen überhaupt, besonders bei Operationen im Munde verwenden wir die gemischte Narkose, d. h. schicken

der Chloroformnarkose eine subcutane Morphium-Injection voraus und haben allen Grund, mit der Wirkung sehr zufrieden zu sein.

Bromäthylnarkosen verzeichne ich fünf. Der Eintritt der Narkose hat für mich stets etwas unangenehm Beängstigendes gehabt; es ging ein hochgradiges Excitationsstadium wiederholt voraus.

Einleitung der Narkose mit Chloroform bis zur Anästhesie und Fortführen derselben mit Aether (nach Kocher) in drei Fällen bei Magenoperationen, zur vollen Zufriedenheit.

3. Bardeleben (Berlin). In der chirurgischen Klinik des Königl. Charité-Krankenhauses zu Berlin und der damit verbundenen Nebenabtheilung für äusserlich Kranke werden seit ca. 6 Jahren alle in der Klinik, seit $1^1/_2$ Jahren überhaupt alle in der ganzen Abtheilung vorkommenden Fälle von Anwendung des Chloroforms oder anderer Mittel zur Herbeiführung der Anästhesie genau notirt (Name, Krankheit, Operation, Operateur, Dauer der Betäubung, Quantum des verbrauchten Stoffes, Name des chloroformirenden Assistenten, und in einer besonderen Rubrik die Beobachtungen während der Betäubung, Notizen über Anwendung eines anderen Anästheticums, eines besonderen Apparates u. s. w.). Es hat sich dabei herausgestellt, dass pro Jahr nahezu 1000 Narkosen auf der Klinik eingeleitet werden; man kann diese Zahl annehmen, obgleich die letzte Liste eine etwas geringere (758) aufweist, weil doch wohl nicht alle ohne Ausnahme (z. B. Nachts, in den Ferien u. s. w.) eingetragen sind.

Da anzunehmen ist, dass dieselbe Zahl auch für die früheren Jahre gilt, würde es sich für die letzten 12 Jahre um ca. 12000 Fälle handeln. In dieser Zeit wurde fast ausschliesslich Chloral-Chloroform (mit 1 pCt. Alkohol), seit ca. 3 Jahren nach voraufgeschickter Injection von 0,01 Morphium, als Anästheticum verwendet. Zuweilen wurde die mit Chloroform eingeleitete Betäubung durch Aether fortgesetzt; dabei musste nicht selten zum Chloroform zurückgegriffen werden, weil der Aether nicht genügte. Aether allein wurde äusserst selten gebraucht, wenn wir nicht die vielen, vor Jahren immer wiederholten, seit einiger Zeit ganz aufgegebenen Versuche mit Aetherisirung rechnen wollen. Diese Versuche hatten keinen Erfolg; wenn es bei dem Umstande, dass in der grossen Mehrzahl unsere Kranken heftige Schnapstrinker sind, häufig schon schwer fällt, die Betäubung durch Chloroform einzuleiten und aufrecht zu erhalten; wenn wir dabei (die Kinder und Frauen ausgenommen) nur selten sogenannte normale Narkosen, desto häufiger unangenehme und bedrohliche Zufälle bei aller Vorsicht erleben, dann ist es erklärlich, dass es mit Aether oft gar nicht möglich war. Die Einwirkung der Aetherdämpfe auf die chronische Pharyngitis und den Bronchialkatarrh eines an starken Alkoholverbrauch gewöhnten Mannes führte immer wieder zu so bedrohlichen Erscheinungen, dass schliesslich auch die Versuche ganz aufgegeben wurden (vergl. darüber die bezüglichen Notizen in den Berichten über die Klinik, Charité-Annalen, Jahrg. XII—XVI). — Im Jahre 1884 wurde mehrfach versucht, per rectum zu ätherisiren; man verliess diese Methode um so schneller, als nach kurzer Zeit ein Todesfall dabei beobachtet wurde.

Im Jahre 1889 wurden 24 Fälle mit Bromäthyl anästhetisirt; das Mittel ist nur für ganz kurz dauernde Operationen zu gebrauchen.

Auch Versuche mit Methylenchlorid wurden bald wieder aufgegeben; die Einleitung der Betäubung erforderte viel mehr Zeit; die Erscheinungen waren denen der Aetherisirung ähnlich.

Als Apparate dienten eine gewöhnliche dunkle Tropfflasche und eine Esmarch-Skinner'sche Maske mit der Kirchhoff'schen Metallrinne. Zungenzange, Keil und Mundspeculum kamen um so weniger in Gebrauch, je grösser die Uebung und Geschicklichkeit in der Ausführung des Kiefergriffes war. Letzterer lässt uns im Stich, wenn es sich um krampfhaften Verschluss des Kehlkopfeinganges oder um den krampfhaften Kieferschluss bei sehr kräftigen Männern im Excitationsstadium handelt: dann leisten aber die genannten Instrumente auch nicht viel, und sie leisten noch weniger, wenn man sie allein, ohne den Kiefergriff, in Anwendung zieht. — Ein von Flashar empfohlener „Kiefer- und Zungenhalter" aus starkem Draht versagte in schwierigen Fällen und in leichteren war er überflüssig. — Bei Operationen im Gesicht wurde die Betäubung auf die gewöhnliche Weise eingeleitet, während der Operation aber mit dem Juncker'schen Apparate, dessen Gummischlauch in ein Nasenloch eingeführt wurde, fortgesetzt. Wenn man die Flasche des Apparates etwas weniger als zur Hälfte füllt und den Ballon nur so oft zusammendrückt, dass man die Luftblasen langsam durch das Chloroform aufsteigen sieht, kann auf diese Weise die Betäubung lange Zeit aufrecht erhalten werden, ohne dass störende oder gar bedenkliche Zeichen dabei auftreten.

Bei ungefähr 12000 Chloroformbetäubungen (1879—1890 incl.) sind 7 Todesfälle vorgekommen:

1879	1 Fall,	1886	1 Fall,
1884	2 Fälle,	1889	1 „
1885	1 Fall,	1890	1 „

Es ist zweifelhaft, ob alle diese Fälle wirklich als Chloroform-Todesfälle aufzufassen sind; bei zweien (einem aus dem Jahre 1886 und einem aus dem Jahre 1890) bestanden so schwere Degenerationen der Herzmuskulatur, dass man sie kaum dazu rechnen kann. Beide Patienten starben ganz im Beginn, während des unwillkürlichen Sträubens bei den ersten Athemzügen, und gehörten wohl zu denen, welche, wie die Hyderabad-Commission sich ausdrückt (Berl. klin. Wochenschr. 1890, No. 14), auch bei der Anstrengung, den Operationstisch zu besteigen, oder vor Schreck und Angst bei dem Gedanken an Narkose und Operation sterben können und wahrscheinlich auch plötzlich zu Grunde gegangen wären, wenn man statt Chloroform irgend ein ganz harmloses Gas gebraucht hätte.

Obgleich das für eine Betäubung gebrauchte Quantum Chloroform bei verschiedenen Individuen sehr verschieden ist und bei Potatoren oft eine beträchtliche Höhe erreicht; obgleich dieses Quantum ferner dadurch bedeutend erhöht werden kann, dass man bei besonders schwächlichen Individuen von Anfang an, bei anderen, welche häufige Erstickungsanfälle bekommen, während der bedrohlichen Erscheinungen und kurz nachher reichlich Luft hinzutreten

lässt, kann doch nach unseren Aufzeichnungen aus den letzten 6 Jahren angenommen werden, dass im Allgemeinen für jede Minute 1 Ccm. Chloroform, z. B. für eine einstündige Betäubung ungefähr 60 Ccm. verbraucht wurden.

Seitdem genaue Notizen über jede einzelne (nicht nur über die klinischen) Narkosen gemacht werden, hat sich eine grosse Zahl von sogenannten schlechten Narkosen, d. h. solchen mit heftiger, oft kaum zu überwindender Excitation, mit von Anfang an stark behinderter Athmung, gegen welche, weil es sich um Schlundkrämpfe handelte, die üblichen Mittel nur schwer anzuwenden waren, ereignet. Die bedrohlichen Erscheinungen liessen sofort nach, wenn es gelang, in einem Momente geringen Nachlassens der heftigen Kieferklemme den Unterkiefer vorzuschieben. Die jetzt folgenden tiefen Athemzüge leiten die vollständige Betäubung ein; dazu genügen aber Chloroformdämpfe mit reichlicher Luftbeimengung. Concentrirte-Chloroformdämpfe könnten gerade in diesem Stadium, wie es die Hyderabad-Commission nachgewiesen hat, zu einer gefährlichen Ueberschreitung der Maximaldosis, zu einer irreparablen Herabsetzung des Blutdruckes führen.

Diese Fälle mit heftiger, bedrohlicher Excitation hier aufzuzählen, würde zu weit führen. Unter den zahlreichen Fällen, bei denen, trotz schwerer Anämie, Gefässdegeneration, Herzfehler u. s. w. die Chloroformbetäubung eine ganz besonders ruhige war, waren folgende besonders bemerkenswerth:

In einem Falle (42 Jahre alter Mann; Spätblutung aus der angeschnittenen Art. ulnar. sin., doppelte Unterbindung) bestand schwere Anämie, schwacher, unregelmässiger Puls. 2 Minuten vor Einleitung der Betäubung 0,01 Morph. subcutan: Schnelle und ruhige Narkose ohne Excitation, ohne Störungen.

Bei einem 50jährigen Manne, bei welchem beiderseits die Radicaloperation einer Hydrocele vorgenommen wurde, trat ruhige, gleichmässige Betäubung ohne jede Störung bei nachgewiesenem Vitium cordis ein.

Eine 62 Jahre alte Frau, bei welcher wegen grosser Schmerzen in einem Stumpfe nach Exarticulatio cubiti die Amputatio humeri vorgenommen wurde, trat volle Betäubung ohne Excitation ein, obgleich die Herzthätigkeit schwach, die Arterien stark geschlängelt und hart waren.

Ebenso ruhig und ungestört verlief die Chloroformbetäubung bei einem 26 Jahre alten Manne, der eine Zerreissung der Urethra erlitten und bis zur Operation (Urethrotomia ext.) eine grosse Menge Blut verloren hatte, so dass der Puls an der Radialis kaum zu fühlen war.

Eine grössere Zahl von Patienten, welche durch lange dauernde Eiterungen, anhaltend hohes Fieber auf's Aeusserste heruntergekommen waren, liessen sich auffallend leicht chloroformiren und hatten auch keine üblen Nachwirkungen zu überstehen.

In den letzten 10 Monaten, vom 1. Mai 1890 bis zum 1. März 1891 sind 759 Patienten während der Chloroformbetäubung genau beobachtet und in die oben beschriebene Liste eingetragen. — In dieser Zeit starb ein Patient mit weit vorgeschrittener fettiger Degeneration des Herzens (s. o. 1890) und einer (Februar 1891) 5 Minuten nach Einleitung der Betäubung, als 8 Ccm. Chloroform verbraucht waren. Bei ihm ergab die Section gleichfalls Fettherz

(Muskulatur stellenweise dünner als 1 mm); ausserdem feste Verwachsung der linken Lunge mit dem Zwerchfell und diffuse Bronchiectasie der rechten Lunge, so dass auch dieser Fall zu der oben gekennzeichneten Kategorie gehört, welche man kaum noch als „Chloroformtod" bezeichnen kann.

In 2 Fällen wurde keine Morphium-Injection vorher gegeben: etwas stärkere Excitation, sonst ruhige Narkose.

In 3 Fällen wurde die durch Chloroform hergestellte Anästhesie durch Aether aufrecht zu erhalten versucht; 2 mal musste zwischendurch wieder etwas Chloroform gegeben werden.

Sehr zahlreich sind die Fälle mit heftig lärmender, tobender Excitation; dann fand sich auch gewöhnlich: „Sehr schwierige Athmung, Kiefer nur mit grosser Mühe vorzuziehen; muss aber vor, weil sonst zu starke Cyanose". — Oft heisst es: „Trotz Vorschieben des Kiefers Athembehinderung durch Lippen und Nasenflügel", welche bei der Inspiration sich ventilartig anlegen.

In einem Falle setzte bei gutem Puls die Athmung aus, kehrte aber nach galvanischer Reizung der Phrenici in $^1/_2$ Minute wieder.

4. Bayer (Prag). In der chirurgischen Abtheilung des Franz Josef-Kinderhospitales in Prag wurden in der Zeit vom 1. Juli bis incl. 31. December 1890 im Ganzen 172 grössere Operationen in Chloroformnarkose ausgeführt (84 männliche, 88 weibliche Individuen). In keinem Falle trat während oder unmittelbar nach der Narkose der Tod ein.

Vorübergehende, kurz dauernde Asphyxieen, welche die Einleitung künstlicher Respirationen nothwendig machten, wurden dreimal beobachtet und zwar:

1) bei einem weiblichen Kinde (3 Jahre alt), bei welchem wegen vereiterter Halslymphdrüsen ein Evidement vorgenommen wurde, wahrscheinlich durch starke seitliche Drehung des Halses bedingt;
2) bei einem 3 Monate alten Kinde mit Anus vaginalis, bei dem der Darm ad maximum mit Kothmassen angefüllt war;
3) bei einem männlichen Kinde, 6 Monate alt, bei welchem die Radicaloperation einer Meningomyelocele sacralis in Bauchlage vorgenommen wurde.

Narkotisirt wurde stets mit reinem Chloroform mittelst Esmarch'scher Maske und graduirtem Tropfglas.

5. Czerny (Heidelberg). Vom 1. Juni 1890 bis 5. März 1891 wurden in der chirurgischen Klinik zu Heidelberg 1144 Operationen und zwar 1012 klinische und 132 poliklinische in Narkose ausgeführt:

1) Chloroform	1013
2) Morphium subcutan — Chloroform	69
3) Aether	12
4) Chloroform — dann Aether	43
5) Morphium subcutan — Aether	3
6) „ „ — Chloroform — Aether	4
Summa:	1144.

Unter diesen 1144 Fällen traten — bei alleiniger Anwendung des Chloroforms — in dreien bedrohliche Symptome auf, die indessen unter geeigneten Gegenmaassregeln gehoben werden konnten, nämlich 1 Collaps, durch Aetherinhalationen beseitigt; 1 Asphyxie, die nach künstlicher Athmung und Aetherinjectionen zurückging; 1 Asphyxie (der Patient litt an Mitralinsufficienz), die ebenfalls nach lange fortgesetzter künstlicher Respiration und Hautreizen schwand. — In einem Falle von Strumaexstirpation erfolgte der Tod durch Lufteintritt in eine angeschnittene Vene während der Operation; in einem anderen Falle von Sequestrotomie des Femur $5^1/_2$ Stunden post operationem durch Syncope, die zum Theil wohl durch Blutverlust, zum Theil durch Chloroformwirkung auf's Herz (das bei der Section myocarditische Veränderungen zeigte) bedingt war.

Ich bemerke, dass das verwendete Chloroform seit März 1884 von E. Steuer in Cotta bei Dresden unter der Marke E. H. bezogen wird. — Zu Aether greifen wir, wenn vorher schlechter Puls, Vitium cordis oder hochgradige Schwäche vorhanden sind. Am häufigsten haben wir aber bei langdauernden Operationen mit Chloroform begonnen und mit Aether die Narkose fortgesetzt.

6. von Esmarch (Kiel). Bei den auf der chirurgischen Klinik zu Kiel in der Zeit vom 1. Juli 1890 bis 5. März 1891 eingeleiteten Narkosen wurde die combinirte Morphium-Chloroform-Narkose angewandt. — Das Morphium hydrochlor. wurde ungefähr 5—10 Minuten vor Darreichung von Chloroform subcutan injicirt, durchschnittlich in einer Dosis von 0,01 g. Bei Personen unter 16 Jahren wurde Morphium nicht gegeben. Es wurden 348 Narkosen eingeleitet und zwar 302 mit englischem, 46 mit Schering'schem Chloroform. Das englische Chloroform wurde für 294 Narkosen direct von Edinburg von der Firma Duncan, Flockhart und Co., für 8 Narkosen von derselben Firma, aber zur Controle durch die Apotheke von C. H. Riedel bezogen. Im September 1890 wurde eine neue Sendung aus England in Gebrauch genommen, es zeigten sich aber bei den Narkosen unangenehme Zufälle, weshalb eine neue Sendung von England bestellt wurde, die jedoch durch Versehen des Personals mit den Chloroformflaschen der früheren Sendung vermengt wurde. Chemisch konnten hier in Kiel vom Apotheker keine Veränderungen am Chloroform festgestellt werden.

Bei den 348 Narkosen traten 29 mal üble Zufälle auf, die 11 mal die Einleitung von künstlicher Athmung nothwendig machten.

Das Chloroform wurde meistens von den Practicanten der Klinik unter Aufsicht eines Assistenten mittelst des von Esmarch'schen Chloroformapparates gereicht.

Die üblen Zufälle bestanden in Cyanose, weiten Pupillen, Schwäche des Pulses, Fehlen der Respiration und des Cornealreflexes.

18 mal wurden diese Symptome einfach durch Tieflagerung des Kopfes und Hervorziehen der Zunge beseitigt, in seltenen Fällen wurden Schläge mit nassem Handtuch auf den Thorax angewandt.

Bemerkenswerth ist noch, dass 8 mal, bei sonst guter Narkose, ohne

dass besonders viel Chloroform gereicht war, weite Pupillen und fehlender Cornealreflex auftraten, während der Patient sich weder im Excitations-, noch im Stadium tiefer Toleranz befand, vielmehr noch Zeichen von Empfindung gab. — Einem kräftigen Gutsbesitzer wurden in einer $1\frac{1}{2}$ Stunde dauernden Narkose circa 180 Grm. Chloroform gegeben, ohne dass üble Zufälle eintraten.

Bei Unterbindung der vier Arteriae thyreoideae wegen Struma bei einem 13jährigen Mädchen wurde deutliche „Vagus-Athmung" beobachtet.

In 2 Fällen wurden weite Pupillen und trotzdem deutliches Vorhandensein des Cornealreflexes beobachtet.

Zahl der Narkosen 348.

Davon gut	319
Künstliche Athmung	11 mal.
Exitus lethalis	0 „
Weite Pupillen und fehlender Cornealreflex bei nicht völliger Narkose	8 „
Weite Pupillen und deutlich vorhandener Cornealreflex	2 „

7. Fincke (Halberstadt). Entsprechend der Aufforderung des Vorstandes der Deutschen Gesellschaft für Chirurgie beehre ich mich mitzutheilen, dass wir im hiesigen SalvatorKrankenhause in der Zeit vom 1. Juli bis 31. December 1890 129 Chloroformnarkosen bewirkt haben. Unter diesen ist uns ein Todesfall passirt, der erste unter Tausenden von Narkosen.

Der Fall ist kurz folgender:

Mann von 45 Jahren, kurz, sehr fettleibig, mit dickem, kurzen Halse, hatte vorigen Winter beide Füsse erfroren, in Folge dessen anderwärts theilweise Amputation, kam in's Krankenhaus wegen Caries der Fusswurzelknochen im rechten Fusse. Hat seit $\frac{3}{4}$ Jahren das Bett nicht mehr verlassen. Am 23. October v. J. sollte die Exartic. pedis nach Chopart gemacht werden. Patient lag bis auf's Hemd entkleidet auf dem Operationstische in bequemer Lage. Die Narkose wurde wie gewöhnlich mit Maske und demselben reinsten, tadellosen Chloroform ausgeführt, welches wir aus derselben Flasche in letzter Zeit immer gebraucht hatten. Das Herz war vorher untersucht und mit Ausnahme eines etwas beschleunigten Herzschlages gut befunden. Kaum hatte er 4 Minuten lang im Ganzen etwa 10 Grm. Chloroform verbraucht, als urplötzlich der Puls ausblieb und die Athmung stockte. Sogleich wurde die Zunge vorgezogen, die künstliche Respiration durch Hochziehen der Rippenbogen und Zusammendrücken des Thorax gemacht, worauf einige tiefe Athemzüge erfolgten. Dann wurde unverzüglich der bereitstehende Inductionsapparat auf N. phrenicus und Epigastrium angewendet, 5 Minuten lang, umsonst — der Mann war todt. Section: Hirnsubstanz und -häute sehr blutreich. Dura längs des Sin. longitud. mit der Pia fast verwachsen. In den erweiterten Seitenventrikeln eine grosse Menge wässeriger Flüssigkeit und traubenartige bis erbsengrosse Cystchen von klarem Inhalt. Herz: Linker Ventrinkel mit flüssigem dunklen Blut gefüllt, der rechte fast blutleer. Der Herzmuskel schlaff, zerreisslich, braunröthlich, fettig degenerirt. Coronararterie nicht atheromatös entartet. Beide Lungen ödematös.

8. James Israel (Berlin). Statistik der Chloroformnarkosen im Krankenhause der jüdischen Gemeinde zu Berlin vom 1. Juli 1890 bis 1. März 1891. Zahl der Narkosen 292. Zur Narkose wurde ausschliesslich Chloral-Chloroform verwendet. Davon Narkosen nur mit Chloroform 243, Narkosen mit vorangeschickter Morphium-Injection (0,015) 49. Die Application geschah mittelst Esmarch'scher Maske.

Von übeln Zufällen wurden beobachtet

A. nach ausschliesslicher Chloroformapplication:

2 Asphyxieen, durch künstliche Respiration in einer Minute beseitigt, 1 Tod, 3 Stunden nach Beendigung der Operation durch Aspiration erbrochener Massen in die Luftwege. (Kind von 8 Jahren.)

B. nach Chloroformirung und vorangeschickter Morphiuminjection:

1 Asphyxie. Künstliche Athmung erfolglos, Tracheotomie mit günstigem Erfolge.

9. Kraske (Freiburg i. Br.). In der chirurgischen Klinik zu Freiburg i. Br. wurden in dem Zeitraum vom 1. Juli 1890 bis 1. Januar 1891 296 Narkosen vorgenommen. Es wurde ausschliesslich englisches Chloroform von Duncan, Flockhart & Co. in Edinburg verwendet und dasselbe vermittelst der gewöhnlichen Esmarch'schen Maske verabreicht. Die beobachteten Vorsichtsmaassregeln waren die gewöhnlichen. Die reine Chloroformnarkose wurde nur bei Kindern, d. h. in 92 Fällen, in Anwendung gezogen, in allen übrigen Fällen, d. h. bei allen Erwachsenen, wurde 5 bis 10 Minuten vor Beginn der Choroformdarreichung eine subcutane Morphiuminjection von 0,01 gemacht. Bei notorischen Potatoren oder solchen Individuen, bei denen ein starkes Excitationsstadium zu erwarten war, wurde eine stärkere Dosis Morphium (bis 0,02) gegeben.

Ein Todesfall ist in der Narkose nicht vorgekommen, auch besorgnisserregende Zufälle irgend welcher Art wurden nicht beobachtet, nur in einem Falle trat eine gefahrdrohende Asphyxie ein, welche die Einleitung und Durchführung einer energischen künstlichen Athmung erforderte. Der betreffende Kranke, ein ziemlich elender, 36jähriger Mann, ohne nachweisbare Erkrankung der Lungen oder des Herzens, wurde, nachdem er 0,01 Morphium erhalten, behufs Spaltung eines tiefen, vom Proc. mast. ausgehenden Abscesses, welcher sich auch nach innen vorwölbte und an der seitlichen Rachenwand mit einer feinen Oeffnung durchgebrochen war, chloroformirt. Schon im Anfang der Narkose fiel die schwierige, schnarchende Respiration auf. Gegen Ende des Excitationsstadiums hörte der Kranke plötzlich zu athmen auf, wurde cyanotisch, während der Puls zunächst noch zu fühlen war. Die Pupillen reagirten nicht und standen in mittlerer Weite vollständig starr. Die sofort eingeleitete künstliche Athmung (Silvester'sche Methode) hatte zunächst, obwohl die Zunge stark vorgezogen und der Kopf hintenüber geneigt wurde, wenig Erfolg, so dass, da die Luft bei den Inspirationsbewegungen offenbar unter Schwierigkeiten und mit Stenosengeräuschen einströmte, ernstlich an die Tracheotomie gedacht wurde. Doch gelang es den etwa 5 Minuten lang fortgesetzten Bemühungen, die Cyanose zu beseitigen.

Der Kranke athmete darauf wieder spontan, die Pupillen begannen zu reagiren, und die Operation konnte rasch beendet werden. Der Kranke erwachte bald aus der Narkose, zeigte irgend welche besondere Erscheinungen später nicht und konnte nach einigen Wochen geheilt aus der Klinik entlassen werden. Der während der Narkose eintretende üble Zufall stand hier offenbar im Zusammenhang mit dem mechanischen, durch den sich in den Rachen hinein vorwölbenden Abscess bedingten Hindernisse in den Athemwegen.

10. Madelung (Rostock). In der Rostocker chirurgischen Universitätswurden während der Zeit vom 1. Juli bis 31. December (incl.) 1890 bei 393 Kranken Narkosen vorgenommen.

Nur mit Aether wurden 9 (Kinder in den ersten Lebensjahren), mit Aether und Chloroform[1]) 374; mit Aether und Chloroform, nachdem Morphium-Injectionen vorausgeschickt waren 10 Personen narkotisirt.

Bei den mit Aether und Chloroform Narkotisirten trat 5mal Asphyxie auf. Nur 1mal bedurfte es aber der künstlichen Athmung, um wieder normales Athmen herbeizuführen.

Gestorben ist kein Patient während oder im Anschluss an die Narkose.

11. Morian (Essen). Gemäss dem Rundschreiben des Vorstandes der Deutschen Gesellschaft für Chirurgie erlaube ich mir, hiermit über 164 vom 1. Juli bis 31. December 1890 von mir beobachtete Chloroformnarkosen zu berichten. Es waren dabei keine Todesfälle zu beklagen, doch ereigneten sich zwei Unglücksfälle, über die ich einige Worte verlieren möchte. Zuvor sei bemerkt, dass ich im letzten Vierteljahre, wo es nur angängig war, den Juncker-Kappeler'schen Apparat benutzte, wegen des sparsameren Chloroformverbrauches von 0,6 Grm. gegen 1 Grm. in der Minute bei der gewöhnlichen Maske. Die Brechbewegungen während der Narkose traten dabei seltener auf, und die Nachwehen der Narkose wurden, namentlich von Allen, welche die mit gewöhnlicher Maske durchgemacht hatten, als weit erträglicher geschildert. Bei Vorausschickung von Morphium-Injectionen (0,015—0,02 Ccm.) war der Schlaf am gleichmässigsten.

Die beiden Unglücksfälle betrafen:

1) Einen 36jähr. Maurer H. H. aus M., welcher nach Wagner trepanirt wurde. Er bekam 0,015 Morphium beim Beginne der Narkose, in den ersten 10 Minuten, während sich Pat. in Erregung befand, wurden 35 Ccm. Chloroform auf die Maske gegossen. Dann folgte die Toleranz, und die Operation wurde begonnen. Bald darauf, gleichzeitig mit dem Nachlass der Blutung, wurde der Puls schwach, die Athmung verflachte sich und setzte bald ganz aus. Das Chloroform wurde bei Seite gelassen und der Thorax rhythmisch

---

[1]) Ich habe, so lange ich selbständig chirurgisch arbeite, fast ausnahmslos die Narkosen derartig durchgeführt, dass Aether gegeben wurde, bis leichte Narkose-Erscheinungen auftraten, dann Chloroform. Benutzt wurde immer Esmarch'sche Maske. — Ueber diese Methode, mit der ich sehr zufrieden bin, — ich habe nie einen Narkose-Todesfall erlebt — bin ich eventuell bereit, ausführlich zu berichten. Madelung.

comprimirt, 2—3 Minuten lang; dabei hörte man deutlich inspiratorisches Hauchen. Der Puls hob sich, die linke Pupille blieb dauernd verengt (Morphium), die rechte wegen traumatischer Cataract reactionslos. Schon begann Pat. wieder die Mundwinkel zu verziehen und Finger zu bewegen, die künstliche Athmung wurde jedoch mit zunehmender Muskelspannung unzureichend; denn obwohl Unterkiefer, Zunge und mit dem Zeigefinger auch der Kehldeckel weit genug nach vorn gezogen wurde, unterblieb die Inspiration, während die Compression des Thorax jedesmal ein lautes Stöhnen exspiratorisch erzeugte, Pat. wurde dabei cyanotisch, die Cyanose vertiefte sich, der Puls verschlechterte sich, und es musste 7 Minuten nach Beginn der künstlichen Athmung schleunigst tracheotomirt werden. Danach wurde die Athmung regelmässig und die Narkose konnte mit dem Trendelenburg'schen Apparate 1 Stunde fortgesetzt werden. Der Verbrauch war pro 1 Minute circa 1 Ccm. Chloroform.

2) 18jähr. P. K. aus S. mit Knochenabscess im rechten aufsteigenden Unterkieferaste. Kein Morphium. Pat. war ängstlich, in dem 25 Minuten dauernden Aufregungsstadium verbrauchte er auf gewöhnlicher Maske 35 Ccm. Chloroform, dann trat die Toleranz ein, die Operation begann, 10 Minuten später, es waren seit Beginn der Narkose 50 Ccm. Chloroform verbraucht, wurde Pat. plötzlich blass, sein Puls schwach, bald setzte er ganz aus, Pupillen weit, die Athmung, erst flach, sistirt bald völlig. Rhythmische Thoraxcompression, um den Luftwechsel freier zu gestalten, rasche Tracheotomie, grosse Canüle. Die Pulswelle hob sich zunächst synchron mit den Thoraxcompressionen. Nach 10 Minuten anhaltender künstlicher Athmung kam die Respiration und Circulation wieder in Gang. Da sich jedoch nach weiterer Darreichung von Chloroform derselbe bedrohliche Zufall wiederholte, musste die Operation ohne Chloroform zu Ende geführt werden.

Obwohl die Anwendung des Juncker-Kappeler'schen Apparates ihre Unbequemlichkeiten hat und der Eintritt der Toleranz fast doppelt so lange auf sich warten lässt, als bei offener Maske, bin ich doch ganz zu ihr übergegangen. Die Luft wird durch ein Tretgebläse besorgt, das Condenswasser nachträglich vermittelst Scheidetrichter vom Chloroform getrennt, Chlorcalciumvorlagen haben sich uns als zu umständlich erwiesen.

12. Ritter, Zahnarzt (Berlin). Bei nachfolgender Statistik über 1748 Chloroformnarkosen sind in 161 Fällen grössere operative Eingriffe an den Zähnen, Kiefern und den Weichtheilen des Mundes gemacht worden; in den übrigen Fällen handelte es sich entweder um grössere Ausräumungen der Mundhöhle von schlechten Zahnstümpfen (Extractionen von 15—20 Zahnwurzeln) oder um schwerer auszuführende Extractionen einzelner Zähne (besonders unterer abgebrochener Weisheitszähne), wo die Stickstoffoxydul-Narkose nicht anwendbar war, oder endlich um Fälle, in denen eine leichte und vorsichtige Chloroformnarkose dem Organismus weniger schädlich zu sein schien (besonders bei hysterischen Frauen), als die nur in Begleitung einer Cyanose schmerzlos wirkende Lachgas-Narkose.

Bei allen oben angeführten Narkosen haben die Patienten nur vereinzelt,

in höchstens 25—30 Fällen, Erbrechen gehabt; dies lässt sich wohl aus dem Umstande erklären, dass die zum Zahnarzt kommenden Patienten oft viele Stunden vorher, theils aus Schmerzen, theils aus Angst, nichts essen. — In 5 Fällen waren bei Mädchen im Alter von 25—30 Jahren hysterische Schreikrämpfe bemerkbar, welche in einem Falle fast eine Stunde andauerten. — Syncope nach Operation in Narkose trat in 4 Fällen auf; in einem 5. Falle trat Syncope bei Beginn der Narkose auf; in einem 6. Falle Gehirn-Anämie nach der Extraction von 4 Zähnen. — In einem anderen Falle trat ein schnell vorübergehender Chloroform-Collaps ein, ferner in einem Falle eine einige Minuten andauernde Chloroform-Asphyxie; es handelte sich hierbei um die Extraction eines in einer Klinik in der Lachgas-Narkose fracturirten unteren Molaren, welcher Ankylose der Kiefer verursacht hatte. Patientin war ein 15jähriges schwächliches Mädchen. — In 4 Fällen wurde trotz vorher durch die Untersuchung festgestellten Herzfehlers eine nicht abzulehnende Choroformnarkose vorsichtig eingeleitet und ohne Zwischenfall oder Nachwirkungen zu Ende geführt. — In 2 Fällen war einige Minuten vorher Stickstoffoxydul von mir erfolglos angewandt worden; in einem dritten Falle liess auch das Chloroform nach vorheriger vergeblicher Inhalation von Stickstoffoxydul im Stiche; in einem vierten Falle wurde, mit einer halbstündigen Pause, nach vergeblicher Anwendung des Bromäthyl Chloroform gegeben.

In 5 Fällen kam die Chloroformnarkose, respective die vorzunehmende Operation, wegen Widerstandes der Patienten nicht zu Stande.

Wenn ich mir erlauben darf, nach genauer Beschäftigung mit dem Wesen der Chloroformnarkose, wie sie bei zahnärztlichen Operationen anzuwenden ist, meine Meinung zu äussern, so möchte ich betonen, dass bei genauer Controle des Pulses mir besonders wichtig erscheint, bei Operationen an den Zähnen u. s. w. das Zurückfallen der Zunge zu verhüten; ich habe in keinem einzigen Falle bei hängendem Kopfe operirt, bei allen Extractionen aber mit einem Finger die leicht erschlaffende Zunge festgehalten.

13. Rupprecht (Dresden). Vom 1. Juli bis 31. December 1890 sind auf der chirurgischen Abtheilung des Dresdener Diakonissenhauses 428 Chloroform-Narkosen gemacht worden und zwar allergrössten Theiles zu operativen Zwecken. — Die Chloroformirten waren 118 Männer, 125 Frauen, 185 Kinder (darunter 59mal zu tracheotomirende Kinder).

Bei fast allen Männern und bei über der Hälfte der Frauen wurden vor Beginn der Narkose 1—2 Centigrm. Morphium unter die Haut gespritzt. Das Chloroform war von Hoyer in Löbtau bei Dresden und wurde rein, ohne Zusatz, dargereicht, seit dem 18. Juli 1890 mit Hilfe des Kappeler'schen Apparates, bis dahin mit der Esmarch'schen Maske. 2mal liess der Eintritt der Narkose bei Anwendung des Kappeler'schen Apparates zu lange auf sich warten, so dass in diesen Fällen mit rascherem Erfolge die Esmarch'sche Maske genommen wurde.

Einen Todesfall hatte ich nicht zu beklagen, auch niemals

eine beängstigende Syncope oder Asphyxie. 1 mal trat im Anschluss an die Narkose bei einer Dame ein Anfall hysterischer Weinkrämpfe, 1 mal bei einem Soldaten ein (vielleicht simulirter) epileptischer Anfall ein. (Derselbe hatte sich die Beugesehnen des rechten Zeigefingers selbst durchschnitten.) — Erbrechen während und nach der Narkose war ein ziemlich häufiges Vorkommniss.

14. Schönborn (Würzburg). In der Königl. chirurgischen Klinik zu Würzburg wurden im zweiten Halbjahr 1890 434 Chloroformnarkosen ausgeführt.

313 Kranke wurden zum 1. Male narkotisirt,
77 „ „ „ 2. „ „
25 „ „ „ 3. „ „
5 „ „ „ 4. „ „
6 „ „ „ 5. „ „
3 „ „ „ 6. „ „
2 „ „ „ 7. „ „
3 „ „ „ 8. „ „

Bei allen Kranken, die narkotisirt wurden, waren Herz und Nieren einer besonders genauen Untersuchung unterzogen worden.

1. Herz.

Art der Veränderung.	Dauer der Narkose.	Wievielte Narkose?
1 Cor adiposum	$^3/_4$ Stunden	6.
1 do.	$^3/_4$ „	1.
1 Mitralstenose	$^1/_4$ Stunde	1.
1 Insufficienz und Stenose der Aorta. Aneurysma der Aorta ascendens .	10 Minuten	1.
1 Insufficienz der Mitralis	$^1/_2$ Stunde	1.
1 Endocarditis	10 Minuten	1.
1 Insufficienz der Mitralis	20 „	3.

7 Fälle.

Bei dem letzterwähnten Kranken handelte es sich um die dritte Narkose innerhalb 4 Tagen. Patient hatte eine Luxatio pollicis irreponibilis acquirirt, die dreimaligen ausserhalb des Spitals unternommenen Repositionsversuchen trotzte. Ausser enormem Chloroformverbrauch (ca. 120,0) war an der betreffenden Narkose nichts Erwähnenswerthes.

2. Niere.

Art der Veränderung.	Dauer der Narkose.	Wievielte Narkose?
1 Chronische Nephritis	$^3/_4$ Stunde	1.
1 Pyelitis	$^1/_4$ „	4.
1 Amyloidniere . . .	$^1/_4$ „	1.
1 Pyelitis tuberculosa .	1 „	3.
1 Chronische Nephritis	$^3/_4$ „	1.
1 Tuberculöse „	$^3/_4$ „	1.
1 Chronische „	10 Minuten	1.

7 Fälle.

Die sub 1 und 2 erwähnten Fälle waren nicht miteinander combinirt. In keinem der Fälle von Herz- oder Nierenerkrankung traten während der Narkose unangenehme Zufälle oder im Anschluss an dieselbe Verschlimmerungen der betreffenden Krankheiten auf.

Nachstehende Tabelle giebt eine Uebersicht über die zur Beobachtung gekommenen Asphyxieen:

No.	Name.	Alter.	Diagnose.	Therapie.	Dauer.	Wievielte Narkose?
1.	Kistenberger, Jos.	10 Jahre.	Fract. tib. et fib.	Untersuchung, Verband.	1 Stunde	1.
2.	Grimmer, Andr.	12 „	Klumpfuss.	Redressement, Verband.	1/2 „	4.
3.	Viering, Franz.	22 „	Tuberc. artic cub.	Amputatio humeri.	1/4 „	7.
4.	Schöning, Anton.	12 „	Multiple infectiöse Osteomyelitis.	Conamen resect. coxae.	10 Min.	2.
5.	Stark, Valentin.	20 „	Sehnendurchschneidung.	Naht.	1/4 Stund.	1.

Bei keinem der vorerwähnten Kranken war eine Veränderung innerer Organe nachweisbar. Hervorziehen der Zunge und künstliche Athmung bei horizontaler Lagerung führten bei allen Kranken zum Ziel. Zu den einzelnen Fällen ist noch folgendes zu bemerken:

ad 2. Patient bekam bei jeder der vorangegangenen Narkosen schwere Asphyxie.

ad 3. Sehr heruntergekommenes, anämisches Individuum. Schwere Asphyxie zu Beginn der Narkose bei minimalem Chloroformverbrauch und vorsichtigster Anwendung des Narcoticums. Patient hatte früher schon immer schlechte Narkosen gehabt. 2 Monate nach der erwähnten Narkose wurde bei dem Patienten eine Pirogoff'sche Operation ausgeführt. Diesmal verlief die Narkose ohne Zwischenfälle.

ad 4. Gleich beim Beginn der Narkose Puls und Athmung weg. Patient erholte sich so langsam, dass die Operation aufgegeben wurde. Patient wurde später operirt, ohne dass Störungen bei der Narkose vorkamen.

ad 5. Schwere Asphyxie nach den ersten Zügen Chloroform. Potator strenuus.

Bei keiner der 434 Narkosen ereignete sich ein Todesfall.

Als Narcoticum wurde stets reines Chloroform verwendet, in bester Marke von Merck in Darmstadt bezogen. Die Originalflaschen enthalten 5 Liter; ihr ganzer Inhalt wird, nach chemischer Untersuchung einer Probe, auf einmal in braune Glasfläschchen zu je 75 Ccm. Inhalt abgefüllt. Dieselben werden möglichst voll gegossen und sodann luftdicht verschlossen. Kurz vor der betreffenden Narkose wird jedesmal ein Fläschchen geöffnet und zum bequemeren Ausgiessen des Chloroforms mit dem allgemein üblichen, 2 Röhren führenden Korkeinsatz versehen. Der nach Beendigung der Narkose in der Flasche verbleibende Rest wird nicht mehr für Kranke weiter verwendet, sondern zu mikroskopischen Arbeiten etc. in eine Sammelflasche gegossen. Durch das geschilderte Verfahren wird beabsichtigt, den schädlichen Einfluss von Luft und Licht auf das möglichste Minimum herabzusetzen.

Zur Darreichung des Mittels wurden ausschliesslich die von Kirchhoff und von Schimmelbusch angegebenen Masken verwendet.

Subcutane Morphium-Injectionen (0,01) wurden nur in 3 Fällen bei Potatoren nöthig. Dies findet seine Erklärung in dem relativ geringen Alkoholconsum der unterfränkischen Bevölkerung.

15. Schuchardt (Stettin). Uebersicht über die im Jahre 1890 im Städtischen Krankenhause zu Stettin ausgeführten Chloroformnarkosen. Die Zahl der 1890 Behufs Ausführung von Operationen vorgenommenen Chloroformnarkosen betrug 523; hierzu kommen noch diejenigen Narkosen, welche lediglich zu Untersuchungszwecken vorgenommen wurden. Ueber diese habe ich keine Aufzeichnungen machen lassen und schätze sie daher auf 80 pro anno, was eine Gesammtzahl von 600 Narkosen in dem Berichtsjahre ergeben würde.

Chloroformirt wird vermittelst der Esmarch'schen Maske, von einem Assistenten oder einer Diakonissin. Bei Erwachsenen, besonders des Alkoholismus verdächtigen Männern, wird der Chloroformirung eine subcutane Morphiumeinspritzung (0,01) vorausgeschickt.

Unglücksfälle, die dem Chloroform zur Last zu legen wären, habe ich nur einen im Jahre 1890 erlebt, und auch in diesem handelt es sich offenbar nicht um einen reinen „Chloroformtod", sondern wahrscheinlich haben hier verschiedene Ursachen zu dem ungünstigen Ausgange mitgewirkt (Sepsis, Fettherz).

Carbunkel des Gesichtes. L. M., 39 Jahre alt, Kaufmann (24. 3. bis 25. 3. 90 †). Erkrankte vor 10 Tagen mit umschriebener Schwellung und Röthung des rechten Nasenflügels. Es wurde auswärts eine Incision an der Schleimhaut gemacht, ohne dass Eiter zum Vorschein gekommen wäre. Bald darauf ging die Schwellung auf die rechte Wange über. Oedem der Lider. Fieber 39—40°. — Colossale pralle Schwellung der rechten Backe und Oberlippe. Keine deutliche Fluctuation. Da die Schwellung am nächsten Tage noch zugenommen, Spaltung der ganzen Weichtheile längs der Nase, und der Oberlippe bis auf den Knochen, ohne dass man auf Eiter stösst. Vielmehr waren die 3 Fingerdicken Theile vollkommen brandig, dunkelblauroth (schwerste carbunculöse Entzündung). Der sehr fette Kranke, der auf seinen dringenden Wunsch Chloroform, aber nur wenige Züge, bekommen hatte, athmete bald nach Ausführung des Schnittes schlecht und wurde cyanotisch. Jedoch wurde nach Vorholen der Zunge die Athmung wieder völlig frei. Trotzdem kam der Kranke nicht wieder zu sich und verschied (Chloroformtod? Fettherz?). Section nicht gestattet.

Ausser diesem Falle ist im Berichtsjahre kein Unfall vorgekommen, der mit dem Chloroformgebrauch irgendwie in Zusammenhang gebracht werden könnte.

Ich bemerke noch, dass ich selbst einen Kranken mit schwerer Herzmuskelerkrankung (Myocarditis mit zeitweiligen schweren Oedemen, Leberschwellung, Icterus etc.) ohne Schaden habe chloroformiren lassen, behufs Vornahme einer Zehenexarticulation (wegen Frostbrand).

16. von Winiwarter (Lüttich.) Zahl der vom 1. Juli 1890 bis 1. Januar 1891 in der chirurgischen Klinik der Universität Lüttich (Belgien) vorgenommenen Narkosen: 273. Kein Todesfall. 2mal schwere Collapszustände, und zwar bei einem und demselben Patienten, ganz im Beginn der Narkose. Der Puls war während einiger Minuten absolut unfühlbar, Aussehen das eines Todten. Bei der ersten Narkose wurde die Tracheotomie gemacht und durch künstliche Athmung der Patient zum Leben zurückgerufen; die Ausführung der beabsichtigten Operation jedoch unterblieb. Einige Tage später, während die Trachealcanüle noch lag, wurde der Patient abermals narkotisirt; trotz grösster Vorsicht traten auch diesmal die beängstigenden Symptome ein: Aussetzen des Pulses, dann Stillstand der Respiration; doch gelang es auch diesmal, die drohende Gefahr zu beseitigen und die Operation zu Ende zu führen. Patient war Alkoholiker; vor der Narkose hatte er jedesmal 1 Centigramm Morphin subcutan erhalten.

Sämmtliche Narkosen wurden mit reinem Chloroform vorgenommen; in der Mehrzahl der Fälle wurde eine Injection von 1 Centigramm Morphin. hydrochlor. vorausgeschickt.

III.

Die Aetiologie des Erysipels.

Von

Dr. Max Jordan,

Assistenzarzt der chirurg. Universitätsklinik zu Heidelberg[1]).

Unter den accidentellen Wundkrankheiten hat seit langem das Erysipel in besonderem Maasse die Aufmerksamkeit der Aerzte in Anspruch genommen. War es früher mehr die klinische Seite, das so auffallende Auftreten desselben in Epidemien, die das Interesse erweckte, so ist seit Begründung der bakteriologischen Richtung in der Medicin die Erkennung seiner Ursache, des Krankheitsagens, in den Vordergrund getreten. Wie bei den meisten Infectionskrankheiten, sah sich auch beim Erysipel die ätiologische Forschung von Erfolg gekrönt. Schon in den siebziger Jahren, als die heutigen Anschauungen bezüglich der Entstehung der Erkrankungen bereits Boden gefasst hatten, ohne dass mit den damals zu Gebote stehenden Untersuchungsmethoden ein bestimmtes Ziel erreichbar war, wurde durch Kokkenbefunde in der Haut und im Blute Erysipelkranker, wie sie von Wilde, Orth, v. Recklinghausen, Lukomsky, Tillmanns erhoben wurden, die bakterielle Natur der Rose zur Wahrscheinlichkeit gemacht. Ueber die Wahrscheinlichkeit kam man indessen nicht hinaus, da der Beweis, dass die gefundenen Mikroorganismen die specifischen Krankheitserreger seien, nicht erbracht werden konnte. Diese Möglichkeit gab erst die Entdeckung der festen, durchsichtigen Nährböden und die moderne Ausbildung der bakteriologischen Technik durch Robert Koch, die die Differenzirung verschiedenartiger, gleichzeitig vorkommender Bakterien, die Züchtung derselben in Reinculturen und

[1]) Auszugsweise vorgetragen am 4. Sitzungstage des Congresses, 4. April 1891.

das Experiment mit letzteren ermöglichte. Auf dem Boden dieses ungeheuren Fortschrittes in der Bakteriologie erstand denn bald der Streptococcus erysipelatis, den Fehleisen 1883 als specifischen Krankheitserreger der Rose bezeichnen konnte[1]), da es ihm gelang, den drei Forderungen der Koch'schen Lehre für seinen Mikroben zu entsprechen. Er fand denselben stets in der erysipelatösen Haut und zwar im Lymphsystem derselben, er konnte ihn in Reinculturen ausserhalb des Körpers züchten und vermochte durch Impfungen mit letzteren nicht nur beim Thiere, sondern — was viel beweiskräftiger war — beim Menschen selbst Erysipel hervorzurufen und nur Erysipel. Die Specifität des Streptococcus Fehleisen war damit anscheinend unumstösslich constatirt und dessen Entdeckung durchaus befriedigend, zumal sie mit den alten klinischen Erfahrungen, dass das Erysipel eine typische Krankheit sei, in vollem Einklang stand.

Die nachfolgenden Untersuchungen anderer Forscher, besonders Cornil's und Babes', bestätigten die Fehleisen'schen Ergebnisse. Zweifel bezüglich der specifischen Natur des Erysipelcoccus tauchten erst auf, als mit dem, 1884 von Rosenbach[2]) im Eiter gefundenen Streptococcus pyogenes ein dem Fehleisen'schen morphologisch auffallend ähnlicher Mikroorganismus erstand. Rosenbach selbst nahm, besonders im Hinblick auf die völlige Verschiedenheit der pathogenen Wirkung beider Kokken, nur eine zufällige Aehnlichkeit derselben an und hielt es für unwahrscheinlich, dass ein Eitercoccus auch einmal Erysipel, der Erysipelcoccus Eiterung verursachen könnte. Die beim Menschen bisweilen im Anschluss an Erysipel auftretenden Eiterungen und pyämischen Processe führte er auf Vergesellschaftung mit dem Streptococcus pyogenes, d. h. auf Mischinfection zurück.

Die späteren Untersuchungen, welche die Verschiedenheit der Impfergebnisse an Thieren in Frage stellten, brachten die Lehre von der Specifität des Erysipelcoccus mehr und mehr ins Wanken: die Autoren theilten sich in zwei Lager, von denen nach den Resultaten der neuesten Forschung das der Identitätsanhänger

---

[1]) Fehleisen, Die Aetiologie des Erysipels. 1883; ferner Deutsche Zeitschrift für Chirurgie. Bd. 17. S. 391 und Deutsche med. Wochenschrift. 1882.

[2]) Rosenbach, Mikroorganismen bei den Wundinfectionskrankheiten des Menschen. 1884.

beider Mikroben entschieden die Oberhand behält. Der Zufall verschaffte mir die Möglichkeit, durch die klinische Beobachtung und die bakteriologischen Befunde zweier Fälle von Erysipel mit zur Entscheidung der Frage im Sinne der Nicht-Specifität des Streptococcus erysipelatis beitragen zu können.

Ehe ich indessen zur Darlegung der Krankheitsfälle selbst mich wende, möchte ich versuchen, auf Grund des gesammten, in der Literatur niedergelegten Materials einen Ueberblick über den augenblicklichen Stand der Meinungen zu geben, zumal die Frage nicht nur für das engere Gebiet des Erysipels, sondern auch für das weitere der Wundinfectionen überhaupt von besonderem Interesse erscheint.

Verzichtend auf eine chronologische Wiedergabe der in Betracht kommenden Arbeiten, gehe ich sofort auf die einzelnen Punkte des Für und Wider ein und werde in diesem Sinne die bis jetzt feststehenden Thatsachen rubriciren.

Der Nachweis der Identität des Streptococcus erysipelatis und pyogenes ist geknüpft an den Beweis der Uebereinstimmung beider Kokken

1) im morphologischen Verhalten,
2) in den Ergebnissen der Thierexperimente,
3) in der pathogenen Wirkung beim Menschen.

ad 1. Wie oben erwähnt, hatte Rosenbach[1]) die Aehnlichkeit beider Mikroben im mikroskopischen Verhalten constatirt, nur glaubte er, dass die einzelnen Glieder des Fehleisen'schen Coccus grösser seien, als die des pyogenes. Alle späteren Beobachter stimmen indessen darin überein, dass mikroskopisch kein Unterschied existire. Bezüglich der Art des Wachsthums und des Aussehens auf den Culturböden wurden ferner einige Merkmale angegeben, die als charakteristische angesprochen wurden. Rosenbach und Hoffa[2]) hatten bei vergleichenden Culturversuchen gefunden, dass das Wachsthum des Streptococcus erysipelat. ein rascheres sei, als das des pyogenes; indessen wurde diese Ansicht von Hajek[3]) widerlegt, dessen Untersuchungen ergaben, dass die Wachsthums-

[1]) l. c.
[2]) Hoffa, Bakteriologische Mittheilungen aus der chirurgischen Klinik Würzburg. Friedländer's Fortschritte der Medicin. 1886. No. 3.
[3]) Hajek, Das Verhältniss des Erysipels zur Phlegmone. Wiener med. Presse. 1886. S. 156 ff.

geschwindigkeit von äusseren Momenten, wie von dem Alter der Culturen, der Menge der zur Impfung benutzten Keime u. s. w. abhängig ist, und dass bei in dieser Hinsicht gleichen Bedingungen eine Differenz zwischen beiden Kokken nicht festzustellen ist. Ein ferneres, von Hoffa und Rosenbach behauptetes Charakteristicum, nämlich eine schwach bräunliche Pigmentirung im Agar-Impfstrich des Steptococcus pyogenes, erwies sich als inconstant und auch dem Erysipelcoccus bisweilen zukommend. Endlich wurde der letzte Unterscheidungspunkt Rosenbach's [1]), dass die Cultur des Streptococcus erysipelat. durch stärkere Fortsatzbildung ein dendritisches Aussehen bekomme, dem Blatte eines Waldfarrenkrautes ähnlich werde, während die Cultur des Eiterpilzes eine regelmässigere Form, einem Akazienblatt vergleichbar, bewahre, von Hoffa [2]), Hajek [3]), Passet [4]) und von Eiselsberg [5]) als nicht stichhaltig zurückgewiesen. Auch die weiteren Untersuchungen von Doyen [6]), Eugen Fränkel [7]) und Widal [8]) stellten die völlige Uebereinstimmung beider Streptokokken in morphologischer Beziehung mit Sicherheit fest.

So auffallend die Thatsache war, dass zwei morphologisch identische Mikroben in ihrer pathogenen Wirkung so ganz different sich verhalten sollten, so wurde doch zunächst an eine Verwandtschaft der durch sie hervorgerufenen pathologischen Processe nicht gedacht. Und da es bei der früher obwaltenden Anschauung über die Wirkung der Mikroorganismen auf die Gewebe, von der weiter unten die Rede sein wird, nicht begreiflich war, dass ein und derselbe Pilz klinisch verschiedenartige Erkrankungen hervorrufen könnte, so hielt man die Gleichheit beider Kokken in mikro-

---

[1]) l. c.
[2]) l. c.
[3]) l. c.
[4]) Passet, Ueber Mikroorganismen der eiterigen Zellgewebsentzündung des Menschen. Friedländer's Fortschritte der Medicin. 1885. No. 2.
[5]) von Eiselsberg, Nachweis von Erysipelkokken in der Luft chirurgischer Krankenzimmer. Archiv für klin. Chirurgie. Bd. 35.
[6]) Doyen, Rapports qui unissent l'érysipèle et la fièvre puerpérale. Paris 1888; citirt nach Revue de chirurgie. 1888.
[7]) Eugen Fränkel, Zur Lehre von der Identität des Streptococcus pyogenes und erysipelat. Centralblatt für Bakteriologie und Parasitenkunde. Bd. 4. S. 691.
[8]) Widal, Etude sur l'infection puerpérale, la phlegmatia alba dolens et l'érysipèle. Paris 1889.

skopischer und cultureller Beziehung für eine zufällige, die die Artverschiedenheit nicht ausschliesse.

ad 2. Die Annahme der Identität beider Kettenkokken ist an folgenden Nachweis geknüpft:

a) dass der aus menschlichem Erysipel gezüchtete Streptococcus Fehleisen bei Thieren Eiterung und Allgemeininfection (Pyaemie) erzeugen kann;

b) dass der Streptococcus pyogenes bei Thieren typisches, uncomplicirtes Erysipel hervorzurufen vermag.

Bei dem fehlenden morphologischen Unterscheidungsmerkmale beider Mikroben musste sich die Differentialdiagnose einer beim Menschen gefundenen Streptokokkenart im Einzelfalle auf das Thierexperiment gründen. Fehleisen hatte, wie erwähnt, den Nachweis geführt, dass der aus der erysipelatösen Haut gezüchtete Kettencoccus beim Menschen sowohl, wie bei Thieren[1]) stets typisches Erysipel, d. h. eine wesentlich im Lymphsystem der Cutis sich abspielende, der Fläche nach sich ausbreitende, gegen die angrenzenden gesunden Partieen scharf sich abgrenzende Entzündung hervorrufe, die zumeist ohne Eiterbildung verlaufe und mit der Restitutio ad integrum abschliesse. Rosenbach hatte diese Angabe bestätigt und weiter dargethan, dass der aus dem Eiter cultivirte Streptococcus pyogenes nur Eiterung, nie Erysipel zu verursachen im Stande sei. Auf diese somit völlig differente Wirkung beider Kokken baute sich die Specifitätslehre auf. Die Erkenntniss der Art war geknüpft an das Resultat des mit der Reincultur angestellten Thierversuches: entwickelte sich beim Versuchsobjecte ein Hauterysipel, so lag der Fehleisen'sche, trat Eiterung ein, so lag der Rosenbach'sche Streptococcus vor.

Dieses differentielle Kriterium wurde, wie die Kritik einzelner Beobachtungen weiter unten zeigen wird, in gewissem Maasse verhängnissvoll für die Lehre vom Erysipelerreger, insofern zuweilen die klinischen Verhältnisse bei der Beurtheilung in den Hintergrund gestellt wurden. Man machte die Diagnose einer beim Menschen aufgetretenen entzündlichen Affection aus dem Befunde am Kaninchenohr und kam in Folge dessen dahin, Fälle, die klinisch kein einziges Charakteristikum der Rose darboten, unter diesen Krankheitsbegriff einzureihen (siehe unten).

[1]) Als Object diente das Kaninchenohr.

Was die Erfahrungen in vielen anderen bakteriologischen Fragen ergeben haben, gilt auch für das Erysipel: es kann den Thierversuchen keine absolut entscheidende Bedeutung zugesprochen werden, da sie nicht frei von Fehlerquellen sind. Letztere sind im Wesentlichen in zwei Momenten begründet, in der verschiedenen Empfänglichkeit verschiedener Thiergattungen gegenüber Krankheitserregern und in der Ungleichheit der Individualität zur Impfung benutzter Culturen. Aus der Nichtbeachtung dieser Factoren erklären sich die oft diametral entgegengesetzten Versuchsresultate der Experimentatoren bei anscheinend gleicher äusserer Versuchsanordnung. Instructiv ist in dieser Hinsicht die Frage der sogenannten aseptischen Eiterung: Jahre lang wurde mit Hartnäckigkeit von den Autoren um die Möglichkeit resp. Unmöglichkeit, mit chemischen Substanzen, ohne Mitwirkung von Mikroben, Eiterung zu erzeugen, gekämpft, bis Grawitz und de Bary[1]) fanden, dass die Thiere sich in diesem Punkte different verhalten, insofern Kaninchen und Meerschweinchen auf injicirte reizende Stoffe (Terebinthinöl, Crotonöl, Cadaverin etc.) nur mit Entzündung, nie mit Eiterung reagiren, während Hunde zu letzterer ausserordentlich disponirt sind, dass die Verschiedenheit der experimentellen Ergebnisse also auf einer Nichtberücksichtigung der ungleichen thierischen Disposition beruhte. Dieselbe Erwägung gilt für den Process der bakteriellen Entzündung und Eiterung.

Wie besonders Baumgarten[2]) neuerdings betont hat, haben die meisten parasitären Mikroorganismen ihre bevorzugten Wirthe. Die Bakterien des Menschen sind somit nicht in gleichem Maasse virulent für Thiere, bei welchen spontane entzündliche Affectionen — wenigstens ist das beim Kaninchen der Fall — durch besondere, wenn auch zur Zeit noch nicht näher bekannte Pilze hervorgerufen werden.

Von grosser Wichtigkeit ist die zweite Fehlerquelle, das Uebersehen der Individualität der Mikroben selbst, die zur Züchtung und zu Versuchen zur Verwendung kommen. Es ist bekannt, dass die Virulenz der Bakterien, d. h. ihre Vitalität, ihr Vermögen, sich im Körper des Wirthes zu entwickeln, von äusseren Einflüssen

[1]) Grawitz und de Bary, Ueber die Ursachen der subcutanen Entzündung und Eiterung. Virchow's Archiv. Bd. 108.

[2]) Baumgarten, Lehrbuch der pathologischen Mykologie. 1890. Bd. I.

physikalischer und chemischer Natur abhängig ist, dass sie daher bei ein und derselben Species eine sehr wechselnde sein kann. Durch Austrocknung, durch Kälte und Hitze, durch Einwirkung chemischer Stoffe lässt sich die Virulenz gradweise abschwächen resp. ganz aufheben und damit der durch die Mikroben hervorgerufene Krankheitsprocess in seiner Intensität und seiner Dauer mildern. Aus verschiedenen Abscessen des Menschen gezüchtete Streptokokken werden dem entsprechend sich verschieden in ihrer Wirkung auf Thiere verhalten, je nach ihrem Vorleben, für welches das Alter der Abscesse, die Menge der in denselben gebildeten Ptomaïne von Belang sind.

Den für die Aetiologie des Erysipels in Betracht kommenden Thierversuchen, zu denen ich mich nunmehr wende, habe ich diese allgemeinen Erörterungen vorausgeschickt, um die verschiedenen Resultate der Experimentatoren sofort in das richtige Licht zu stellen, und um anzudeuten, dass eine Uebertragung der an Thieren gewonnenen Erfahrungen auf den Menschen nicht ohne Weiteres statthaft und entscheidend ist.

Hoffa [1]) fand bei vergleichenden Versuchen (am Kaninchen) mit dem aus einem vereiterten Kniegelenk (die Vereiterung war durch ein regionäres Erysipel veranlasst) gewonnenen Streptococcus Fehleisen und dem Streptococcus pyogenes, dass ersterer am Kaninchenohr typisches Erysipel, letzterer dagegen Röthung mit entzündlicher Knotenbildung verursache. Es bestätigte also auch das Thierexperiment die von ihm auch bezüglich des Aussehens und Wachsthums auf Nährböden angegebenen Differenzen beider Kettenkokken.

Hajek [2]) konnte auf Grund zahlreicher Untersuchungen die Erfahrungen Hoffa's und Rosenbach's nicht bestätigen. Er fand bei cutanen und subcutanen Impfungen mit Reinculturen des Erysipelcoccus, dass das klinische Bild des am Kaninchenohr erzeugten Erysipels ein wechselndes sei. Während zwar in der Mehrzahl der Fälle (von 20 in 15, resp. von 10 in 6) typische Rose sich entwickelte, traten doch in einigen Fällen (in dreien) neben dunkler Hautröthe intensive Schwellungen mit Restitutio ad integrum, und in anderen (in zweien) entzündliche Knoten nahe

[1]) l. c.
[2]) l. c.

der Impfstelle auf, die nach Ablauf des Erysipels vereiterten. Andererseits stellten sich bei Injectionen von Pyogenesculturen zumeist phlegmonöse Processe mit Eiterung, in einzelnen Fällen aber nur Anschwellungen mit erysipelatöser Hautaffection ein. Aus diesen Befunden zog H. den Schluss, dass die durch Infection mit dem einen oder anderen Streptococcus hervorgerufenen Veränderungen nicht constant und specifisch sind, dass also die pathogene Wirkung beider Mikroben nicht als ausschlaggebendes Unterscheidungsmerkmal angesehen werden könne. Dagegen kam er auf Grund der histologischen Untersuchung der afficirten Kaninchenohren zu einem differentialdiagnostischen Kriterium und zu der Ueberzeugung der völligen Verschiedenheit der beiden in so vielen Punkten übereinstimmenden Mikroorganismen. Entsprechend Fehleisen's Angaben[1]) fand er bei den durch Erysipelkokken afficirten Ohren die Kokken im Lymphsystem der Cutis, nur ausnahmsweise auch in Gewebsspalten, stets in geringer Zahl und zumeist an kleinzellige Infiltration gebunden. Im Gegensatz dazu trat bei den mit Streptococcus pyogenes erzeugten Entzündungen die zellige Infiltration gegen die Kokkeninvasion weit zurück. Letztere, primär von den Lymphbahnen ausgehend, verbreitete sich (in wahren Reinculturen) durch das ganze Gewebe der Cutis und Subcutis, durchsetzte die Venenwandungen und füllte das Gefässlumen aus. Aus diesen verschiedenartigen Bildern ergab sich der Schluss, dass das lebende Gewebe, wenn man es als Nährboden ansieht, dem Erysipelcoccus sehr schlechte, dem Streptococcus pyogenes sehr günstige Wachsthumsbedingungen darbietet. Es stellt somit ein Reagens dar zur Feststellung der im Einzelfalle vorliegenden Streptokokkenart. Die mikroskopische Untersuchung der durch einen Streptococcus bewirkten Gewebsveränderung liefert das einzige differentielle Merkmal. Das Characteristicum des Fehleisen'schen Coccus ist nach Hajek in der ausschliesslichen Verbreitung desselben im Lymphsystem der Haut, das des Rosenbach'schen in der unbeschränkten Gewebsdurchwachsung begründet.

von Eiselsberg[2]) kam zu entgegengesetzten Resultaten. Es gelang ihm in mehreren Fällen, mit aus Phlegmone gezüchteten

[1]) l. c.
[2]) l. c.

Streptococcusculturen am Kaninchenohre fortschreitende Röthe ohne Infiltration zu erzeugen, die bei der histologischen Untersuchung keinen Unterschied gegenüber der durch Streptococcus Fehleisen hervorgerufenen Veränderung erkennen liess Er spricht sich auf Grund seiner Thierexperimente sowie seiner klinischen Beobachtungen für die Identität beider Mikroben aus.

Auch Doyen [1]) konnte keinen charakteristischen constanten Unterschied in der pathogenen Wirkung beider erkennen: er erzeugte mit Streptococcus erysipelatos stets Erysipel, mit Streptococcus pyogenes Abscesse mit Hautröthe, in einzelnen Fällen aber auch echtes Erysipel.

Die Artverschiedenheit beider Mikroben wurde wiederum von Pawlowsky [2]) aufrecht erhalten, der mit Streptococcus Fehleisen am Kaninchenohr stets typisches Erysipel ohne Eiterung bewirkte. Selbst wenn er durch Abschnürung des Ohres an seiner Wurzel venöse Hyperämie, Oedem und dadurch verminderte Widerstandskraft der Gewebe erzeugte, entstand weder Eiterung noch Gangrän. Zum Unterschied von Streptococcus pyogenes fand sich ferner der Erysipelcoccus ausschliesslich im Lymphsystem der Cutis, und endlich ergaben Injectionen von Erysipelculturen in die Brusthöhle fibrinöse Entzündungen der Pleura und des Pericards, stets ohne Eiterung.

Flügge [3]) konnte bei Thieren nur ganz geringe Differenzen in der Wirkung beider Kokken constatiren. Die nach Impfung mit Streptococcus pyogenes am Kaninchenohr eintretende Röthe war intensiver und trat früher ein, als die durch Streptococcus erysipelatos veranlasste. Gleichwohl hielt Flügge wegen der differenten Wirkung auf den Menschen an der Artverschiedenheit fest. Die Ergebnisse seiner Thierversuche veranlassten E. Fränkel [4]), die Identität der in Frage stehenden Pilze anzunehmen. Mit einer aus peritonealem Eiter gewonnenen Reincultur von Streptococcus pyogenes erzeugte er am Kaninchenohr typisches Erysipel mit massenhafter Kokkenansammlung in den Lymphbahnen, am Auge eiterige Keratitis resp. Panophthalmitis, unter der Rückenhaut

[1]) Doyen, l. c.
[2]) Pawlowsky, Ueber die Mikroorganismen des Erysipels. Berliner klin. Wochenschrift. 1888. S. 255.
[3]) Flügge, „Die Mikroorganismen". 1886. 2. Aufl. S. 151 ff.
[4]) l. c.

Abscesse; ferner bei Mäusen durch Injection in die Bauchhöhle eiterige Peritonitis. Der Streptococcus wurde stets wieder in Reincultur gewonnen.

Aehnliche Resultate hatte Meierowitsch [1]) Impfungen mit Streptococcus erysipelatos hatten bei cutaner Einverleibung stets typisches Erysipel, bei subcutaner dagegen Abscessbildung zur Folge. Ebenso entwickelte sich nach Injection von Erysipelkokken in die Bauchhöhle eiterige Peritonitis, nach Einspritzung in die Gelenke eiterige Arthritis. Andererseits konnte M. mit Streptococcus pyogenes 4mal (unter 28 Fällen) am Kaninchenohr typisches Erysipel hervorrufen.

Baumgarten [2]) konnte bei vergleichenden Versuchen keinen constanten Unterschied in der Wirkungsweise beider Streptokokken nachweisen. Häufig trat überhaupt keine Reaction ein.

In einer sehr eingehenden bakteriologischen und klinischen Arbeit über das Verhältniss von Puerperalfieber zum Erysipel, die in der deutschen Literatur noch keine Beachtung gefunden zu haben scheint, trat Widal [3]) auch der Frage der pathogenen Wirkung beider Streptokokken auf Thiere näher und gelangte auf Grund verschiedenartig combinirter Versuche zu der Ansicht der Identität. Mit Reinculturen von Streptococcus pyogenes (aus puerperalem Eiter) erzeugte er am Kaninchenohr bei 6 Impfungen 3mal Erysipel ohne Eiterung, 2mal Eiterung ohne Erysipel und 1mal Eiterung mit gleichzeitigem Erysipel. Andererseits entstand nach Infection mit Streptococcus erysipelatos bald Eiterung, bald Erysipel. In einer weiteren Versuchsreihe wurden Kaninchen einmal mit aus dem Blut eines Gesichtserysipels gezüchteten Streptokokkenculturen, sodann mit den aus einem gleichzeitig aufgetretenen Lidabcess gewonnenen Kokken am Ohre geimpft: Beide Male entwickelten sich Erysipele mit Abscessbildung. Da man mit beiden Mikroben demnach sowohl Erysipele als auch Eiterungen zu erzeugen vermag, so besteht die behauptete Verschiedenartigkeit in der pathogenen Wirkung nicht. Liegt somit die Analogie beider nahe, so deutet doch die Thatsache, dass der Streptococcus erysipelatos

[1]) Meierowitsch, Zur Aetiologie des Erysipels. 1882; ref. im Centralblatt für Bakteriologie. Bd. 3. 1888.

[2]) l. c.

[3]) Fernand Widal, Etude sur l'infection puerpérale, la phlegmatia alba dolens et l'érysipèle. Paris 1889.

zumeist Erysipel, der pyogenes meistens Eiterung erzeugt, auf gewisse Unterschiede hin. Diese letzteren liegen in der verschiedenen Virulenz. Es gelang Widal, durch künstliche Aenderung der Virulenz mit dem Streptococcus des Eiters stets Erysipel hervorzurufen. Diese Transformirung bewirkte er dadurch, dass er den Streptococcus pyogenes durch den Kaninchenkörper passiren liess. Nach intravenösen Injectionen von Reinculturen ging das Thier an Allgemeininfection zu Grunde; die aus dem Herzblute gezüchteten Streptokokken erzeugten am Kaninchenohr nur Erysipel. Der Streptococcus pyogenes hatte also seine pyogene Eigenschaft verloren und vermochte nur noch entzündungserregend zu wirken.

ad 3. Die Annahme der Artgleichheit beider Kokken setzt voraus, dass der Streptococcus Fehleisen beim Menschen dieselben Wirkungen entfalten kann, wie der pyogenes und umgekehrt. Es müsste also der Nachweis erbracht werden, dass der Erysipelcoccus

a) Eiterung zu erzeugen,

b) in's Blut überzutreten und Pyämie zu verursachen vermag, und ferner, dass der Streptococcus pyogenes typisches, uncomplicirtes Erysipel der Haut zu erregen im Stande ist.

Schon vor der Erkenntniss des Krankheitsagens der Rose waren die Meinungen bezüglich des ätiologischen Verhältnisses der in seltenen Fällen im Anschluss an Hauterysipel auftretenden tiefliegenden Entzündungen und Eiterungen getheilt.

Während letztere von der Mehrzahl der Kliniker als Complication aufgefasst wurden, vertraten einzelne, wie Billroth und Hüter, besonders aber Tillmanns [1]), den Standpunkt der Zusammengehörigkeit beider Affectionen, deren Verschiedenheit nur durch verschiedene Localisation und verschiedene Intensität desselben Processes bedingt sei. — Tillmanns sprach sich dahin aus, dass die diffusen progredienten Phlegmonen als tiefe Erysipele oder als phlegmonöse Erysipele anzusehen seien. Die seltene Coincidenz beider Formen erkläre sich aus den anatomischen Verhältnissen der Lymphbahnen, die durch die Fascie mehr oder weniger getrennte Gefässgebiete darstellten. Nach der Entdeckung

[1]) Tillmanns, Erysipelas. Deutsche Chirurgie. Bd. 5. 1880.

des Erysipelcoccus durch Fehleisen trat die erwähnte Frage auf's Neue in den Vordergrund. Fehleisen hatte bekanntlich als Hauptcharacteristicum seines Streptococcus dessen ausschliessliche Localisation im Lymphsystem der Cutis bezeichnet, sowie seine in der Regel fehlende eitererregende Wirkung [1]). Daraus ergab sich nothwendig der Schluss, dass jede im Verlaufe eines Erysipels eintretende Phlegmone und Eiterung auf Mischinfection beruhe. Rosenbach hatte, wie oben dargethan, seiner Ueberzeugung in diesem Sinne Ausdruck gegeben. Der Kampf gegen diese Doctrin war sehr schwer zu führen, weil bei der morphologischen Uebereinstimmung beider Kokken und der Unsicherheit des Thierexperimentes die Charakterisirung des gefundenen Mikroben nicht einwandsfrei zu bewerkstelligen war. Die Behauptung im Einzelfalle, dass der Streptococcus pyogenes, begünstigt durch den Entzündungsvorgang in der Haut, Eingang gefunden habe, war nicht mit absoluter Beweiskraft zu widerlegen. Die Anhänger der Specifität des Erysipelcoccus klammerten sich mehr und mehr an das eine Argument, dass eben nur die Fälle dem Krankheitsbegriff Erysipel entsprächen, die sich mit der Fehleisen'schen Definition (Localisation des Coccus im Lymphsystem; gewöhnlich mangelnde pyogene Fähigkeit) deckten.

a) Kann der Erysipelcoccus Eiterung erzeugen?

Hoffa [2]) bejahte die Frage auf Grund der Untersuchung eines Falles. Bei einem 74jährigen Manne entwickelte sich im Verlaufe eines Erysipels des linken Beines am fünften Tage eine eiterige Gonitis, die, wie die bakteriologische Prüfung ergab, durch eine Reincultur eines Streptococcus hervorgerufen war, welcher seinem Verhalten auf Nährböden und seiner Wirkung auf's Kaninchenohr nach als Fehleisen'scher Erysipelcoccus sich erwies. Letzterer gelangte nach Hoffa wahrscheinlich durch die Lymphbahnen in die Bursa semimembranosa und von da in's Kniegelenk.

Hajek [3]), der gefunden hatte, dass der Erysipelcoccus bei

---

[1]) „Der Eintritt von Eiterung oder gar Gangrän gehört jedenfalls zu den allergrössten Seltenheiten". Siehe Fehleisen, Die Aetiologie des Erysipels. S. 19.

[2]) l. c.

[3]) l. c.

Thieren ausnahmsweise kleine, abgegrenzte Abscesse hervorbringen könne, hielt diese Wirkung beim Menschen für unentschieden und die Hoffa'sche Beobachtung für nicht beweiskräftig.

von Eiselsberg [1]) wiederum fasste die im Anschluss an Erysipel auftretenden Eiterungen als durch den Erysipelerreger selbst veranlasst auf und citirte als Beweis dafür neben dem Hoffa'schen Fall einen Fall von Gesichtsrose, bei der sich kurz nach Ablauf der Hautröthe ein Abscess entwickelte. Letzterer enthielt den Streptococcus erysipelatos in Reincultur. Da somit auch beim Menschen keine Differenz in der Wirkung beider Streptokokken bestehe, sei ihre Identität sehr wahrscheinlich. Zum sicheren Beweis der letzteren müsse noch der Beweis erbracht werden, dass der Streptococcus des Eiters Erysipel hervorrufen könne.

Denucé [2]) kam auf Grund seiner Untersuchungen zu dem Ergebniss, dass die phlegmonösen Processe bei Erysipel einer Mischinfection mit anderen Kokken, z. B. dem Staphylococcus, ihre Entstehung verdankten.

Simone [3]) andererseits beobachtete einen Fall von Erysipel mit sich anschliessender Pyämie und metastatischer Abscessbildung. In den Phlyctänen der afficirten Haut sowohl, als im Eiter der Abscesse fanden sich Streptokokken in Reincultur, die sich in ihren morphologischen, culturellen und thierpathogenen Eigenschaften als identisch erwiesen.

Noorden [4]) züchtete aus dem Eiter einer im Verlaufe eines Gesichtserysipels aufgetretenen Sehnenscheidenentzündung der Hand einen Streptococcus, der, in Reinculturen überimpft, bei 3 Kaninchen typisches Erysipel ohne Eiterung, bei einem vierten tödtliche Allgemeininfection bewirkte.

Hartmann [5]) untersuchte 4 Fälle von sogen. phlegmonösem

---

[1]) l. c.

[2]) Maurice Denucé, Etude sur la pathogénie et l'anatomie pathologique de l'érysipèle. Paris 1885.

[3]) F. de Simone, Ricerche etiologiche su di una forma di piemia umana; sui rapporti con l'erisipela. (Morgagni, 1885. No. 8—15); ref. im Centralblatt für Chirurgie. 1885.

[4]) Noorden, Ueber das Vorkommen von Streptokokken im Blute bei Erysipelas. Münchener med. Wochenschrift. 1887. No. 3.

[5]) Hartmann, „Ueber die Aetiologie von Erysipel und Puerperalfieber". Archiv für Hygiene. Bd. 7.

oder tiefem, subcutanen Erysipel und fand die Fehleisen'schen Kokken in den unteren Schichten der Cutis und in der Subcutis in grosser Zahl in's Gewebe eingelagert. Trotzdem wurde nie eine Einschmelzung oder Eiterbildung bemerkt. In 3 Fällen von abscedirendem Erysipel fanden sich im Eiter neben dem Streptococcus erysipelatos die gewöhnlichen pyogenen Bakterien (speciell der Staphylococcus), welche als die Erreger der Eiterung angesprochen werden konnten. Nur in einem im Anschluss an ein Gesichtserysipel aufgetretenen Abscess der supraclavicularen Lymphdrüsen wurde der Fehleisen'sche Coccus in Reincultur nachgewiesen. — H. zog aus seinen Untersuchungsergebnissen den Schluss, dass der Erysipelcoccus in Haut und Unterhautzellgewebe niemals Eiterung erzeugte, dass letztere vielmehr auf Mischinfection mit Eitermikroben beruht. Nur in den zum Lymphsystem der erkrankten Haut gehörigen Drüsen könne er pyogene Eigenschaft entfalten, wenn er längere Zeit daselbst zurückgehalten würde.

Im Eiter eines unter einem Erysipel der Brusthaut entstandenen Abscesses fand Bumm[1]) den Streptococcus in Reincultur, der sich bei vergleichender Untersuchung mit dem aus der Haut gezüchteten identisch erwies.

In seiner oben erwähnten Arbeit sprach Widal auf Grund zweier beweiskräftiger Fälle dem Erysipelcoccus die Fähigkeit, Eiterung hervorzurufen, zu. Im ersten Falle handelte es sich um ein Gesichtserysipel mit Bildung eines Abscesses nahe dem unteren Augenlid: Haut und Eiter enthielten den gleichen Streptococcus in Reincultur, der bei Thieren Erysipel mit Abscedirung erzeugte. Die zweite Beobachtung betraf einen Diabetiker, der von einem Erysipelas cruris befallen wurde, zu dem sich am 5. Krankheitstage Phlegmone und Eiterung gesellte. Der Eiter enthielt denselben Streptococcus, wie die erysipelatöse Haut in Reincultur. Der Fall gab Veranlassung zu 5 weiteren Erkrankungen: von 2 Krankenwärtern, die den Patienten pflegten, acquirirte der eine ein Erysipel der Hand, der andere des Gesichts; eine im benachbarten Saale liegende, an Nephritis leidende Frau wurde von einem Erysipel der unteren Extremitäten befallen, das in einigen Tagen den Exitus lethalis herbeiführte; ein in der Stadt wohnendes Kind, das von

[1]) Bumm, Die puerperale Wundinfection. Centralblatt für Bakteriologie und Parasitenkunde. Bd. II. 1887. S. 343 ff.

einer Krankenschwester der betreffenden Abtheilung verbunden wurde, erkrankte an Erysipel und starb rasch; endlich trat bei einem im Krankensaale beschäftigten Studenten ein mit acuter Nephritis complicirtes Gesichtserysipel auf, das zur Entstehung kleiner Abscesse der Kopfhaut Veranlassung gab. Im Eiter der letzteren wurde der Streptococcus in Reincultur nachgewiesen.

Unter den 5 Infectionen hatte sich also einmal der Erysipelcoccus mit seinen eitererregenden Eigenschaften übertragen.

Auf das Gebiet der puerperalen Infection war der Streit über die Identität des Erysipel- und Eitererregers in besonderem Maasse localisirt. Denn es war schon lange vor der Kenntniss der ätiologischen Natur des Erysipels und des Puerperalfiebers durch die klinische Beobachtung die nahe Beziehung, die häufige Coincidenz beider Erkrankungen aufgefallen. Man hatte häufig constatirt, dass von den äusseren Genitalien ausgehendes Erysipel im Puerperium sich mit Erkrankungen des Uterus und seiner Adnexe combinire, dass andererseits im Anschluss an letztere Erysipel der Nates und Beine auftrete und dass endlich bei Puerperalfieberepidemieen auch die Erysipelfälle sich häuften. Der Erste, der nach Feststellung der den Affectionen zu Grunde liegenden Mikroorganismen die Frage der gegenseitigen Beziehung auf bakteriologischem Wege zu entscheiden suchte, war Gusserow[1]). Auf Grund von besonders bei einer Puerperalfieberendemie gemachten Beobachtungen kam er zu der Ueberzeugung, dass Erysipel und Puerperalinfection völlig differente Erkrankungen seien, die sich bisweilen zufällig combinirten. Er stützte sich auf die Thatsache, dass einmal Erysipele bei Wöchnerinnen auftreten ohne Erkrankung der inneren Genitalien, ferner bei schon einige Tage dauernder puerperaler Sepsis, ohne dass der Verlauf der letzteren durch das Erysipel beeinflusst würde. Den Beweis seiner Auffassung erblickte er im Thierexperiment: bei Injectionen von Erysipelkokkenculturen in die Bauchhöhle oder in die Bauchdecken traten nie septische Processe ein, während die cutane Impfung Erysipel zur Folge hatte.

Nach den oben bei der Darlegung der Thierexperimente gemachten Ausführungen ist die Beweiskraft der Gusserow'schen

[1]) Gusserow, Erysipel und Puerperalfieber. Archiv für Gynäkologie. Bd. 25. S. 169.

Gründe, so weit sich letztere auf das Impfresultat stützen, sehr gering; denn das Ausbleiben der Peritonitis nach Einspritzung des Fehleisen'schen Coccus spricht nicht gegen die Möglichkeit der eitererregenden Fähigkeit desselben, da auch nach Inoculation von gewöhnlichen pyogenen Mikroben (selbst in grosser Menge) die Entzündung bisweilen fehlt. Was die klinische Beweisführung G.'s anlangt, so hängt die Auffassung der klinischen Thatsachen von dem Standpunkte ab, auf dem man bezüglich der Erysipelätiologie steht. Vertritt man die Anschauung der Nicht-Specifität des Erysipelcoccus, so sind die Gusserow'schen Fälle auch beweisend in diesem Sinne: es sind dann Erysipel und Puerperalfieber coordinirte Processe, durch denselben Mikroben verursachte Erkrankungen, die sich nur durch verschiedene Localisation unterscheiden und die daher in verschiedenster Weise neben einander vorkommen können.

Im Sinne der verwandtschaftlichen Beziehung sprachen sich Winckel[1]) und Hartmann[2]) auf Grund von Thierversuchen aus. Mit einem aus einem puerperalen parametritischen Abscess gezüchteten Streptococcus liess sich am Kaninchenohr Erysipel erzeugen. Ein zweiter Fall stellte eine Combination von puerperaler Sepsis und von den äusseren Genitalien ausgehendem Erysipel der Nates dar (die Infection fand wahrscheinlich an einem diphtheritischen Ulcus der Vulva statt): aus dem Blute und den inneren Organen wurden nach dem Tode Streptokokken gezüchtet, die in ihrem morphologischen Verhalten und in ihrer Wirkung auf's Kaninchenohr mit dem Fehleisen'schen Coccus übereinstimmten. Winckel betrachtete im Hinblick darauf diesen Fall als internes puerperales Erysipel.

Auch diese Untersuchungsergebnisse sind nicht voll beweisend. Denn da wir oben gesehen haben, dass auch der Streptococcus pyogenes Erysipel zu verursachen im Stande ist, so ist im 1. Falle der Thierversuch nicht sicher entscheidend für die Annahme, dass es sich um den Erysipelcoccus gehandelt habe, und in gleicher Weise stützt sich im 2. Falle die Diagnose auf ein Kriterium, das sich als nicht stichhaltig erwiesen hat.[3])

---

[1]) Winckel, Verhandlungen der gynäkologischen Gesellschaft. 1886.
[2]) l. c.
[3]) Siehe auch Bumm, Die puerperale Wundinfection. Centralblatt für Bakteriologie und Parasitenkunde. Bd. II. 1887.

In einer zusammenstellenden Arbeit über die Frage des puerperalen Erysipels kommt daher Kroner[1]) zu dem Schlusse, dass die Frage bezüglich eines sicheren ursächlichen Zusammenhanges mancher Fälle von Erysipel und Puerperalfieber noch eine offene sei. Bumm[2]), der die Identität des Streptococcus Fehleisen und pyogenes für sehr wahrscheinlich hält, ist der Ansicht, dass eine definitive Entscheidung sich nur durch Versuche resp. gelegentliche Beobachtungen am Menschen selbst herbeiführen lasse.

Auf Grund von Thierversuchen entschied endlich Widal[3]) zu Gunsten der Gleichheit des der puerperalen Infection zu Grunde liegenden Streptococcus und des Streptococcus Fehleisen.

b) Tritt der Erysipelcoccus in's Blut über?

Fehleisen hatte, wie erwähnt, diese Frage verneint; ihm schlossen sich Rosenbach und von Eiselsberg[4]) an, letzterer veranlasst durch das negative Ergebniss der Blutuntersuchung dreier Fälle. War diese Annahme richtig, so folgte, dass die im Verlaufe eines Erysipels eintretende Pyämie als eine secundäre, durch einen anderen Mikroben bedingte Affection aufzufassen war. Die Fehleisen'sche Lehre wurzelte so tief, dass man in Fällen, in denen man den Erysipelcoccus in inneren Organen fand, zu den complicirtesten Erklärungen hinsichtlich des Zusammenhanges der primären und secundären Kokkeninvasion seine Zuflucht nahm. Da eine Uebertragung auf dem Wege der Blutbahn ausgeschlossen war, mussten die Mikroben die grössten Umwege im Lymphsystem machen, um an den Ort der metastatischen Erkrankung zu gelangen. So erklärte man z. B. das Zustandekommen der bei Erysipel bisweilen auftretenden Pneumonie durch Wanderung des Erysipelcoccus von der Mundschleimhaut und vom Rachen nach der Trachea und von da in die Lunge, oder bei Erysipel der Brusthaut durch directe Wucherung in die Tiefe.

Späterhin wiesen indessen einzelne Beobachtungen von intra-

---

[1]) Kroner, Zur Aetiologie des puerperalen Erysipels. Archiv für Gynäkologie. Bd. 33. 1888.

[2]) l. c.

[3]) l. c.

[4]) von Eiselsberg, Zur Lehre von den Mikroorganismen im Blute Fiebernder etc. Wiener med. Wochenschrift. 1886. No. 6.

uteriner Uebertragung der Rose von Mutter auf Kind auf den Weg der Blutbahn hin. Ein Fall von Kaltenbach[1]), ein anderer von Runge[2]), waren nicht beweiskräftig, da eine bakteriologische Untersuchung nicht vorgenommen worden war. Dagegen ist der Fall Lebedeff's[3]) sichergestellt, da es diesem gelang, in der Haut des Fötus, und zwar im Lymphsystem derselben, die Fehleisen'schen Kokken nachzuweisen. Auch er nahm den allein wahrscheinlichen Infectionsmodus durch die Blutbahn, als der Fehleisen'schen Lehre widersprechend, nicht an, sondern liess die Kokken von den erysipelatös afficirten unteren Extremitäten der Mutter durch den Plexus hypogastricus und uterinus in die Lymphgefässe des Nabelstranges und von da zum Fötus wandern.

Am erwachsenen Menschen wies zuerst Noorden[4]) im Herzblut einer an Erysipel verstorbenen Frau neben Fäulnissbakterien Streptokokken nach, die er in Reinculturen züchtete, deren Individualisirung aber nicht mit Sicherheit möglich war. Da die Section erst 36 Stunden post mortem stattfand, ist die Beobachtung nicht rein; sie ist ferner, wie N. selbst zugiebt, nicht gegen den Einwand gesichert, dass es sich um eine Secundärinfection mit Streptococcus pyogenes gehandelt habe.

Noch weniger beweiskräftig ist ein Fall, den Escherich und Fischl[5]) für die Annahme der Blutinfection des Erysipelcoccus in's Feld führen. Im Verlaufe eines lethal endenden Typhus abdominalis entwickelte sich nach der 4. Woche eine mit Nekrose des Subcutangewebes einhergehende entzündliche Anschwellung des Perineums ohne Hautröthe. Die bakteriologische Untersuchung von nekrotischen Hautstückchen, sowie von ödematösen Partieen der Umgebung ergab Reinculturen von Streptokokken, die sich in ihrem morphologischen Verhalten und in der pathogenen Wirkung auf Thiere als Fehleisen'sche Erysipelkokken erwiesen. Die gleichen Kokken wurden nach der Autopsie in der Milz gefunden. Die

---

[1]) Kaltenbach, Centralblatt für Gynäkologie. 1884.
[2]) Runge, Centralblatt für Gynäkologie. 1884.
[3]) Lebedeff, Ueber die intrauterine Uebertragbarkeit des Erysipels. Zeitschrift für Geburtshülfe und Gynäkologie. Bd. 12.
[4]) l. c.
[5]) Escherich und Fischl, Ein Fall von Typhus abdominalis mit seltenen Complicationen. Münchener med. Wochenschrift. 1888.

histologische Untersuchung von Hautstückchen des Perineums ergab, dass die Kokken am zahlreichsten in der Subcutis und zwar in der Umgebung der Blutgefässe sich fanden, deren Wand sie durchsetzten, um schliesslich das Lumen auszufüllen. In den Lymphgefässen der Cutis fehlten sie ganz. Nach diesen Befunden glaubten die Verff. sich zu der Annahme berechtigt, dass es sich um eine im Verlaufe eines Typhus erfolgte Secundärinfection des Blutes mit Erysipelkokken gehandelt habe, die sich in der Milz und im Subcutangewebe des Perineums localisirten, an letzterer Stelle eine zur Nekrose führende Phlegmone veranlassend. Es lag demnach nach Ansicht Esch.'s und F.'s ein auf dem Blutwege entstandenes, im Unterhautzellgewebe sich abspielendes Erysipel ohne Eiterung vor.

Betrachtet man dieses Krankheitsbild mit kritischem Auge, so ist die Auffassung Esch.'s und F.'s auf ein einziges Argument aufgebaut, nämlich auf das Ergebniss der Thierimpfung. Dieses Argument ist indessen hinfällig, da, wie oben auseinandergesetzt wurde, auch der Streptococcus pyogenes erysipelatöse Röthe am Kaninchenohr erzeugen kann. Alle anderen Beweise, klinische wie anatomische, für die Diagnose Erysipel fehlten. Es handelte sich demnach um eine nach Typhus aufgetretene Secundärinfection mit Streptococcus pyogenes, die am Perineum eine nekrotisirende Entzündung hervorrief.

Für den Uebergang der Erysipelkokken in die Blutbahn sprachen mit Sicherheit die Befunde Denucé's [1]). Dieser fand in einem mit Pneumonie complicirten Fall von Erysipel, der tödtlich verlief, die Erysipelkokken in den feinen Blutgefässen und Capillaren der Lunge, er wies sie ferner in den Capillaren der Nieren und eines zufällig bestehenden Angioms der Leber, sowie im Harn nach, in den sie doch nur vom Blut aus gelangt sein konnten. Er constatirte sie ferner bei zwei Beobachtungen im pericarditischen resp. pleuritischen Exsudat.

Auch Schönfeld [2]) wurde durch den Befund einer erysipelatösen Pneumonie (im Anschluss an Gesichtserysipel aufgetreten) zu der Annahme der Kokkenübertragung durch das Blut gedrängt. Er fand in der Lunge, die makroskopisch das Bild einer acuten

[1]) l. c.
[2]) Schönfeld, Ueber erysipelatöse Pneumonie. Dissertation. Giessen.

fibrinösen Pneumonie darbot, mikroskopisch den Charakter der catarrhalischen Entzündung. Die Lympbahnen waren enorm dilatirt und ausgefüllt mit Streptokokkenmassen; letztere zeigten sich auch in den Blutgefässen der Lunge, sowie in denen der Nieren. Die Infection erfolgte also zweifellos durch das Blut. Die Frage, ob es sich um eine primäre erysipelatöse oder eine secundäre pyogene Pyämie gehandelt hat, liess Sch. bei der Unsicherheit der unterscheidenden Kriterien offen.

An diese Beobachtung reiht sich eine weitere von Mosny [1]). Der Diener eines an Gesichtserysipel leidenden Herren wurde von einer Pneumonie befallen, die in 2 Tagen den Exitus lethal. herbeiführte. Die Section ergab einen circumscripten bronchopneumonischen Herd, aus dem ein Streptococcus in Reincultur gezüchtet wurde. Letztere rief beim Kaninchen typisches Erysipel hervor, ein Umstand, der M. zu der Auffassung der Pneumonie als einer primären erysipelatösen ohne vorangegangenes Hauterysipel veranlasste. Dass es sich um eine Einschleppung der Bakterien von der Blutbahn aus gehandelt haben musste, liegt auf der Hand.

Auf Grund des schon citirten Falles von Erysipel mit pyämischen Metastasen, in denen derselbe Streptococcus wie in den Phlyctänen der Haut sich fand, glaubte Simone [2]), die ätiologische Identität beider Erkrankungen, des Erysipels und der Pyämie, annehmen zu dürfen.

Zu erwähnen ist endlich noch eine von Reclus [3]) auf dem diesjährigen französischen Chirurgencongress mitgetheilte Beobachtung. Eine Frau zog sich in Folge heftigen Hustens eine partielle Zerreissung des linken Musculus rectus abdominis zu, die einen starken Bluterguss zur Folge hatte. Vierzehn Tage später acquirirte sie ein Gesichtserysipel, das ohne Störungen rasch heilte. Einige Tage nach der Abheilung indessen trat unter Schmerzen eine Vereiterung des Muskelhämatoms ein. Der Eiter enthielt den Streptococcus in Reincultur. Reclus nimmt an, dass es sich um eine Metastase des Erysipelcoccus gehandelt hat, der sich an der

---

[1]) Mosny, Sur un cas de bronchopneumonie érysipélateuse sans érysipèle. (Semaine médicale. 1890. No. 7.) Ref. im Centralblatt für Bakteriologie. Bd. 7. 1890.

[2]) l. c.

[3]) Congrès français de chirurgie; cit. in Bullet. méd. 5. année. No. 27.

durch das Trauma zum Locus minor. resistent. gewordenen Stelle localisirte.

Ein Ueberblick über die besprochene Literatur ergiebt folgenden augenblicklichen Stand der Frage bezüglich des Verhältnisses des Streptococcus Fehleisen zum Streptococcus pyogenes (Rosenbach):

1) Beide Kokken sind morphologisch identisch.
2) Bei Thieren bewirkt der Fehleisen'sche Coccus in der Mehrzahl der Fälle typisches Erysipel, in einzelnen Fällen aber auch Abscessbildung, während der Streptococcus Rosenbach zwar für gewöhnlich Eiterung, manchmal aber auch erysipelatöse Röthe verursacht. Das Thierexperiment ist also nicht mit Sicherheit als differential-diagnostisches Kriterium verwerthbar; es entscheidet eher zu Gunsten der Identität, als der Artverschiedenheit beider Mikroorganismen.
3) Aus den auf den Menschen sich erstreckenden Untersuchungen folgt mit Sicherheit, dass der Erysipelcoccus auch regionäre Eiterung, sowie Allgemeininfection und metastatische Processe erzeugen kann.

Zum absoluten Beweis der Identität fehlen noch 2 Momente, nämlich der Nachweis am Menschen, dass das Erysipel auch durch den Erreger der Eiterung hervorgerufen werden, dass es also secundär, von Innen heraus, entstehen kann, und zweitens, dass auch ein anderer pyogener Pilz, z. B. der Staphylococcus pyogenes typisches Erysipel zu verursachen vermag. Letztere Thatsache insbesondere wäre geeignet, das letzte Bedenken bezüglich der Identificirung der beiden Streptokokken schwinden zu lassen, der Specifitätslehre also den Boden vollständig zu untergraben.

In der Literatur sind zwei von Bonome und Bordini-Uffreduzzi [1]) beobachtete Fälle verzeichnet, in denen der Staphylococcus gefunden und als Krankheitserreger des Erysipels angesprochen wurde. Bei einem tödtlich endenden Erysipelas bul-

[1]) Bonome und Bondini-Uffreduzzi, Beitrag zur Aetiologie des Erysipels. (Giorn. della R. acad. di med. di Turino. 1886.) Ref. im Centralblatt für Chirurgie. 1887. S. 134.

losum des Gesichts wurde in den Phlyctänen der Haut und in deren Lymphbahnen, sowie im Blut und in den inneren Organen der Staphylococcus pyogenes aureus in Reincultur nachgewiesen und seine Natur durch Culturen und Impfungen auf Thiere sichergestellt. In einem anderen Falle von Erysipelas phlegmonosum wurden überwiegend Staphylokokken (und zwar der citreus), daneben aber auch wenige Streptokokken gefunden, welch' letztere in Culturen nicht aufgingen.

Baumgarten tritt in seiner Kritik[1]) der erwähnten Schlussfolgerung Bonome's und Bordini's nicht bei, sondern neigt, besonders im Hinblick auf den zweiten Fall, zu der Ansicht, dass es sich um eine Secundäraffection mit Staphylococcus gehandelt habe und dass die Streptokokken in der erysipelatösen Haut zu Grunde gegangen seien. Die Beobachtung wurde daher, als nicht beweiskräftig, nicht weiter in der Erysipelfrage berücksichtigt.

Ein Befund von Rheiner[2]), der bei zwei im Verlaufe eines Typhus abdom. aufgetretenen Gesichtserysipelen angeblich Typhusbacillen in der afficirten Haut constatirte, wurde ebenfalls von Baumgarten als nicht hinlänglich gestützt zurückgewiesen. Letzterer erklärte somit in seiner neuesten Auflage der pathologischen Mykologie, dass nach den bisherigen Untersuchungsergebnissen das Erysipel stets durch einen und denselben Mikroben, den Streptococcus, erzeugt werde.

Die Krankheitsfälle, zu deren Darlegung ich mich nunmehr wende, werden zeigen, dass diese Annahme nicht stichhaltig ist.

I. Fall. Erysipelas faciei; Phlegmone der Stirngegend und des orbitalen Fettgewebes; Periostitis metastatic. suppurat. fibulae dextrae mit secundärem Hauterysipel; Pneumonia migrans beider Lungen; Dilatatio cordis; Erysipelas recidiv. faciei. Heilung.

Joh. Schmidt, 16jähriger Bäcker aus Friedrichsdorf. Der aus gesunder Familie stammende und früher selbst stets gesunde Junge erkrankte am 29. 12. 90 ohne nachweisbare Veranlassung plötzlich unter Frost und nachfolgender Hitze, Uebelkeit, Appetitmangel

[1]) Baumgarten, Lehrbuch der pathologischen Mykologie. 1890.
[2]) Rheiner, Beitrag zur pathologischen Anatomie des Erysipels etc. Virchow's Archiv. Bd. 100. 1885.

und Durstgefühl an einer Röthe und Anschwellung der Nase, Stirn und Wangen, die vom Arzte als Gesichtsrose bezeichnet wurde. Bei fortbestehendem fieberhaftem Allgemeinzustand wurde zwei Tage später, also am 31. 12. 90, ein Hervortreten zuerst des rechten, dann auch des linken Augapfels, sowie Schwellung und Röthung der Augenlider bemerkt.

Am 3. 1. 91, d. h. am sechsten Krankheitstage, entwickelte sich eine allmälig zunehmende, auf Druck sehr empfindliche Anschwellung des rechten Unterschenkels in der Nähe des Fussgelenkes, wozu sich weiterhin eine intensive Röthe der Haut dieser Gegend gesellte. Seit dieser Zeit stellte sich auch Steifigkeit im Nacken und Schmerzhaftigkeit bei Bewegungen des Kopfes ein.

Der bei der Aufnahme in die Klinik am Abend des 6. 1. 91 erhobene Status stellte fest, dass es sich um einen für sein Alter normal entwickelten, ziemlich muskelkräftigen Jungen von mittlerem Ernährungszustand handelte. Er machte den Eindruck eines hochfiebernden Kranken, die Temperatur war über 39,0 °, der Puls sehr beschleunigt, die Zunge weisslich belegt.

Ueber den Lungen war, abgesehen von spärlichen Rasselgeräuschen, nichts Abnormes zu constatiren. Der Herzbefund war normal.

Die Milz zeigte sich vergrössert, überragte die Milzlinie nach vorne um $2^1/_2$ Ctm.

Im Uebrigen boten die Abdominalorgane keine Anomalien. Der Urin klar, sauer, eiweissfrei.

Das Gesicht erschien im Ganzen stark gedunsen; die Nase, die beiden Wangen, sowie die mittlere Stirngegend waren ziemlich stark geschwollen, und zwar war die Schwellung über der Glabella am stärksten, zeigte daselbst undeutliche Fluctuation und beträchtliche Empfindlichkeit bei Druck, während sie im Bereich der übrigen Gesichtspartieen mehr teigigen, ödematösen Charakter darbot und nicht druckschmerzhaft war. Die bedeckende Haut erschien rosaroth, glänzend und fühlte sich heiss an; die Röthe grenzte sich mit unregelmässigen Contouren scharf gegen die gesunde Umgebung ab. An den freien Rändern des linken Nasenflügels fanden sich mehrere kleine Rhagaden und Bläschenbildungen.

Das rechte obere, weniger das untere Augenlid waren stark

geschwollen; die Haut bläulich-roth verfärbt; die Wimpern mit Eiter und Borken bedeckt. Das active Oeffnen der Lider war unmöglich. Nach Auseinanderziehen der letzteren constatirte man eine mässige Protrusion des Bulbus und ein bedeutendes entzündliches Oedem der Conjunctiva, welche wallartig die Cornea umgab; letztere selbst nicht verändert. Die Beweglichkeit des Bulbus war erhalten, die Pupillenreaction normal, das Sehvermögen aber stark herabgesetzt (Finger wurden gezählt, Schrift nicht erkannt). Das linke Auge zeigte geringere entzündliche Erscheinungen, aber ebenfalls Protrusion des Augapfels und Verminderung der Sehkraft.

Die von Herrn Dr. Wagenmann vorgenommene ophthalmoskopische Untersuchung ergab beiderseits ausser mässiger Röthe des Augenhintergrundes keine Anomalien.

Die klinische Diagnose der beschriebenen Affectionen war nicht zweifelhaft; der acute Beginn des Leidens mit schweren fieberhaften Allgemeinsymptomen und die gleichzeitige Entwicklung einer charakteristischen Röthe und Schwellung der Gesichtshaut sprachen mit Sicherheit für ein Erysipelas faciei. Dasselbe hatte sich combinirt mit einer Phlegmone der Stirngegend und jener selten beobachteten Entzündung des orbitalen Fettgewebes.

Die weitere Untersuchung des Patienten ergab Folgendes:

Beim Aufsitzen im Bett hielt derselbe den Nacken steif, den Kopf etwas nach hinten gebeugt und klagte über mässige Schmerzen. Die Beugung des Kopfes nach vorne war vollständig gehemmt, die Streckung und die seitlichen Bewegungen konnten ohne Schmerzen ausgeführt werden. Locale Druckempfindlichkeit liess sich an der Wirbelsäule nirgends nachweisen. Die Cervicaldrüsen zeigten eine geringe Verdickung, keine Druckschmerzhaftigkeit.

Diese Erscheinungen seitens der Halswirbelsäule gingen, wie ich gleich hier bemerke, nach etwa 14 Tagen allmälig ganz zurück. Der ursprüngliche Gedanke, dass es sich um ein meningitisches Reizsymptom gehandelt habe, wurde bei dem Ausbleiben aller anderen Meningitiszeichen aufgegeben und die Wahrscheinlichkeitsdiagnose, namentlich im Hinblick auf die unten zu beschreibende Fibulaperiostitis, auf Wirbelperiostitis gestellt.

Der rechte Unterschenkel zeigte sich im Bereich des Fussgelenkes stark geschwollen, dessen Contouren völlig verwischt waren. Die Anschwellung war am intensivsten über dem Malleolus externus entwickelt und dehnte sich von da aus, der Fibula folgend, bis an die Grenze vom unteren und mittleren Drittel des Unterschenkels aus. Die Haut war von der Mitte des Fussrückens bis zur Mitte des Unterschenkels intensiv geröthet und fühlte sich heiss an; die Röthe war eine gleichmässige, grenzte sich scharf gegen die gesunde Umgebung ab und schritt mit zungenartigen Contouren gegen letztere vor. Die Palpation ergab deutliche Fluctuation über dem unteren Drittel der Fibula, sowie sehr starke Druckempfindlichkeit schon bei leiser Berührung. Bewegungen im Fussgelenk waren activ garnicht möglich, passiv in mässigem Grade ohne Schmerzen ausführbar, so dass eine Erkrankung des Gelenkes selbst ausgeschlossen werden konnte.

Die Inguinaldrüsen waren rechterseits bis in den Hunter'schen Kanal hinein geschwollen.

Der objective Befund ergab somit eine Röthe der Haut des Unterschenkels in der Knöchelgegend, die alle typischen Merkmale des legitimen Erysipels aufwies und auf den ersten Blick von den bei Phlegmonen, Lymphangitis etc. auftretenden sogenannten pseudoerysipelatösen Hautröthen zu unterscheiden war. Unter der erysipelatös erkrankten Hautpartie hatte sich ein Abscess entwickelt, dessen Genese zunächst klinisch nicht sicher zu deuten war; die intensive Druckempfindlichkeit, sowie das collaterale beträchtliche Oedem sprachen für einen tiefliegenden Entzündungsprocess, der im Knochenmark oder Periost localisirt sein konnte.

Die am 7. 1. ausgeführte Incision stellte die Natur desselben in klarer Weise fest. Da der anatomische Befund von entscheidender Bedeutung für die ganze Auffassung des Krankheitsfalles ist, stelle ich denselben in ausführlicher Weise dar:

Mittelst eines an der Spitze des Malleolus externus beginnenden, nach oben geführten Längsschnittes durchtrennte ich Haut und Subcutangewebe; es entleerte sich eine ziemliche Menge dünnen, schwach hämorrhagischen Eiters, der zur bakteriologischen Untersuchung unter aseptischen Cautelen im sterilen Reagenzglase aufgefangen wurde. Nach Ausspülung des Eiters zeigte sich eine

erbsengrosse Oeffnung im Periost, welches in der Ausdehnung von etwa 4 Ctm. vom Knochen abgehoben war; bei Druck auf dasselbe entleerte sich auf's Neue Eiter aus dem in seiner Mitte gelegenen Loche. Nach Erweiterung des letzteren nach beiden Seiten hin präsentirte sich die Knochenoberfläche, welche leicht blutete, also nicht nekrotisirt war. Die Spaltung des Periostes bis zur Spitze des Knöchels ergab das Intactsein der Epiphysenknorpelscheibe.

Der anatomische Befund ergiebt folgende (und zwar alleinige) Auffassung bezüglich der Entwickelung des Processes: Von dem phlegmonösen Gesichtserysipel aus entstand auf dem Wege der Blutbahn eine Periostitis der rechten Fibula mit Abscessbildung. Der Eiter durchbrach an einer Stelle das Periost, ergoss sich in's Subcutangewebe und inficirte die Haut, in der sich ein typisches Erysipel entwickelte. Letzteres ist also ein von Innen heraus entstandenes, ein secundäres, ein metastatisches. Damit ist schon klinisch-anatomisch jener fehlende Beweis erbracht, dass der Erreger der Eiterung Erysipel zu erzeugen vermag.

Ein Einwand könnte gegen diese Deutung erhoben werden: man könnte annehmen, dass das Erysipel an der Stelle der Abscessbildung durch Zufall, ohne Beziehung zu letzterer entstanden sei, dass es sich um eine sogenannte Erysipelas errans gehandelt habe, das sich der Kranke durch Autoinfection in Folge Kratzens zugezogen habe. Dieser schwache Einwand wird indessen entkräftet durch die bakteriologischen Befunde, die ergeben haben, dass die Hautaffection durch denselben Mikroben, wie die Periostitis, hervorgerufen wurde.

Von dem steril aufgefangenen Abscesseiter wurde mittelst des geglühten Platindrahtes eine Impfung auf flüssiges Agar (40 ° C.) gemacht und mit letzterem eine Platte gegossen [1]). Im Brutschrank bei 36 ° C. gingen nach 48 Stunden die charakteristischen Colonieen des Staphylococcus pyogenes auf, die bald die Oberfläche der Agarschicht erreichten und goldgelbe Farbe annahmen. Von den Colonien wurden in verschiedenen Stadien der Entwickelung Impfungen auf Agar- und Gelatineröhrchen vorgenommen; in sämmt-

[1]) Ich bediente mich stets der Petri'schen Culturschälchen.

lichen entwickelte sich der Staphylococcus pyogenes aureus in typischer Weise. Die mikroskopische Untersuchung bestätigte die Diagnose[1]).

Am Tage der Abscessspaltung wurde eine Untersuchung des Blutes ausgeführt. Nach gründlichster Reinigung der Haut des linken Vorderarmes mit Seife, Spiritus und 1 prom. Sublimatlösung wurde ein feiner Einstich mit sterilisirtem Skalpell gemacht und von dem hervorquellenden Blute ein Tropfen auf flüssiges Agar übertragen, das zur Platte gegossen wurde. Auf letzterer entwickelten sich 3 Colonieen, die in Stich- und Strichculturen auf Agar und Gelatine sich als Reinculturen des Staphylococcus pyogenes aureus erwiesen.

Durch diesen, zum ersten Male bei Erysipel am Lebenden gemachten Kokkenbefund im kreisenden Blute — bei anderen chirurgischen Infectionen hat besonders von Eiselsberg[2]) schon 1886 die pyogenen Bakterien aus dem Blut gezüchtet — war der Beweis erbracht, dass eine Allgemeininfection mit Staphylococcus pyogenes bestand und dass die Bildung des periostalen Abscesses der Fibula auf eine Localisation der in der Blutbahn befindlichen Kokken zurückzuführen war. Es war nun noch das Krankheitsagens des primären Herdes festzustellen.

Unter fortbestehender Febris continua bis 40,5 ° C. entwickelte sich in der mittleren Stirngegend, dicht oberhalb der Nasenwurzel, deutliche Fluctuation. Die am 9. 1. ausgeführte Längsincision ergab, dass es sich um eine subcutane, unter dem Hauterysipel entstandene Eiterung handelte; das Periost war intact.

Die Untersuchung des steril aufgefangenen Eiters mittelst Agarplattenculturen und Ueberimpfung der einzelnen Colonien auf Agar- und Gelatineröhrchen stellt in Uebereinstimmung mit dem mikroskopischen Befunde fest, dass Abscedirung durch eine Reincultur von Staphylococcus pyogenes aureus veranlasst war. Die Kette war damit geschlossen, die Quelle der Blutinfection constatirt. Es fehlte noch der Nachweis des Erysipelerregers in der Haut: dazu bot sich später Gelegenheit.

---

[1]) Sämmtliche Bakterienpräparate der beiden Fälle wurden im Heidelberger naturhistorisch-medicinischen Verein in der Sitzung vom 23. 2. 91 demonstrirt.

[2]) von Eiselsberg, Zur Lehre von den Mikroorganismen im Blute Fiebernder etc. Wiener med. Wochenschrift. 1886. No. 6.

Im weiteren Krankheitsverlaufe traten bei andauerndem schwerem Allgemeinzustande eine Reihe von Complicationen auf: Am 7. 1., also am Tage nach der Aufnahme des Patienten, wurde eine Verbreiterung der Herzdämpfung bis zum rechten Sternalrande resp. bis ein Querfinger nach aussen von der linken Mammillarlinie, ein hebender, verbreiteter Herzshok und ein lautes systolisches Blasen an der Herzspitze, wie am unteren Ende des Sternum constatirt; der I. Pulmonalton war gespalten, der II. klappend. Subjective Beschwerden stellten sich erst am 8. 1. ein, und zwar Stechen in der Herzgegend, das sich am Abend auch auf die übrige linke Brustseite ausdehnte. Dazu gesellten sich mässiger Husten und erschwertes Athmen. Auf der linken Lunge liess sich hinten unten von der Mitte der Scapula an eine Dämpfung nachweisen, die seitlich bis zur vorderen Axillarlinie reichte, und über welcher Bronchialathmen und verstärkte Bronchophonie bestand. Es lag somit eine acute Dilatation des Herzens und eine Pneumonie des linken Unterlappens vor. Letztere dehnte sich im Laufe der nächsten Tage über die ganze linke Lunge aus.

Zu bakteriologischem Zwecke punctirte ich mit einer sterilisirten, etwa 5 Ctm. langen, feinen Hohlnadel die linke Lunge unterhalb der Scapula und aspirirte einige Tropfen röthlichen Serums, das auf flüssiges Agar übertragen wurde. Auf der gegossenen Platte gingen im Brutschrank mehrere Colonien auf, die bei weiterer Differenzirung sich als Reinculturen des Staphylococcus pyogenes aureus erwiesen. Durch diesen Befund war der Nachweis geliefert, dass auch die Lungenaffection durch die im Blute kreisenden Kokken verursacht, dass sie eine pyämische Theilerscheinung war.

Der Versuch ist nicht ganz rein: man könnte einwenden, dass dem aspirirten Serum Staphylokokkenhaltiges Blut beigemengt gewesen sei; doch wird dieser Einwand, wie ich glaube, entkräftet durch die Anwendung des Plattenverfahrens, das etwaige andere, in der Lunge existirende Bakterien aufgedeckt hätte.

Am 12. 1. war der Status folgender: Die Schwellung des Unterschenkels war zurückgegangen, die Hautröthe geschwunden; die Epidermis schuppte ab. Die Eiterung war mässig. Der Stirnabscess dagegen secernirte reichlichen Eiter. Am rechten Auge

hatten die Protrusion sowie die Chemosis zugenommen, die Beweglichkeit sich vermindert; während am linken Auge ein Rückgang der Entzündungserscheinungen constatirt wurde. Der Herzbefund war unverändert. Die Pneumonie hatte nun auch den rechten Unterlappen ergriffen. Am 14. 1. war die ganze rechte Lunge pneumonisch infiltrirt. In dieser Zeit klagte Patient auch über Schmerzen im Unterleibe beim Husten: im Bereiche des Mons veneris liess sich eine mässige, nicht fluctuirende Anschwellung constatiren, die auf Druck sehr schmerzhaft war; die bedeckende Haut war intact. Auf feuchte Umschläge ging die, wahrscheinlich auf einer Periostitis des Schambeines beruhende Affection im Verlaufe von 10 Tagen ganz zurück.

Unter allmäligem Abfall des Fiebers trat sodann eine ziemlich rasche Besserung ein. Am 19. 1. war der Herzbefund wieder normal, die Infiltration beider Lungen bedeutend geringer, die Wundhöhle über der rechten Fibula granulirte lebhaft, die Anschwellung des Gesichtes und die Hautröthe waren geschwunden, die Haut schuppte noch ab; die orbitale Phlegmone war auch rechterseits im Abnehmen; nur der Stirnabscess eiterte noch stark.

In der beginnenden Reconvalescenz stieg am 22. 1. die Temperatur unter Frost und allgemeinem Unwohlsein auf 40,0° C. Am Abend constatirte man eine von der Stirnfistel, deren Eiter dauernd über die angrenzende Haut geflossen war, ausgehende, über die Nase und die rechte Wange sich ausdehnende typische erysipelatöse Röthe des Gesichtes, welche am folgenden Morgen auch die linke Wange ergriffen hatte und von da auch das linke Ohr befiel. Die Schwellung der Augenlider hatte gleichzeitig zugenommen, die Eiterung der Stirne wurde reichlicher und die Umgebung der Fistel druckempfindlich. Das Erysipel hielt unter Febris continua 4 Tage an und ging dann unter allmäligem Abfall der Temperatur langsam zurück.

Es lag also ein recidivirendes Erysipelas faciei vor, das seinen Ausgang von der Incisionswunde der Glabella genommen hatte und dessen Entstehung mit Wahrscheinlichkeit auf Infection mit dem reichlich secernirten Eiter zurückgeführt werden konnte. Gewissheit darüber verschaffte die bakteriologische Untersuchung. Während der Akme des Erysipels excidirte ich an der Randzone desselben, nahe dem linken Unterkieferrande, unter streng aseptischen

Cautelen ein kleines Hautstückchen, übertrug dasselbe in ein Röhrchen mit flüssiger Gelatine und liess letzteres 2 Stunden im Brutschrank bei 36° C. verweilen [1]). Nach dieser Zeit wurde eine Platte gegossen, die bei Zimmertemperatur aufbewahrt wurde. Es gingen in den folgenden Tagen eine Reihe von die Gelatine verflüssigenden Colonien auf, die nach Ueberimpfung in Strich- und Stichculturen auf Gelatine und Agar typische Reinculturen des Staphylococcus pyogenes aureus darstellten. Der mikroskopische Befund war dem entsprechend.

Im Vordergrunde des weiteren Krankheitsverlaufes stand die orbitale Phlegmone. Nach Ablauf des Recidiv-Erysipels entwickelten sich sowohl an den rechten, als auch an den linken Augenlidern erbsengrosse Abscesse, die jeweils incidirt wurden und nach kürzerer oder längerer Eitersecretion ausheilten. Am linken Auge gingen sodann die entzündlichen Erscheinungen ganz zurück, während am rechten die starke Schwellung der Lider fortbestand. Vom 5. 2. ab änderte sich das Bild: am rechten Auge trat allmälige Besserung, am linken dagegen auf's Neue Verschlimmerung ein, nämlich stärkere Protrusion des Bulbus, Beweglichkeitsbeschränkung desselben und Conjunctivitis. Die zu dieser Zeit vorgenommene Untersuchung des Augenhintergrundes ergab beiderseits Röthung der Papille, venöse Dilatation und diffuse, wohl auf entzündlichem Oedem beruhende Trübung der Retina. Letztere ging im Laufe der nächsten Wochen langsam zurück, das Sehvermögen besserte sich mehr und mehr, die Protrusion der Bulbi schwand völlig und nachdem noch mehrere, auf's Neue entstandene Lidabscesse eröffnet waren, stellte sich der normale Zustand der Augen wieder ein. Es blieb nur noch eine ziemlich derbe, kaum druckempfindliche Infiltration unterhalb der inneren Hälfte des rechten Supraorbitalrandes bei der am 20. 3. erfolgten Entlassung des Patienten zurück. Der damals erhobene ophthalmoskopische Status war folgender: Rechts temporale Papillenhälfte blass; Netzhauttrübung ziemlich vollständig zurückgegangen; Arterien etwas eng. Links noch Reste der früheren Trübung vorhanden. Venen noch geschlängelt und hyperämisch; Papille gleichmässig geröthet.

Als pyämische Theilerscheinung haben wir oben die in unserem

---

[1]) Nach Fehleisen's Vorgang.

Falle aufgetretene Lungenerkrankung bezeichnet im Hinblick auf den bakteriologischen Befund. Ein Ueberblick über die Krankengeschichte ergiebt, kurz gefasst, folgendes Bild ihres Verlaufes: Am 8. 1., d. h. am 11. Krankheitstage, wurde eine Infiltration des linken unteren Lungenlappens festgestellt. Dieselbe dehnte sich, wie man physikalisch genau verfolgen konnte, nach der Seite und nach oben aus und war am 10. 1. bereits auf der Vorderseite nachweisbar. Am 12. 1. waren die Zeichen einer Pneumonie des rechten Unterlappens vorhanden; am 13. hatte die Dämpfung die Spina scapulae erreicht und war am 14. auch vorne zu constatiren. Vom 17. 1. ab trat allmälig fortschreitende Lösung ein, die, am rechten Oberlappen beginnend, im Verlaufe von 6 Tagen grösstentheils zur Restitutio ad integrum geführt hatte. Nach dem Auftreten des Erysipelrecidivs im Gesicht erfolgte auch ein Nachschub der Pneumonie: Am 29. 1. wurde über dem linken Unterlappen, am 31. 1. auch über dem rechten Oberlappen Dämpfung, sowie bronchiales Athmen und Knisterrasseln constatirt. Am 9. 2. war wieder Lösung eingetreten, nach welcher endgültige Ausheilung des Lungenprocesses erfolgte. Im Vergleich zu der Ausdehnung der localen Veränderungen waren die subjectiven Symptome Seitens der Lungen auffallend gering. Patient machte durchaus nicht den Eindruck eines schweren Pneumonikers: der Husten war unbedeutend, der Auswurf fehlte zumeist gänzlich, Schmerzen auf der Brust wurden nur im Beginn geklagt; hervortretend war allein die hohe Frequenz der Respiration.

Der vorliegende Symptomencomplex unterschied sich also wesentlich von dem Krankheitsbilde der genuinen croupösen Pneumonie, entsprach dagegen in allen Einzelheiten dem Typus der sogenannten erysipelatösen Wanderpneumonie, welche von Trousseau zuerst als selbständige Erkrankung beschrieben und von Friedreich[1]) besonders zum Gegenstande eingehender Untersuchungen gemacht wurde. Die Bezeichnung „Lungenerysipel“ war veranlasst durch klinische Gesichtspunkte; sie gründete sich auf den der Hautaffection analogen propagirenden Charakter der Entzündung, sowie auf den mit letzterer verbundenen fieberhaften Allgemeinzustand, der sich häufig seinem Typus nach mit den

[1]) Siehe Tillmanns, Erysipelas. Deutsche Chirurgie.

Allgemeinerscheinungen des Erysipels deckte. Die Beobachtung, dass die beiden Erkrankungen sich bisweilen combinirten, dass ferner bei epidemischer Ausbreitung des Erysipels auch die Pneumonieen sich häuften, wies auf nahe Beziehungen derselben zu einander hin. Nach der Entdeckung des specifischen Erysipelcoccus gelangte man zu der Ueberzeugung der ätiologischen Identität, indem es in einzelnen Fällen[1]) gelang, den Fehleisen'schen Coccus in der Lunge selbst nachzuweisen. Die Terminologie „erysipelatöse Pneumonie" dürfte also auch vom ätiologischen Standpunkte aus gerechtfertigt erscheinen.

Durch den Befund des Staphylococcus pyogenes aureus im Exsudat der pneumonisch infiltrirten Lunge ist auch im vorliegenden Falle die bakteriologische Gleichwerthigkeit der Haut- und der Lungenaffection nachgewiesen. Dass die Infection auf dem Wege der Blutbahn erfolgte, erhellte aus dem Kokkenbefund im kreisenden Blut, sowie aus dem klinischen Symptom des Wiederaufflackerns der Pneumonie nach dem Auftreten des Erysipelrecidivs der Gesichtshaut, das seine Erklärung darin findet, dass eine neue Allgemeininfection, d. h. eine neue Kokkeninvasion des Blutes stattfand: die in das letztere gewanderten Mikroben fanden in dem noch nicht völlig zur Norm zurückgekehrten, einen Locus minoris resistentiae darstellenden Lungengewebe ein günstiges Terrain zur abermaligen Localisation.

Die am 7. 1. zuerst constatirte Verbreiterung der Herzdämpfung nach rechts und links, sowie das gleichzeitig aufgetretene systolische Blasen an der Herzspitze und am unteren Ende des Sternums waren am 31. 1. vollständig zurückgegangen. Es ist daher wahrscheinlich, dass es sich nicht um organische Veränderungen an den Klappen in Folge von Kokkenansiedelung, sondern um eine primäre Herzerweiterung, bedingt durch Muskelerschlaffung, gehandelt hat. Letztere ist als Symptom der Allgemeininfection im toxischen Sinne aufzufassen.

Durch den Nachweis des Staphylococcus pyogenes aureus in sämmtlichen erkrankten Organen ist die ätiologische Einheit der verschiedenen gleichzeitig bestehenden Affectionen erkannt und die verbindende Brücke zwischen äusserlich so verschiedenartigen Erkrankungsformen geschlagen.

[1]) Siehe oben.

Ein Ueberblick über den klinischen Verlauf und die bakteriologischen Untersuchungsresultate ergiebt folgendes Bild:

Von einem primären phlegmonösen Erysipelas faciei aus entwickelte sich, veranlasst durch den gleichen, der Hautentzündung zu Grunde liegenden Mikroben, den Staphylococcus pyogenes aureus, eine subcutane Abscessbildung in der Stirngegend. Gleichzeitig fand eine Aufnahme der Kokken in die Blutbahn statt, die, in entfernten Organen sich localisirend, eine periostale Eiterung der rechten Fibula mit secundärer Erysipelbildung, eine Wanderpneumonie beider Lungen, eine Periostitis des Schambeins und der Halswirbel herbeiführten. Nach Ablauf des Gesichtserysipels trat, durch neue Infection seitens der im Stirneiter vegetirenden Staphylokokken, ein Erysipelrecidiv mit consecutiver bacillärer Allgemeininfection und abermaliger pneumonischer Infiltration auf, das in kürzerer Zeit, als das ursprüngliche zur Ausheilung gelangte.

Es lag also eine im Anschluss an ein Erysipelas faciei entstandene, durch den Erysipelerreger selbst veranlasste Pyämie vor.

Unser Krankheitsfall stellt eine einem Experiment gleichkommende, das wechselseitige Verhältniss zwischen Erysipel und Eiterung zum Ausdruck bringende Beobachtung am Menschen dar und liefert den bis jetzt fehlenden Beweis, dass das Erysipel durch einen Eitererreger erzeugt werden kann.

Der Zufall verschaffte indessen noch ein Experiment von Mensch auf Mensch.

II. Fall. Eine vor Kurzem in die Klinik eingetretene Wärterin wurde am Tage der Aufnahme des an Erysipel erkrankten Schmitt aushilfsweise dem Infectionspavillon zugetheilt und war an der Pflege des Schmitt betheiligt. Sie verliess nach 3 Tagen den Pavillon wieder und kehrte in ihre Baracke zurück. In der darauffolgenden Nacht erkrankte sie unter Schüttelfrost, Erbrechen, Kopfschmerzen und darauffolgendem hohem Fieber an einem typischen Gesichtserysipel, das nach 3 Tagen unter kritischem Abfall der Temperatur abblasste und nach 6 Tagen abgeheilt war.

An der Randzone der erysipelatösen Haut machte ich mit dem sterilisirten Skalpell nach gründlichster Desinfection einen feinen Einstich und übertrug einen Tropfen des hervorquellenden Serums auf flüssiges Agar-Agar, von dem eine Platte gegossen wurde.

Die Differenzirung der schon nach 36 Stunden aufgehenden Colonieen vermittelst Ueberimpfung auf Agar- und Gelatineröhrchen ergab, dass eine Reincultur des Staphylococcus pyogenes aureus vorlag. Das Erysipel der Wärterin war demnach durch den gleichen Mikroorganismus verursacht, der die Erkrankung des Patienten, den sie pflegte, hervorgerufen hatte.

Durch diese Thatsache ist, da in zwei anderen, in dieser Zeit in der Klinik selbst entstandenen Erysipelen der Streptococcus als Krankheitserreger festgestellt wurde, der bakteriologische Beweis der Contactinfection geliefert.

Die in den beiden geschilderten Erysipelfällen gemachten Erfahrungen lassen im Verein mit den aus dem Studium der Literatur sich ergebenden Thatsachen folgende Schlussfolgerungen zu:

1) Das Erysipel ist ätiologisch keine specifische Erkrankung: es wird in der Regel veranlasst durch den Streptococcus pyogenes, kann aber auch durch den Staphylococcus pyogenes erzeugt werden.
2) Der Uebertritt der Erysipelerreger in die Blutbahn findet mit grösster Wahrscheinlichkeit in jedem Falle statt.
3) Damit ist den Kokken die Gelegenheit zur Hervorrufung metastatischer Processe gegeben: die im Verlaufe des Erysipels auftretende Pyämie ist also eine primäre, durch den Erysipelcoccus selbst veranlasste.
4) Die Verschiedenheit der Wirkung der pyogenen Kokken auf die Gewebe beruht auf verschiedener Localisation und auf einer Aenderung ihrer Virulenz (Erhöhung oder Verminderung), ist also quantitativer Art.

Wie verhalten sich indessen die klinischen Thatsachen zu dieser einheitlichen Auffassung der Aetiologie?

Während man im Anfange der bakteriologischen Untersuchungen im Allgemeinen bestrebt war, für jede klinisch wohl charakterisirte Erkrankung einen specifischen Krankheitserreger zu finden, da man der Anschauung huldigte, dass die pathologisch-anatomischen Veränderungen der Organe das Produkt specifisch wirkender Bakterien seien, ist man auf Grund der Beobachtungen und Erfahrungen der letzten Jahre mehr und mehr dahin gekommen, den Schwerpunkt bezüglich der Entstehung und Natur der krankhaften Processe auf die Gewebe selbst zu legen. Man wurde allmälig zu der Ueber-

zeugung gedrängt, dass der Charakter der letzteren von entscheidender Bedeutung ist, dass die Gewebsalteration nur die Reaction darstellt auf den gleichsam als Fremdkörper eindringenden Mikroorganismus. Nicht die Bakterien sind demnach entscheidend für die sich entwickelnde Erkrankungsform (wenigstens gilt das für die Entzündungs- und Eiterungsvorgänge), sondern ihre Localisation. Was früher so räthselhaft erschien, dass ein und derselbe Mikrobe, z. B. der Staphylococcus pyogenes, in der Haut den Furunkel, im Knochen die acute Osteomyelitis, klinisch so völlig differente Affectionen, hervorruft, ist durch diese Anschauung auf einfache Weise erklärt. Beide Processe sind — so könnte man definiren — der verschiedene Ausdruck des gleichen Kampfes verschieden structurirter Gewebe gegen den gleichen Feind.

Auf das specielle Gebiet des Erysipels übertragen, stellte sich die Frage folgendermaassen dar: Derselbe Streptococcus, der im Subcutangewebe Phlegmone und Eiterung, der im Knochen die acute infectiöse Osteomyelitis, der im Genitaltractus der Frau die puerperale Infection, der in den Lungen und Nieren entzündliche Veränderungen hervorruft, erzeugt, wenn ihm Gelegenheit gegeben ist, sich in der Cutis anzusiedeln, Erysipel, d. h. eine wesentlich im Lymphsystem der Haut sich abspielende Entzündung, die gewöhnlich in kurzer Zeit mit Heilung endet. Zur Eiterung kommt es in der Regel nicht; das lässt schliessen auf einen Sieg der befallenen Gewebe, denn die Eiterung ist nichts Anderes als der Ausdruck des Unterliegens der Zellen im Kampf mit den Bakterien.

Die Ursache für diesen Sieg ist, wie auch Baumgarten [1]) betont, in zwei Momenten zu suchen: einmal in der Eigenartigkeit der anatomischen Structur der Cutis, welche vermöge der straffen Beschaffenheit des Bindegewebes überhaupt nicht sehr zur Eiterung disponirt, sodann besonders in einer verminderten Virulenz der pyogenen Kokken. Letztere findet ihre anatomische Verkörperung in den von Hajek [2]) geschilderten Bildern des Kaninchenohres; nach Injection von aus Erysipel gezüchteten Streptokokken zeigten sich letztere ausschliesslich in den Lymphbahnen der Cutis, traten stets nur in geringer Zahl auf und veranlassten kleinzellige

[1]) l. c.
[2]) l. c.

Infiltration, während dagegen der aus Phlegmonen gewonnene Streptococcus, sich ungeheuer vermehrend, d. h. mit grösserer Vitalität versehen, rasch die Gewebe durchsetzte und Nekrose und Eiterung hervorrief. Es handelte sich also um quantitative Verschiedenheit der Bakterienwirkung, die den rein quantitativen histologischen Unterschieden der Entzündungs- und Eiterungsvorgänge völlig entspricht.

Wie erklärt sich nun die Allgemeininfection, die das wesentlichste Symptom der erysipelatösen Erkrankung darstellt und die in so auffallendem Gegensatz steht zu der geringgradigen Hautaffection?

Bei der Fehleisen'schen Annahme des Localisirtbleibens der Kokken ist ihre Erklärung eine schwierige; denn da für die Allgemeinfection nur eine toxische und bakterielle Wirkung in Frage kommen kann, se setzte die Fehleisen'sche Lehre die Bildung eines starken Ptomaïns voraus. Gegen letztere spricht aber die geringe locale Reaction, die hinweist auf eine verminderte Virulenz des Krankheitserregers. Man ist somit schon durch theoretische Erwägungen zu der Annahme des regelmässigen Uebertritts der Erysipelkokken in die Blutbahn veranlasst, der in unserem ersten Falle thatsächlich nachgewiesen werden konnte. Die pyogenen Mikroben müssen in der erysipelatösen Haut leichter als irgend sonst die Möglichkeit zur Einwanderung in's Blut besitzen. In letzterem sich vermehrend, führen sie durch directe Einwirkung auf den Stoffwechsel den Symptomencomplex der fieberhaften Allgemeininfection herbei.

Wenn zum Schlusse ein kurzer Ausblick auf das weitere Gebiet der chirurgischen Infectionen gestattet ist, so illustrirt der geschilderte Krankheitsfall die verschiedenartige Wirkung desselben Mikroorganismus an demselben Individuum, indem er zeigt, wie der Staphylococcus pyogenes aureus Erysipel, Eiterung, Periostitis, Pneumonie und Allgemeininfection hervorzurufen vermag. Er deutet ferner darauf hin, dass auch die Pyämie, entgegen den gangbaren Anschauungen, keine specifische Erkrankung ist.

Vom klinischen Standpunkte aus ist die einheitliche Auffassung der Aetiologie namentlich insofern befriedigend, als sie uns das oft so räthselhafte Auftreten der sporadischen Fälle und die Uebergangsformen und Combinationen zu erklären im Stande

ist. Bei gleicher Krankheitsursache ist die klinische Verschiedenheit begründet in der verschiedenen Localisation der Kokken, in der verschiedenen Menge der eindringenden Keime und endlich in der verschiedenen Virulenz.

Unser Fall ist ein weiterer Beleg für die oben entwickelte Anschauung, dass die Gewebe es sind, die den Charakter der Erkrankungsform bestimmen.

IV.

Operative Mittheilungen.

Von

Prof. Dr. Bardenheuer

in Köln.

1. Verschluss grosser Vesico-Vaginalfisteln durch Transplantation der Blasenwand.[1])

Vesico-vaginalfisteln können unter gewissen Bedingungen dem geübtesten Techniker für den Verschluss durch die einfache Naht unüberwindliche Hindernisse in den Weg legen. Hierher sind unter Anderem zu rechnen grosse Defecte in dem Fundus vesicae, ausgedehnte Verwachsung der Fistelränder direct mit der knöchernen Wand des kleinen Beckens, Fixation des Uterus nach hinten oder seitlich. Auch die versteckte Lage der Fistel z. B. hinter der Symphysis oss. pub. oder das unmittelbare Anschiessen der Fistel an den Ureter erschweren oft sehr die Operation.

Gleich schwierig liegen die Verhältnisse beim Fehlen der vorderen Muttermundslippe oder einer bestehenden Vesico-uterinfistel, insofern man hier eine Restitutio ad integrum erstrebt und dem Menstrualblute den normalen Weg geben will. Hier ist man gezwungen, entweder nach der Trendelenburg'schen Methode die Ersatzlappen aus der Ferne zu nehmen oder die Blase in grosser Ausdehnung zu mobilisiren und die Blasenwand selbst durch Transplantation zum Verschlusse des Defectes zu benutzen. Hierbei ist es natürlich nöthig, die Blase vom suprasymphysaeren Explorativschnitte aus bloss zu legen und dieselbe entsprechend der Lage der Fistel aus ihrer Umgebung gleichsam auszuschälen. Die mobilisirten

[1]) Vorgetragen am 3. Sitzungstage des Congresses, 3. April 1891.

Fistelwundränder werden alsdann möglichst schief angefrischt und vernäht.

Ich bin 2mal in der Lage gewesen, diese Operation auszuführen. Die Fälle sind kurz folgende:

Frau F. aus Köln wurde am 24. 10. 86 operirt und am 31. 12. geheilt entlassen. In diesem Falle fehlte der grösste Theil des Blasenfundus, der untere Abschnitt des Uterus bis zum inneren Muttermunde und der untere Theil der hinteren Blasenwand; der ganze Cervicalcanal und ein Theil der Uterushöhle communicirte mit der Blase. In diesem Falle legte ich die Blase von dem suprasymphysären Explorativschnitte aus extraperitoneal bloss, löste das Peritoneum von der Blasenwand ab, bis ich zur vorderen Uterusfläche gelangte, und durchtrennte den hinteren Rand der Vesico-vaginalfistel. Das Gleiche geschah an der Seitenwand der Blase; auch hier durchtrennte ich die Verwachsungen der Seitenwände der Vesico-vaginalfistel mit der Beckenwand so weit, bis ich den hinteren Rand der Fistel bequem dem vorderen nähern konnte. Nachdem die Fistelränder angefrischt waren, drängte ich mit der einen Hand von der oberen Wundhöhle aus den hinteren Fistelrand bis zum vorderen und vernähte nun dieselben mittelst Silberdraht unter einander. Am 31. 12. 86 wurde Patientin mit completer Continentia urinae entlassen.

In einem zweiten Falle, welchen ich vor 14 Tagen operirte, lagen die Verhältnisse für die Naht von der Scheide aus ebenfalls sehr ungünstig. — Frau Anna Lützenkirchen aus Köln-Ehrenfeld wurde am 23. 3. 91 in's Hospital aufgenommen wegen einer Fistel von der Grösse, dass man von der Scheide aus bequem 2 Finger in das Blaseninnere einführen konnte. Die Fistel lag rechterseits neben dem rechten Rand der verkümmerten Muttermundslippen; es fehlte rechterseits etwa die Hälfte der letzteren. Von der Spitze der Fistel aus, welche etwa in der Höhe des inneren Muttermundes lag, zogen die Fistelränder spitzwinkelig nach aussen, oben und hinten zur Beckenwand hin. Die Basis des Defectes war $2^1/_2$ bis 3 Ctm. breit und flächenartig an der Beckenwand fixirt; der Uterus liess sich nicht nach rechts und nur wenig nach vorn ziehen. Die Anfrischung und Vernähung von unten, welche ich versuchte, war nicht möglich. Ich legte daher am 23. 3. 91 wiederum vom suprasymphysären Explorativschnitte aus die rechte Hälfte der Blase bloss und löste dieselbe vom Becken ab. Es ergab sich also, dass die Blase stark nach rechts gezerrt war. Das dichte Narbengewebe, welches auf der Beckenwand fest aufsass und die Fistellippen an der Beckenwand fixirte, musste mit dem Messer discidirt werden. Nachdem dies geschehen war, ergab es sich, dass etwa 3 Ctm. hinter dem Blasenhalse die untere Spitze der Fistel begann, nach aussen breitbasig an die Beckenwand ging und nach oben wieder, entlang der Seitenwand des Beckens, spitzwinkelig auslief. Nach der Ablösung der Ränder der Fistel konnte man ferner feststellen, dass die Fistel am Cervix uteri begann, durch den Fundus und durch die Seitenwand der Blase bis fast zum Vertex der letzteren verlief.

Die Fistel war, ohne dass sie künstlich erweitert worden, so gross, dass ich bequem mit der ganzen Hand in die Blase eindringen konnte. Die Fistelränder wurden in der ganzen Ausdehnung schief (konisch) angefrischt und alsdann mittelst etwa 30, durch die Muskulatur bis in die Nähe der Schleimhaut gehende Nähte geschlossen. Die Nähte am Fundus liessen sich durch Drehung der Blase um ihre von vorn nach hinten gehende Achse, von rechts unten nach links oben bequem anlegen. Ueber die erste Nahtreihe wurde noch eine zweite Nahtreihe angelegt; die Scheide wurde nicht geschlossen; die Wundhöhle wurde ausgestopft, die Blase wurde 3 stündlich katheterisirt. — Der Wundverlauf ist ein normaler; der erste Verband blieb 4 Tage, der zweite 6 Tage liegen. Die ganze Naht ist ohne Fistel verheilt. Nach einigen Tagen werde ich die Hautwunde schliessen. Die Scheide schliesst sich jedenfalls von selber. (Heute, am 18. 4., 4 Wochen nach der Operation, ist Patientin vollständig geheilt.)

Durch diese beiden Fälle dürfte wohl wahrscheinlich gemacht sein, dass in Zukunft alle Vesico-vaginal- resp. Uterin-Fisteln durch Ausschälung der Blase und Mobilisirung und Transplantation der Blasenwand zu schliessen sind, ohne zum Verschluss des Uterusmundes oder der Vagina Zuflucht nehmen zu müssen.

Diese Operation giebt uns auch einen Fingerzeig für die Operation von grossen Blasentumoren.

Durch die beiden Operationen wird bewiesen, dass man sehr grosse Defecte der Blase, z. B. im ersten Falle, beim Fehlen des ganzen Blasenfundus und eines grossen Theiles der hinteren Blasenwand durch Ausschälung und Mobilisirung der beiden seitlichen Blasenwände und des Restes der hinteren Blasenwand und durch folgende Transplantation derselben schliessen kann. Hiermit dürfte auch bewiesen sein, dass man einen solchen Defect z. B. zur Entfernung eines Blasentumors, des Fundus und eines Theiles der hinteren Blasenwand anlegen darf und denselben durch Ausschälung und Verschiebung der noch gesunden Blasenwand schliessen kann. Allerdings bliebe hier noch die Implantation der Ureteren geboten.

Leichter liegen die Verhältnisse bei einem Carcinom an der seitlichen, vorderen, oder oberen Wand der Blase allein.

2. Mittheilungen über plastische Operationen im Gesichte zur Verhütung der Kieferklemme resp. zur Heilung bestehender Kieferklemme.[1])

(Hierzu Tafel I.)

Bei bösartigen Tumoren, Geschwüren etc., welche den Ausgangspunkt nehmen von der Haut der Wange und auf die Schleimhaut derselben übergegriffen haben resp. primär von der Schleimhaut ausgehen, hat die Behandlung mehrere Aufgaben zu erfüllen. Zuerst hat dieselbe die maligne Geschwulst mit einer möglichst grossen Zone gesunden umgebenden Gewebes zu entfernen; die Schnittgrenze darf nicht etwa aus Furcht vor einem zu grossen Substanzverluste, mit seinen Folgen der Entstellung etc. der Geschwulstgrenze zu sehr genähert werden. Es ist dieses ein Fehler, in welchen man gerade hier zu leicht verfällt, aus mangelndem Vertrauen zu den bisher üblichen plastischen Operationen. Die zweite Aufgabe lautet, den Substanzverlust in der Haut plastisch zu schliessen mit möglichst geringer Entstellung. Die dritte Aufgabe ist, den Defect in der Schleimhaut zu ersetzen, so dass die Bewegung des Unterkiefers möglichst wenig gestört wird.

Der Zweck dieser Zeilen ist, durch Zeichnungen eine Methode darzustellen, nach welcher ich in jüngster Zeit drei Fälle dieser Art mit Erfolg operirt habe.

Die gleiche Operationsmethode lässt sich auch in Anwendung ziehen bei einer schon bestehenden Kieferklemme, wie sie nach Gangrän der Wangenschleimhaut, nach ulcerösen Processen in der Umgebung des Mundes etc. entsteht.

Bei einer bestehenden narbigen Kieferklemme legte man früher mit Vorliebe vor der Narbe ein künstliches Gelenk an; indess ist diese Operation eine verstümmelnde, indem die der Narbe entsprechende Kieferhälfte dauernd ausser Thätigkeit gesetzt wurde. Ausserdem ist der Operationseffect kein dauernder; das neugebildete Gelenk ankylosirt häufig nachher, wodurch der anfängliche Erfolg wieder verloren geht.

Einen grossen Fortschritt bezeichnete die Operationsmethode

---

[1]) Vorgetragen an demselben Sitzungstage.

von Gussenbauer, welche allerdings zuerst gegen Stenose des Mundes empfohlen wurde, indess auch für Narben in der Wangenschleimhaut verwendbar ist.

Andere Vorschläge sind in den letzten Jahren von Israel, Kraske, Rotter, von Hacker, Hahn u. A. gemacht worden.

Vor 2 Jahren war ich in der Lage, eine narbige Kieferklemme zu beobachten; dieselbe war Folge einer ausgedehnten Narbe der Schleimhaut der ganzen rechten Wange. Von dem Alveolarfortsatze des Oberkiefers zog straff die Narbe zu demjenigen des Unterkiefers. In diesem Falle habe ich, ähnlich wie Israel, einen langgestielten Lappen aus der Fossa supraclavicularis gebildet. Der Halslappen wurde um die Fläche der oberen Brücke gedreht, nach oben geklappt und durch eine entlang dem Unterkieferrande verlaufende Oeffnung in die Mundhöhle hineingezogen. Er sah mit der Epidermisfläche nach der Mundhöhle und mit seiner Wundfläche nach derjenigen des Defectes in der Wangenschleimhaut. Nach 14 Tagen wurde die Brücke des transplantirten Lappens in der Höhe des Schnittes am Unterkieferrande durchtrennt und an den unteren Rand des Schleimhautdefectes in der Mundhöhle angenäht.

Der Verlauf war ein durchaus guter und das Endresultat ist dauernd ein gutes geblieben. Patientin kann heute noch, nach 2 Jahren, den Mund vollständig öffnen.

Ich bin bis jetzt nicht mehr in die Lage gekommen, eine bestehende Kieferklemme wegen Narben resp. eine narbige Stenose des Mundes zu operiren; dahingegen hatte ich Gelegenheit, in der letzten Zeit 3mal eine Operation auszuführen zur Verhütung der Entstehung der Kieferklemme.

In dem ersten Falle handelt es sich um ein Carcinom der ganzen Oberlippe, des rechten Mundwinkels mit einem 2 Finger breiten anstossenden Theile der Wange und der Unterlippe. Die Schleimhaut war in dem ganzen Gebiete mit erkrankt.

In dem zweiten Falle handelte es sich um ein ausgedehntes Carcinom der Haut und der Schleimhaut der Wange; in dem dritten um ein ausgedehntes Carcinom der Schleimhaut allein.

Peter Micheler, 55 Jahre alt, wurde am 17. 2. 91 aufgenommen wegen eines ausgedehnten Carcinoms des Gesichtes. — Vor 9 Jahren wurde er von Prof. Trendelenburg wegen eines baumnussgrossen Carcinoms der linken Hälfte der Unterlippe operirt. Den Anfang des jetzigen Leidens will er erst

vor 6 Monaten, ausgehend von dem rechten Mundwinkel, beobachtet haben. Das Carcinom hatte eine derartige Ausdehnung, dass nach der Excision, welche am 18. 2. ausgeführt wurde, der Defect entstand, wie er in Fig. A I durch Schraffirung dargestellt ist. Um den Schleimhautdefect zu schliessen, wird ein Lappen von der Stirne gebildet, wie er in A II c dargestellt ist. Der Theil von a bis b dient als Brücke zur Ernährung des breiten, von der Stirne entnommenen Lappens c, welcher den Defect in der Schleimhaut schliessen soll; dieser Lappen c giebt in seiner Gestalt genau den Defect a in Fig. A I wieder. Dieser Stirnlappen c wird um die Fläche der Brücke a b nach unten geklappt und an die Ränder des Schleimhautdefectes angenäht; alsdann wird ein Lappen d gebildet unterhalb des Kinnes mit einer breiten Brücke nach aussen; der Lappen c wird an die Ränder des Hautdefectes angenäht (vgl. Fig. A II d). Diese 4 Theile der Operation wurden in einer Sitzung ausgeführt; gleichzeitig wurde die Wunde e unterhalb des Kinnes durch Anziehen der Haut geschlossen; ausserdem wurde der obere Theil des Stirnhautdefectes (c) nach Thiersch geschlossen. 3 Wochen nach der ersten Operation wurde die Brücke e durchtrennt und replacirt in den noch nicht geschlossenen Theil des Stirndefectes. — Die Heilung war innerhalb 5 Wochen erzielt, Patient kann den Mund vollständig öffnen (wie die herumgereichte Photographie zeigt).

Der zweite Fall ist folgender: Herr Wunder, 37 Jahre alt, wurde im Jahre 1875 von Herrn Dr. von Kühlwetter wegen einer carcinösen Warze der linken Wange operirt. 1879 stellte sich ein Recidiv ein; dasselbe wurde angeblich geheilt durch Aetzung, indess trat bald wiederum ein Recidiv ein und Patient stellte sich mir vor mit einem carcinösen Geschwür der linken Wange; nach hinten reicht das Geschwür bis zum Masseterenrande, nach vorn bis in die Nähe des Mundwinkels. Das Geschwür, welches die ganze Dicke der Wange perforirt hatte, zeigte in der Schleimhaut eine noch weit grössere Ausdehnung. Nach der Excision zeigt der Defect die Grösse, wie sie schematisch in Fig. B dargestellt ist. Der Defect der Wangenschleimhaut wurde geschlossen in der gleichen Weise, wie in dem vorhergehenden Falle, durch Umklappen eines Stirnlappens über die Fläche der Brücke. b zeigt, wie der Lappen a in den Schleimhautdefect eingenäht ist. Hierauf wurde in der gleichen Sitzung von der seitlichen Halsgegend aus ein Lappen c formirt und über den Lappen a gepflanzt. In Fig. B ist der Lappen in den Hautdefect eingenäht. Die beiden Lappen a und c berühren sich mit ihren Wundflächen. Nach 3 Wochen wurde der Stirndefect a, sowie der Halsdefect c nach Thiersch geschlossen; ferner wurde die Brücke b derart um ihre Längsachse gedreht, dass die bis dahin nach vorn gekehrte Granulationsfläche nach hinten sah; letzteres geschah, um den unteren Theil der Brücke in einen noch übrig gebliebenen Rest des Defectes in der Wangenschleimhaut zur Seite der Nase einzunähen. Nach wiederum 14 Tagen wurde die Brücke oberhalb des letzten Defectes durchtrennt und nach oben geklappt.

Der dritte Fall ist folgender: Heinrich Schmidt litt seit einem halben Jahre an einem Geschwüre der Schleimhaut der linken Wange und der anstossenden Ober- und Unterlippe, für beide letztere etwa in der Breite von

einem Finger. Das Geschwür hatte die Haut allerdings nicht perforirt, indess war letztere mit dem Geschwür verwachsen. Es wurde die Schleimhaut in der ganzen Ausdehnung der linken Wange, die Haut in etwas geringerer Ausdehnung excidirt. Die Submaxillardrüsen mussten gleichfalls entfernt werden; ausserdem wurden dünne Knochenlamellen der äusseren Fläche des Unterkiefers abgemeisselt. Da der Defect der Schleimhaut ein so sehr grosser war (weit grösser, als aus der Zeichnung erhellt), so musste ich einen sehr grossen Lappen aus der Stirn bilden, um den Defect in der Schleimhaut zu füllen. Ich wagte nicht, wie in den beiden vorigen Fällen, die Brücke aus dem Theile zwischen dem Nasenrücken und dem inneren Augenwinkel zu bilden, sondern gab der Brücke die Breite des oberen Augenlides und eines fingerbreiten Stückes zu jeder Seite des Augenwinkels. Der Stirnlappen wurde wiederum um die Fläche der Brücke derart nach unten geklappt, dass die Epidermisfläche nach der Mundhöhle sah. Das Augenlid wurde hierbei bis zum Lidrande abgelöst (Fig. C I b) und an die Schleimhaut angenäht. Gleichzeitig wurde ein Lappen c von der Aussenfläche des Halses gebildet und mit seiner Wundfläche über diejenige des Stirnlappens b hinübergepflanzt und in den Hautdefect eingenäht (C II); hierbei berühren sich beide Wundflächen des Lappens. Ausserdem wurde in der gleichen Sitzung der obere Theil des Stirndefectes, sowie der Substanzverlust des Halses nach der Thiersch'schen Methode geschlossen. — Die Heilung war innerhalb 4 Wochen erzielt; Patient kann den Mund vollständig öffnen.

Eine ähnliche Behandlungsmethode ist indicirt in den Fällen, wo es sich um eine bestehende narbige Kieferklemme handelt. Ich bin allerdings in der jüngsten Zeit nicht mehr in der Lage gewesen, eine solche Operation ausführen zu müssen.

Nehmen wir an, dass in einem solchen Falle vom Munde aus die Narben, welche die ganze rechte Wangenschleimhaut einnahmen und von einem Zahnfortsatze zum anderen sich straff hinzogen, in ausgiebigster Weise excidirt worden sind, so dass der Mund sich vollständig öffnen lässt. Alsdann würde man in der Höhe des Foramen infraorbitale einen Querschnitt durch die ganze Wange führen, welcher von dem Nasenflügel aus bis unterhalb des Processus zygomaticus sich erstreckte. Von diesem Schnitte aus würde man bis in die Mundhöhle eindringen. An zweiter Stelle würde man in der früher erwähnten Weise einen grossen Stirnlappen bilden und als Brücke gerade wie im Falle Schmidt das ganze obere Augenlid benutzen und wiederum den Lappen um die Fläche des oberen Augenlides nach unten klappen, so dass die Wundfläche nach vorn sieht; der freie Rand des Lappens würde alsdann durch den queren Wangenschnitt in die Mundhöhle hineingezogen und an

den unteren Rand des Defectes der Mundschleimhaut, nahe dem Zahnfortsatze des Unterkiefers, angenäht werden. Nach 14 Tagen würde alsdann wiederum die Brücke des transplantirten Lappens in der Nähe des queren Wangenschnittes durchtrennt und zur Stirne replacirt werden.

In gleicher Weise dürfte auch die Mikrostomie zu behandeln sein. Die Art und Weise, wie die Operation ausgeführt wird, ergiebt sich aus der Betrachtung der Fig. E I bis II.

In Fig. E I sind zwei Lappen von der Stirn gebildet und um die Fläche der Brücken nach unten geklappt, so dass die Wundfläche nach vorn sieht; dieselben sind mit den wund gemachten Rändern der Schleimhaut der verkümmerten Unter- und Oberlippe vernäht; ferner sind dieselben in der Medianebene untereinander durch Nähte vereinigt. Die beiden mittleren Läppchen b b werden nicht miteinander vereinigt, sondern sollen nach vorn umgeklappt werden. Die Seitenränder der Stirnlappen a sind an die Schleimhaut der Wangen seitlich von dem zu bildenden Munde gleichfalls angenäht. Hierauf werden 2 Lappen c (Fig. E II) aus der Wange und Halsgegend gebildet; der Wangentheil dient als Brücke, der Halstheil der Lappen soll zum Verschlusse des Hautdefectes in der Umgebung des neu zu bildenden Mundes dienen. Diese beiden Lappen werden übergepflanzt. Die beiden Läppchen b sind nach vorn umgeklappt und in die entsprechende Lücke d der Lappen c hineingezogen und daselbst vernäht. Die beiden Halslappen werden in der Mittellinie untereinander vereinigt; die oberen Ränder sind mit den entsprechenden Rändern resp. Flächen der Stirnlappen vereinigt, die unteren Ränder mit dem Wundrande der unteren Lippe. Alle diese Operationen mit Einschluss des Verschlusses der Defecte am Halse sowie des oberen Theiles der Defecte an der Stirne nach der Thiersch'schen Methode werden in einer Sitzung ausgeführt. Nach 14 Tagen werden die Brücken in der Nähe der Nasenflügel durchtrennt und nach oben in den entsprechenden Defect replacirt; das Gleiche gilt vice versa von den Brücken der Halslappen.

Statt zweier Lappen kann man auch einen von der Stirne bilden; die Brücke nimmt die ganze Breite der Nase zwischen den beiden inneren Augenwinkeln ein; ein in der Medianebene der Brücke gelegener Längsschnitt umfasst nach der Umklappung

nach unten die Nase (vergl. Fig. Fa), der Lappen b wird zur Deckung vom Halse entnommen.

Die Eingangs erwähnte Methode, welche sich im Principe der Methode von Israel anschliesst, nämlich einen doppelten Lappen zu bilden und mittelst einer langen Brücke den Lappen aus der Ferne (aus einem unbehaarten Körpertheile) heranzuholen, hat meiner Ansicht nach doch einige wesentliche Vorzüge vor derselben. Israel holt den Lappen mittelst einer grossen Brücke von der Halshaut her; das Resultat war ein sehr gutes. Die Halsgegend allerdings verdient als Ort zur Herholung des Lappens den Vorzug vor der Stirn wegen der geringen Entstellung. Man kann indess nach der Thiersch'schen Methode den Defect auf der Stirn schliessen, so dass die Entstellung nicht gar zu gross wird. Der Vorzug der Operation liegt nach meiner Ansicht in dem Umstande, dass in einer Sitzung beide Defecte der Schleimhaut und der Haut geschlossen wurden. Der Hautlappen wird nicht, wie bei der Israel'schen Methode, zu einer Zeit übergepflanzt, wo schon Narbenretraction in der Wundfläche des zuerst übergepflanzten Lappens eingetreten ist. Nach 14 Tagen schon ist die ganze Operation vollendet; man braucht nur noch die Brücke zu replaciren. Es ergiebt sich hieraus also eine bedeutende Abkürzung der Heilungsdauer.

---

3. Quere (partielle) Nierenresection.[1])

Partielle Nierenresectionen sind von Czerny und Kümmell schon gemacht worden. Im ersteren Falle handelte es sich um eine Hämaturie und eine im Nierenbecken aufgefundene, mit bröckeligem Brei ausgefüllte Höhle; es wurde die Höhle eröffnet, mit dem Löffel ausgeräumt und das Nierengewebe elliptisch excidirt. In dem ersten Falle von Kümmell handelte es sich um eine im oberen Nierendrittel gelegene fluctuirende Geschwulst, in welcher ein grosser Stein lag. Der Stein wurde entfernt, die Wände verschiedener kleinerer, tiefer in das Nierenbecken eindringender Erweichungsherde wurden zerstört. Die restirende

[1]) Vorgetragen an demselben Sitzungstage.

Abscesshöhle wurde mit Scheere, Löffel und Pincette gereinigt; ein Drittel der ganzen Niere war zerstört und wurde entfernt. In einem zweiten Falle von Kümmell wurde von demselben die obere erkrankte convexe Kuppe der rechten Niere, welche weich und brüchig war, entfernt; die Wundhöhle wurde mit Gaze ausgestopft.

Ich bin in der letzten Zeit 2mal in der Lage gewesen, die Querresection auszuführen. Aus den obigen Fällen habe ich den Eindruck gewonnen, dass es sich mehr um eine Incision des erkrankten Herdes mit partieller Excision der Wände desselben handelte, während meine Fälle Querresectionen des Organes sind. Die Möglichkeit dieser Operation ist schon lange durch Experimente an Thieren nahe gelegt; sie wird weiter auch noch nahe gelegt durch die subcutane Verletzung, wie sie z. B. nach Quetschung entsteht. Ich habe in jüngster Zeit sogar einen Fall beobachtet, wo durch Stoss eine vollständige Querresection der Niere herbeigeführt worden war.

Johann Kreidel, 39 Jahre alt, erhielt am 4. 7. 90 einen Stoss Seitens eines Deichselbaumes gegen die linke Abdominalhälfte. Patient entleerte 6 Tage lang blutigen Urin, und ich bemerkte das Bestehen einer Geschwulst in der linken Bauchhälfte. 14 Tage nach dem Unfalle wurde er in's Hospital aufgenommen und 2 Wochen lang beobachtet. Die Geschwulst war allmälig stark gewachsen, erstreckte sich vom Zwerchfell bis zum kleinen Becken und überragte nach rechts die Medianebene. Patient war sehr anämisch geworden, fieberte indess nicht. Ich neigte sehr dazu, anzunehmen, dass es sich um eine Verletzung eines grösseren Gefässes handele, weil die Anämie so ausgesprochen war und das Fieber fehlte, und zwar sprach um so mehr für diese Annahme, indem ich kurz vorher einen solchen Fall (Christian Richardsohn, 32 Jahre alt) beobachtete. In diesem Falle musste wegen Verletzung die Niere (mit Erfolg) exstirpirt werden. — In unserem Falle legte ich vom hinteren Thürflügelschnitte aus die Geschwulst bloss; dieselbe hatte eine colossale Ausdehnung und war gefüllt mit einer blutigen, urinös riechenden, jauchigen Flüssigkeit. In einem an der hinteren Fläche des abgehobenen Peritoneums liegenden organisirten Blutgerinnsel entdeckte ich beim Zerreissen eine festere Masse, welche grosse Aehnlichkeit hatte mit einem engmaschigen, mit schwarzem Blute gefüllten Schwamme. Diese Masse hatte nach Entfernung der anhaftenden Blutgerinnsel bezüglich der Form die grösste Aehnlichkeit mit dem unteren Drittel der Niere und enthielt, wie sich mikroskopisch nachweisen liess, Harncanälchen. Die Niere dagegen hatte, wie sich bei der genaueren Besichtigung zeigte, relativ ihre normale Configuration bewahrt. Der untere Rand der Niere war nur etwas mehr abgestutzt, kolbig, und zeigte eine strahlenartige Narbe. Die Wundhöhle

wurde mit sterilisirter Gaze ausgestopft und der Wundverlauf war ein normaler.

Die erste quere Nierenresection führte ich aus bei einer Frau aus O.; dieselbe war 30 Jahre alt und körperlich sehr gesund. Vor 11 Jahren entdeckte der behandelnde Arzt eine starke Anschwellung im linken Hypochondrium, welche er als die vergrösserte Milz ansprach. Die Geschwulst wuchs von Jahr zu Jahr immer mehr und hatte zur Zeit der Aufnahme in meine Behandlung die Grösse eines Kopfes; dieselbe war von kugeliger Form, prall gespannt, fluctuirte undeutlich und zeigte auf der Oberfläche kleine feste Höcker. Es handelte sich also um eine Cyste; dieselbe war äusserst beweglich, konnte nach oben in die Excavatio des Zwerchfelles, nach unten bis in's kleine Becken, nach rechts bis über die Mittellinie hinübergedrängt werden; dieselbe wurde ferner zum Theil an der inneren Seite, zuweilen auch in grösserer Ausdehnung an der vorderen Seite von Darmschlingen überdeckt. Die Nierengegend gab bei der Percussion einen gedämpften Schall. Die bimanuelle Untersuchung des kleinen Beckens ergab das Freisein des Genitalapparates. Die Entwickelung von dem linken Hypochondrium aus sprach gegen das Ausgehen der Cyste vom Mesenterium, mehr für die Entwickelung von einer beweglichen Milz. Bei der Entwickelung vom Mesenterium aus ist die Geschwulst in der Regel von einem Kranz von Darmschlingen umgeben, was hier fehlte. Die grosse Beweglichkeit der Geschwulst sprach gegen das Bestehen einer Cyste des retroperitonealen Bindegewebes, sowie gegen eine Cyste, ausgehend von einer immobilen Niere, resp. einem immobilen Pankreas. Wenn dieselbe von einem dieser letzterwähnten Organe ausging, so musste dasselbe beweglich sein. Der renale Explorativschnitt sollte mir über diese Verhältnisse, wie schon so oft, Aufschluss geben. Es wurde der hintere Thürflügelschnitt angelegt; die beiden horizontalen Schenkel müssen hierbei der Wirbelsäule sehr genähert werden. Ich drang von diesem Schnitte entlang der vorderen Fläche der Fascia lumbalis nach innen und oben hinter der Cyste vor und konnte die Niere nicht entdecken; dieselbe lag auch nicht etwa in einer Nische an der hinteren Fläche der Geschwulst; es musste also entweder die Niere intraperitoneal liegen, oder linkerseits gänzlich fehlen. Nach oben weiter vorwandernd, entdeckte ich das Pankreas und die Milz getrennt von der Cyste. Ich untersuchte jetzt bimanuell einerseits von der vorderen Fläche des Abdomens aus, andererseits von der Wundfläche aus die obere Grenze der Geschwulst umgreifend. Hierbei entdeckte ich, dass das obere Ende der Geschwulst in die intraperitoneal gelagerte Niere überging. Nachdem dies festgestellt war, löste ich das äussere Blatt des nicht so langen Mesoren ab, schob das Peritoneum über die Geschwulst und die Niere hinweg und zog die Geschwulst nebst Niere nach aussen; hierauf durchtrennte ich oberhalb der Geschwulst die Niere quer und traf hierbei nicht nur den intrarenalen Theil des Nierenbeckens, sondern auch den ureteren Theil des letzteren, d. h. den erweiterten Anfangstheil des Ureters. Die Nierenwundfläche blutete nicht sehr stark; die Blutung wurde gestillt durch Compression, durch Umstechung dreier Gefässe und durch Combustion. Die Wunde im Nierenbecken

wurde durch einige Nähte geschlossen, die Wundhöhle mit sterilisirter Gaze ausgestopft; der Verband musste täglich 2—3 mal gewechselt werden. — Der Wundverlauf war in den ersten 2 Tagen ein guter, am 3. Tage stellten sich septische Erscheinungen ein in Folge von Zersetzung des retinirten Urines um die Niere herum, so dass ich am 5. Tage gezwungen war, die Niere zu exstirpiren. Der Verlauf war von da ab ein guter.

Wenn ich noch einmal eine solche Operation auszuführen hätte, so würde ich die Cyste punctiren, Jodtinctur einspritzen und dann die Umgebung der Niere mit sterilisirter Gaze ausstopfen und eventuell erst nach 8 Tagen, nachdem die subperitonealen Bindegewebsmaschenräume gechlossen und gegen den Eintritt von Urin etc. vor Infection gesichert wären, die Cyste in der gleichen Weise reseciren, wofern eine Schrumpfung der Nierencyste nach der Jodinjection nicht eingetreten wäre. Jedenfalls dürfte es sich aber auch in der Zukunft empfehlen, bei der Excision der Nierencyste eine ausgiebige Verletzung des ureteren Theiles des Nierenbeckens zu umgehen.

Die zweite Operation der queren Nierenresection wurde zu einer günstigeren Zeit ausgeführt, und zwar, als die subperitonealen Bindegewebsmaschenräume schon durch eine Entzündung occludirt waren. Der Fall ist folgender: Patientin, Margaretha Pülz, 45 Jahre alt, war stets gesund. Seit $1^1/_2$ Jahren leidet sie aber zeitweilig an kolikartigen Schmerzen in der linken Seite. Weihnachten 1890 wurde sie an einer Nephritis behandelt, worauf sie wieder für längere Zeit gesundete. Seit 5 Wochen war sie jedoch wiederum bettlägerig, hatte zeitweilig Schmerzen in der linken Renalgegend und fieberte constant. Die Temperatur schwankte dauernd zwischen 39 und 40^0. Es entwickelte sich eine Geschwulst in der linken Renalgegend, das linke Bein stellte sich in Flexion. An beiden Beinen entstand ein leichtes Oedem. Die Diagnose lautete: Paranephritis, vielleicht in Folge von Steinniere. Nach einer 10tägigen Beobachtung sollte der Explorativschnitt Aufschluss über das Leiden geben. Es wurde am 21. 2. 91 der hintere Thürflügelschnitt angelegt, worauf ich gleich in eine Abscesshöhle gelangte, welche die Nierenkapsel umgab. Ich incidirte hierauf, wie ich das stets und von Anfang an bei der Blosslegung, Exploration und Exstirpation der Niere gethan habe, die Nierenkapsel und löste hierauf die vordere Nierenkapsel, welche mit der Vorderfläche der Niere fest verwachsen war, von der Niere ab. Hierbei ergab sich, dass ein Stein die Nierensubstanz an der Vorderfläche schon perforirt hatte, und mit seinem grössten Umfange in die vordere Kapsel hineinragte, während noch ein kleinerer Theil in der Perforationsöffnung der Niere lag. Ich extrahirte nach der vollständigen Ablösung der Kapsel den Stein aus der letzteren und benutzte die von der Natur gesetzte Nierenöffnung, um das Innere der Niere mit dem Finger zu palpiren. Hierbei ergab sich, dass noch ein zweiter Stein im Nierenbecken lag, dass ferner ein dritter grösserer Stein in einer gesun-

derten Abscesshöhle der unteren Hälfte der Niere sich befand. Die genaue Besichtigung der ganz freigelegten Niere ergab, dass die ganze obere Hälfte der Niere relativ gesund aussah, dahingegen die untere von Eiter vollständig durchsetzt und gelb verfärbt war. Bei dieser Sachlage schien es mir nicht wahrscheinlich, dass ich durch Incision alle Herde der Niere treffen und dass es mir gelingen würde, alle Steine, deren noch viele vorhanden waren und in der Nierensubstanz lagen, zu entfernen. Durch die einfache Incision und Auslöffelung der Abscesse und Excision der Wände derselben würde ich wahrscheinlich kleinere Steine zurückgelassen und der Patientin keine dauernde Heilung gewährleistet haben. Ich führte daher die Querresection des unteren Drittels der Niere aus und war, da die Schnittfläche noch nicht gesund war, genöthigt, noch eine weitere Scheibe vom äusseren Rande der Niere quer abzutragen. Die Blutung war eine geringe und wurde gestillt, wie im vorigen Falle, durch Compression, durch Umstechung einiger Gefässe und zuletzt durch Combustion. Die Wundhöhle wurde mit sterilisirter Gaze ausgestopft und der Verbandwechsel zuerst nach 24 Stunden vorgenommen, nachher alle 2 Tage, so oft wie derselbe durchnässt war. Am 9. Tage zeigte sich beim Verbandwechsel, welcher plötzlich wieder stärker durchnässt war, dass Stuhl in der Wundhöhle lag. Es bestand eine kleine fistulöse Communication mit dem Colon descendens. Die Wundfläche der Niere war zu dieser Zeit schon geschlossen; die Palpation des noch erhaltenen Nierentheiles ergab, dass derselbe seine Gestalt und Grösse bewahrt hatte. Die Fistel des Colon lag genau an der Kapselstelle, wo der Stein gesessen hatte. Es befand sich daher der Stein auf seiner Wanderung durch die Niere, Nierenkapsel und Colonwand und wurde auf derselben in Folge der Operation gestört. Wahrscheinlich würde derselbe in das Coloninnere eingetreten sein, so dass also die Möglichkeit einer Naturheilung nicht ausgeschlossen war, wofern es der Niere gelungen wäre, alle Steine auf dem gleichen Wege in das Coloninnere zu befördern und wofern nicht umgekehrt Koth in das Nierenbecken eingetreten wäre. Die Wundhöhle hat sich heute, am 29. 3., sehr verkleinert; die Niere kann man kaum mehr sehen; es tritt indess zuweilen noch Koth in die Wundhöhle ein, so dass die Möglichkeit nicht ausgeschlossen ist, dass die Fistel des Colon geschlossen werden muss. — Am 18. 4. ist die Heilung spontan so weit vorgeschritten, dass nur noch eine trichterförmige Fistel besteht; es tritt selten noch Koth aus.

Die Frage der Zulässigkeit der queren Nierenresection ist durch diesen Fall in bejahendem Sinne entschieden.

---

4. Resection der Hüftgelenkspfanne und partielle Resection des Oberschenkelkopfes.[1])

In den Verhandlungen des letzten Chirurgen-Congresses habe ich einen Bericht über eine neue Operationsmethode, die Resection der Gelenkpfanne der Hüfte, gegeben. Dieselbe wurde im ersten Falle ausgeführt wegen einer septischen Epiphysenlinien-Entzündung der linken Hüftgelenkpfanne. Der Erfolg der Operation war der, dass der septische Process augenblicklich coupirt, dass die sonst nöthig gewordene typische Hüftgelenkresection umgangen und somit die Epiphysenlinien des oberen Endes des Femur erhalten wurden. Dem Beine wurde die normale Länge conservirt. Das Hüftgelenk ist indess in gestreckter Stellung ankylosirt. Die in Aussicht gestellte Erhaltung der Beweglichkeit wurde nicht erzielt, vielleicht auch in Folge des Verschuldens des Patienten selbst, welcher sich der zur Nachbehandlung nöthigen gymnastischen Behandlung nicht unterwarf. Der Gang ist ein fester und sicherer.

Im Verlaufe dieses Jahres war ich häufiger in der Lage, diese Operation, und zwar das erste Mal aus gleicher Ursache, auszuführen wie im vorigen Falle. Die Operation wurde indess, weil der Process ein weitvorgerückterer war, combinirt mit der concentrischen partiellen Resection des Oberschenkelkopfes, d. h. der concentrischen Abschälung des Gelenkkopfes, so dass der neugebildete Kopf die Configuration des normalen Kopfes im verkleinerten Maassstabe wiedergab, und ferner combinirt mit der totalen Excision der erkrankten Gelenkkapsel.

Der Fall ist kurz folgender:

Frau F. aus Köln, 19 Jahre alt, schob die Entstehung des Leidens auf eine geringfügige Gelegenheitsursache. Sie stieg am 25. April 1889 in einen Kahn, letzterer gerieth hierbei sehr in's Schwanken und nur mit Mühe konnte Patientin sich aufrecht halten. Am gleichen Abende erkrankte Patientin unter einem Schüttelfroste, welcher ein continuirliches Fieber einleitete; es stellten sich heftige Schmerzen im rechten Beine, im Hüftgelenke und nach einigen Tagen auch in verschiedenen anderen, indess nur wenig anschwellenden Gelenken ein. Das rechte Bein schwoll nach einigen Tagen besonders im Gebiete des rechten Oberschenkels und der rechten Hüfte stark an und durfte nicht berührt werden, ohne den heftigsten Schmerz hervorzurufen. —

---

[1]) Vorgetragen am 4. Sitzungstage des Congresses, 4. April 1891.

Patientin wurde 8 Wochen an acutem Gelenkrheumatismus behandelt und alsdann am 20. Juni ausserordentlich schwach in's Bürgerhospital aufgenommen. Bei der Aufnahme ergab die örtliche Untersuchung Folgendes: Starke Anschwellung des ganzen rechten Oberschenkels, besonders der rechten Nates, intensiver, heftiger Schmerz in der rechten Beckenhälfte, besonders bei den leisesten Bewegungen des rechten, bewegungslosen Beines, leichte Schwellung in der rechten Fossa iliaca und im kleinen Becken gegenüber dem Pfannenboden. Die passive Bewegung des Oberschenkels war für die Flexion und Adduction kaum, mehr für die Abduction behindert. Patientin war äusserst schwach, stark abgemagert, delirirte leicht, fieberte andauernd stark, hatte eine trockene Zunge, verweigerte jegliche Nahrungsaufnahme und bot ganz das Bild einer Sepsis. — Die Diagnose lautete auf das Bestehen einer acuten septischen Hüftgelenksentzündung, wahrscheinlich einer septischen Entzündung der Epiphysenlinien des Hüftgelenkes, vielleicht einer der beiden Trochanteren, oder des Schenkelhalses, mit einer wahrscheinlich stärkeren Betheiligung der Pfanne. Mit grosser Wahrscheinlichkeit handelte es sich jedoch um eine primäre Epiphysenlinienentzündung der Gelenkpfanne; für die primäre Betheiligung der Epiphysenlinie der Pfanne sprach die geringe Störung der Flexion und Streckung des Oberschenkels gegenüber der langen Dauer des acuten Processes und die Vorwölbung des Pfannenbodens, und an dritter Stelle das Fehlen eines Abscesses resp. einer Fistel trotz des langdauernden acuten Processes. — Da ich die Diagnose auf das Bestehen der Epiphysenlinienentzündung der Pfanne nicht mit Bestimmtheit stellen konnte und da auch jedenfalls selbst beim primären Ausgehen der Entzündung von der Epiphysenlinie der Pfanne der Kopf mit afficirt war, so legte ich ihn am 20. Juni 1889 von dem sogenannten Trochanterenschnitte aus bloss, wie ich denselben jetzt stets bei Resection des Hüftgelenkes anwende. Derselbe verläuft 10—15 Ctm. dicht und entlang dem vorderen Rande des Femur resp. des Trochanter und überragt die Trochanterenspitze nach oben um mindestens 10—15 Ctm. Im unteren Gebiete des Schnittes dringe ich direct bis auf den Knochen vor, löse das Periost vom Femur ab und dringe, entlang der vorderen Fläche des Schenkelhalses nach innen wandernd und den Ansatz der vorderen Kapsel an den Schenkelhals theils mit dem Hebel vom Halse ablösend, theils mit dem Messer durchtrennend, in's Gelenk ein. Der Oberschenkel wird hierbei stark nach aussen rotirt, wobei der Kopf nach einer ausgiebigen Durchtrennung der vorderen Kapsel nach vorn luxirt. — Kehre ich zu unserem Falle zurück, so ergab sich jetzt, dass die Kapsel noch nicht durchbrochen und dass das Gelenk mit Jauche gefüllt, dass der Knorpel des Kopfes livid verfärbt, indess glatt, dass dahingegen die Beckenpfanne vom Knorpel entblösst und rauh war. Es wurde nun der ganze Kopf durch Abschälung des Knorpels concentrisch verkleinert. Der Kopf hatte nach der Abschälung seine normale Gestalt und war nur verkleinert. Die ganze Kapsel wurde excidirt, eine Procedur, welche sich bei der forcirten Auswärtsrollung des Oberschenkels leicht ausführen lässt. Hierbei ist nöthig, den Oberschenkel bald zu strecken, bald zu flectiren und abduciren und gleichzeitig einen Zug am Beine auszuführen.

An letzter Stelle sollte die Pfanne ausgemeisselt werden; es ergab sich hierbei jedoch, dass der Knochen der Gelenkpfanne mit Eiter infiltrirt und weich war und sich mit dem Meissel ausgraben liess. Aus diesem Grunde wurde nun vom suprasymphysären extraperitonealen Explorativschnitte aus, welcher sich nach rechts bis zum äusseren Drittel des Ligamentum Poupartii erstreckte, das Peritoneum von der Fossa iliaca und von der Blase abgelöst und nach hinten geschoben, so dass die dortigen Gefässe, die Fossa iliaca und der Kleinbeckeneingang im vorderen Abschnitte freilagen. — Ich führte nun, während die Gefässe durch einen stumpfen Haken nach aussen gehalten wurden, entlang der Linea innominata einen Schnitt durch das Periost und löste dasselbe, welches nur locker aufsass und nach dem kleinen Becken hin durch Eiter abgehoben war, nach unten, entlang der inneren Wand des kleinen Beckens, ab. Das Gleiche geschah mit dem Periost des vorderen Abschnittes der Fossa iliaca, während ein stumpfer dreizackiger Haken die Gefässe nach aussen hielt und schützte. Hierauf ward mit einem grossen Meissel die Pfanne resp. das obere und untere Dach der Pfanne in solchem Umfange fortgemeisselt, dass man die Gelenkhöhle genau überschaute. Alsdann wurde der neugebildete, verkleinerte Kopf durch Rotation nach innen in die neugebildete, vorgrösserte Pfanne eingerenkt. Die Wundhöhle wurde von aussen und vom Beckeninneren ausgestopft. Es wurde ferner eine longitudinale Extension des Beines nach unten und eine nach innen rotirende Extension angelegt, so dass der Femur nach innen rotirt ward. Der Wundverlauf war ein sehr guter; von dem Augenblicke der Operation ab schwand das Fieber und Patientin erholte sich rasch. Am 4. October war die Heilung eine vollständige, ohne Fistel, und konnte Patientin das Bett verlassen. Es bestand nur eine geringe Verkürzung von $1 — 1\,^1/_2$ Ctm., entsprechend dem Substanzverlust der Beckenpfanne und des Kopfumfanges. Die Flexion und Streckung des Beines war absolut frei, die Abduction etwas, die Adduction und die Rotation wenig behindert. Patientin konnte frei und ohne merklich zu hinken herumgehen. Leider fiel sie Mitte November auf den Trochanter und es entwickelte sich eine Entzündung des neuen Gelenkes, welche nach etwa 14 Tagen in Eiterung überging. Dieselbe war anfänglich eine profuse. Die Fisteln schlossen sich bald wieder. Heute geht Patientin wiederum frei herum, indess noch immer nicht so gut, wie vor dem Unglücksfalle.

In diesem Falle hat also die Resection der Hüftgelenkpfanne im Verein mit der concentrischen partiellen Resection des Hüftgelenkkopfes, den septischen Process coupirt und dem Oberschenkel die Epiphysenlinien und dem Beine die normale Länge oder die nur um ein Geringes verminderte Länge des Beines und die fast normale Beweglichkeit des Gelenkes erhalten. Es besteht eine gut functionirende Gelenkverbindung zwischen Kopf und Pfanne.

Die heutige Operation zerfällt eigentlich in 2 Operationen: die Resection der Hüftgelenkpfanne und die concentrische partielle

Resection des Hüftgelenkkopfes. In dem ersten Falle habe ich die Resection der Hüftgelenkpfanne wegen septischer Epiphysenlinien-Entzündung ausgeführt. Ich habe in diesem Jahre nicht mehr Gelegenheit gehabt, diese Operation allein auszuführen.

Diese Operationen dürften jedoch auch bei der begrenzten Tuberculose der Hüftgelenkpfanne indicirt sein, indess wegen der seltenen frühzeitigen Beobachtung des primären Gelenkpfannenleidens selten zur Ausführung gelangen. Die Pfannenresection ist indess auch indicirt als Nachoperation in den Fällen, wo früher die typische Resection des Hüftgelenkkopfes ausgeführt worden ist und wo noch eine dauernde Eiterung wegen Pfannentuberculosis besteht.

In früherer Zeit habe ich hier häufiger die Nachresection des Femurendes, die nochmalige Ausschabung der Pfanne, selbst Resection der ganzen Pfanne vom Trochanteren-Schnitte aus vergeblich ausgeführt. Die Eiterung aus den Fisteln blieb bestehen und die Patienten erlagen nachher entweder der andauernden Eiterung oder der Lungentuberculose etc.

Ich habe in diesen Fällen 2mal die Hüftpfannen-Resection vom suprasymphysären Schnitte aus mit Erfolg ausgeführt.

Bei Kind Schulze aus Stenglingen, 7 Jahre alt, wurde im August 87 im Hüftgelenke die typische Hüftgelenk-Resection mit Ausschabung der Pfanne ausgeführt; ein Jahr nachher führte ich mit Erfolg die Pfannenresection aus, worauf die Fisteln, welche früher dauernd massenhaft Eiter spendeten, ausheilten.

Die concentrische partielle Resection des Kopfes mit Bildung einer neuen Pfanne und mit einer gleichzeitigen Annagelung ist auch angebracht bei der angeborenen Luxation.

Beide Operationen sind indicirt bei gleichzeitig ausgedehnter, die Pfanne ganz durchsetzender Tuberculose mit gleichzeitig bestehendem Beckenabscess. Diese Operation habe ich 3mal ausgeführt. Ein Patientchen starb 2 Stunden nach der Operation an Collaps.

Bezüglich der Ausführung der concentrischen Resection des Gelenkkopfes erlaube ich mir noch darauf aufmerksam zu machen, dass dieselbe eventuell bei bestehender Herdtuberculosis der Epiphysenlinie des Kopfes mit der Auslöffelung derselben verbunden werden darf; indess darf hierbei nicht das Periost rings um den

Schenkelhals abgelöst werden, weil sonst leicht ein Necrosis des central von der Epiphysenlinie gelagerten Kopftheiles entsteht. Letzteres ist, ohne dass das Endresultat dadurch gelitten, 4mal eingetreten. Der noch erhaltene Theil des Schenkelhalses war jedoch auch in diesen Fällen genügend, um dem Oberschenkel in der Pfanne eine Stütze zu geben und das Wandern desselben nach oben zu verhindern.

Wenn ich ein Résumé der Operationen gebe, so wurden dieselben nur bei vorgeschrittener Tuberculosis des Hüftgelenkes ausgeführt. Die Ausheilung ist jedenfalls in gleich kurzer Zeit eingetreten wie nach der typischen Resection des Hüftgelenkkopfes. In 3 Fällen wurde eine Heilung ohne Fistel erzielt, in den übrigen Fällen liefern die Fisteln noch wenig Eiter, 3mal wurde eine gelenkige Verbindung zwischen dem Kopfe und der Pfanne erzeugt. Niemals trat eine Wanderung des Schaftes ein.

Seit Ausführung der ersten Operation habe ich nie mehr eine typische Resection des Schenkelkopfes ausgeführt; nach meinen bisherigen Erfahrungen glaube ich, dass diese Methode im Stande ist, die typische Resection fast ganz zu verdrängen.

V.

Experimentelles über submucöse Resection von Darm und Magen.

Von

Dr. Ernst Kummer

in Genf.[1])

(Mit Holzschnitten.)

„Hauptsache ist und bleibt bei jeder Darmnaht, dass Serosa mit Serosa innig zusammenliegt; erzielt man dieses, so ist alles übrige ziemlich gleichgiltig," sagt König in der letzten Auflage seines Lehrbuches.

Es ist die Lembert'sche Nahtmethode, speciell mit der Modification von Czerny, welche man heutzutage besonders in Verwendung zieht, um diese Aneinanderlagerung der serösen Flächen zu erreichen.

Nach der Darmresection und Naht nach Lembert-Czerny erzielt man denn wirklich auch mit ziemlicher Sicherheit eine solide Vereinigung der beiden Darmenden; jedoch bietet die Darmresection und Naht nach Lembert-Czerny eine Gefahr, auf welche W. Roser vor 10 Jahren hingewiesen hat. (Centralbl. f. Chir. 1881 p. 818.) Roser verlor nämlich unter den Zeichen von Ileus eine Patientin, bei welcher wegen gangränöser Hernie Darmresection und Naht nach Lembert-Czerny ausgeführt worden war; bei der Autopsie fand man als Todesursache eine durch die Naht gebildete Stenose, welche zum völligen Darmverschluss geführt hatte.

In einer Statistik von 77 secundären Darmresectionen erwähnt Götz 3 Todesfälle, wo der lethale Ausgang im unmittelbaren An-

[1]) Vorgetragen am 2. Sitzungstage des Congresses, 2. April 1891.

schluss an die Operation eintrat und durch Darmverschluss in Folge des Nahtwulstes herbeigeführt worden war.

In den Fällen, wo eine Stenose nach Darmnaht zwar besteht, aber nicht zu völligem Darmverschluss führt, erfolgt auch nicht unmittelbar der Tod, wohl aber folgende Störungen:

Vortragender demonstrirt die Abbildung eines längs aufgeschnittenen Darmes eines Hundes, welcher 8 Tage nach der Darmresection und Naht nach Lembert-Czerny zum Zwecke der Autopsie getödtet worden war. Der Hund hatte sich von der Operation bald erholt gehabt, und befand sich zur Zeit, wo er getödtet wurde, anscheinend völlig wohl. Auf der Abbildung erkennt man jedoch die bedeutende Stenose an der Nahtstelle und die Erweiterung des Darmes oberhalb der Naht: Offenbar haben sich oberhalb der Naht die Kothmassen gestaut und den Darm ausgedehnt. Die durch die Kothstauung bedingte Steigerung des intravisceralen Druckes oberhalb der Naht führt zuerst zu Dilatation des zuführenden Darms, und kann, wenn sie auf eine gewisse Höhe getrieben wird, die Darmnaht zum Platzen bringen; Götz zählt auf 77 Fälle von secundärer Darmresection 9 Todesfälle durch Perforation an der Nahtstelle. Bei 5 von diesen 9 Fällen ist ausdrücklich angegeben, dass die Darmresection und Naht nach Lembert-Czerny zur Verwendung gezogen war. Wir glauben nicht Unrecht zu haben mit der Annahme, dass beim Zustandekommen dieser Perforationen ganz speciell der eben erwähnte Mechanismus der intravisceralen Drucksteigerung wirksam gewesen ist.

Uebersteht nun der Organismus nach Darmresection und Naht nach Lembert-Czerny die Gefahr der Perforation, so droht ihm doch noch eine weitere Gefahr, die sich erst nach längerer Zeit, aber dann ganz plötzlich einstellen kann.

Vortragender demonstrirt die Abbildung eines Längsschnittes durch die Darmwand eines Hundes, welcher 5 Monate nach Darmresection und Naht nach Lembert-Czerny getödtet worden war. Man sieht, wie der Längsschnitt der Muscularis oberhalb der Narbe bedeutend breiter erscheint als unterhalb derselben, die Muscularis ist hypertrophirt, um die Mehrleistung zu bewältigen, die von ihr verlangt wird; die Kothmasse soll nämlich durch einen Engpass durchgleiten, ohne dass dabei die Kothcirculation selbst verlangsamt würde. Durch diese Hypertrophie der Muscularis ist also

vorläufig die Stenose compensirt. Dieser hypertrophische Muskel kann aber plötzlich erlahmen, und dann werden die Symptome der Stenose manifest, und dann kann nach längerer, anscheinend völliger Gesundheit unter den Zeichen der Darmlähmung plötzlich der Tod erfolgen.

Vortragender hat dieses vor einiger Zeit erlebt bei einem 35jähr. Manne mit anscheinend gesunden Bauchorganen, der aber, wie die Section aufdeckte, an einer wahrscheinlich congenitalen Verengerung von Colon transversum und descendens litt. Bei diesem Manne wurde eine Osteotomia subtrochanterica vorgenommen; Alles ging gut; Pat. hatte nie Fieber und fühlte sich wohl, als plötzlich, 3 Wochen nach der Operation, nach einer reichlichen Abendmahlzeit Erbrechen auftrat, und unter den Zeichen von Darmparalyse Pat. nach 4 Tagen zu Grunde ging. Das Colon transversum und descendens war auf Fingerdicke verengt, und man fragte sich, wie überhaupt Kothballen jemals durch ein solches Darmrohr passiren konnten. Durch eine beträchtliche Mehrarbeit hatte die Darmmuscularis eine ziemlich normale Kothcirculation unterhalten, so lange das Individuum unter günstigen Verhältnissen lebte, sowie aber durch eine 3wöchentliche Bettruhe und eine an sich geringe Magenstörung die Peristaltik gestört wurde, versagte der Darm plötzlich seinen Dienst.

Unter solchen Umständen haben wir es für angezeigt gehalten, nach Mitteln zu suchen, um bei der Darmnaht eine Stenose zu vermeiden.

Die Methode der Einführung hohler Fremdkörper mussten wir verwerfen, denn gerade die geben Anlass zu Darmobstruction durch Bildung von Stercolithen. Einen besseren Weg schien uns W. Roser angedeutet zu haben, indem er anlässlich seines schon erwähnten Falles räth, nach querer Darmresection die vorfallende Schleimhaut zu reseciren, selbst ausgeführt hat er diesen Vorschlag nicht. Rydygier schnitt bei seinen Hundeexperimenten nach querer Darmresection die vorfallende Schleimhaut im Niveau von Muscularis und Serosa ab. Bei der nachfolgenden Lembert'schen Naht werden die Darmränder aber wieder nach innen gekrempelt, wodurch das Darmlumen verengert wird. Chaput ätzt die vorfallende Schleimhaut weg; jedoch erkennt man aus der Zeichnung, welche er seiner Arbeit beigefügt, dass er durch seine Naht wieder einen stenosirenden Wulst erzeugt.

Auch wir haben uns zur Verbesserung der Naht an die Schleimhaut gewendet, und wir werden sogleich beschreiben, wie wir durch submucöse Resection die Bildung eines stenosirenden Nahtwulstes zu verhüten suchen.

I. Submucöse Resection des Dünndarms.

Jede gute Darmnaht muss folgende zwei Bedingungen erfüllen:

1) Die Darmnaht soll die genähten Darmenden zu möglichst schneller Verklebung und solider Vereinigung bringen.

2) Die Darmlichtung soll nach der Darmnaht eine möglichst normale sein.

Keine der bisherigen Methoden der Darmnaht schien uns der zweiten Bedingung genügend nachzukommen, und wir haben daher seit 1888 Experimente an Hunden ausgeführt, in der Absicht, eine Darmverengerung bei der Darmnaht zu vermeiden.

Wir geben im Folgenden eine vorläufige Mittheilung über die Art und die Resultate unserer Experimente, und behalten uns vor, an einer anderen Stelle ausführlicher darauf zurückzukommen.

Wir gingen in folgender Weise vor:

Man erkennt leicht auf einem Querschnitt des Darmes nach aussen von der Mucosa eine weisse Linie, welche die Submucosa darstellt. Letztere ist innig verwachsen mit der Schleimhaut, aber sehr verschieblich gegen die Muscularis, von welcher sie leicht abgelöst werden kann. Wenn man auf dem Querschnitt des Darmes, am besten am Mesenterialansatz beginnend, Mucosa und Submucosa mit einer Pincette erfasst, so kann man mit dem Fingernagel Muscularis und Serosa wie eine Manchette leicht über den Darm nach hinten stülpen und ohne wesentlichen Blutverlust in dieser Weise einen Cylinder von beliebiger Länge, bestehend aus Mucosa und Submucosa isoliren (s. Fig. 1).

Vortragender resecirt nun diesen Cylinder, bestehend aus Mucosa und Submucosa, in einer Länge von circa $1^1/_2$ Ctm. Hierauf werden die gegenüber liegenden Schleimhäute vernäht (Fig. 2); alsdann wird der nach hinten gestülpte musculo-peritoneale Lappen so zurück geklappt, dass Serosa sich mit Serosa ausgedehnt berührt, und in dieser Lage werden die musculo-peritonealen Lappen durch Naht vereinigt (Fig. 3).

Der Nahtwulst, welcher bei Lembert-Czerny'scher Darmnaht, die Darmlichtung verengert (Fig. 4) wird also bei der Naht nach submucöser Resection auf die Aussenseite des Darmes verlegt.

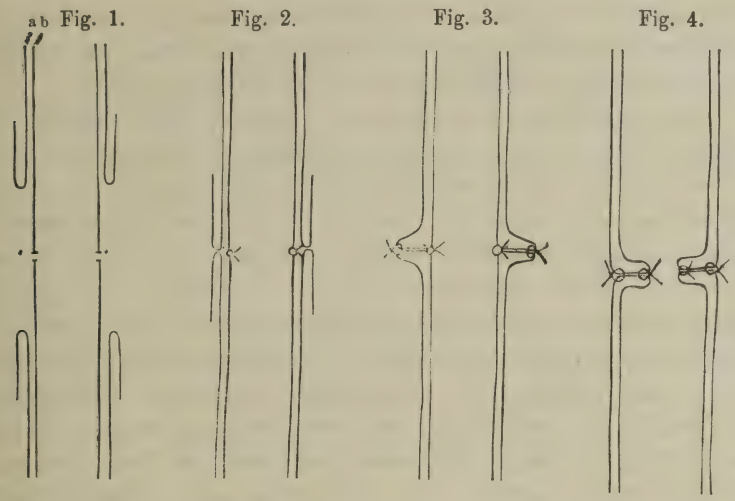

Fig. 1. Der Mucosacylinder ist losgelöst, die dadurch gebildete musculo-peritonealen Lappen sind nach aussen umgeschlagen. a Peritoneum und Muscularis; b Mucosa und Submucosa.

Fig. 2. Die Mucosacylinder sind resecirt und die Mucosae genäht.

Fig. 3. Die musculo-peritonealen Lappen sind in der Weise umgestülpt, dass Serosa sich breit an Serosa legt. In dieser Lage wurden die musculo-peritonealen Lappen vereinigt. Der Nahtwulst ist so nach aussen verlegt; die Darmlichtung normal.

Fig. 4. Lembert-Czerny'sche Darmnaht. Der Nahtwulst springt nach innen vor und verengert die Darmlichtung.

Es werden Tafeln [1]) demonstrirt, nach Präparaten gezeichnet, die dem Hunde entstammen, und welche zeigen, dass die obige Auseinandersetzung und die hier beigefügten schematischen Zeichnungen den thatsächlichen Verhältnissen entsprechen.

Bei der vorgeschlagenen submucösen Resection und Naht gelingt es leicht diejenige Stelle mit Sicherheit zu versorgen, welche bei der Lembert'schen Naht stets einen schwachen Punkt darstellt: bei der Länge und Schlaffheit der musculo-peritonealen Lappen ist es möglich, auch am Mesenterialansatz Serosa mit Serosa exact zu vereinigen und in dieser Weise die nöthige Sicherheit der Naht zu garantiren.

Bei der Lembert-Czerny'schen Darmnaht riskirt man mit der Nadel, nicht bloss Serosa und Muscularis, sondern auch die Schleimhaut zu durchstechen, wodurch die Naht der Infection durch die Kothmassen ausgesetzt wird. Diese Gefahr besteht nicht bei

[1]) Die demonstrirten Tafeln wurden ausgeführt von meinem Freunde Prof. Dr. Chodat in Genf nach Zeichnungen, die ad naturam vom Hundedarm aufgenommen worden waren.

der beschriebenen Naht nach submucöser Resection, wo man die musculo-peritonealen Lappen ruhig vereinigen kann, ohne befürchten zu müssen, die Schleimhaut mit der Nadel zu fassen.

Von der Ueberlegung ausgehend, dass für die Sicherheit der Darmnaht wesentlich die seröse Vereinigung der Darmenden in Frage kommt, hat der Vortragende in einem Versuch beim Hunde auf die Schleimhautnaht verzichtet und bloss die musculo-peritonealen Lappen aneinander genäht. Bei der Autopsie des Thieres konnte man sich jedoch überzeugen, dass ein Kothabscess sich gebildet hatte, zwischen der unvernähten Schleimhaut und der Muscularis. Dieser Abscess hatte zwar während des Lebens keine Erscheinungen gemacht, hätte aber bei günstiger Gelegenheit sehr wohl in die Bauchhöhle durchbrechen und eine Peritonitis erzeugen können; wurde hingegen, nach submucöser Resection, der Naht der musculo-peritonealen Lappen eine Schleimhautnaht vorausgeschickt, so war niemals Bildung eines Kothabscesses nachzuweisen.

Beim Vergleich zweier Darmnarben, die eine nach querer Darmresection und Lembert-Czerny'scher Naht, die andere nach submucöser Resection und Naht, wie sie oben beschrieben ist, constatirt man, dass die Narbe nach submucöser Resection breiter ist als diejenige nach querer Resection. Wenn es nun erlaubt ist, aus der Breite des Längsschnittes einer Darmnahtnarbe auf deren Festigkeit zu schliessen, so wird man sich zu Gunsten der submucösen Resection aussprechen müssen.

Obschon niemals Symptome beobachtet wurden, welche auf eine Nekrose der musculoperitonealen Lappen gedeutet hätten, stellte der Vortragende mehrere Experimente an, um diese Frage näher zu studiren. Nach submucöser Darmresection verschiedener Ausdehnung und nachfolgender Naht wurde einem Hunde eine Farblösung in die Blutbahn eingespritzt. Man constatirte, dass der musculoperitoneale Lappen auf über $1^1/_2$ Ctm. Ausdehnung sich genau so färbte wie der Rest des Darmes; seine Gefässversorgung war also intact geblieben. Demgemäss darf man eine submucöse Darmresection von $1^1/_2$ Ctm. ausführen, ohne dass der gebildete musculoperitoneale Lappen in Gefahr wäre, der Nekrose anheim zu fallen.

Der Hauptvortheil der Darmnaht nach submucöser Resection besteht nun darin, dass diese Naht keine Darmverengerung erzeugt.

Dieses wird veranschaulicht durch eine Abbildung, welche der Vortragende demonstrirt und welche den Längsschnitt durch den Darm eines Hundes darstellt, welcher 8 Tage nach submucöser Darmresection und Naht getödtet worden war. An der Stelle der Naht kann man durchaus keine Verengerung nachweisen; eben so wenig eine Erweiterung des Darmes oberhalb der Naht.

Die Darmnaht nach submucöser Resection entspricht demgemäss der Anforderung, eine normale Darmlichtung wieder herzustellen.

Diese Versuche über submucöse Darmresection wurden gemacht am Hunde, dessen Darm zwar viel Aehnlichkeit darbietet mit dem menschlichen Darme; eine Reihe von Experimenten am frischen Kadaver führte uns aber zur Ueberzeugung, dass die submucöse Darmresection beim Menschen ebenso gut ausführbar sei wie am Hunde.

Den Liebhabern der Darmresectionen bei gangränösen Hernien könnte es erscheinen, als ob die submucöse Resection in solchen Fällen kaum ausführbar wäre, in Anbetracht der starken Ausdehnung und daherigen Verdünnung der Darmwand. Wenn man jedoch den Kocher'schen Rath befolgt, das ausgedehnte Darmstück sehr ausgedehnt zu reseciren, weil sich in demselben stets tiefgehende Circulationsstörungen einstellen, so erscheint die submucöse Darmresection auch in solchen Fällen durchaus anwendbar und nach der oben angeführten Erfahrung W. Roser's empfehlenswerth.

Zusammenfassend sagen wir:

1) Die bisherigen Methoden der Darmresection und -Naht genügen höchstens der ersten Anforderung an eine gute Darmnaht: Solidität; sie erfüllen aber durchaus nicht die zweite Bedingung: Herstellung einer normalen Darmlichtung.

2) Die oben beschriebene Darmnaht nach submucöser Resection erfüllt die beiden Bedingungen. Sie ist daher der Naht nach querer Resection vorzuziehen.

3) Es steht nichts im Wege, anzunehmen, dass die submucöse Darmresection und Naht, die am Hunde und Cadaver leicht ausführbar ist, sich auch am lebenden Menschen bewähren wird.

II. Submucöse Magenresection.

Es erübrigt nun noch, auf eine besondere Art der submucösen Resection einzugehen, welche unter Umständen am Magen gewisse Vorzüge zu gewähren scheint, nämlich die submucöse Resection ohne vorherige Eröffnung des Magens. Wir sind dabei in folgender Weise vorgegangen:

Durchschneidet man am Magen des Hundes vorsichtig das Peritoneum und nachher die rothe Muskelschicht, so stösst man auf eine weisse Membran, welche die Submucosa darstellt. Peritoneum und Muscularis können mit Leichtigkeit als circulärer Lappen von der Submucosa abgelöst werden, ohne dass letztere dabei verletzt wird. Ist einmal oberhalb und unterhalb des zu resecirenden Theiles die Submucosa in genügender Ausdehnung freigelegt, so wird der so gebildete Mucosaschlauch oben und unten doppelt unterbunden und dazwischen durchschnitten. In dieser Weise ist aus der Continuität des Magens ein Stück eliminirt, ohne dass dabei das Magen-Innere eröffnet worden wäre.

Nachdem der Magen und der Darm, jeder für sich, verschlossen sind, müssen dieselben hernach durch Gastro-Enterostomie mit einander in Verbindung gebracht werden.

Vortragender demonstrirt eine Abbildung, welche zeigt, wie diese Operation am Hunde ausgeführt wurde; das Thier erholte sich vollkommen und ernährte sich anscheinend normal. 3 Wochen nach der Operation riss der Hund seine Bauchwunde auf und starb $1^1/_2$ Tag später an Peritonitis. Der Verschluss von Magen und Duodenum sowie die Heilung der Gastro-Jejunostomie war tadellos.

Was nun die Verwendbarkeit dieser Art des Vorgehens beim Menschen betrifft, so könnte dasselbe versucht werden bei Fällen, wo die Pylorusresection so ausgiebig gemacht werden muss, dass Magen und Duodenum ohne übermässige Spannung nicht in directe Vereinigung zu bringen sind, und wo man, nach dem Vorgange Billroth's, Magen und Duodenum jedes für sich verschliesst und nachher Gastro-Enterostomie folgen lässt.

Herr Professor Kocher nahm Veranlassung, die submucöse Magenresection beim Menschen anzuwenden. Es folgt hier eine Zuschrift zu Händen des Chirurgen-Congresses (s. Anhang), in

welcher Herr Kocher unter anderem die Verwendbarkeit der submucösen Resection, speciell für den Magen des Menschen, bespricht.

Anhang.

Ueber eine neue Methode der Magenresection mit nachfolgender Gastro-Duodenostomie.

Von

Prof. Kocher

in Bern.

Professor Kocher hat sich schon auf dem XVI. Chirurgen-Congress unter Berufung auf zwei glücklich verlaufene Fälle von Magenresection, welche nachträglich ohne nachweisliches Recidiv an Narbenstenosen zu Grunde gingen, dahin ausgesprochen, dass es gerathen sein dürfte, principiell die Gastroenterostomie nach Resection der krebsigen Partie an Stelle der von Billroth ursprünglich empfohlenen Resectio pylori mit directer Vereinigung zu setzen.

In dieser Auffassung haben ihn die seitherigen Erfahrungen nur bestätigt. Mit Ausnahme besonders günstiger Fälle ist es nicht möglich, das Duodenum in die grosse Resectionswunde des Magens so einzunähen, dass man volle Sicherheit hat, auch nur der ersten Anforderung eines unmittelbar völlig dichten Nahtverschlusses Genüge geleistet zu haben. Diese Sicherheit lässt sich aber erreichen durch eine modificirte Gastro-Enterostomie.

Kocher hat über seine Methode der Einfügung des Jejunums in den Magen schon damals mündlich Aufschluss gegeben. Sie besteht darin, dass der Darm nicht in der Längsrichtung, sondern quer an der Convexität geöffnet wird und die Wundränder in die entsprechende Längswunde an der Vorderfläche des Magens in der besonderen Weise eingefügt werden, dass nur der Wundrand des abführenden Darmtheiles in gewohnter Weise mit dem unteren Wundrand der Magenwunde vereinigt wird, der Rand des zuführenden Darmtheiles dagegen 2 Ctm. entfernt von der Oeffnung an den oberen Rand der Magenwunde geheftet wird. Auf diese Weise wird durch Ventilbildung der Einfluss des Mageninhaltes in das untere Darmende gewährleistet.

In 3 der letzten Fälle zeigte es sich nun noch vortheilhafter, nach Resection des kranken Magenabschnittes das Ende des Duodenums in eine eigens angelegte Magenöffnung einzusetzen, und zwar wurde einmal die der Magennaht parallel laufende Wunde an der vorderen Magenwand, zweimal an der hinteren angelegt. Letzteres Verfahren ist vorzuziehen, weil es das Duodenum den geringsten Zerrungen aussetzt, hat aber immerhin zur Voraussetzung, dass man völlig freien Zugang sich wahre, um das Duodenum im ganzen Umkreis durch eine ununterbrochen fortlaufende Nahtreihe vollkommen verlässlich in die Magenöffnung einsetzen zu können.

Diese Resectionsmethode mit Gastro-Duodenostomie ist zuerst am 3. Februar 1890 gemacht worden. Eine ganz wesentliche Erleichterung dieser Art des Vorgehens ist die Benutzung des Verfahrens, welches Dr. Kummer für die Darmresection angegeben hat, auch für den Magen, nämlich die submusculäre Ablösung der Magenwand vor der Durchschneidung. Dieselbe ermöglicht eine sehr exacte Entfernung des Kranken, indem man unter allmäliger Durchschneidung der Serosa und dann der Muscularis in die Lage versetzt wird, die Unterbindungen exact zu machen und so Schnitt für Schnitt sich zu überzeugen, dass dieselben wirklich im gesunden Gewebe, entfernt von der Neubildung, geführt werden. In dieser Beziehuug ist die submusculäre Lösung für den Magen entschieden noch werthvoller, als für den Darm, wo die Blutung nicht sehr in's Gewicht fällt. In einem der Fälle konnte nach gehörigem Zurückpräpariren der Serosa mit Muscularis der Mucosaschlauch des Magens, der so gebildet worden war, sehr bequem doppelt unterbunden und so jede Eröffnung des Magens vermieden werden. Dies erscheint ganz besonders werthvoll nach der Seite des Krebsgeschwüres hin, wo man trotz der vorherigen gründlichen Spülung und dem Nachwaschen mit antiseptischen Flüssigkeiten nicht völlig gesichert ist gegen Infectionen. In den anderen Fällen riss die Schleimhaut durch und musste die Occlusionsnaht des Magens in gewohnter Weise durchgeführt werden. Dieselbe erscheint immerhin höchst einfach, da man eine einzige Nahtlinie hat und fortlaufend die grosse Magenwunde von der kleinen nach der grossen Curvatur schliessen kann, ohne Unterbrechung durch eine zwei- oder dreireihige Naht, bis man eine völlig sichere Serosabedeckung hat.

Dass diese Methode der Gastro-Duodenostomie sich auch in praxi bewährt, geht daraus hervor, dass alle 3 Fälle, welche von Kocher in dieser Weise operirt sind, geheilt sind. Zwei Fälle, welche nach Resectio pylori mit Gastro-Jejunostomie behandelt sind, sind gestorben, aber an Complicationen, welche nicht gegen die Methode sprechen: Der eine Fall, wie schon bei der Operation gefürchtet wurde, wegen der sehr starken, ausgedehnten Verwachsungen an Gangrän des Colon, der andere Fall in Folge eines unrichtigen Vorgehens, indem man hinter der Duodenal-Occlusionsnaht noch zum Schutz einen wenig schnürenden circulären Faden umgelegt hatte, welcher durchschnitt und Perforation veranlasste.

Von den 11 Heilungen, welche Kocher durch die Resectio pylori erzielt hat, beziehen sich 9 auf Carcinom. Von diesen letzteren leben noch 3; die eine der Patientinnen ist vor 3 Jahren (12. Mai 1888) operirt und befindet sich vollkommen wohl. Als Mutter eines Arztes steht sie in besonders genauer Controle.

VI.

Ueber einen Fall von Exstirpation der Gallenblase mit Anlegung einer Communication zwischen Ductus choledochus und Duodenum.

Von

Dr. Sprengel

in Dresden.[1])

(Mit einem Holzschnitt.)

M. H.! Die operativen Eingriffe bei Verschluss des Ductus choledochus können nach unseren Anschauungen zweierlei Art sein und hängen von der Ursache des Verschlusses ab. Handelt es sich um den gewöhnlichen Fall einer Obstruction durch Vorhandensein von Concrementen im Ductus, so hat man nach dem Vorgang von Lawson Tait neuerdings mehrfach (Langenbuch, Credé, Kocher) die indirecte (percutane) Zertrümmerung durch die Canalwand hindurch oder aber die Excision mit nachfolgender Naht des Ductus choledochus (Courvoisier) vorgenommen. War die Beseitigung des Hindernisses auf diesem Wege unmöglich und handelte es sich um einen operativ nicht angreifbaren Verschluss am Ausgang des Ductus (Tumor, Narbe), so stellte man eine Communication zwischen Gallenblase und Darm her (Cholecystenterostomie), und zwar wählte man zur Annäherung in der grossen Mehrzahl der Fälle (v. Winiwarter, Kappeler etc.) den Dünndarm, nur einmal (Ferrier, nach vorgängigen von Colzi ausgeführten Versuchen an Hunden) das Duodenum.

[1]) Vorgetragen am 2. Sitzungstage des Congresses, 2. April 1891.

Die beiden letztgenannten Operationen haben zur Voraussetzung, dass die Passage von der Leberpforte zur Gallenblase frei ist, damit der Gallenstrom sich unbehindert von der Leberpforte durch den Ductus hepaticus, Ductus cysticus und Gallenblase in den Darm ergiessen kann. Ueberzeugt man sich aber, dass diese Voraussetzung nicht zutrifft, so hat man, falls sich das Hinderniss nicht beseitigen lässt, nur die Wahl, entweder die Operation unvollendet zu lassen oder aber, falls die Passage von der Leber bis zum D. choledochus frei ist, den letzteren selbst anzugreifen, d. h. eine Communication zwischen ihm und dem Darm herzustellen.

Ich bin vor kurzem in der Lage gewesen, diese Operation in einem Falle auszuführen, dessen Geschichte ich Ihnen, soweit die Erkrankung der Gallenwege in Betracht kommt, kurz wiedergebe.

Die 40jährige Frau O. litt seit einer Reihe von Monaten an heftigen Schmerzanfällen der Lebergegend, die im Anfang seltener auftraten, allmälig aber an Intensität wie an Häufigkeit zunahmen und schliesslich fast jeden Tag wiederkehrten. Obwohl ikterische Erscheinungen angeblich nicht beobachtet worden waren, so konnte man doch nur an eine Verlegung der Gallenwege denken. Da Patientin, die darauf angewiesen war, für ihren und ihrer beiden Kinder Unterhalt zu sorgen, sich zu jeder Arbeit unfähig fühlte, ausserdem alle Mittel erschöpft und schliesslich zum Morphium ihre Zuflucht genommen hatte, so schienen dem behandelnden Arzt (Herr Dr. Klotz) und mir ein operativer Heilungsversuch, den Patientin dringend wünschte, durchaus indicirt.

Am 13. October 1890 wurde durch eine Längsincision an der Aussenseite des M. rectus die Leber freigelegt. Die Gallenblase, deren eigenthümlich starre, fast erectile Wandungen auffielen, stellte sich sofort in die Wunde ein. Sie war mit Flüssigkeit gefüllt, aber nicht übermässig ausgedehnt und enthielt keinen Stein. Dagegen fand ich bei weiterem Suchen einen solchen in einem Canal liegen, unmittelbar an dessen Einmündungsstelle in einen grösseren Hohlraum. In der Annahme, dass ich den Ductus choledochus und das Duodenum vor mir habe und dass der Stein vor der Einmündung des Ductus in den Darm festsässe, drängte ich den Stein unter Anwendung mässiger Gewalt in den letzteren hinein, was nach einigen Versuchen anscheinend vollkommen gelang. In dem angenehmen Bewusstsein, der Kranken einen sehr werthvollen Dienst erwiesen zu haben, beendete ich die sehr kurz dauernde Operation durch Schluss der Bauchhöhle.

Die Heilung der Wunde erfolgte ohne Zwischenfall; aber der erwartete Stein fand sich in den sorgfältig untersuchten Dejectionen der Kranken nicht, und nach 3 Wochen trat einer der von früher wohlbekannten Anfälle zum ersten Male wieder auf. In ganz kurzer Zeit wurden die Schmerzanfälle, die jetzt meist mit einem heftigen Frost schlossen und mehrfach mit Icterus einher-

gingen, ausserordentlich häufig (mehrmals täglich), und die Kranke kam durch Schmerz und reichlichen Morphiumgebrauch auf's Aeusserste herunter. Unter diesen Umständen hielt ich es für geboten, dem Wunsche der Kranken, durch eine nochmalige Operation doch womöglich geheilt zu werden, nachzugeben, indem ich annahm, dass aus der Gallenblase wahrscheinlich ein übersehener Stein nachgerückt sei, und dass man die definitive Heilung durch Exstirpation der Gallenblase herbeiführen könne.

Schon am 16. Januar 1891 wurde diese Operation vorgenommen. Nach Wiedereröffnung der Bauchhöhle in der alten Narbe fand ich die Verhältnisse gegen früher insofern wesentlich verändert, als sich, wohl in Folge des ersten Eingriffes, ausserordentlich starke peritonitische Schwielen und feste Verwachsungen zwischen Vorderfläche der Leber, Gallenblase, grossem Netz und Darm gebildet hatten. Die Gallenblase war in dies Convolut so fest eingebettet, dass es nur nach Hinzufügung eines Querschnittes durch die Bauchdecken gelang, sie freizulegen, und noch schwerer, einen Theil der Gallenwege zu übersehen. Die Gallenblase ist auch jetzt frei von Steinen, aber an derselben Stelle wie bei der ersten Operation findet sich wieder ein Stein, und zwar, wie man aus Grösse und Form desselben schliessen kann, zweifellos derselbe wie früher. Als ich ihn auf seine Beweglichkeit prüfe, gelingt es zwar ohne grosse Schwierigkeit, ihn in der Richtung gegen denselben grösseren Hohlraum, den wir bei der ersten Operation für Duodenum gehalten hatten, zu dislociren; er kehrt aber immer wieder an seine alte Stellung zurück. Wir erkannten nun, dass das vermeintliche Duodenum der enorm erweiterte Ductus choledochus plus Ductus hepaticus war, und dass wir demnach bei der ersten Operation den Stein nicht in's Duodenum, sondern in den Ductus choledochus hineingepresst hatten, und dass er nunmehr wieder an seine alte Stelle am Ausgang des Ductus cysticus zurückgekehrt, resp. vielleicht durch den im Ductus choledochus bestehenden Druck zurückgedrängt war. Den Grund für die Erweiterung konnten wir zunächst nicht finden. Eine absolute Verlegung der Passage (Verschluss des Ostium duodenale des Ductus choledochus) war zunächst nicht anzunehmen, weil der Ductus choledochus zwar erweitert, aber schlaff erschien, und überdies vor der Operation sicherlich ein zum Mindesten periodischer Uebertritt von Galle in's Duodenum stattgefunden hatte. Es war nun meine Absicht, zunächst den Stein von seiner Stelle an der Ausmündung des Ductus cysticus durch diesen Gang in die Gallenblase zurückzuschieben und dann die letztere zu exstirpiren, um einerseits den grossen Stein, andererseits die Möglichkeit einer erneuten Steinbildung dauernd zu beseitigen. Der Versuch, den Stein in toto zurückzuschieben, gelang nicht; er war zu gross, um den Ductus zu passiren. Es blieb nichts übrig, als durch die Wandung des Ductus cysticus hindurch den Stein zu zertrümmern und nun die Trümmer in der Richtung der Gallenblase zu verschieben, was mit einem Theil derselben gelang. Es wurde nun die Gallenblase aus ihrer Verbindung mit der Leber gelöst und die Abbindung gerade an der Stelle vorgenommen, wo der Rest der Steintrümmer lag, was ziemlich genau der Vereinigungsstelle zwischen Ductus cysticus und Ductus hepaticus entsprach. (Es konnte nicht näher an

der Gallenblase geschehen, weil wir sonst die Steintrümmer zurückgelassen hätten, und nicht weiter centralwärts, weil wir sonst fürchten mussten, mit dem Ductus choledochus direct in Collision zu kommen.) Als ich nun mit dem Finger, was erst nach Entfernung der Gallenblase vollkommen möglich war, das Gebiet der Leberpforte controlirte, fand ich zu meiner unangenehmen Ueberraschung einen zweiten, ziemlich gleich grossen Stein unmittelbar an der Leberpforte liegen, den ich ohne Schwierigkeit nach vorn schieben und und der Betastung und (percutanen) Besichtigung zugänglich machen konnte. Zugleich bemerkten wir, dass der vorher sehr schlaffe Ductus choledochus sich stark und prall (wurstähnlich) füllte, (wahrscheinlich, weil durch die

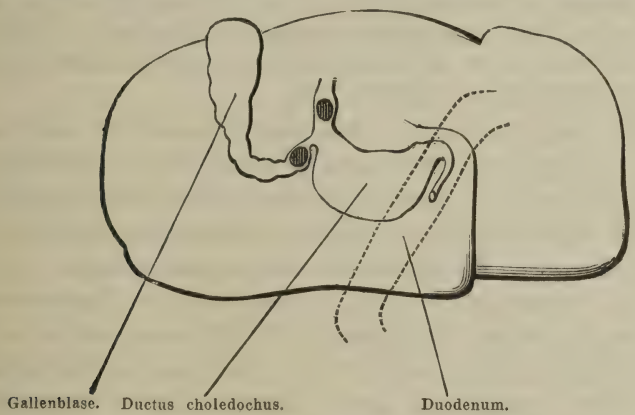

Verschiebung des Steines die Passage für die Galle frei geworden war) und dass an der Abbindungsstelle des Ductus cysticus, obwohl wir doppelt ligirt und die Ligatur durch eine kleine fortlaufende Naht noch weiter gesichert hatten, Gallenflüssigkeit hervorgepresst wurde. Wir standen jetzt vor einer schwierigen Entscheidung. Begnügten wir uns mit dem, was wir bisher gethan hatten, d. h. mit der Exstirpation der Gallenblase, so hatten wir der Kranken einerseits nichts genützt, denn wir liessen mit dem erweiterten Ductus choledochus ein Gallenreservoir und damit die Möglichkeit erneuter Steinbildung, sowie auch die offenbar noch bestehende Stenose zurück; andererseits setzten wir die Kranke der sehr nahe liegenden und drohenden Gefahr eines Gallendurchbruches an der Abbindungsstelle aus. Es blieb also nichts übrig, als den Versuch zu machen 1) auch den zweiten Stein percutan zu zertrümmern, und 2) eine sichere und gut functionirende Verbindung zwischen Ductus choledochus und Duodenum anzulegen. Ersteres gelang ohne grosse Mühe. Das zweite war sehr schwierig, weil in der Tiefe der Bauchhöhle die Eröffnung des Ductus choledochus und des Duodenum vorgenommen werden musste. In der Zwangslage, in der ich mich befand, entschloss ich mich trotzdem dazu. Ich strich das Duodenum, so weit es für die Naht in Frage kam, aus und liess den Darminhalt nach beiden Seiten durch comprimirende Finger zurückhalten, worauf eine Reihe sero-seröser Nähte zwischen

Ductus choledochus und Duodenum angelegt wurde. Jetzt eröffnete ich durch 2 schnelle Schnitte Duodenum und Ductus choledochus, wobei ich genau darauf achtete, dass jede Spur von Darminhalt genau abgetupft wurde, während ich die Galle ohne Bedenken in die Bauchhöhle laufen liess. Endlich legte ich die fortlaufende Schleimhautnaht an und beschloss die Fistelbildung durch eine Reihe sero-seröser Nähte an der Vorderseite. Nachdem ich mich zu meiner Befriedigung überzeugt hatte, dass der inzwischen schlaff gewordene Ductus choledochus sich nicht von Neuem füllte, wurde das Operationsfeld möglichst genau gereinigt und die Bauchwunde ohne Drainage geschlossen. Der Verlauf gestaltete sich über alles Erwarten günstig. Es trat nicht die Spur von Fieber ein, die Schmerzanfälle hörten von dem Moment der Operation vollkommen auf und sind in den seitdem vergangenen 3 Monaten nicht wiedergekehrt[1]). Die Kranke hat 10—12 Pfund zugenommen, braucht kein Morphium mehr und befindet sich in jeder Hinsicht wohl.

M. H.! Gestatten Sie mir, dem besprochenen Fall noch ein paar kurze epikritische Bemerkungen hinzuzufügen. Es drängt sich bei der Betrachtung desselben in erster Linie die Frage auf, welches denn eigentlich die Ursache des verwickelten Krankheitsbildes gewesen sei. Mit Sicherheit können wir dieselbe nicht beantworten. Indessen so viel ist aus den klinischen Symptomen und aus den Ergebnissen der Operation zu schliessen, dass es sich um eine Stenose am Uebergang des D. choledochus ins Duodenum gehandelt haben muss. Ich konnte dieselbe bei der Operation nicht auffinden und bin desshalb nicht in der Lage zu sagen, welcher Art sie gewesen sein mag, nehme aber an, da sich noch mehrere Steine in den Gallenwegen vorfanden, dass auch an der genannten Stelle ein kleines Concrement die Passage hemmte. Absichtlich sage ich hemmte, denn ich glaube nicht, dass ein absoluter Verschluss vorlag, schon deshalb, weil im Verlauf der Krankheit immer nur Spuren von Icterus aufgetreten waren. Mit der Annahme eines unvollständigen oder periodisch eintretenden Verschlusses würde sich zugleich das am meisten in die Augen springende klinische Symptom der periodischen Schmerzanfälle in Einklang bringen lassen. Es würde ferner damit die Erweiterung des D. choledochus und hepaticus gut übereinstimmen. Dass der D. cysticus und die Gallenblase an dieser Erweiterung nur mässigen Antheil genommen haben, entspricht auch anderweit gemachten Beobachtungen (cf. Courvoisier, Pathologie und Chirurgie der

[1]) Pat. ist seither, also seit nunmehr 6 Monaten, völlig gesund geblieben. Anmerkung während der Correctur.

Gallenwege, p. 57) und erklärt sich in unserem Falle durch den am Eingange des D. cysticus sitzenden Stein, der diesen und das Gebiet der Gallenblase abschloss. Vielleicht haben die Verhältnisse ähnlich gelegen, wie sie Cruveilhier (cf. Courvoisier l. c.) zuerst beschrieben hat, dass nämlich hinter einem in Choledochus eingekeilten Stein, der vorläufig dessen Lichtung ganz verlegt, Gallenstauung stattfindet. Diese dehnt endlich den Gang so weit aus, dass der Stein sich lockert. Jetzt fliesst eine Zeit lang Galle frei in den Darm. Der Icterus (Schmerzanfälle) vermindert sich. Allmählich legen sich die Canalwände wieder dichter an den Stein. Die Gallenstauung beginnt von Neuem etc."

Wir müssen uns ferner epikritisch die Frage vorlegen, ob unser operatives Handeln ein richtiges war; denn der erzielte Erfolg darf unser Urtheil nicht allein bestimmen. Es unterliegt keinem Zweifel, dass wir bei der ersten Operation den Fehler begingen, den D. choledochus mit dem Duodenum zu verwechseln — ein unter ähnlichen Verhältnissen mehrfach begangenes und begreifliches Versehen -- und die Operation voreilig zu beschliessen. Wir glaubten uns, in dem Gefühl, das vorliegende Hinderniss schnell und glücklich beseitigt zu haben, zu dieser schnellen Beendigung berechtigt, hätten aber den Fehler vermeiden können, wenn wir uns bewusst gewesen wären, dass ein Stein von der Grösse einer kleinen Haselnuss kaum so leicht durch eine so enge Stelle, wie es der Eingang des D. choledochus ins Duodenum ist, hindurchgepresst werden konnte und wenn wir uns durch diese Erwägung zu einer nochmaligen genauen Prüfung der Gallenwege hätten bestimmen lassen. Dieselbe würde bei der ersten Operation mit ungleich grösserer Leichtigkeit ausführbar gewesen sein, als bei der zweiten, wo die intimen Verwachsungen eine genaue Uebersicht so ausserordentlich erschwerten, und uns vielleicht bestimmt haben, ein anderes operatives Verfahren einzuschlagen, als das gewählte. Möglicherweise hätten wir in Erinnerung an das, was bisher in ähnlichen Fällen geleistet worden ist, auf die Exstirpation der Gallenblase verzichtet, die Steine percutan zerquetscht und eine Verbindung zwischen Gallenblase und Darm angelegt (Cholecystoenterostomie). Ob damit der Kranken so schnell und vollständig geholfen wäre, wie es jetzt anscheinend geschehen ist, bleibt eine Frage, die wir nicht unbedingt bejahen möchten. Denn der Fall ist

keineswegs ausgeschlossen, dass die Steintrümmer den relativ langen und gewundenen D. cysticus verlegt und den Abfluss der Galle gehemmt hätten, während dieselbe jetzt unmittelbar vom D. choledochus ins Duodenum übertritt.

Die von mir beschriebene Operation ist bisher nicht ausgeführt worden. Wie ich aus der Literatur sehe, hat nur Kocher (Correspondenzblatt für Schweizer Aerzte 1890, No. 4, p. 101) einmal die Absicht gehabt, in gleicher Weise vorzugehen und bei einem Patienten für den Fall, dass ihm die Lithotripsie nicht gelingen sollte, den sehr erweiterten D. choledochus durch einige Serosanähte mit dem Duodenum verbunden, die Herstellung der Communication dann aber doch unterlassen. Mir war der Kocher'sche Fall in dem Augenblick, wo ich die Operation ausführte, nicht bekannt.

Als Indication für die Operation wird man, kurz gesagt, diejenigen Fälle betrachten müssen, in denen ein Verschluss und consecutive Erweiterung des D. choledochus vorliegt und die Passage durch die Gallenblase unmöglich ist. Für solche glücklicherweise seltenen Fälle lässt sich trotz der ihr anhängenden Gefahr und grossen Schwierigkeit ihre Berechtigung nicht bestreiten. Will man der Operation nach Analogie mit verwandten Eingriffen einen Namen geben, so müsste man sie, falls man vor dem Ausdruck nicht zurückschreckt, bezeichnen als Choledocho-Duodenostomie.

VII.

Ueber angiosclerotische Gangrän.

Von

Dr. W. von Zoege-Manteuffel,

Docent für Chirurgie in Dorpat.[1])

M. H.! Wenn ich Sie ersuche, mir einen Augenblick auf ein Gebiet zu folgen, das ziemlich weit ab von den die Gemüther bewegenden Tagesinteressen liegt, so geschieht es, weil ich damit Fragen zu berühren glaube, die jedem beschäftigten Chirurgen gelegentlich zu denken gegeben und ihn vor die stets peinliche Frage einer verstümmelnden Operation gestellt haben. Gerade die Aera unserer Tage, die die grössten Triumphe auf dem Gebiete conservativer Chirurgie feiert, verhüllt gern ihr Antlitz vor der zwingenden Noth, die uns das Amputationsmesser in die Hand drückt. Deswegen vielleicht ist die Frage der sogenannten spontanen Gangrän der unteren Extremitäten von den Meisten nur flüchtig berührt. Und doch glaube ich, dass gerade gegenüber diesem Leiden eine präcise Stellungnahme von besonderer Bedeutung ist.

Unter spontaner Gangrän verstehen die meisten Autoren eine Form des Brandes, die durchaus analog dem Greisenbrand sich bei noch im besten Mannesalter stehenden Individuen, die durchaus keine Symptome von Marasmus zeigen, findet und hauptsächlich an den unteren Extremitäten auftritt. Diabetes, Ergotismus, Lues, eigentliche Frostgangrän müssen auszuschliessen sein. In ätiologischer Hinsicht ist von vielen Seiten auf die Verdickung der Arterienwände hingewiesen worden und beschreibt Winiwarter eine Arteriitis oblitterans, die die Gangrän in einem Falle bedingt

[1]) Vortrag, gehalten am 3. Sitzungstage des Congresses, 3. April 1891.

habe. Obgleich wir nun in der That die Arterien meist vollständig verschlossen finden, erscheint es mir aus Gründen, die ich hier nicht näher auseinandersetzen kann, zweckmässiger, den Namen „arteriosclerotische oder angiosclerotische Gangrän“ zu wählen. So interessant auch die histologischen Details dieser Erkrankung, namentlich in Hinblick auf die neueren Untersuchungen auf dem Gebiete der Gefässerkrankungen von Thoma und seinen Schülern sind, so muss ich Sie, m. H., doch bitten, mir gleich auf das klinische und grob-anatomische Gebiet zu folgen, dem wir, wie ich glaube, besonders die Richtschnur unseres Handelns verdanken sollen. Ich erlaube mir, in wenigen Zügen das Krankheitsbild wiederzugeben, wie ich es in sechs Fällen in den Jahren 1888 und 1889 beobachtete. Es entspricht so ziemlich dem von Winiwarter in dem Billroth'schen Falle geschilderten.

Fast alle Kranken haben schon längere Zeit an rheumatoiden Schmerzen gelitten. Diese steigern sich bald mit wenig Remissionen trotz Badekuren, Hochlagerungen etc. derart, dass die Kranken es ohne Narcotica nicht mehr aushalten. Sie verfallen dem Morphinismus. Jetzt oder auch schon etwas früher erscheint ein Bläschen am Nagelfalz einer Zehe. Es wird bald bläulich, hämorrhagisch, trotzdem oft noch für ein Panaritium gehalten. — Bald wird das, wenn auch langsame, Fortschreiten der schwärzlichen Verfärbung manifest und damit die Diagnose der Gangrän. — Meist geben die Kranken keine bestimmte Ursache, manchmal sogenannte leichte Erfrierungen als voraufgegangen an. In allen 6 Fällen meiner Beobachtung ist Lues ziemlich sicher auszuschliessen. Nur ein Kranker behauptet selbst, Lues gehabt zu haben, doch stütze ich mich auf die autoritäre Diagnose Prof. von Bergmann's (damals noch in Dorpat), wenn ich diese Angabe in Zweifel ziehe. In allen übrigen Fällen war Lues auszuschliessen. Der Harn enthielt keinen Zucker. Der Ernährungs- und Kräftezustand der Kranken war durchweg ein guter, und standen sie im Alter von 49, 40, 39, 38, 36, 34 Jahren.

Das Gefässsystem zeigte bei mehreren Kranken im Allgemeinen arteriosclerotische Veränderungen. Bei keinem Kranken bestand ein Herzfehler, nur bei einem waren varicöse Thrombosirungen vorausgegangen. Bei fast allen Kranken waren therapeutische Versuche conservativ-exspectativer Natur vergeblich Monate und Jahre lang

gemacht worden, auch kleinere Operationen (Absetzung der Zehen) hatten keinen Stillstand des Brandes zu Wege gebracht. Vielmehr waren sämmtliche Kranke durch ihr Leiden, die damit verbundenen Schmerzen, den Morphinismus und schwere nervöse Störungen vollständig arbeitsunfähig, obgleich die Gangrän nur einige Zehen betraf. — Am Bein der kranken Seite fand sich der Puls der Femor. comm. in 4 Fällen schwächer als auf der anderen Seite, in 2 Fällen fehlte er ganz. Weiter abwärts war in keinem Falle an den Gefässen der kranken Seite ein Puls wahrzunehmen.

Fragen wir uns nun, wie wir den Kranken aus seinem kläglichen Zustand und von seinen Schmerzen befreien, wie wir ihn dem Morphium und seiner deletären Macht entziehen sollen, so ist in dieser Hinsicht sehr verschieden verfahren worden. Ein zuwartendes Verhalten ist ja im Anfang fraglos berechtigt, zumal wir hie und da die Gangrän unter Abstossung auch ausheilen sehen. Es fragt sich nur erstens: wie lange dürfen wir warten? Ich glaube, dass die Antwort sich nicht in einer Zahl ausdrücken lässt, weder von Tagen, Wochen, Monaten noch Jahren. Es sprechen da die verschiedensten Dinge mit hinein. Das allmälige Siechthum in Folge steter Bettruhe — der Morphinismus —, die trotzdem bis in's Excessive sich steigernden Schmerzen, der vollständig zerrüttete Nervenzustand des Kranken nöthigen uns schliesslich doch zu operativem Einschreiten.

Die Indicationen zur Operation sind gegeben

1) durch die Gangrän als solche,
2) durch die begleitenden nervösen und Allgemeinstörungen.

In Bezug auf den ersten Punkt kommt es darauf an, sich darüber klar zu werden, auf welche Gefässe wir bei der Ernährung des Gliedes rechnen können, welche als verschlossen anzusehen sind.

Die Aufschlüsse, die wir klinisch durch die Untersuchung gewinnen, sind entschieden unzureichende. Wir können Differenzen im Puls der Femorales und der Fussarterien sicher herausfinden. An der Poplitea giebt die Untersuchung nur selten brauchbare Resultate. Wir können also klinisch nur constatiren, ob die Fussarterien verschlossen sind, ob die Femoralis Differenzen in der Pulswelle zeigt, in günstigen Fällen, ob die Poplitea oblitterirt und thrombosirt ist oder nicht.

Statistisch ist die Wahl der Operationsmethode ebenfalls nur

bedingt zu präcisiren. Es sind die allerverschiedensten Operationen versucht worden, schliesslich jedoch hat zumeist die Oberschenkelamputation erst die gewünschten Resultate gegeben.

Ich habe an den sechs Kranken einmal die Exarticulation der Zehen, einmal einen Lisfranc versucht. Wie zu erwarten stand, ging die Gangrän weiter. Ich habe dann 2mal nach Pirogoff operirt. Einmal wurde der Fersenlappen gangränös, das andere Mal verheilte der Stumpf trotz Randgangrän und Fistelbildung schliesslich, ohne dass jedoch die schweren nervösen Allgemeinsymptome zurückgegangen sind. Patient ist noch eben Morphinist und hat zu Zeiten rasende Schmerzen. Ich habe dann, mich auf die Erfahrungen Riedel's, Billroth's und anderer Autoren stützend, im Oberschenkel amputirt, bin jedoch schliesslich, gestützt auf anatomische Untersuchungen, zu der Amputation im Knie nach Gritti übergegangen.

Ich fand nämlich bei den Amputationen im Oberschenkel die Comes ischiadica sowie das ganze Gebiet der Glutealanastomosen sehr entwickelt und weit, ebenso auch das Rete articulare, selbst in Fällen, wo die Femoralis bis oben zu verschlossen war. — Die anatomische Untersuchung der abgesetzten Glieder ist, da man die oblitterirten Gefässe natürlich nicht injiciren kann, sehr schwierig. Trotzdem konnte ich constatiren, dass die Femoralis mit ihren Aesten mehr oder weniger vollständig verschlossen war. Eine Leiche mit arteriosclerotischer Gangrän stand mir nicht zu Gebote. In einem Falle jedoch habe ich mit der Amputation ein genügendes Stück offenen Arterienstammes erhalten, um von hier aus die Injection ausführen zu können. Sie gestatten mir, dass ich in aller Kürze das Sectionsergebniss des unter 200 Mm. Quecksilberdruck injicirten Beines referire.

Die Injectionsmasse ist bis in die feinsten Gefässenden der Haut etc. eingedrungen. Femoralis und Poplitea relativ weit. Tibialis posterior von der Theilung ab dünn. Die Injectionsmasse ist nur in einigen feinen Fäden etwa 2 Ctm. weit eingedrungen. Weiter abwärts ist das Gefäss vollständig oblitterirt, zeigt auf dem Durchschnitt kein Lumen. Es lässt sich als solider Strang bis über die Theilungsstelle der Plantaris verfolgen.

A. peronea nicht vorhanden, statt derselben ein feiner Ast, der, Injectionsmasse in feinstem Faden führend, sich bis zum unteren Ende des mittleren Drittels verfolgen lässt, wo er in der Muskulatur sich auflöst.

Tibialis antica zeigt ein Lumen bis zur Mitte des Unterschenkels, ist von da ab vollständig oblitterirt. Sie giebt zur Ergänzung der Peronea

aus einem Muskelast (dem oberen des Extensor digitor. communis) einen Zweig, der längs dem M. peron. etwa 6 Ctm. abwärts zieht und sich dann auflöst. — Die Anastomose zwischen Tib. post. und peronea fehlt, die A. interossea ist nur 2 Ctm. weit offen, dann vollständig verschlossen. — Anastomosen nach der Peripherie oder gar vicariirende Gefässe nicht zu finden. Während in der oberen Hälfte des Unterschenkels die Muskelgefässe Injectionsmasse enthalten, fehlt dieselbe weiter unten ganz.

Es reichte also das Gefässnetz der Poplitea resp. Femoralis bis auf den halben Unterschenkel. — In den anderen Fällen erschienen die Gefässe durchweg obliterirt, mit alleiniger Ausnahme der Tibialis antica, die in einem Falle bis zur Mitte des Unterschenkels noch offen war.

Halte ich diesen Befund mit dem zusammen, was ich bei der Operation und am Lebenden gefunden: nämlich weites Lumen der Glutealanastomosen (Comes ischiadica, Rete articulare, Perforantes u. s. w.), so kann ich nicht umhin, der Gritti'schen Operation den Vorzug einzuräumen gegenüber der Oberschenkelamputation. Es gilt ja allerdings im Allgemeinen der Satz, dass die Lappen bei dieser Operation ihrer geringen Dicke und grossen Länge wegen leichter gangränös werden sollen. Meiner Erfahrung nach sind diese Bedenken überhaupt unbegründet und namentlich in den in Rede stehenden Fällen von A. s. gangrän hinfällig. Nicht selten beobachtet man nämlich schon am Lebenden ein deutliches Pulsiren des Rete articulare genu, ein Verhalten, dass mich mit um so grösserem Vertrauen die Operation nach Gritti wählen liess, als es die gewonnene Vorstellung über die Stellungnahme der übrigen Gefässe des Oberschenkels zur obliterirten Femoralis bestätigte. — Und in der That ist nur in einem Falle eine minimale Randgangrän eingetreten, die beiden anderen Fälle heilten anstandslos.

Wenn wir also der ersten Indication, das Glied in vorher gut ernährtem Gebiete abzusetzen, unfraglich am besten durch die Amputation nach Gritti genügen, so haben Versuche, weiter unten zu amputiren, doch mehrfach in so fern Erfolg gehabt, als die Gangrän nicht weiter gegangen, der Stumpf verheilt ist.

Wie steht es nun aber mit der zweiten Indication, der Bekämpfung der nervösen Erscheinungen? Es erscheint vielleicht paradox, Neuralgieen, Hysterie, Morphinismus mit einer Amputation beseitigen zu wollen. Wer jedoch einmal die Leiden eines solchen Kranken gesehen hat, gesehen hat, wie ein sonst durchaus ge-

sunder, willenskräftiger Mann durch die paroxysmenartig auftretenden Schmerzen allmälig dem Morphinismus anheimfällt, wie sich die schwersten hysterischen Erscheinungen, Krämpfe etc. einstellen, wie schliesslich die Arbeits- und Willenskraft erlahmt und der Kranke trotz grösster Morphiumdosen von wüthendsten Schmerzen geplagt wird, ganz arbeitsunfähig ist und dann mit einem Schlage alle diese Erscheinungen schwinden, sobald wir den Unterschenkel entfernen, der wird mir die Berechtigung dieses Eingriffes gewiss zugestehen. — Aber auch anatomisch finden wir Anhaltspunkte, die, wie mir scheint, die Berechtigung der Amputation im Knie, d. h. der Absetzung des ganzen Unterschenkels stützen. Es zeigte sich nämlich in allen unseren Fällen und auch in den der übrigen Autoren, soweit sie genauer untersucht sind, eine ausgedehnte Verbackung der Unterschenkelarterien und -Venen mit den Nerven, so mit dem Nervus peron. profundus und superficialis, dem N. tibialis und cruralis. Zugleich erschienen die betroffenen Nerven verdickt gequollen, das Bindegewebe erheblich hypertrophirt. Diese Verbackung ist so fest, dass die einzelnen Gebilde ohne Läsion nicht von einander getrennt werden können — und reichte in allen untersuchten Fällen bis zur Fossa poplitea. — Weiter oben ist die topographische Beziehung der Nerven und Gefässe ja keine so innige, der Ischiadicus zumal ist ja von der erweiterten Arterie aus der Glutea ernährt. — Wenn wir also im Knie absetzen, schalten wir das erkrankte Nervengebiet aus. Ich wies schon darauf hin, dass das Schwinden der subjectiven Symptome diese Annahme bestätigt.

Resumire ich das Gesagte, so kann ich nicht umhin, der Gritti'schen Operation den Vorzug vor allen übrigen zu geben; sie schaltet sicher das erkrankte Nervengebiet aus, reicht bis in einen gesunden Gefässbezirk hinein, was die Amputationen weiter unten nicht thun, und verdient andererseits fraglos den Vorzug vor der Oberschenkelamputation als conservirendere Operation, die in functioneller Hinsicht der hohen Unterschenkelamputation fast gleich steht.

VIII.

Beitrag zur Heilung der Epispadie und Ectopie der Blase.

Von

Dr. Hoeftman

zu Königsberg i. Pr.[1])

(Hierzu Tafel III, Fig. 1—6.)

M. H.! Ich möchte kurz ein Präparat von einem Falle demonstriren, bei dem ich wegen Epispadie, verbunden mit Ectopie der Blase, eine andere Operationsmethode als die gebräuchliche gewählt habe. Bei der Bildung des Penis ging ich folgendermaassen vor: Bei mit Ectopie Behafteten ist das ganze Dorsum des Penis mit Urethralschleimhaut überzogen. Ich umschnitt nun, von der Blase beginnend, diese Urethral-Schleimhaut, indem ich so einen fast viereckigen Lappen bildete (vergl. Taf. III Fig. 2), dessen Basis in die Blase verlief, dessen freies Ende an der Spitze der Glans penis zu liegen kam. Darauf löste ich diesen Lappen von den Corpora cavernosa des Penis ab. Die Blutung dabei war anfangs ziemlich reichlich, als ich aber tiefer ging und wohl damit die Reste des Corp. cavernosum urethr. mit in den Lappen nahm, war dieselbe minimal. Eine Verletzung der Corp. cav. penis ist dabei nicht zu fürchten. Die Ablösung ging sehr leicht von statten. Dieselbe wurde bis in die Gegend des Colliculis seminalis fortgesetzt. Es war darauf verhältnissmässig leicht, den Lappen über einem Catheter durch Catgutnähte in ein Rohr zu verwandeln, das also in seiner ganzen Länge nach Innen mit Schleimhaut überkleidet war und trichterförmig nach der Blase mündete. Dicht nun an der Basis dieses Urethrallappens (der jetzigen Röhre), woselbst die Corp. cav. penis schon stärker nach den Schambeinen divergiren (es war hier eine Distanz von reichlich 1 Ctm.), machte ich einen Schlitz zwischen denselben (Fig. 2 a), so dass ich an die volare Fläche des Penis kam, ohne jedoch dort die Haut zu durchtrennen. Von dort aus war es leicht, mit einer kleinen Kornzange längs der zwischen den beiden Corpora cavern. penis befindlichen volaren Rinne vorzudringen, bis das Instrument in der Gegend des Frenulum praeputii die Haut vordrängte. Dortselbst machte ich eine Incision, schob das neugebildete Penisrohr in diesen Canal und vernähte das freie Ende desselben mit der im Präputium hergestellten Schnittwunde (Fig. 3 a).

[1]) Vorgetragen am 4. Sitzungstage des Congresses, 4. April 1891.

Darauf wurde die auf der Dorsalseite des Penis vorhandene Wundfläche (Fig. 2), die durch die beiden Corp. cavern. penis gebildet war, einfach zusammengeklappt und der Länge nach vereinigt, was sich ohne Mühe bewerkstelligen liess. Es wurde dadurch der Penis vollkommen mit Haut bekleidet und erhielt auch ein vollkommen geschlossenes Präputium, das nur an der Dorsalseite kürzer war als normal. Die Form des Penis wurde dabei eine überraschend gute (Fig. 4 und 5). Behufs besserer Adaption der Wundfläche der neugebildeten Urethra an die Wände des Wundkanales, durch den sie geschoben, wurde ein elastischer Catheter liegen gelassen und circulär um den Penis ein leichter Compressivverband angelegt. Die Heilung erfolgte vollkommen glatt, und dürfte diese Methode bei allen Fällen von ausgedehnterer Epispadie anwendbar sein.

Leider ist das Präparat nicht nach Thiersch aufbewahrt und hat in Folge dessen sehr durch Schrumpfung gelitten. Trotzdem sehen Sie, dass dasselbe einen ganz guten, der normalen Form sich nähernden Penis mit ordentlicher Vorhaut zeigt. Es ist mir nur ein kleines Versehen passirt: ich habe beim Durchstechen der Penishaut am Präputium dieselbe etwas zu straff gespannt, so dass der kleine Schnitt etwas zu weit ab von der Uebergangsstelle des Frenulums auf die Glans gefallen ist und dadurch geringe Hypospadie entstand. Das lässt sich natürlich leicht vermeiden. Bemerkenswerth war übrigens nach Vollendung der Operation, dass die ausgestülpte Blase während der ersten Tage invertirt blieb (der Catheter reichte nicht bis an die Blasenschleimhaut), was mir dadurch bedingt schien, dass durch die Operation der Blasenhals mehr zusammengezogen war. Vielleicht war dies auch die Veranlassung dazu, dass die spätere Vereinigung der Blase nach einer ähnlichen Methode, wie sie Herr Schlange soeben demonstrirt hat, auffällig leicht von statten ging.

Zur Blasenbildung benutzte ich zwei seitliche Lappen. Dazu wurde auf jeder Seite ein bogenförmiger Schnitt von oben nach unten, im Wesentlichen parallel dem Rande der Blasenspalte (s. Fig. 6), geführt, der nur die Haut und das Unterhautzellgewebe durchtrennte und an der Grenze des Scrotums endete. Darauf unterminirte ich diese Hautlappen nach der Blase zu, erst kurz vor der Grenze derselben die Muskeln bis auf das Peritoneum, ohne dasselbe zu eröffnen, durchtrennend. Es war dadurch sehr leicht, den Blasenspalt median ohne Spannung zusammenzuschieben, zugleich wurde das Peritoneum überall durch die Lappen gedeckt. Hierauf wurde an der Grenze der Uebergangsstelle der Blase in die äussere Haut nicht eine einfache Anfrischung gemacht, sondern durch einen ringförmigen Schnitt der Uebergangsrand der äusseren Haut in die Blasenschleimhaut gespalten und die Blase ringsum, ohne das Peritoneum zu eröffnen, etwas (etwa 1 Ctm. weit) abpräparirt. Hierauf erfolgte erst die Vereinigung der abpräparirten Blase, darauf die der äusseren Haut in medianer Richtung. Wie gesagt, war diese ganze Operation auffallend leicht zu bewerkstelligen und nirgends irgend welche Spannung der Lappen zu constatiren. Ich glaube, dass, wenn man auf diese Weise vorgeht, sowohl die Schliessung der Epispadie als auch der Ectopie verhältnissmässig leicht und in wenigen Sitzungen auszuführen ist.

Leider verlief der Fall aus nicht der Operationsmethode anzurechnenden Gründen ungünstig, so dass ich nicht den stricten Beweis dafür erbringen kann, dass auch die Blase (der Penis war bei der zweiten Operation schon vollkommen heil) wirklich ohne Nachoperation geheilt wäre, obwohl der soeben von Herrn Schlange demonstrirte Fall dies vielleicht bestätigt, da bei meiner Art vorzugehen die Heilungschancen entschieden noch günstigere sind, da sowohl die Blase als auch die Haut mit ca. 1 Ctm. breiter Wundfläche vereinigt werden.

Es handelte sich in meinem Falle um einen 4jährigen, sehr elenden Knaben. Das Kind war, als ich es zuerst sah, so heruntergekommen, dass ich es erst 6 Wochen lang auffüttern musste, ehe ich mich entschloss, zur Penisbildung zu schreiten. Diesen Eingriff, der local vollkommen reactionslos verlief, überstand das Kind verhältnissmässig gut, hatte jedoch darnach viel an Steinkoliken zu leiden (in der linken Niere und im Ureter zeigten sich bei der Section zahlreiche Steinconcremente). Erst 48 Tage nach der Penisbildung wagte ich daher zum Verschlusse des Blasendefectes zu schreiten. Während der Operation erfolgte ein schwerer asphyctischer Anfall, der erst nach ca. $^1/_2$stündiger künstlicher Respiration etc. behoben wurde. Gerade zum Ende der Operation trat abermals ein ähnlicher, schwererer Anfall auf. Nach 2 Stunden fortgesetzter künstlicher Respiration schien die Gefahr vorüber; bald darnach jedoch trat in einem unbewachten Moment der Tod ein. Ich weiss nun nicht, ob sich in jedem Falle auf diese Weise die Blase in der Medianlinie vereinigen lässt; sollte es aber der Fall sein, so glaube ich, würde damit die Operation viel von ihrer Schwierigkeit und Langwierigkeit verlieren. Ob man vielleicht auch hoffen kann, dass ein willkürlicher Verschluss der Blase bei diesem Verfahren zu Stande kommt, da ja der Sphinkter erhalten bleibt und vereinigt wird, müssen weitere Versuche lehren. Natürlich wird, wie Sie es ja hier auch sehen, anfangs die Blase sehr enge sein. Ich glaube aber, dass durch den Gebrauch und das natürliche Wachsthum die Capacität derselben auch allmälig vermehrt werden würde.

Erklärung der Abbildungen auf Taf. III.

Fig. 1. Ectopie der Blase vor der Operation.

Fig. 2. Erster Act der Penisbildung. b d c losgelöster Urethralschleimhautlappen, der zur Bildung der Urethra benutzt und nach Vereinigung durch Catgutnähte in eine Röhre durch den Schlitz bei a hindurchgesteckt wurde. b e c durch Ablösung obigen Lappens entstandene Wundfläche. Die Corpora cavernosa penis liegen frei.

Fig. 3. Schematischer Seitendurchschnitt mit eingelegtem Catheter a.

Fig. 4. Ansicht des neugebildeten Penis von oben.

Fig. 5. Dieselbe von der Seite.

Fig. 6. Die Ectopie nach Ablösung zweier seitlicher Lappen, in der Medianlinie vereinigt.

IX.

Ueber Knochenveränderungen bei Pes calcaneus congenitus.

Von

Dr. Messner

in Wiesbaden.[1])

(Hierzu Tafel III, Fig. 7—14.)

M. H.! Ich habe hier die Fusswurzelknochen eines Falles von Pes calcaneus congenitus und möchte einige Veränderungen demonstriren, die sich an denselben finden. Vorausschicken will ich, dass das Präparat von einem 8 Wochen alten Kinde stammt: es handelte sich um einen hochgradigen beiderseitigen Pes calcaneus congenitus, bei welchem der Fussrücken an der vorderen Fläche des Unterschenkels anlag. Ein ganz geringer Grad von Valgus-Stellung war mit vorhanden. Eine eigentliche Behandlung zur Beseitigung der Contractur hatte nicht stattgefunden.

Die Veränderungen, welche in diesem Falle hauptsächlich in die Augen springen, betreffen den Talus und Calcaneus (s. Fig. 9 und Fig. 10). Ich habe zum Vergleich den normalen Talus und Calcaneus eines Neugeborenen daneben gelegt und Sie sehen diese Knochen in Fig. 8 und Fig. 11 der Zeichnung, während Fig. 1 den normalen Calcaneus eines Erwachsenen darstellt. Seit den Untersuchungen Hüter's und Adam's wissen wir, dass die Fusswurzelknochen beim Neugeborenen theilweise andere Formen zeigen, als beim Erwachsenen. So erscheint z. B. der Talus des Neugeborenen (Fig. 11) relativ platter und länger als der des Erwachsenen, welcher verhältnissmässig höher und kürzer ist. Diese Erschei-

[1]) Vorgetragen am 4. Sitzungstage des Congresses, 4. April 1891.

nung beruht auf einer stärkeren Entwickelung des Collum tali beim Neugeborenen, wodurch der Talus länger erscheint, während beim Erwachsenen der Körper des Talus mehr entwickelt ist und zwar namentlich in der Höhe. Bei diesem Sprungbein des angeborenen Hackenfusses ist nun das Grössenverhältniss zwischen Körper und Hals bis zum Pathologischen gesteigert. Die excessive Entwickelung des Halses, welcher beinahe den grösseren Theil des ganzen Knochens ausmacht, ist es, was vor allem auffällt. Auch beim Pes equinovarus begegnet uns ein ähnliches excessives Wachsthum des Collum tali, wie Sie an diesem Präparat und auf Fig. 12 der Zeichnung sehen. Doch betrifft diese Hypertrophie bei Pes equinovarus fast ausschliesslich die äussere Seite des Collum tali. Hier dagegen bei diesem Pes calcaneus betrifft die Hypertrophie gleichmässig den ganzen Hals des Talus. Die auffallendste Veränderung, welche diesen Talus ferner betrifft, ist die Ausbildung einer relativ tiefen Grube an der oberen Fläche des Knochens da, wo die Rolle in den Hals des Talus übergeht. Diese Grube erinnert an die Fovea supratrochlearis posterior am unteren Ende des Humerus und wie dort das Olecranon hineinpasst, so ist es hier eine abnorm entwickelte Knochenleiste am vorderen Rand der unteren Gelenkfläche der Tibia, welche in die erwähnte Grube des Talus hineinpasst. Der Talus des Erwachsenen zeigt an dieser Stelle nichts derartiges. Beim Neugeborenen findet sich an der entsprechenden Stelle des Talus eine ganz flache Einsenkung. Der hypertrophische Hals des Talus bei Pes equinovarus dagegen zeigt an der entsprechenden Stelle vielmehr eine starke Verdickung und Auftreibung.

Was die Veränderungen des Calcaneus betrifft, so sind dieselben analog denen am Talus. Wie am Talus der Hals, so ist es am Calcaneus der Processus anterior (der vordere Theil des Calcaneus), welcher excessiv in die Länge gewachsen ist (s. Fig. 9): der Processus anterior bildet mehr als die Hälfte von der ganzen Länge des Knochens. Der eigentliche Körper des Calcaneus ist sehr kurz, aber viel höher als unter normalen Verhältnissen (s. Fig. 8 und Fig. 9). Das Sustentaculum ist schwächer entwickelt als bei dem normalen Präparat und die demselben aufsitzende Gelenkfläche, welche mit dem Sprungbein articulirt, ist nicht wie unter normalen Verhältnissen gerade nach oben, sondern nach innen ge-

richtet. Dies ist deutlicher zu sehen an diesem Präparat oder an dieser Zeichnung (s. Fig. 14), wo die Lagerung der beiden Knochen des Talus und Calcaneus zu einander veranschaulicht wird. Es ist ein Durchschnitt im Chopart'schen Gelenk und Sie sehen hier, dass die vordere Gelenkfläche des Calcaneus nicht unter der vorderen Gelenkfläche des Talus wie unter normalen Verhältnissen (s. Fig. 13) liegt, sondern neben ihr. Der Calcaneus hat sich mit seiner vorderen Gelenkfläche, während sich die Hacke senkte, aussen hinauf gedreht neben die vordere Gelenkfläche des Talus und die diese Gelenkflächen der beiden Knochen verbindende Achse liegt horizontal, während sie unter normalen Verhältnissen schräg von innen oben nach aussen unten geht.

Erklärung der Abbildungen auf Taf. III.

Fig. 7. Normaler Calcaneus eines Erwachsenen.
Fig. 8. Normaler Calcaneus eines Neugeborenen.
Fig. 9. Calcaneus bei Pes calcaneus congenitus.
Fig. 10. Talus bei Pes calcaneus.
Fig. 11. Talus eines Neugeborenen.
Fig. 12. Talus bei Pes equino-varus.
Fig. 13, 14. Durchschnitt im Chopart'schen Gelenk; Ansicht der Lagerung von Talus und Calcaneus.
Fig. 13. Bei normalem Fuss.
Fig. 14. Bei Pes calcaneus congenitus.

X.

Ueber das Rankenneurom.

Von

Prof. Dr. P. Bruns

in Tübingen.[1])

(Hierzu Tafel II, Fig. 1, 2.)

Das Rankenneurom gehört zu den seltensten und eigenartigsten Geschwulstformen. Die beiden ersten Fälle sind von Depaul (1857) und Guersant (1859) beobachtet und von Verneuil einer genaueren Untersuchung unterzogen worden, die beiden folgenden stammen von Billroth (1863, 1869). Auf Grund von vier weiteren eigenen Beobachtungen konnte ich dann (1870) die erste zusammenfassende Beschreibung und Charakterisirung der Neubildung geben.[2]) Seither hat sich die Gesammtzahl der Fälle auf 38 vermehrt, und ein günstiger Zufall setzt mich in den Stand, nunmehr weitere 4 Fälle hinzuzufügen, die mir während der beiden letzten Jahrzehnte zur Beobachtung kamen.

Unter diesen 4 Fällen hatte der Tumor 3mal seinen Sitz am Kopfe, 1mal am Rücken. Von letzterer Geschwulst, dem Rankenneurom des Rückens, ist eine nach der Exstirpation in frischem Zustande gefertigte Abbildung auf Taf. II Fig. 1 wiedergegeben. Dieselbe lässt den eigenartigen Bau der Geschwulst in besonders ausgeprägter und reicher Entwickelung erkennen: es sind Knäuel rankenartig gewundener cylindrischer Stränge, die vielfach spindelig und knotig aufgetrieben sind und in ein weiches saftiges Zwischengewebe eingebettet liegen.

[1]) Im Auszug vorgetragen am 2. Sitzungstage des Congresses, 2. April 1891.

[2]) P. Bruns, Das Rankenneurom. Ein Beitrag zur Geschwulstlehre. Virchow's Archiv. Bd. 50. 1870. S. 80.

Das Bild dieser varicösen Stränge erinnert am meisten an das der Varicocele und das des arteriellen Rankenangioms, während der Vergleich mit einem Geflechtwerk entschieden ferner liegt. Desshalb habe ich seinerzeit den Namen Rankenneurom (Neuroma cirsoideum) vorgeschlagen, an Stelle der Bezeichnung plexiformes Neurom, die von Verneuil zuerst für einen nicht hierher gehörigen Fall von Nervenverdickung bei erworbener Hypertrophie des Präputiums gewählt worden ist.

Die erwähnten Stränge sind die verdickten und verlängerten Nerven einer umschriebenen Partie der Haut und Unterhaut. Die histologische Untersuchung ergiebt, dass die Verdickung bedingt ist durch eine bindegewebige Wucherung der Nerven, des Peri- und Endoneurium. Eine Neubildung von Nervenfasern, wie ich sie früher angenommen hatte, konnte mit Hilfe der neuen Färbemethoden an diesem wie an den andern Präparaten nicht nachgewiesen werden. Die Herren Collegen Ziegler und Baumgarten, welche die Güte hatten, die Präparate einer genauen histologischen Untersuchung zu unterwerfen, constatirten in übereinstimmender Weise eine reine bindegewebige Wucherung und passives Verhalten der Nervenfasern. Es handelt sich demgemäss nicht um ein wahres Neurom, sondern um ein Neuro-Fibrom (also richtiger Neuro-Fibroma cirsoideum).

Das grösste Interesse knüpft sich an die Frage der Genese unserer Geschwulst und ihres Verhältnisses zu anderen Nervengeschwülsten. Meiner Ansicht nach ist dieselbe eine Erscheinungsform der congenitalen Elephantiasis im weiteren Sinne, wenn wir darunter eine angeborene Anlage zu geschwulstförmiger Bindegewebswucherung, zu Fibrombildung verstehen, welche die Haut und Unterhaut betrifft und bald die Blutgefässe, bald die Lymphgefässe, bald die Nerven wesentlich betheiligt (Elephantiasis teleangiektodes, lymphangiektodes und neuromatodes). Zu der letzteren Art, die ich als Elephantiasis neuromatodes bezeichnet habe, gehört unsere Geschwulst.

Zur Begründung dieser Ansicht, welche schon früher von mir vertreten und von anderen Seiten bestritten worden ist, kann der Nachweis der Erblichkeit, das Angeborensein oder Auftreten der Geschwulst in frühester Jugend, ihr Sitz sowie das gleichzeitige

Vorkommen anderer elephantiastischer Bildungen herangezogen werden.

Mustern wir in Bezug auf diese Punkte die bisher bekannten 42 Fälle von Rankenneurom (einschliesslich meiner eigenen acht Beobachtungen[1]), so stimmen die Ergebnisse in überzeugender Weise überein.

Es ist vor allem einleuchtend, dass das Rankenneurom zu den Geschwulstbildungen gehört, deren Anlage stets in die Fötalzeit zurückreicht. Denn fast in allen Fällen — abgesehen von einigen solchen, welche sich nur auf zufällige Sectionsbefunde beziehen — ist erwiesenermaassen die Geschwulst in ihren Anfängen schon bei der Geburt oder in der ersten Kindheit beobachtet worden. Dazu ist in 7 Fällen ein ausgezeichnet hereditäres Verhalten beobachtet worden: 2 mal ist dieselbe Geschwulst bei Geschwistern an derselben Stelle aufgetreten, 1 mal war der Vater mit mehrfachen Geschwülsten derselben Art behaftet. In 3 Beobachtungen ist sogar die Erblichlichkeit durch 3 Generationen constatirt, indem allerdings nicht das Rankenneurom selbst sich vererbte, wohl aber in den beiden ersten Generationen Geschwülste vorausgegangen waren, welche gleichfalls zu den elephantiastischen Formen gehören, nämlich multiple Hautfibrome, multiple Fibrome der Nervenstämme und elephantiastische Colossaltumoren. In der 3. Generation combinirten sich dann stets die beiden ersten Formen mit einem Rankenneurom.

Ein ausgezeichnetes Beispiel dieses hereditären Verhaltens ist der Fall von Rankenneurom des Rückens, der in Tafel II Fig. 1 abgebildet ist. Ich lasse denselben daher an dieser Stelle in etwas ausführlicherer Beschreibung folgen.

Georg Rapp, 18 Jahre, aus Hainingen, hat nach seiner Angabe eine kleine, mit einem braunen Muttermal bedeckte Geschwulst der Rückenhaut, sowie sehr viele linsen- bis erbsengrosse Knötchen unter der Haut zur Welt gebracht. Während sich die letzteren nicht erheblich vergrössert haben sollen, nahm der Wulst der Rückenhaut langsam aber stetig an Umfang zu, so dass er im 5. Lebensjahre die Länge und Dicke eines Kleinfingers, im 8. die Grösse einer Kinderfaust, im 14. die einer Mannsfaust erreicht hatte. Ausser zeitweisen stechenden Schmerzen in der Rückengeschwulst hatte Pat. keinerlei Beschwerden und Störungen.

---

[1]) Die Zusammenstellung der Casuistik sammt Literaturnachweis habe ich an anderer Stelle gegeben. Vergl. Beiträge zur klin. Chirurgie Bd. VIII. Heft 1.

Die weitere Nachforschung und zum Theil persönliche Untersuchung der Familienmitglieder des Patienten ergab, dass der Grossvater (väterlicherseits) ebenso wie der Vater, zahlreiche, über den ganzen Körper verbreitete Knoten von Linsen- bis Wallnussgrösse unter der Haut gehabt hat. In derselben Weise sind auch alle 3 Brüder des Patienten mit mehr oder weniger zahlreichen Tumoren unter der Haut behaftet, während die Mutter und die einzige Schwester des Patienten sammt deren Kinde vollständig frei sind.

Bei der Untersuchung des Kranken findet sich am Rücken, entsprechend der Grenze der Brust- und Lendenwirbelsäule, eine wie ein Sack herabhängende Geschwulst, deren Basis im Querdurchmesser 15 Ctm. beträgt. Die bedeckende Haut ist rothbraun pigmentirt, durch seichte Furchen in flache Höcker getheilt und mit zahllosen Comedonen besetzt, deren schwärzlicher Inhalt aus den erweiterten Mündungen der Talgdrüsen hervorragt. Die Geschwulst hat zu $^3/_4$ ihren Sitz auf der rechten Körperseite; der untere, beutelförmig herabhängende Rand lässt sich gut umgreifen und emporheben.

Bei der Betastung ist die Geschwulst von ungleichmässiger Consistenz, indem sich in der Tiefe harte Knoten und Stränge von mannigfacher Form durchfühlen lassen, die mehr oder weniger verschieblich eingebettet erscheinen. Die Berührung der Geschwulst erregt etwas Schmerz, der längere Zeit anhält.

Ausserdem finden sich über den ganzen Körper verbreitete Knötchen von Linsen-, Erbsen- bis Haselnussgrösse unter der Haut; sie bilden perlschnurartige Stränge, welche genau dem Verlaufe der Stämme der Hautnerven entsprechen. In grösster Anzahl sind sie an den Extremitäten vorhanden, etwas spärlicher an Rumpf, Hals und Kopf. Endlich sind über den ganzen Rumpf verbreitete Pigmentmale von Linsen- bis Fünfmarkstückgrösse vorhanden.

Die Exstirpation der grossen Rückengeschwulst geschah mittelst Abtragung derselben von der unterliegenden Fascie, wobei eine grosse Anzahl starker Stränge durchtrennt wurde, welche theils in die Tiefe drangen, theils unter die Haut der Nachbarschaft sich fortsetzten. Ebenso wurde eine grosse Anzahl erweiterter Gefässe durchschnitten, so dass eine lebhafte Blutung entstand und zahlreiche Ligaturen erforderlich waren.

Die Heilung der Wunde ging ohne Störung auf dem Wege der Granulation vor sich. Der Kranke ist einige Jahre nachher gestorben, nachdem eine Lähmung der unteren Extremitäten vorausgegangen sein soll.

Die im Zusammenhange mit der bedeckenden Haut exstirpirte Geschwulst stellt eine längliche Scheibe dar, welche von ihrer Wundfläche aus in frischem Zustande gezeichnet und in Tafel II Fig. 1 abgebildet ist. Es genügt daher, kurz zu erwähnen, dass bei der Besichtigung des Präparates sofort die Zusammensetzung der gesammten Masse aus geformten Bestandtheilen und einer formlosen Zwischensubstanz auffällt. Letztere, ein durchaus weiches, saftiges, gefässreiches Bindegewebe von röthlicher Farbe, sticht von den gelblichweissen, derber geformten Körpern deutlich ab; in dem Präparate ist die Zwischensubstanz in den obersten Schichten zum Theil entfernt, um die mannigfach geformten Knoten und Stränge deutlicher hervortreten zu lassen.

die vielfach gewunden, gekrümmt, rankenförmig geschlängelt und zu Knäueln zusammengeballt sind.

Die mikroskopische Untersuchung des in Alkohol aufbewahrten Präparates, welche Herr College Baumgarten vorzunehmen die Güte hatte, ergab folgenden Befund: Mikroskopische Durchschnitte durch die diffus- und knotig-verdickten Nerven, in Pikrocarmin gefärbt, lassen eine bedeutende fibröse Verdickung des Epi- und Perineurium und eine weit vorgeschrittene, bindegewebige Wucherung des Endoneurium erkennen. An Stelle der einstigen Nervenfasern ist schön entwickeltes, gelocktes, gefässhaltiges Bindegewebe getreten, dessen Fascikel sich in den verschiedensten Richtungen durchflechten. Reste des Nervenfaserbündels sind an derartigen Präparaten mit Sicherheit nicht wahrzunehmen, dagegen gelingt es durch Behandlung der Alkoholschnitte mittelst stark verdünnter Kalilauge, diese Reste aufzufinden, entweder in Gestalt eines kleinen Nervenfaserbündels im Centrum — oder in Form mehr versprengter Fasern in den inneren Theilen der fibromatös entarteten Nerven. Die Fasern des centralen Bündelchens sind aber nur noch theilweise markhaltig, vielfach der Markscheide beraubt und in feine blasse Fasern, wie im Endstadium der degenerativen Atrophie, umgewandelt. An den dicksten Stellen der entarteten Nervenstränge lassen sich übrigens auch mittelst der Kalimethode keine oder nur noch spurweise Reste von markhaltigen Nervenfasern nachweisen.

Ferner zeigt auch der Sitz des Rankenneuroms ein charakteristisches Verhalten. Fast ausschliesslich hat es seinen Sitz im Unterhautzellgewebe, nur ganz ausnahmsweise in tieferen Teilen, wie in einem von Pomorski genau beschriebenen Falle von Rankenneurom der Intercostalnerven, das in die Pleurahöhle hinein vorgedrungen war. Der häufigste Sitz ist die Schläfe und das obere Augenlid in 15 Fällen, die Hinterohr- und Nackengegend in 8 Fällen, Nase und Wange weisen 3, Unterkiefergegend und seitliche Halspartie 4, Brust und Rücken 7, die Extremitäten 3 Fälle auf. Wir sehen also, dass der Lieblingssitz des Rankenneuroms mit dem der elephantiastischen Tumoren übereinstimmt; es ist die seitliche Partie des Kopfes vor und hinter dem Ohre, welche die überwiegende Mehrzahl aller Fälle bevorzugt.

Fassen wir endlich die in den Einzelfällen neben dem Rankenneurom vorhandenen anderweitigen elephantiastischen Bildungen ins Auge, so erhalten wir überraschende Aufschlüsse über die innigen Beziehungen derselben zu einander.

Fast ohne Ausnahme zeigt die Geschwulst selbst die äussere Beschaffenheit eines elephantiastischen Tumors oder Fibroma molluscum: es sind schlaffe, lappige Falten und Wülste der Haut,

hie und da knollig und höckrig, meist dunkel pigmentirt und behaart; mehrfach erheben sich dieselben im Bereich eines ausgedehnten Pigmentmales. Der unterliegende Knochen zeigt, was für die frühe Anlage der Tumoren spricht, zuweilen flache Ausbuchtungen oder perforirende Defecte, wie ich sie 2mal am Schläfenbein und 1mal am Dach der Orbita antraf. Noch bezeichnender ist aber die Beobachtung, die ich an dem in Tafel II Fig. 2 abgebildeten Falle von Rankenneurom der Unterkiefergegend machen konnte, dass nämlich im ganzen Bereich der elephantiastischen Geschwulst und zwar genau bis zur Mittellinie die Mandibula nach allen Dimensionen hypertrophisch war. Es bestand also im Bereich der Weichtheil-Elephantiasis eine Leontiasis des Knochens.

Die Beobachtung ist kurz folgende:

Leonhard Mäurer, 10 Jahre alt, von Königsbronn, war schon im ersten Lebensjahre mit einer Anzahl Pigmentnaevi behaftet, namentlich befand sich ein ausgedehntes Mal vor und hinter dem Ohre und an der rechten Halsseite. Im Bereich dieser letzteren entwickelte sich eine zunehmende Wulstung der Haut, bis sie in dicken Falten herabhing.

Das äussere Ansehen dieser Geschwulst ist in Tafel II Fig. 2 nach einer Photographie wiedergegeben. Die Haut der rechten unteren Gesichtshälfte und der Hinterohrgegend hängt in dicken schlaffen Wülsten herab, die grösstentheils dunkel pigmentirt und behaart sind. Die Geschwulstbildung erstreckt sich genau von der vorderen Medianlinie der Unterlippe und des Kinnes bis zur hinteren Medianlinie des Hinterhauptes; am voluminösesten ist sie am Kinn, das beutelförmig herabhängt, und hinter dem Ohre. Beim Betasten fühlt man in der Tiefe der Hautwülste zahlreiche harte, verschieden geformte Körper nach Art von Knollen und Strängen, die sich zwischen den Fingern hin- und herbewegen lassen. Durch die Geschwulst hindurch fühlt man am Schläfenbein mehrfache Vertiefungen im Knochen, theils als rundliche Ausbuchtungen, theils als längliche Furchen. Die ganze rechte Hälfte der Mandibula ist bedeutend voluminöser als die linke, die Grenze in der Mittellinie des Kinnes bildet einen starken, leistenartigen Vorsprung.

Ausserdem ist die Haut an der rechten Seite des Halses bis unter das Schlüsselbein hypertrophisch und fleckig pigmentirt. Am ganzen Körper finden sich nicht bloss Fibromata mollusca, sondern auch pigmentirte und behaarte Naevi in grosser Anzahl.

Um die sehr auffällige Entstellung zu verbessern, wurden in 2 Sitzungen die Wülste am Kinn, an der Wange und hinter dem Ohre durch spindelförmige Excisionen entfernt und ein recht guter kosmetischer Erfolg erreicht.

Die exstirpirten Stücke bestehen aus Haut und Unterhaut, die ohne Grenze ineinander übergehen und bis zu einer Dicke von 2 Ctm. verdickt sind. In dem Unterhautzellgewebe sind an einzelnen Stellen spärliche, an anderen Stellen zahlreiche derbe, drehrunde Stränge eingebettet, welche Bindfaden-

bis Federkieldicke besitzen. Sie sind stellenweise varicös aufgetrieben, rankenförmig gewunden und knäuelartig aufgerollt.

Ueber das Ergebniss der mikroskopischen Untersuchung hatte Herr College Baumgarten die Güte, folgende Beschreibung zu geben: Die Affection stellt sich bei mikroskopischer Untersuchung dar als eine diffuse Fibromatose der Haut und des subcutanen Zellgewebes, durch welche Haut und Unterhaut zu einer einheitlichen Gewebsmasse verschmolzen sind. Die cutanen sowohl als besonders auch die subcutanen Nerven sind Sitz eines gleichartigen Processes, wie in Haut und Unterhaut, indem sowohl das Perineum (Neurilem, Virchow), als besonders auch das Endoneurium (Perineurium, Virchow) einer starken bindegewebigen Wucherung anheimgefallen ist. Das Perineurium ist dadurch um das Mehrfache seines ursprünglichen Durchmessers verdickt, das Endoneurium ist zu einer Bindegewebsmasse ausgewachsen, welche $^2/_3$ und mehr von dem gesammten, von verdicktem Perineurium umfassten Nervendurchschnitt einnimmt.

Die Nervenfasern sind, wie nach Weigert gefärbte Präparate zeigen, auf ein schmales Bündel reducirt, welches meist im Centrum der degenerirten Nerven, zum Theil auch mehr oder weniger excentrisch gelegen ist. Ausser diesen zusammenhängenden centralen Bündeln findet man auch noch in der Peripherie verstreute Nervenfasern zwischen oder inmitten der Fascikel der endoneuralen Bindegewebsneubildung. Zuweilen fehlt auch das zusammenhängende centrale oder mehr oder weniger excentrische Nervenfaserbündel ganz und die erhaltenen Nervenfasern liegen mehr versprengt innerhalb des gewucherten Endoneuriums, allerdings immer hauptsächlich oder ausschliesslich in dessen inneren Theilen. Die vorhandenen Nervenfasern, namentlich die vereinzelt zwischen den neugebildeten Bindegewebsfascikeln (oder innerhalb derselben) liegenden sehen verdünnt, wie comprimirt aus, eine eigentliche Degeneration, wie bei der paralytischen Atrophie (Markballenbildung etc.), lässt sich jedoch an denselben nicht nachweisen, wobei allerdings zu bemerken ist, dass die zum Nachweis dieser Degeneration besonders geeignete Osmiumreaction an dem in Müller's Lösung conservirten Präparat nicht angestellt werden konnte. Die mikroskopischen Bilder lassen aber auch ohnedies keinen Zweifel darüber, dass ein bedeutender Schwund der Nervenfasern innerhalb der fibromatös erkrankten Nerven stattgefunden hat, da ja, wie gesagt, der grösste Theil des Nervendurchschnittes keine oder nur ganz spärliche Nervenfasern zeigt, letztere vielmehr nur im Centrum noch mehr oder minder reichlich nachzuweisen sind, dabei doch aber auch in der Peripherie nicht gänzlich fehlen. Mit der Annahme einer blossen Verdrängung der vorhandenen Nervenfasern durch das gewucherte Endoneurium lassen sich diese Bilder nicht wohl vereinigen. Wir betrachten also als festgestellt, dass eine sehr erhebliche Verminderung der Zahl der ursprünglich in den Nerven vorhandenen Nervenfasern durch die Fibrombildung bewirkt worden ist. Damit wird an und für sich noch nicht ausgeschlossen, dass Seitens der verschont gebliebenen Fasern eine gewisse Vermehrung erfolgt wäre, als ein Versuch, den erlittenen Verlust durch Neubildung zu decken. Die uns vorliegenden

Bilder geben jedoch für diese Annahme keinen Anhalt. Eine etwaige Neubildung von marklosen Nervenfasern ist bestimmt auszuschliessen.

Wie die Haut über dem Rankenneurom selbst meist pigmentirt, zuweilen auch abnorm behaart ist, so sind auch bei den meisten genau beobachteten Fällen über die Haut des ganzen Körpers zerstreute Pigmentirungen constatirt worden. Zumeist sind es glatt in der Haut liegende Verfärbungen, zuweilen aber auch behaarte und pigmentirte warzenförmige Mäler verschiedener Art — lauter Bildungen, welche mit der congenitalen Elephantiasis in naher Beziehung stehen.

Von grösster Bedeutung ist aber das gleichzeitige Vorkommen anderer congenital veranlagter Geschwulstformen, welche in gleicher Weise wie das Rankenneurom von den peripheren Nerven ihren Ausgang nehmen. In 12 Fällen bestanden Combinationen mit multiplen Fibromen der Nervenstämme, die sich bald in knotigen, perlschnurartigen Anschwellungen, bald in gleichmässiger, diffuser Verdickung der Nervenstränge darstellen und meist in allgemeiner Verbreitung über den grössten Theil des peripheren Nervensystems, zuweilen auch beschränkt auf die Aeste eines Plexus oder eines einzelnen Nervenstammes auftreten. Bedenkt man, dass die tiefergelegenen Fibrome der Nervenstämme von den Patienten oft gar nicht bemerkt und bei der Untersuchung leicht übersehen werden, sowie dass die Beobachtungen zum Theil sehr unvollständig sind, so ist wohl anzunehmen, dass die Combination mit multiplen Neurofibromen in Wirklichkeit noch weit häufiger ist.

Fast ebenso häufig waren multiple weiche Hautfibrome vorhanden, die sogen. Fibromata mollusca, welche nach den Recklinghausen'schen Untersuchungen von den Scheiden der Hautnerven ihren Ausgang nehmen und daher gleichfalls als Neurofibrome anzusehen sind. Sie bieten sogar zuweilen, wie Recklinghausen beschrieben hat, eine plexiforme Anordnung dar, indem sich an den grösseren Fibromknoten wurmförmige Stränge durchtasten und darstellen lassen, die aus fibromatös entarteten Nervenfäden bestehen, so dass dann die Verhältnisse im Kleinen denen beim Rankenneurom gleichen.

Endlich ist in einem Falle (Herczel) neben einem Rankenneurom und allgemein multiplen Nervenfibromen eine diffuse weiche

Elephantiasis der Armhaut beobachtet worden; im Bereiche der letzteren waren die Hautnerven fibromatös entartet und bildeten Knäuel von rankenförmig gewundenen Strängen und Knoten. Diese Thatsachen beweisen, dass die eigenthümliche rankenförmige Anordnung der Nervenstränge keineswegs dem Rankenneurom allein eigen ist, sondern überall da zu Stande kommt, wo die Nervenverzweigungen durch Bindegewebswucherung verdickt und verlängert sind.

Die angeführten Thatsachen geben uns Anhaltspunkte genug an die Hand, um dem Rankenneurom seine bestimmte Stelle in der Geschwulstlehre anzuweisen. Das Rankenneurom ist eine Erscheinungsform der congenitalen Elephantiasis, die man auch als fibromatöse Diathese bezeichnet hat, und entsteht durch fibromatöse Verdickung und Verlängerung der Nerven eines umschriebenen Nervengebietes. Nur in der Form verschieden, aber im Wesen identisch ist das Rankenneurom mit den multiplen Fibromen der Haut und der Nervenstämme. Das beweisen die gemeinsamen charakteristischen Merkmale: die angeborene und zuweilen erbliche Anlage, das gleichzeitige Vorkommen, die häufige Multiplicität und der gleichartige Bau, hervorgegangen aus einer Bindegewebswucherung der Nervenscheiden bei passivem Verhalten der Nervenfasern.

So ist für einen Theil der congenital veranlagten Fibrombildungen eine einheitliche Genese gesichert. Ich fasse sie zusammen unter der Bezeichnung Elephantiasis nervorum, mag sich die Entartung an den Stämmen der Nerven (sog. allgemeine Neuromatose) oder an den Verzweigungen eines umschriebenen Nervengebietes (Rankenneurom) oder an den Enden der Hautnerven (Fibromata mollusca) lokalisiren.

XI.

Cystenkropf von ungewöhnlicher Grösse, geheilt durch Exstirpation.[1]

Von

Prof. Dr. P. Bruns

in Tübingen.

(Hierzu Tafel II, Fig. 3, 4.)

Wenn ich über einen vereinzelten Fall von Kropfgeschwulst zu berichten mir gestatte, so dürfte derselbe durch die ganz ungewöhnliche Grösse des Tumors besonderes Interesse erregen. Denn diese Struma gehört nicht bloss zu den grössten, die überhaupt beobachtet worden sind, sondern ist wohl die grösste, die bisher durch Exstirpation beseitigt worden ist.

Die Grössenverhältnisse des Tumors, dessen Trägerin eine 50jährige, geistig schwach entwickelte Frau war, ergeben sich aus folgenden Zahlen: Der Umfang des Halses sammt dem Tumor betrug 80 Ctm , der Umfang des Tumors allein in querer Richtung 61, in senkrechter Richtung 70 Ctm. Der Durchmesser der Geschwulst von vorn nach hinten war gerade doppelt so gross als der Durchmesser des Rumpfes in der Mittellinie vom Sternum zur Wirbelsäule (22 : 11 Ctm).

Wie die nach einer Photographie im Lichtdruck wiedergegebene Abbildung auf Taf. II Fig. 3 erkennen lässt, geht die kugelige Geschwulst von der linken Seite des Halses aus, während an der rechten Seite der etwas vergrösserte Schilddrüsenlappen dieser Seite zu erkennen ist. Die Oberfläche des Tumors ist glatt, von unveränderter Haut überzogen, in welcher zahlreiche, bis 2 Ctm. starke Venen verlaufen.

Die Consistenz war im Allgemeinen derb-elastisch, an einzelnen Stellen deutlich fluctuirend.

Die Grösse und das Gewicht der Geschwulst, welche beinahe bis zum Nabel herabreichte, hatten mannigfache Verdrängungserscheinungen zu Stande

[1]) Mitgetheilt am 2. Sitzungstage des Congresses, 2. April 1890.

gebracht. Die Trachea war in eine Schleife nach links verlegt, der Schildknorpel handbreit nach vorn vorgezogen; die linke Carotis beschrieb gleichfalls einen nach vorn gerichteten Bogen, um erst unter dem Kieferwinkel wieder zu verschwinden; die Halswirbelsäule war stark lordotisch, die Brustwirbelsäule kyphotisch, der Thorax durch den Druck des Tumors von vorne her platt gedrückt.

Die Patientin war genöthigt, den Tumor seiner Schwere wegen gewöhnlich auf einem Tische aufliegen zu lassen.

Die Grösse der Struma musste für die Wahl des operativen Eingriffes entscheidend sein und nöthigte, von dem Normalverfahren abzustehen.

Als das Normalverfahren für die grosse Mehrzahl aller Strumen betrachte ich die intracapsuläre oder intraglanduläre Ausschälung; bei den cystischen Strumen, zu denen unser Fall gehört, ist die Enucleation sogar das einzige Verfahren, das ich innerhalb der letzten 6 Jahre in Anwendung gezogen habe. Während dieser Zeit sind im ganzen 135 Kropfexstirpationen in meiner Klinik ausgeführt worden, darunter 104 Fälle von Enucleation und 31 Fälle von extrakapsulärer, meist halbseitiger Exstirpation. Ziehen wir hiebei die verschiedenen Formen von Strumen in Betracht, so sind von 61 reinen Cysten 60 enucleirt und nur der eine in Rede stehende Fall mit halbseitiger Exstirpation behandelt worden. Von 40 Parenchymkröpfen sind 19 enucleirt und 21 halbseitig exstirpirt worden. Dazu kommen 31 Fälle von combinirten cystisch-parenchymatösen Strumen, bei denen 25 mal die Enucleation und 6 mal die extrakapsuläre Exstirpation vorgenommen worden ist. Endlich sind noch 3 Fälle von malignen Strumen exstirpirt worden.

In unserem Falle würde die Enucleation wegen der enormen Oberfläche der Geschwulst eine lebensgefährliche Blutung bedingt haben, während die extracapsuläre Exstirpation mit Ligatur der Arteriae und Venae thyreoideae fast ohne Blutverlust auszuführen ist. Durch unseren Fall erleidet daher die Indication der Ausschälung der Cystenkröpfe insofern eine Einschränkung, als für diejenigen von abnormer Grösse die extracapsuläre Exstirpation den Vorzug verdient.

In der That ging die Operation auf diesem Wege glatt von statten, trotzdem der Umfang der Geschwulst den Zugang zum Operationsfeld erheblich erschwerte. Nach Anlegung des 72 Ctm. langen Hautschnittes, der eine auf der Geschwulst sitzen bleibende Hautspindel umschrieb, wurde zuerst die

bleistiftdicke Arteria thyreoidea sup. sammt den begleitenden Venen doppelt unterbunden und durchschnitten, darauf ebenfalls die Art. thyreoid. inferior, und hierbei der Nervus recurrens in seiner ganzen Länge von der Oberfläche des Tumors ohne Beschädigung abpräparirt. Hierauf gelang die Auslösung der Geschwulst im lockeren Zellgewebe ohne erhebliche Blutung, und schliesslich wurde der Stiel, welcher dem stark vergrössorten Isthmus der Schilddrüse entsprach, in mehreren Portionen abgebunden und durchtrennt.

Der Tumor stellt eine 10 Pfund schwere, einkammerige Cyste dar mit dicker, starrer, stellenweise verkalkter Wandung und einem theils flüssigen, theils aus weichen und derben Gerinnseln bestehenden hämorrhagischen Inhalt.

Die Heilung ging ohne Störung von statten, und, wie die Abbildung auf Tafel II Fig. 4 erkennen lässt, spricht sich auch in der veränderten Haltung und im Gesichtsausdruck ein günstiger Erfolg der Operation auf den Allgemeinzustand der Kranken aus.

XII.

Ueber orthopädische Behandlung der Hüftgelenkserkrankungen.

Von

Dr. Heusner

in Barmen.[1])

(Hierzu Tafel IV.)

M. H.! Die Ansichten über die zweckmässigste Behandlung der chronischen Hüftgelenkerkrankungen sind in den verschiedenen Ländern und medicinischen Schulen sehr verschieden. — Aus den Verhandlungen der letzten orthopädischen amerikanischen Congresse geht hervor, dass man in Amerika im Allgemeinen der orthopädischen Behandlung den Vorzug giebt, und namentlich ist dort der Taylor-sche Apparat in Gebrauch, welcher bekanntlich den Kranken das Umhergehen gestattet und Nachts mit Gewichtsextension verbunden wird.

Zur Nachbehandlung benutzt man dort zu Lande Schienen, wie die von Dow, welche unseren Volkmann'schen und Busch-schen Apparaten ähnlich sind. In den frühen Stadien der Erkrankung wird auch in Amerika viel von Gewichtsextension mit Bettruhe Gebrauch gemacht.

In England scheint allgemein die Thomasschiene bevorzugt zu werden, welche das kranke Glied sehr gut immobilisirt, worauf man dort das meiste Gewicht legt, aber nicht mit Extension verbunden wird. Es ist dies bekanntlich ein an der Rückseite des kranken Beines und der hinteren Körperfläche hinauflaufender und an passenden Stellen mit Querspangen versehener Eisenstab, welcher den Körperformen genau angebogen und inwendig mit Filz gepolstert

[1]) Vortrag, gehalten am 3. Sitzungstage des Congresses, 3. April 1891.

ist. In Deutschland hat sich eine allgemein gebräuchliche Methode bis jetzt wohl nicht herausgebildet. So viel man übersehen kann, herrscht bei frischen Fällen der Gebrauch der Gewichtsextension vor; bei älteren Fällen wendet man vielfach Gypsverbände an, und sehr viel wird bei uns resecirt; und zwar ist man in dem Bestreben, möglichst gründlich und rasch den Krankheitsherd zu entfernen, doch wohl in den letzten Jahren in dieser Beziehung über das Ziel hinausgegangen. Ich selbst bin früher ein warmer Anhänger der Resection gewesen, habe im Jahre 4, 6, 8 und mehr Resectionen gemacht, bis ich im Jahre 1888 zufällig in die orthopädische Anstalt des Herrn Friedrich Hessing in Göggingen geführt wurde und mich dort durch den Augenschein überzeugt habe, dass es sehr wohl möglich ist, selbst die schwersten Fälle von chronischen Hüftgelenkentzündungen bei Anwendung zweckmässiger orthopädischer Apparate ambulant zu behandeln. Leider ist die Hessing'sche Schiene so schwer herzustellen, so complicirt und so kostspielig, dass ihr Gebrauch für gewöhnlich ausgeschlossen erscheint. Ich habe mich daher seit zwei Jahren bemüht, eine ähnliche Schiene, für die Krankenhauspraxis geeignet, zu construiren, und ich erlaube mir, Ihnen hier das Resultat dieser Bemühungen zu zeigen. (Siehe Taf. IV Fig. 1.) Sie sehen, dass der Apparat aus zwei Theilen besteht: einer Schiene für das Bein und einer Hülse für das Becken, die durch ein Doppeltcharnier mit einander in Verbindung gesetzt sind, welches die Bewegung in der Richtung der Beugung und Adduction resp. Abduction gestattet, die sehr schädlichen und schmerzhaften Rotationsbewegungen aber ausschliesst. Beide Theile sind aus möglichst dünnen, biegsamen Stahlstäben hergestellt und an den Gelenken überall durch Charniere mit einander in Verbindung gesetzt. Inwendig sind die Schienen mit Filz ausgepolstert, um Druck zu vermeiden. Oben hat die Beinhülse einen Sitzring, um vermöge desselben und mittelst der Seitenstangen das Gewicht des Körpers auf eine eiserne Sohle zu übertragen, die etwas über die Sohle des Fusses hervorragt. Die grössten Schwierigkeiten bereitete uns bei diesen Apparaten die Construction der Beckenhülse. Das Wesentliche daran ist ein eiserner Halbgürtel, welcher den Leib von hinten her dicht über dem Becken umfasst und vorne durch einen Riemen geschlossen wird. Die vorderen Endäste des Hüftgürtels sind sehr sorgfältig den Hüftbeinkämmen nachgebogen

und endigen 3—4 Ctm. unterhalb der Spinae anter. superior. Von dem Rückentheile des Halbgürtels laufen zwei Eisenspangen zu beiden Seiten des Kreuzes herab, welche die Stütze der Beckenhülse am Kreuz bilden. Unten ist der Beckengürtel mit zwei Dammgurten armirt, welche hinten an den Kreuzspangen und vorne an den Enden der Gürteläste befestigt sind und welche verhindern sollen, dass die Beckenhülse in die Höhe rutscht. An der Beckenschiene pflegen wir zum besseren Schutz gegen Druck zwischen Eisentheile und Filzpolster noch eine Lage dünnen Rohrgeflechtes zu legen, dessen Gebrauch ich aus der Klinik des Herrn Geheimrath Thiersch gelernt habe, und welches sich uns als vortreffliches Material zu orthopädischen Zwecken bewährt hat. Beide Theile der Schiene werden unter Freilassung der Zwischengelenke sehr fest an Bein und Becken angewickelt mit Hilfe gestärkter Gazebinden, die schliesslich noch mit Leim überstrichen werden, und es erreicht dann besonders der Beckentheil mit seinem von oben in den Bauch hineingreifenden Eisengürtel und seinen von unten straff angezogenen Perinealgurten einen so festen Schluss, dass er nicht nur eine gute Stütze für die Beinhülse abgiebt, sondern auch gestattet, dass man durch Gummizüge, die hinten an dem Apparate angebracht sind, im Umhergehen Correcturen von perversen Stellungen vornimmt, wie Sie gleich an unseren mitgebrachten Kranken sehen werden. Um Ihnen eine Vorstellung zu geben, wie die Apparate angelegt werden, haben unsere Krankenpfleger eine Modellpuppe mit dem Verbande ausstaffirt, die Sie hier sehen, nebst Nachbildung unseres Verbandstisches. (Vergl. Abbildung auf Taf. IV Fig. 2, die nach dem Lebenden gemacht ist.)

Wenn die Kranken zu uns kommen, so pflegen wir sie zunächst zu chloroformiren; sie werden dann auf unseren orthopädischen Verbandstisch gelegt, auf ein festes Kissen mit dem Oberkörper, auf schmale Unterstützungsbänkchen mit dem kranken Gliede, und nun wird der Apparat mit dem Oberschenkelring voran über das Bein hinaufgeschoben und mit Hülfe eines 8—10 ℔ schweren Sandsackes, dessen Zugschnur am Sitzringe angreift und über die am Kopfende des Verbandes angebrachte Geleitstange geführt ist, nach oben gehalten. Mit Hülfe eines zweiten, ebenso schweren Sandsackes ziehen wir das Bein in der Richtung nach abwärts über die am Fussende angebrachte Geleitstange noch

fester in den Verband hinein. Letzteres Gewicht ist am Fusse des kranken Beines befestigt, mit Hülfe der Hessing'schen Spannlasche, eines um die Knöchelgegend gelegten Filzkragens, von welchem 6 Schnüre zur Aufnahme des Zuges herablaufen. Wir pflegen auf diese Weise die Correctur der falschen Stellungen gleich vorzunehmen, so weit das möglich ist. Zu dem Zwecke werden noch andere Gewichte an den Körper des Kindes angehängt, wenn es sich z. B. um Correctur der bekannten Abductions- und Flexionsstellungen handelt, in derselben Weise, wie man das nach Schede und Volkmann sonst bei chronischen Gelenkerkrankungen mit Extensionsgewichten zu thun pflegt. Ich brauche darauf nicht näher einzugehen; die Herren werden das aus der Modellfigur sofort begreifen. Ich will Sie nur auf Eins aufmerksam machen: die Art und Weise, wie wir die Flexionscontractionen beseitigen. Sie sehen, der gesunde Oberschenkel ist mit Hülfe eines starken Gewichtes, das in der Kniekehle aufgehängt ist, an den Oberkörper hinaufgedrückt und das Becken dadurch nach oben gezogen. Auf diese Weise wird die Durchbiegung des Kreuzes ausgeglichen; das kranke Bein wird elevirt, und nunmehr kommt der corrigirende Gewichtszug besser zur Wirkung. Genügt dies noch nicht, so hängen wir direct über das kranke Bein schwere Sandsäcke und bringen so bei unseren Patienten insgesammt nicht selten 60 ℔ und mehr gleichzeitig in Anwendung. Es ist dann ein Vergnügen, zu sehen, wie in Zeit von 10 Minuten, einer Viertelstunde, einer halben Stunde selbst solche Contracturen, die Anfangs unbeweglich schienen, nachgeben und gerade werden.

Man könnte diese Methode im Gegensatz zu dem Brisement forcé, dem gewaltsamen Geradebrechen mit den Händen, als die forcirte Gewichtscorrection bezeichnen. — Lannelongue und Koenig haben an Leichen, Bracket aus Boston hat auch an lebenden Kindern nachgewiesen, dass, wenn man ein Bein mit 8 bis 10 ℔ belastet, eine Distraction des Hüftgelenkes um mehrere Millimeter stattfindet. Dasselbe dürfen wir wohl bei unserer weit stärkeren Belastung für das kranke Gelenk in Anspruch nehmen, und hierin besteht eben der grosse Unterschied gegen das gewaltsame Geradebrechen mit den Händen, wobei die morschen Gelenkenden durch die contrahirten Bänder gegen einander gepresst und an einander zerrieben werden.

Nach dem Anlegen unseres Apparates pflegen Schmerzen und Beschwerden im kranken Gliede nachzulassen, und die Kranken stehen, sobald der Verband gehörig trocken ist, auf und werden dann in diesen von mir construirten Laufstuhl gebracht, der mit seinem rings den Körper umrahmenden Geländer und seinen schief gespreizten Beinen vollkommen Sicherheit gegen das Umfallen gewährt, so dass selbst ängstliche Kinder meist rasch damit laufen lernen. (Vergl. Taf. IV Fig. 3.)

Ich will Ihnen nun an einigen Patienten, die ich mitgebracht habe, die Anlegung und die Function des Verbandes selbst zeigen. (Vergl. Taf. IV Fig. 4.)

Diese kleine Patientin befindet sich seit zwei Jahren bei uns im Krankenhause. Sie kam sehr elend, hoch fiebernd und mit heftigen Schmerzen im linken Hüftgelenk an und hat, seit sie dort ist, eine Reihe von neun dieser Verbände erhalten, also alle $2^1/_2$—3 Monate einen. Sie hat sich, wie sie sehen, vollständig erholt; das Gelenk ist so gut wie ausgeheilt, die Stellung ist fast vollkommen corrigirt, und wenn Sie sie laufen lassen wollen, werden Sie merken, dass sie sehr schön und flott mit dem Apparat sich bewegen kann. Es ist bei dem Kinde im Laufe der 2 Jahre eine Verkürzung des kranken Beins um $1^1/_2$ Ctm. eingetreten, aber die Beweglichkeit der Hülfte ist erhalten geblieben und die Excursionsfähigkeit in sagittaler Richtung beträgt 15^0. Der gesunde Fuss, den wir in der Regel mit einem dicksoligen Holzschuh ausrüsten, brauchte in diesem Falle wegen der bereits eingetretenen Verkürzung des kranken Beines nicht verlängert zu werden. Auf den Hüftbeinkämmen sind die harten Bindenlagen, wie sie bemerken, ausgeschnitten, um Druck zu vermeiden.

Ich muss bemerken, dass wir trotz der Gewichtscorrection das erste Mal oft nicht vollkommen mit der falschen Stellung fertig werden. Es ist deshalb meist noch eine Nachbehandlung mit corrigirenden Gummizügeln nöthig, deren Sie einen am Rücken der Patientin von der Aussenschiene der Beinhülse in der Kniegegend nach der gegenüberliegenden Seite der Beckenhülse hinaufgespannt sehen.

Diese zweite Patientin ist $1^1/_2$ Jahre in unserem Krankenhause. Sie bekam kurz nach dem Eintritte eine Abscedirung in der linken Glutäal- und Kreuzbeingegend, wo sich noch eine Fistel befindet und hat erst $^3/_4$ Jahre in Extension liegen müssen, bis die Eiterung soweit versiegt war, dass wir den Apparat anlegen konnten. Bei diesen beiden Kindern habe ich, wie bei allen unsern Patienten, als die Koch'schen Injectionen aufkamen, natürlich Einspritzungen mit Tuberkulin vorgenommen. Beide waren damals soweit geheilt, dass sie ohne Verband herumliefen. In Folge der Injectionen kamen sie wieder soweit zurück, dass sie bettlägerig wurden, und dass die letztere

Patientin auch jetzt noch nicht auf dem früheren Standpunkte angelangt ist, während allerdings bei der Patientin, die ich Ihnen jetzt zeigen werde, ebenso wie bei einer anderen Hüftkranken mit langjähriger Eiterung die Fisteln während der Koch'schen Injectionskur ausgeheilt sind.

Diese dritte Patientin kam vor einem Jahre an mit Luxation des rechten Schenkelkopfes und einem grossen Abscesse an der Innenseite des Oberschenkels, also früher einer unbedingten Indication zur Resection. Wir haben sie indes nicht resecirt, sondern unsere Verbände angewandt. Die Kranke musste allerdings auch einmal intercurrent $^1/_4$ Jahr liegen; denn man kann bei erheblicher Eiterung diese Verbände nicht anlegen; sie sind eben nicht abnehmbar. Die Adductions- und Flexionsstellung war auf der kranken Seite Anfangs so stark, dass die Patientin nur mit der gesenkten Fussspitze den Boden berührte und sich beim Gehen mit der rechten Hand auf den Oberschenkel stützte. Ich mache Sie nun aufmerksam auf die Art der hier angewendeten Correction. Zwischen den Oberschenkeln bemerken Sie eine schräg verlaufende Stützschiene, welche beweglich (Stiftgelenk!) von der Innenschiene der Beinhülse in der Kniegegend entspringt und sich nach der gegenüberliegenden Sitzbeingegend erstreckt, wo sie an einem gepolsterten und nach Art eines Perinealgurtes gebogenen Eisenstabe endigt und auf diese Weise eine feste Stütze gegen die gesunde Beckenhälfte bildet.

Man kann diese Abductionsschiene, welche, wie sie sehen, dem Kinde gestattet, herumzugehen, mittelst Schrauben auseinanderschieben und verlängern, und so ist es uns gelungen, die falsche Stellung fast ganz zu beseitigen.

Ich habe hier noch einen vierten Patienten, einen 22jährigen jungen Mann, mitgebracht, an welchem ich eine andere Methode der allmählichen Correction von Adductionsstellungen zeigen will; denn gerade die Beseitigung der Adduction hat die grössten Schwierigkeiten, namentlich bei der Gewichtsextension. Dieser Patient hatte seit dem achten Lebensjahre Hüftgelenksentzündung, die in den letzten Jahren durch Traumen mehrmals recidivirte und in Folge von Hinaufrutschen des Gelenkkopfes eine starke Adductions- und Flexionsstellung erzeugt hatte.

Es befindet sich an der Rückseite des Oberschenkels eine federnde Stahlschiene, die hinten und aussen an der Oberschenkelhülse befestigt ist und nach oben über das Becken frei hinaufragt. Vermittelst eines festen Gurtes wird die Feder gegen das Becken herangezogen und wirkt dann bei jedem Schritt auf das Bein corrigirend im Sinne der Streckung und Abduction. Der Kranke, der mit zwei Stöcken und stark humpelnd in das Krankenhaus kam, kann jetzt, wie sie sehen, ohne Stütze gehen und hat, wie auch die Kinder, die weite Reise hierher ganz gut vertragen.

M. H.! Wir haben seit der Zeit, wo wir dies Verfahren eingeführt haben, 13 Kinder mit dieser Methode behandelt und sie alle so weit gebracht, dass sie herumgehen können. Wir haben im Krankenhause augenblicklich noch 6 solcher Verbände bei Hüftkranken im Gebrauch und noch 4 weitere, die zu anderen Zwecken

benutzt werden, worüber ich schon früher etwas veröffentlicht habe. Wir benutzen nämlich die Schienen auch für Oberschenkelbruch, für Kniegelenksentzündung und für verschiedene andere Erkrankungen der unteren Extremitäten. — Eine Resection habe ich seit der Zeit, dass ich diese Methode eingeführt habe, nicht mehr gemacht; ich will aber natürlich nicht behaupten, dass ich im gegebenen Falle nicht darauf zurückgreifen werde.

Wie die Koch'sche Methode auf diese orthopädisch behandelten Fälle eingewirkt hat, habe ich Ihnen schon auseinandergesetzt. In fast allen Fällen, wo keine Fisteln vorhanden waren, wurden die kranken Gelenke empfindlicher und die Kinder schlechter wie vorher. Dagegen sind wir grosse Freunde von Jodoforminjectionen, und ich darf bei dieser Gelegenheit wohl daran erinnern, dass ich einer der Ersten bin, die die Jodoforminjectionen bei tuberculösen Gelenkentzündungen angewandt haben. — Auch die beiden Kinder mit Senkungsabscessen, die hier vorgeführt wurden, sind mit 20 bis 30 Injectionen behandelt worden, und es mag dahingestellt bleiben, ob bei der einen, wo es zur Verheilung der Fisteln kam, die Koch'sche Methode oder die Jodoforminjectionen schliesslich das Nützliche gewesen sind!

Für Diejenigen unter Ihnen, welche sich für unsere Verbände interessiren, bemerke ich schliesslich, dass dieselben nicht vom Instrumentenmacher, sondern von unseren Krankenpflegern im Krankenhause selbst unter meiner Aufsicht und Betheiligung angefertigt werden.

Erklärung der Abbildungen auf Tafel IV.

Fig. 2.
- a Geleitstangen,
- b Sandsäcke,
- c Schnüre für die Sandsäcke,
- d Unterstützungsbänkchen,
- e Beckentheil des Verbandes,
- h Beintheil des Verbandes,
- i Zugvorrichtung am Fuss mit Schnüren,
- k Haken zur Verbindung der Schnüre.

XIII.

Ueber operative Behandlung der männlichen Epispadie.

Von

Dr. J. A. Rosenberger,

Docent der Chirurgie in Würzburg.[1])

(Hierzu Tafel V, Fig. 1—4.)

Die männliche Epispadie, welche noch bis zur Mitte dieses Jahrhunderts für ein unheilbares Leiden galt und deshalb nur in der Weise behandelt wurde, dass man den armen Hülfesuchenden Behälter (Receptacula urinae) anbrachte, welche den fortwährend abträufelnden Urin auffangen sollten, wird heutzutage allgemein operativ in Angriff genommen. Die Operationsmethoden, welche bis jetzt angegeben sind, können zweckentsprechend in zwei Abtheilungen gebracht werden. Zur ersten gehören diejenigen Methoden, welche eine mediane Vereinigung der breit angefrischten Penisränder anstreben; es sind dies die Verfahren von Dieffenbach, Duplay und Krönlein. Zur zweiten Art, durch welche die Penisrinne in eine Röhre durch Aufheilen von Lappen umgewandelt werden soll, zählt man die Methoden von Nélaton, Dolbeau, Thiersch und Lossen. Thiersch gebührt das Verdienst, in der operativen Behandlung der männlichen Epispadie einen grossen Fortschritt gebracht zu haben. Nach seinen Vorschlägen dürfte wohl auch in Deutschland am häufigsten operirt werden. Immerhin glaube ich, dass sein Verfahren nicht für alle Fälle geeignet ist, wie ja auch

[1]) Vortrag, gehalten am 3. Sitzungstage des Congresses, 3. April 1891.

die Modificationen von Krönlein und Lossen beweisen dürften und wie ich in meinem Falle auch erfahren habe. Die Gründe, welche mich bestimmten, ein anderes Verfahren einzuschlagen, werde ich noch angeben. Mir möchte es überhaupt vorkommen, als ob trotz der vervollkommneten Technik noch viel in der operativen Behandlung der Epispadie geschehen könnte. Die Epispadie ist eben eine recht seltene Hemmungsbildung, so dass auch die beschäftigsten Chirurgen kaum über eine auch nur einigermassen nennenswerthe Erfahrung verfügen, um über den Werth und die Bedeutung der bekannten Methoden ein entscheidendes Urtheil abgeben zu können.

In meinem Falle handelte es sich um einen Knaben von $2^1/_2$ Jahren, bei dem die Operation verlangt wurde. Die ganze obere Fläche des Penis stellte von der Eichel bis zur Blasenwand eine Rinne dar, welche durch einen queren Spalt in die Blase führte, wie auf Taf. V Fig. 1 in natürlicher Grösse zu sehen ist. Die Schambeine waren vereinigt und die Hoden befanden sich in natürlicher Grösse im Scrotum. Das Präputium hing schürzenartig herunter. Der Urin lief ununterbrochen ab, so dass das Scrotum und die Oberschenkel in Folge der fortwährenden Benetzung an verschiedenen Stellen excoriirt waren. Der Penis war auffallend kurz und klein, wie das ja meist bei completer Epispadie der Fall sein soll. Im Uebrigen war der sonst sehr geweckte Knabe ganz normal gebildet.

Mit Rücksicht auf die mangelhafte Entwickelung des Penis sah ich von dem Versuche einer medianen Vereinigung ab, weil ich mir sagen musste, dass dadurch sicher eine zu enge Harnröhre erzielt würde. Aber auch die Lappenbildung seitlich von der Penisrinne nach Thiersch schien mir schon wegen der Kleinheit des Gliedes grosse Schwierigkeiten zu haben, wenn dies aber auch am Ende noch gelungen wäre, so hätten die Lappen doch nur so dünn und klein ausfallen müssen, dass sie nicht recht existenzfähig gewesen wären und leicht hätten gangränös werden können, wie dies nach meiner Erfahrung bei Plastiken am Penis ganz besonders gerne vorzukommen pflegt. Ich bin auch der Anschauung, dass der an und für sich ja den Wunden nicht schädliche sauer reagirende Urin bei Plastiken am Penis nicht nur durch sein Dazwischendringen eine nachtheilige Wirkung auf mechanische Weise ausübt, indem er die Heilung per primam intentionem oft verhindert, sondern auch die Bildung der Randgangränen befördert. In beiden Fällen wäre man in die Lage gekommen, nachträglich noch Material aus der Bauchwand oder vom Scrotum zu entnehmen, denn die Lappen, welche nicht in der ganzen Ausdehnung sofort anheilen, schrumpfen ja bekanntlich sehr bedeutend, so dass sie unmöglich mehr eine solche Fläche bedecken können, für die sie ursprünglich berechnet waren. In Anbetracht der angeführten Möglichkeiten hielt ich mich für verpflichtet, auch von der Lappenbildung an den Seiten der Rinne nach Thiersch abzusehen.

Bei einer grossen Plastik der männlichen Harnröhre [1]) habe ich die Erfahrung gemacht, dass die Lappen am sichersten dann anheilen, wenn es gelingt, den Penis absolut ruhig zu stellen. Um dies zu erreichen, habe ich in dem erwähnten Falle nach ausgeführter Plastik den Penis provisorisch mit dem Präputium an das Scrotum angenäht und dadurch eine Heilung erreicht, welche vorher in Folge der fortwährenden Erectionen absolut nicht gelingen wollte. Bei dem Knaben hätte ich zwar nicht an Erectionen zu denken gehabt, allein der Erfolg schien mir doch auch da sicherer zu sein, wenn ich den Penis nach der Operation möglichst fixiren könnte.

Zunächst schien mir zur Bedeckung der Eichelrinne ein Lappen aus der Bauchwand am geeignetsten, wie dies bei der Methode von Nélaton-Dolbeau geschieht. Von meiner Erfahrung geleitet, ging ich aber in ganz anderer Weise vor, als wie die genannten Autoren es gethan haben. Zuerst frischte ich die Ränder der Penisrinne ungefähr einen halben Centimeter breit von der gespaltenen Eichel bis zur Bauchwand an (Taf. V, Fig. 2), alsdann excidirte ich an der Bauchwand empor in directer Fortsetzung und in gerader Richtung nach oben zwei parallel verlaufende Hautstreifen von derselben Länge und Breite, wie seitlich von der Penisrinne, so dass die wunden Streifen des Penis die wunden Streifen an der Bauchwand berührten, wenn der Penis erhoben und an diese angedrückt wurde. Nachdem ich mich überzeugt hatte, dass die wund gemachten Streifen genau aneinander passten, nähte ich zuerst die rechte und dann die linke Seite des Penis an die Bauchwand an und hatte dann damit die Penisrinne in eine von unten nach oben gehende Harnröhre umgewandelt. Die obere Wand derselben bildete der Hautstreifen der äusseren Bauchwand, welcher zwischen den parallel verlaufenden wunden Streifen lag. Durch die neugebildete Harnröhre wurde dann ein elastischer Verweilkatheter in die Blase geführt und über die ganze Fläche ein aseptischer Verband angelegt, durch den der Katheter hindurch ging, so dass der Urin entleert werden konnte, ohne dass man den Verband abnehmen musste. Letzterer wurde bald von Urin, welcher seitlich vom Katheter durch die Harnröhre ablief, ziemlich durchnässt, so dass schon am 5. Tage ein Wechsel desselben nothwendig erschien. Dabei zeigte es sich, dass der Penis in der ganzen Länge per primam intentionem an die Bauchwand angeheilt war, so dass auch nicht eine Naht versagt hatte (Taf. V, Fig. 3). Nach Entfernung des Verweilkatheters war der Knabe in der Lage, den Urin vollständig zurückzuhalten und spontan zu entleeren. Die Nähte wurden sämmtlich entfernt und kein Verband mehr angelegt. Nur über den frischen Narben wurden zwei schmale Jodoformgazestreifen mit Collodium befestigt.

Nachdem nun der Knabe in der Lage war, seinen Urin vollständig zurückhalten und spontan entleeren zu können, würde ich mich mit diesem Erfolge überhaupt begnügt und auf die Form des Penis verzichtet haben, wenn der Knabe noch im Stande gewesen wäre, den Urin im Strahle entleeren zu können. Das war aber nicht möglich. Wenn es ihm auch bei einiger An-

[1]) Ueber Plastik der Urethra nach Penisfractur und Gangrän. von Langenbeck's Archiv. Bd. XXXII. Heft 4.

strengung gelang, den Urin um einige Centimeter im dicken Strahle nach oben gegen den Nabel zu drängen, so musste er doch wieder sofort nach unten fallen und auf diese Weise geschlossene Kleider durchnässen. Dasselbe musste natürlich in jeder Körperstellung der Fall sein. Zunächst dieser Umstand und in zweiter Linie erst der Gedanke, den Penis allenfalls auch noch zu geschlechtlichen Functionen geeignet zu machen, veranlasste mich, noch einmal operativ vorzugehen.

Die zweite Operation war nun vorgezeichnet, denn es durfte nur der an die Bauchwand angeheilte Penis aus dieser wieder herauspräparirt werden, aber in der Art, dass die Harnröhre vollständig geschlossen blieb. Um die nach dieser Operation an der Oberfläche des Penis sich ergebende wunde Fläche sofort wieder decken zu können, wurde mit dem Penis zusammenhängend noch ein Lappen von der Länge und Breite des Penis nach oben gegen den Nabel zu herauspräparirt (Fig. 3), der dann von der Eichel nach hinten auf die wunde Fläche des Gliedes umgeschlagen wurde, so dass zwei wunde Flächen einander berührten. An den Rändern des Lappens wurden zwei Reihen von Knopfnähten gelegt. Der Defect in der Bauchwand konnte auch durch Knopfnähte von oben bis unten vereinigt und dadurch noch der Zweck erreicht werden, dass der Penis nach unten gedrückt wurde. Von da an war der Knabe in der Lage, den Urin im Strahle entleeren zu können. Als ich denselben 3 Wochen später der physikalisch-medicinischen Gesellschaft zu Würzburg vorstellte, hatte er den Urin nahezu 3 Stunden zurückgehalten, um ihn dann auf Verlangen sofort in weitem Strahle zu entleeren.

Gegen dieses Verfahren kann geltend gemacht werden, dass die äussere Haut gegen die Harnröhre gekehrt ist und dass die später dort wachsenden Haare Beschwerden machen könnten. An diese Möglichkeit habe ich wohl gedacht, allein ich habe deshalb nicht geglaubt, ihr einen grossen Werth beilegen zu müssen, weil ich in dem schon erwähnten Falle von ausgedehnter Urethroplastik die Erfahrung machen konnte, dass Haare von einem theilweise versenkten Lappen 6 bis 8 Ctm. weit gegen eine Fistelöffnung hinwachsen, um durch diese nach aussen zu gelangen. Ich glaube deshalb, bei der Kürze der Penis und der Weite seiner Urethra annehmen zu dürfen, dass die später einmal wachsenden Haare ihre Richtung der Harnröhre entlang nehmen, um durch das Orificium urethrae nach aussen zu dringen, was ja dann nach meinem Dafürhalten nicht als Nachtheil aufzufassen wäre.

Ich habe mir erlaubt, diese kurze Mittheilung zu machen, weil ich der Anschauung bin, dass mit dem beschriebenen Verfahren auch dann noch Heilungen erzielt werden dürften, wenn andere Methoden nicht zum Ziele geführt haben. Besonders aber dürfte sich dasselbe für Operationen in früher Jugend empfehlen.

Erklärung der Abbildungen auf Taf. V.

Fig. 1. Natürliche Grösse des Penis im unveränderten Zustande.
- a Blasenspalt.
- b Rinne.
- c Präputium.

Fig. 2.
- a a Rinne.
- b Blasenspalt.
- c c Wunde Streifen am Penis.
- d d Wunde Streifen an der Bauchwand.

Fig. 3. Der an die Bauchwand angeheilte Penis.
- a Orificium urethrae.
- b Lappen zum Bedecken des Penis.
- c Schnittführung zum Auspräpariren des Penis aus der Bauchwand.
- d Präputium.

Fig. 4. Der aus der Bauchwand herauspräparirte Penis im jetzigen Zustande.
- a Harnröhre (Orificium urethrae).
- b Umschlagstelle des Bauchlappens.
- c Narbe in der Bauchwand.
- d Präputium.

XIV.

Ueber Prostatasarkom.

Von

Dr. Arthur Barth,

Assistenzarzt in Marburg.[1])

(Hierzu Tafel V, Fig. 5.)

In der klinischen und anatomischen Würdigung der malignen Prostatageschwüre haben unsere Kenntnisse über das Sarkom nicht gleichen Schritt gehalten mit denen über das Carcinom. Das Interesse, welches dieser letztgenannten Geschwulst von den Klinikern zugewandt worden ist, hat den Irrthum widerlegt, dass sie eine absolut seltene Krankheit sei, und ich glaube, dass es ein ebensolcher Irrthum wäre, aus der spärlichen und mangelhaften Literatur über das Prostatasarkom den Schluss zu ziehen, dass wir mit dieser Krankheit höchstens als mit einem Curiosum zu rechnen hätten. Es ist doch auch auffallend, dass das Prostatasarkom von einigen Autoren in mehreren Fällen beobachtet wurde, während es andere bei vielleicht grösserem Materiale nicht gesehen haben sollten. Wie wenig wir uns aber in dieser Hinsicht von der Literatur abhängig machen dürfen, geht aus der Thatsache hervor, dass früher alle malignen Prostatatumoren, welche ohne mikroskopischen Befund beschrieben sind, unterschiedslos zu den Carcinomen gezählt wurden. Und doch lässt die Charakteristik so manches dieser Tumoren keinen Zweifel, dass es sich um ein Sarkom gehandelt hat. So möchte ich im Gegensatz zu Engelbach[2]), dessen

[1]) Auszugsweise vorgetragen am 3. Sitzungstage des Congresses, 3. April 1891.

[2]) Paul Engelbach, Les tumeurs malignes de la prostate. Thèse de Paris. 1888. No. 85.

Zusammenstellung der malignen Prostatageschwülste unter den neueren Arbeiten die erschöpfendste ist, die Mehrzahl der von den Engländern als Encephaloid beschriebenen Neubildungen für die Sarkome in Anspruch nehmen. Aber auch dann bringen wir die Zahl der 7 durch mikroskopische Untersuchung ausser Zweifel gestellten Prostatasarkome nicht höher als auf 20.

Ich selbst kann über 3 einschlägige Fälle berichten, welche ich als Assistent im Augusta-Hospital zu beobachten Gelegenheit hatte. In der Erinnerung steigt mir aber das Bild so manchen ähnlichen Falles auf, bei welchem der Ausgang des aus dem kleinen Becken hervorwachsenden Sarkoms in Ermangelung einer besseren Kenntniss in das Beckenzellgewebe verlegt wurde.

Das Prostatasarkom scheint in jedem Lebensalter vorzukommen, wenigstens sind durch mikroskopische Untersuchung sichergestellte Fälle selbst noch im 6. Lebensdecennium beobachtet worden. Wie bei anderen Sarkomen, so zeigt aber auch hier das jugendliche Alter eine merkliche Bevorzugung. Ganz besonders ist es das frühe Kindesalter, welches von der Krankheit heimgesucht wird; nicht weniger als die Hälfte aller Beobachtungen entfällt auf Kinder im 1. bis 8. Lebensjahre. Eine Erklärung für diese Erscheinung giebt vielleicht die Thatsache, dass im kindlichen Alter der bindegewebig-musculäre Antheil der Prostata den drüsigen bedeutend überwiegt im Vergleich mit den anatomischen Verhältnissen des späteren Lebens. Auf der anderen Seite scheint das Sarkom die einzige maligne Neubildung zu sein, welche die kindliche und jugendliche Prostata gelegentlich befällt. Wenigstens kann ich aus der Beschreibung der publicirten Fälle nichts herausfinden, was für die Annahme spräche, dass jemals ein Carcinom der Prostata in diesem Alter beobachtet wäre.

Unser 1. Fall ist in seinem klinischen Verhalten ein prägnantes Beispiel. Er betrifft einen $^3/_4$jährigen, kräftigen Knaben, bei dem die Eltern seit drei Wochen eine erschwerte Harnentleerung bemerkt hatten. Das Kind zeigte oberhalb der Symphyse eine pralle, gleichmässig kugelförmig gestaltete, fluctuirende Geschwulst, welche die Bauchwand mässig vordrängte und nach oben bis zum Nabel reichte. Da auch die Dämpfungslinie nicht dagegen sprach, so lag es nahe, die Geschwulst für die stark erweiterte Harnblase zu halten, und eine hochgradige Phimose schien das ganze Bild ungezwungen zu erklären. Nach Spaltung der letzteren wurde ein Katheter in die Blase eingeführt, aber selbst durch Aspiration gelang es nicht, Urin zu entleeren.

Erst die Untersuchung per rectum brachte Aufklärung über die Sachlage. Es zeigte sich da, dass der über der Symphyse fühlbare Tumor als weiche, prall elastische Geschwulst das ganze Becken erfüllte. Dem Promontorium lag er fest an, das Rectum drängte er zusammen und er war im Becken fixirt. Die Rectalschleimhaut war über der Geschwulst verschieblich. Ein Zweifel, dass es sich um eine maligne Neubildung, um ein Sarkom handele, konnte klinisch jetzt nicht mehr bestehen, und es wurde zur Sicherung des Urinabflusses der hohe Blasenschnitt vorgenommen. Es zeigte sich dabei, das die Geschwulst hinter der Blase lag, die Blase nach vorn drängend und nach oben bis zum Nabel lang ausziehend. Die Schleimhaut der Blase war von der Neubildung nirgends durchbrochen, wohl aber durch mehrere isolirte Knoten vorgebuchtet. 4 Wochen später starb das Kind marastisch im elterlichen Hause und eine Section konnte leider nicht gemacht werden.

Die anatomische Ausbreitung der Neubildung, wie sie namentlich durch die Operation sicher gestellt werden konnte, lässt kaum einen Zweifel, dass ihr Ausgang in der Prostata zu suchen ist. Dieselbe erinnert schlagend an jenes Präparat, welches Socin [1]) abgebildet und beschrieben hat. Es handelte sich da um das Prostatasarkom eines 8monatlichen Kindes. Wind [2]) hat die Neubildungen der kindlichen Prostata in seiner Dissertation zusammengestellt. In seinen klinischen Erscheinungen ist unser Fall das Prototyp jenes von Wind gezeichneten Bildes. — In wesentlich anderer Weise präsentirte sich die Neubildung in unserem nächsten Falle.

Er betrifft einen 17jährigen jungen Menschen, welcher 4 Monate zuvor mit Harnverhaltung erkrankte. Derselbe war damals von seinem Arzte drei Wochen lang katheterisirt worden, dann konnte er wieder spontan die Blase entleeren, aber der Harn war seit jener Zeit andauernd blutig und eiterhaltig. Später trat von Neuem Harnretention ein, dazu Schmerzen im Kreuz und an der Schamfuge, der Katheterismus wurde immer schwieriger, und Schmerzen und schneller Kräfteverfall warfen den Jungen für immer auf das Krankenbett. Als er sich in diesem Zustande in das Augusta-Hospital aufnehmen liess, konnte man mühsam mit einem elastischen Katheter durch die unregelmässig gestaltete, höckerige Harnröhre die Blase erreichen. In der Pars bulbosa gerieth man auf das erste Hinderniss, und an dieser Stelle fühlte man aussen am Damme einen weich-elastischen, länglichen Tumor. Die Prostata war in weiche Knollen verwandelt, die die vordere Rectalwand mässig vorwölbten, mit derselben aber nicht verwachsen erschienen. Ihre normale Beweglichkeit im Becken hatte die Prostata völlig verloren. Patient fieberte

[1]) Socin, Die Krankheiten der Prostata. Handbuch der Chirurgie von Pitha und Billroth. Bd. III. II. Abth. S. 107.

[2]) Karl Wind, Die malignen Tumoren der Prostata im Kindesalter. Inaug.-Dissert. München 1888.

hektisch, der Urin war eiterig und bluthaltig und enthielt viel Eiweiss. In den übrigen Organen waren Veränderungen nicht nachzuweisen. Ich glaubte das geschilderte Krankheitsbild als Tuberkulose der Prostata mit periurethraler Verbreitung des Processes nach dem Damme und Betheiligung der Harnblase deuten zu müssen, und war etwas überrascht, bei dem Zwecks Blasendrainage vorgenommenen Medianschnitt durch reiche Sarkommassen in die Harnröhre zu fallen. Die Harnröhre selbst war mit solchen Aftermassen erfüllt, und nur schwer liess sich für den zurecht gebogenen Zinnkatheter ein Weg vom Damme nach der Blase finden. Der Tumor, welcher sich mikroskopisch als Spindelzellensarkom erwies, machte fortan rapide Fortschritte. Er wucherte aus der Dammwunde heraus, verbreitete sich im kleinen Becken und machte fühlbare Drüsenknoten in der Fossa iliaca. Der Urinabfluss war nicht leicht frei zu halten. Phosphatniederschläge und Tumorfetzen verlegten den Katheter und benöthigten häufig seinen schwierigen und schmerzhaften Wechsel. In äusserstem Marasmus starb der Kranke 6 Wochen nach der Operation an den Folgen einer Pyelonephritis.

Die Section schenkte uns ein interessantes Präparat. Die in Zusammenhang mit Blase und Harnröhre herausgenommene Geschwulst ist nach Thiersch's Methode in Alkohol gehärtet und jetzt zu Kindskopfgrösse geschrumpft. Die Abbildung zeigt die linke Hälfte des durch einen sagittalen Durchschnitt zerlegten Präparates. Für den ersten Blick charakterisirt sich die Geschwulst durch die papilläre Beschaffenheit ihrer Oberfläche, sie ist ein Blumenkohlgewächs *κατ' ἐξοχήν*. Den Stock des Gewächses bildet die Prostata in ihren sämmtlichen Abschnitten. Der Sagittalschnitt hebt zunächst eine breite, massige Basis hervor, welche der vor der Harnröhre gelegenen Partie der Vorsteherdrüse entspricht. Die mächtigen Zapfen und Knospen, welche von hier aus in die Blase getrieben werden, erfüllen den weitaus grössten Theil der Blasenhöhle selbst. Gleichzeitig schieben sich die Aftermassen zwischen die Blasenmuskulatur hinein, deren Faserzüge breit auseinanderdrängend. Schon mit unbewaffnetem Auge lässt sich dieser Hergang deutlich erkennen. So kommt es zu einer massigen Infiltration der Blasenwand selbst, die in der rechten Hälfte des Präparates ebenso reichlich erscheint, als die freie Entwickelung der Neubildung in der Blasenhöhle. Vielfach durchbricht das Gewächs von der seitlichen Blasenwand aus die Muskulatur und Schleimhaut, um in ähnlichen Excrescenzen in das Blaseninnere zu ragen, wie die Hauptgeschwulst des Blasengrundes. Was die Oberfläche der letzteren anlangt, so ist sie mit Phosphaten reichlich bedeckt und zeigt mikroskopisch nekrotische, deutlich demarkirte Gewebspartieen. — Die Seitenlappen der Prostata sind zu gänseeigrossen Sarkomknollen umgewandelt, welche nach hinten und oben die Kapsel nicht durchbrechen, nach vorn dagegen brechen die Aftermassen in die Harnröhre durch und wuchern zwischen den weit auseinander geschobenen Wänden derselben weiter, um in konischen Zapfen in der Pars bulbosa zu enden. Am Damme ist die hintere Harnröhrenwand zerstört. Die üppige Wucherung der Neubildung durch die Wunde nach aussen verleiht auch hier wieder dem Präparat ein blumenkohlähnliches Aussehen. —

Mikroskopisch erscheint der Bau der Geschwulst nicht überall gleichmässig. An vielen Stellen bietet sie das Bild eines kleinzelligen Spindelzellensarkomes mit zartem fibrillärem Stroma. An anderen wiederum tritt der schleimige Charakter des Zwischengewebes so sehr in den Vordergrund, dass man ein Myxom vor sich zu haben meint. Dort begegnet man dann auch grossen rundlichen Zellen mit grossem Kerne. Die Muskulatur der Blase und der Prostata tritt in den mikroskopischen Bildern oft in mächtigen Zügen hervor. An vielen Stellen sind grosse, bluthaltige Hohlräume in das Gewebe eingesprengt. Die drüsigen Antheile der Prostata scheinen durch die Neubildung fast völlig erdrückt zu sein. Bisweilen begegnet man schmalen Spalten mit einem epithelähnlichen Besatz, die an Reste der normalen Drüsenschläuche erinnern.

Wie verschiedenartig die klinischen Erscheinungen des Prostatasarkoms sein können, soll unser dritter Fall illustriren.

Es handelte sich um einen 27jähr. Mann, der nie an Harnbeschwerden gelitten hat. Dagegen hatten sich bei dem Patienten seit 5 Monaten schwere Störungen in der Defäcation eingestellt, welche wiederholt zu kolikartigen Anfällen mit Erbrechen und Auftreibung des Leibes Anlass gegeben hatten. Der schwer zu erzielende Stuhl hat ein bandförmiges Aussehen. Seit Kurzem bemerkte Patient eine Geschwulst in der linken Seite des Unterleibes, welche schnell wuchs und Schmerzen verursachte.

Die besagte Geschwulst lag in der Tiefe des Leibes, etwas unterhalb des Nabels. Sie hatte Kindskopfgrösse, war gut umschrieben, prall-elastisch und etwas verschieblich. Sie war von Darmschlingen allenthalben überlagert. Per rectum fühlte man in der Gegend der Prostata eine faustgrosse, völlig unbewegliche Geschwulst, welche, auf ihrer Oberfläche höckerig, mehrfach mit der Rectalschleimhaut verlöthet war und in ihrer Consistenz Verschiedenheiten zeigte. Neben härteren Stellen fühlte man weiche Knollen, die sich vom Mastdarme her leicht eindrücken liessen. Der in der Bauchhöhle vorhandene Tumor stand mit dieser Geschwulst in keinem palpablen Zusammenhange. Der Katheter liess sich ohne Schwierigkeit in die Blase einführen und entleerte in Absätzen einen klaren Urin. Bei Anwesenheit des Katheters in der Blase konnte man sich durch Palpation deutlich davon überzeugen, dass die Geschwulst der Prostata angehörte, da sie zwischen Finger und Katheter vom Rectum her genau zu umgreifen war.

Die Diagnose wurde auf ein metastasirendes Sarkom der Prostata gestellt; denn es war klar, dass von den beiden Geschwülsten die Prostatageschwulst als die primäre anzusehen war, die im Abdomen, und zwar wahrscheinlich im retroperitonealen Raume vorhandene als eine Metastase. Eine so grosse und bewegliche Metastase aber schloss die Annahme eines Carcinoms ebenso aus, wie die Beschaffenheit der Prostatageschwulst, welche eine auffallend weiche Consistenz zeigte.

Patient verliess nach wenigen Tagen das Hospital und ich habe über sein ferneres Schicksal nichts in Erfahrung bringen können.

Die klinischen Erscheinungen des Prostatasarkoms charakterisiren sich in den dargestellten Fällen nahezu erschöpfend, und es bedarf kaum einer Analyse derselben, um sich aus ihnen ein Gesammtbild der Krankheit aufzubauen. Vom praktischen Standpunkte aus werden wir gut thun, zwischen den Geschwulstformen zu unterscheiden, welche nach den Harnwegen, und denen, welche nach dem Mastdarm hin propagiren. Noch mehr als durch unsere eigenen Beobachtungen werden wir zu dieser Unterscheidung gedrängt durch Befunde, wie sie von Anderen erhoben sind. Es scheinen nämlich die Fälle nicht ganz selten zu sein, in denen die Neubildung, von einem einzelnen Lappen der Prostata ausgehend, als verhältnissmässig abgegrenzte Geschwulst nach der einen oder anderen Richtung vordringt, ohne den übrigen Theil der Prostata in Mitleidenschaft zu ziehen. So bildet Socin[1]) ein papilläres Sarkom ab, welches von dem sogenannten mittleren Prostatalappen in die Blase gewuchert ist. Der schmale Stiel, welcher den Zusammenhang mit der sonst intacten Prostata hier bildet, ist besonders bemerkenswerth. Auch berichtet Stein[2]) über einen Fall, in welchem sich das Sarkom vom linken Prostatalappen aus lediglich nach der Blase zu entwickelt hatte. Czerny machte hier die Sectio alta und erzielte durch Ausschabung der weichen, bereits diffus verbreiteten Geschwulst Besserung der bestehenden Harnbeschwerden. Auf der anderen Seite hat uns Fenwick[3]) mit einer Form des Prostatasarkoms bekannt gemacht, welche, von einem Seitenlappen ausgehend, als umschriebene Geschwulst zu mächtigem Umfange nach dem Rectum zu wuchert, dessen Lumen einengend und schliesslich verlegend.

Fenwick hält diese Form des Prostatasarkoms, welche zu Blasenerscheinungen keinerlei Anlass giebt, für so typisch, dass er geradezu die prophylactische Colotomie fordert, wie er sie in einigen Fällen ausgeführt hat. Die Abbildung, welche Fenwick von einem solchen Tumor eines 53jährigen Mannes giebt, bildet für die Beurtheilung der verschiedenen Localisationsmöglichkeiten in der That ein treffendes Gegenstück zu jener Socin's.

[1]) Socin, l. c. p. 110.

[2]) Stein, Ueber die Exstirpation der Prostata wegen maligner Neubildungen. Archiv für klin. Chirurgie. Bd. XXXIX. S. 545.

[3]) Fenwick, Colotomy in cancer of the prostate. Brit. Med. Journal. 1887. p. 873.

In der Mehrzahl der Fälle hält sich allerdings die Neubildung nicht an so enge Schranken. Das ganze Organ destruirend, bricht sie nach den verschiedensten Richtungen in die Nachbarschaft ein, wie es das beschriebene Präparat und Fälle von Langstaff [1]), Spanton [2]), Stein [3]) u. A. beweisen. Dieser destruirende Charakter scheint auch ganz besonders dem Prostatasarkom des Kindesalters eigen zu sein. So erscheint die Neubildung als Tumor über der Symphyse oder auf dem Wege der Harnröhre und deren Umgebung am Damm. Gerade dieser letztere Verbreitungsweg, den das Carcinom nicht kennt, wird von dem Sarkom mit einer gewissen Vorliebe eingeschlagen.

Wo immer sich nun das Prostatasarkom dem fühlenden Finger stellen mag, überall charakterisirt es sich durch seine weiche Consistenz, die nicht selten das Gefühl der Fluctuation vortäuscht. Am Damm und in der Prostata selbst ist es deswegen nicht immer leicht von tuberculösen Processen zu unterscheiden, und Verwechselungen mit diesen sind dort, so lange die Geschwulst nicht eröffnet war, wiederholentlich vorgekommen.

Im Uebrigen bietet die Diagnose der Krankheit keine Schwierigkeiten. Denn erst wenn Dysurie oder Harnverhaltung, wenn Schmerzen am Damme oder im Becken, wenn die äusserste Obstipation oder eine bereits von Aussen sichtbare Geschwulst eingetreten, erst dann pflegt das Leiden dem Arzte präsentirt zu werden. Dann aber werden Katheter und Cystoskop und die Palpation in verschiedener Combination, eventuell eine probatorische Punction oder Incision die Diagnose unschwer sichern.

Der Verlauf der Krankheit ist ebenso wechselnd wie die mikroskopische Structur der Neubildung. Es sind in letzterer Hinsicht die verschiedensten Formen des Sarkomes in der Prostata beschrieben worden, von den bindegewebsreichen Spindelzellensarkomen bis zu den weichen und rapid wachsenden Myxosarkomen, ja selbst melanotische Sarkome wurden in der Prostata beobachtet [4]) (freilich diese ohne mikroskopischen Befund). Im Allgemeinen scheint die Neubildung im Kindesalter schneller zum Tode zu führen

[1]) Citirt nach Thompson, Dis. of the Prost. etc. London 1861. p. 276.
[2]) Spanton, Large sarcomatous tumour of prostate gland., excision, fatal result. Lancet 1882. p. 1032.
[3]) Stein, l. c.
[4]) Langstaff, l. c. und Howship, Med.-Chir. Transact. No. 1388.

als bei Erwachsenen, soweit von einer Beobachtungszeit bei kleinen Kindern überhaupt die Rede sein kann, denn die Geschwulst wird hier erst entdeckt, wenn die allerschwersten Erscheinungen darauf hinführen. Es hat deswegen wenig Werth, eine durchschnittliche Krankheitsdauer ermitteln zu wollen; sie schwankt zwischen 6 Wochen und 2 Jahren, von dem Beginne der ersten Krankheitserscheinungen an gerechnet. In den meisten Fällen werden 6 bis 7 Monate als Krankheitsdauer angegeben.

Das Allgemeinbefinden des Kranken pflegt nicht merklich alterirt zu werden, so lange Harn- und Stuhlentleerung unbehindert sind. Erst mit dem Eintritt einer jauchigen Cystitis oder einer jauchigen Verschwärung der Geschwulst im Rectum oder am Damme pflegt der Verfall des Kranken einzusetzen, um in kürzester Frist die äusserste Cachexie zu bedingen. Die Mehrzahl der Kranken erliegt einer septischen Pyelonephritis. Aber auch Metastasen können den Ausgang beschleunigen. So scheint ein Patient von Stein an Gehirnmetastase zu Grunde gegangen zu sein, und Drüsenmetastasen im Leibe, selbst von beträchtlichem Umfange, werden mehrfach erwähnt.

In therapeutischer Beziehung stehen wir bis heute dem Prostatasarkom nicht besser, wie es scheint, allerdings auch nicht schlechter gegenüber als dem Carcinom. Operationen, welche eine radicale Entfernung der Neubildung bezweckten, sind von Spanton [1]) und von Czerny [2]) unternommen worden. Ersterer operirte vom Damme her ein kindskopfgrosses, gegen das Rectum entwickeltes Prostatasarkom bei einem 57jährigen Manne; die Operation blieb unvollendet und raffte den Kranken in 24 Stunden hin. Czerny operirte auf dem Wege des hohen Blasenschnittes; er schabte das weiche, nach der Blase entwickelte Sarkom aus und erzielte Besserung der Harnbeschwerden; auf wie lange, ist bei Stein, der den Fall veröffentlicht, nicht angegeben. Dass solche Versuche gerechtfertigt sind, wird Niemand bestreiten wollen, der einen Blick auf die erwähnten Abbildungen von Socin und Fenwick geworfen hat. Bei frühzeitiger Diagnose dieser breitgestielten Sarkome dürfte eine radicale Operation nicht aussichtslos erscheinen.

---

[1]) Spanton, l. c.
[2]) Stein, l. c.

Dagegen sind wohl alle Sarkome, welche die Prostata diffus ergreifen, schnell nach den verschiedensten Richtungen durchbrechen, von einem radicalen Eingriff auszuschliessen. Speciell gehören hierher die Sarkome der kindlichen Prostata. Hier muss sich die Therapie mit Palliativoperationen begnügen. Medianschnitt und Sectio alta, eventuell Colotomie sind die in Frage kommenden und wiederholt dabei in Anwendung gezogenen Methoden.

Erklärung der Abbildung auf Taf. V.

Fig. 5. V. H. Vordere Harnröhrenwand.
H. H. Hintere Harnröhrenwand.
Cath. Weg des vom Damm durch die von Sarkommassen erfüllte Harnröhre eingeführten Catheters.
c. c. Corpus cavernosum penis.

XV.

Casuistische Mittheilungen.

Von

Prof. L. Rydygier

in Krakau.[1])

1. Beitrag zu selteneren Erkrankungen der Zunge.

(Hierzu Taf. VI, Fig. 1, 2.)

M. H.! Mit wenigen Worten will ich Ihnen über zwei seltenere Erkrankungen der Zunge, die ich im vorigen Jahre in meiner Klinik beobachtet habe, berichten.

Der erste Fall war eine sogenannte schwarze Haarzunge, deren gelungene Abbildung ich Ihnen vorlege (Fig. 1). Dessois[2]) hat vor mehreren Jahren diese Erkrankung der Zunge beschrieben und angegeben, dass die Papillen der Zunge stark verlängert sind und zwischen ihnen, sie bedeckend, sich zahlreiche Pilzformen finden, welche keine Aehnlichkeit mit den in der Mundhöhle sonst beobachteten Pilzformen haben. Die schwarze Färbung der Epithelialzellen soll von den Pilzsporen durch Imbibition mitgetheilt sein.

Neulich haben Brosin[3]) und Dinkler[4]) über zwei weitere Fälle berichtet.

In meinem Falle handelte es sich um ein 14jähriges Mädchen, welches ausser einem vor langer Zeit überstandenen leichten Keuchhusten stets gesund gewesen ist. Am 1. Juli bemerkte man auf der Zunge einen schwarzen Flecken, der in 8 Tagen bis zu der Grösse, wie wir es auf der Abbildung sehen, herangewachsen war. Wir fanden die Oberfläche der Zunge zu beiden

[1]) Vorgetragen am 4. Sitzungstage des Congresses, 4. April 1891.

[2]) Dessois, De la langue noire (Glossophytie). Thèse de Paris.

[3]) Brosin, Ueber schwarze Haarzunge. Dermat. Studien. Heft VII.

[4]) Dinkler, Ein Beitrag zur Pathologie der sogenannten schwarzen Zunge etc. Virchow's Archiv. Bd. 118. S. 46.

Seiten der Mittellinie wie mit schwarzen Haaren bewachsen. Die schwarzen Massen liessen sich leicht abschaben und bei der mikroskopischen Untersuchung stellte es sich heraus, dass sie zum grössten Theil aus Epithelien bestanden, welche hier und da wie handschuhförmige Abgüsse der hypertrophirten Papillen sich darstellten. Ausserdem fanden sich verschiedenartige Beimengungen, unter anderen auch Pilzmycelien, welche sich gar nicht von den bei gewöhnlichen fuliginösen Belägen angetroffenen unterschieden. Dessois will keine Myceliumfäden beobachtet haben. Die schwarze Färbung dürfte einfach von zufälliger Verunreinigung herrühren, was bei der starken Hypertrophie der Papillae filiformes leicht möglich ist. Unter Abwaschungen mit Kal. chlor.-Lösung verschwand die schwarze Färbung sehr rasch, aber die Hypertrophie der Papillen — und zwar eine ganz bedeutende — blieb bestehen, wie ich mich vor Kurzem bei einer wiederholten Untersuchung, beinahe $^3/_4$ Jahre nach der ersten Erkrankung, überzeugen konnte. Es soll sich in der Zeit noch einmal eine Färbung derselben Fläche auf der Zunge gezeigt, aber das zweite Mal mehr blau ausgesehen haben. Daraus scheint hervorzugehen, dass die Hypertrophie der Papillen die Hauptsache an dem ganzen Krankheitsbilde ist und die Färbung gelegentlich auftritt. Eine Ursache für die Hypertrophie, wie sie z. B. in dem Dinkler'schen Falle durch den vorangegangenen Scharlach gegeben war, liess sich in unserem Falle nicht nachweisen.

Der zweite Fall betrifft eine Frau von 29 Jahren, welche am linken Zungenrande, bis an die Zungenspitze reichend, ein Lipom hatte (Fig. 2) von der Grösse einer grossen Pflaume: die Längsaxe der Geschwulst betrug an der Basis etwa 6 Ctm. Man sieht die Geschwulst gelblich durch die Schleimhaut durchschimmern; die Schleimhaut lässt sich leicht über der Geschwulst in Falten heben; deutliche Pseudofluctuation.

Die Lipome der Zunge gehören entschieden mit zu den seltensten Geschwülsten. Es sind zwar gerade in letzter Zeit zwei Fälle aus der von Bergmann'schen Klinik durch Kirchhoff und Krausnick beschrieben, aber Krausnick konnte nur 14 Fälle in der Literatur auffinden.

Die Diagnose könnte beim tiefen Sitz der Geschwulst in der Muskulatur Schwierigkeiten machen wegen des deutlichen Gefühls von Fluctuation; in der Mehrzahl der Fälle hat das Lipom seinen Sitz dicht unter der Schleimhaut.

Die Entfernung der Geschwulst ist einfach und leicht: mit einem spindelförmigen Schnitt wird die Schleimhaut auf der Höhe der Geschwulst umschnitten und das Lipom leicht ausgeschält, was in unserem Falle fast ganz auf stumpfem Wege gelang.

2. Demonstration von Abbildungen seltener Fälle von Missbildungen.

(Hierzu Taf. VI, Fig. 3—11.)

M. H.! Mit wenigen Worten kann ich Ihnen zwei Fälle von Missbildungen in Abbildung demonstriren.

Der eine Fall (Fig. 3—9) betrifft ein wenige Tage altes Kind, welches Verwachsung der vier Zehen an beiden Füssen (Fig. 3 und 4) zeigt; ferner eine Verwachsung des 3. und 4. Fingers der linken Hand und Mangel des Daumens an derselben (Fig. 5); ferner die Bildung einer Flughaut unter dem linken Knie (Fig. 6); ferner starken angeborenen Leistenbruch rechterseits (Fig. 7); ferner bandartige, mehrfach durchbrochene Verwachsungen der Schleimhaut des Processus alveolaris des Oberkiefers mit dem Unterkiefer, so dass der Mund nicht weit zu öffnen war (Fig. 8); endlich eine schmale brückenförmige Verwachsung des Unterlides mit dem Oberlide an seinem äusseren Abschnitte am rechten Auge (Fig. 9).

Der zweite Fall betrifft einen Knaben von etwa 7 Jahren, dessen alle vier Extremitäten mangelhaft entwickelt sind, indem ihm beide Vorderarme fehlen und die ganze rechte Unterextremität, an deren Stelle nur ein apfelgrosser fleischiger Appendix sich befindet; von der linken unteren Extremität ist nur ein kurzer Oberschenkelstumpf vorhanden (Fig. 10 und 11). Trotzdem kann sich der Knabe verhältnissmässig schnell am Boden weiter fortbewegen, indem er mit seinem Becken schleudernde Bewegungen abwechselnd mit der rechten und linken Hälfte ausführt. Auch war er im Stande, mit den verkrüppelten oberen Extremitäten grössere Gegenstände zu halten, ja sogar mit einem Messer zu schneiden, indem er es zwischen den Oberarmstumpf und den Brustkasten einklemmte. Die Allgemeinernährung war sehr gut.

---

3. Ein Fall von primärem Melanosarkom des Nebenhodens.

(Hierzu Taf. VI, Fig. 12—14.)

M. H.! Wenn Melanosarkome des Nebenhodens selbst als Metastasen ungemein selten sind, so dürfte ein primäres und dazu noch ein solches von so geringer Grösse, wie ich es Ihnen vorzulegen die Ehre habe, noch niemals beobachtet und viel weniger entfernt worden sein. Freilich ist es nicht mein Verdienst, diese Geschwulst in so frühem Stadium diagnosticirt und operirt zu haben; im Gegentheil, es war der Patient selbst ein Arzt, und nachdem er in seinem Nebenhoden eine Geschwulst von kaum Erbengrösse entdeckt hatte, die, wenn auch langsam, aber stetig zunahm und

ihm ziehende Schmerzen verursachte, welche bis in's Becken ausstrahlten, die Entfernung der Geschwulst mit aller Entschiedenheit verlangte.

Die Castration des rechten Hodens wurde bei dem etwa 42 Jahre alten Patienten ausgeführt und die Heilung trat ohne jeden Zwischenfall per primam ein.

Makroskopisch sehen wir in dem aufgeschnittenen Caput epididymis eine etwa $1^1/_2$ Ctm. lange und nicht ganz 1 Ctm. in der Mitte breite, spindelförmige, mehr oder weniger deutlich abgegrenzte Geschwulst, die sich durch ihre schwärzlich-braune Färbung von dem umgebenden Gewebe abhebt. Die Färbung ist nicht gleichmässig, sondern an einzelnen punktförmigen Stellen intensiver schwarz (Fig. 12).

Bei der mikroskopischen Untersuchung finden wir das Bild eines typischen Melanosarkoms, welches hauptsächlich aus Spindelzellen besteht, die an einzelnen Stellen kein Pigment enthalten (Fig. 13, a), an anderen wieder mit körnigem, schwarzbraunem Pigment dicht ausgefüllt sind (Fig. 13, b). In der Mitte des Gesichtsfeldes finden wir einen Herd (Fig. 13, c), ausgefüllt an der Peripherie mit kleinen Zellen und in der Mitte theilweise mit einer körnigen Masse. Wir müssen ihn als den Durchschnitt eines Samencanälchens ansehen, dessen Wandungen sarcomatös verändert sind und ihr normales Epithel verloren haben. Bei d sehen wir normale Samencanälchen mit ihren Epithelien, ausgefüllt mit einer ähnlichen Masse, wie der grosse Herd in der Mitte des Gesichtsfeldes.

Etwa 4 Wochen nach der ersten Operation stellte sich der Patient mit der Klage wieder ein, dass er dieselben Schmerzen jetzt auch im linken Nebenhoden verspüre und dort auch eine kleine Verhärtung herausfühle. Da ich selbst dieses nicht mit Bestimmtheit constatiren konnte, versagte ich Anfangs die Operation, trotzdem Pat. mich bat, dieselbe auf seine Verantwortung hin zu unternehmen. Erst als die mikroskopische Untersuchung in dem zuerst exstirpirten Nebenhoden ein Melanosarkom nachgewiesen hatte, gab ich seinem Drängen nach.

Auch nach der Castration des linken Hodens verlief die Heilung ohne weitere Störung. — Beim Aufschneiden des linken Nebenhodens fanden wir auch eine mehr dunkelbraun gefärbte Stelle; sie hebt sich aber nicht so scharf vom übrigen Gewebe ab (Fig. 14) und ist auch nicht so deutlich durch das Gefühl abgrenzbar.

Bei der mikroskopischen Untersuchung finden wir zwar auch in diesem Präparat Pigment, aber auffallender Weise nur in den Epithelien der Canälchen. Wo wir es im Gewebe zwischen den Canälchen Anfangs zu finden glaubten, konnten wir uns beim genaueren Zusehen überzeugen, dass es sich um Stellen handelt, wo die Canälchen gerade an einer Umbiegungsstelle abgekappt sind, wofür auch die sehr regelmässige Form dieser Haufen spricht. Unser pathologische Anatom, College Prof. Browicz, bestätigte diese Erklärung und machte uns darauf aufmerksam, ob nicht auch im gesunden Nebenhoden Pigment vorkomme. Obgleich wir davon weder in den gangbaren

Handbüchern der Histologie, noch sonst in der Literatur eine Erwähnung fanden, unternahm mein Assistent, Herr Dr. von Krynski, die Untersuchung von 16 vom Collegen Browicz aus beliebigen Leichen zugestellten Hoden. Und wirklich findet sich in allen Nebenhoden, und zwar im Kopfe derselben, Pigment in den Epithelzellen der Canälchen bald in grösserer, bald in geringerer Menge. Dr. von Krynski ist damit beschäftigt, diese Untersuchungen weiter auszudehnen, und wird seiner Zeit über die Resultate des Genaueren berichten.

Bis jetzt, etwa 40 Tage nach der ersten Operation, befindet sich unser Patient wohl und scheinbar ohne Recidiv; nur eine etwas hypochondrische Stimmung hat sich seiner bemächtigt.

XVI.

Ueber einen merkwürdigen Fall von peracuter Gangrän des Hodensackes.

(Aus der chirurgischen Klinik in Marburg.)

Von

Dr. O. von Büngner,

Privat-Docent der Chirurgie in Marburg.[1])

M. H.! Seitdem Lallement[2]) im Jahre 1884 eine Anzahl von Fällen zusammengestellt hat, wo bei jungen kräftigen Leuten ohne jede gröbere Ursache unter heftigen Schmerzen und hohem Fieber binnen 24 Stunden eine ausgedehnte Gangrän der plötzlich angeschwollenen Scrotalhaut zu Stande gekommen war — Fälle, die er als Gangrène foudroyante bezeichnet und denen Kocher[3]) in seinem Specialwerke über die Krankheiten der männlichen Geschlechtsorgane eine selbstständige Bedeutung zuerkennt —, ist unsere Aufmerksamkeit auf diese merkwürdige Form der Scrotalgangrän hingelenkt worden. Es dürfte deshalb von Interesse sein, wenn ich in Nachstehendem über einen in dieser Art verlaufenen Krankheitsfall berichte, welcher in der Marbnrger chirurgischen Klinik beobachtet wurde und in mehrfacher Beziehung Beachtung verdient.

Ein 28jähriger Landbriefträger aus Biedenkopf in Hessen, der vom 10.—12. und vom 15.—25. Januar 1890 zwei heftige Attaquen der Influenza überstanden hatte, erkrankte nach einer mehrwöchentlichen Pause vollkommenen Wohlbefindens am 15. 2. 90 plötzlich, nachdem er bis zur Stunde Dienst gethan hatte, unter hohem Fieber und starken Schmerzen an

[1]) Auszugsweise vorgetragen am 4. Sitzungstage des Congresses, 4. April 1891.

[2]) Thèses. Paris 1884.

[3]) Deutsche Chirurgie. Lief. 50b. Stuttgart 1887. S. 14.

einer entzündlichen Anschwellung in beiden Leistenbeugen. Besonders die rechte Leistengegend war binnen kürzester Frist dermaassen geschwollen und derb infiltrirt, dass Pat. das rechte Bein nicht mehr strecken konnte. Dieser Anschwellung schloss sich am nächsten Tage eine rasch zunehmende ödematöse Schwellung und Röthung des ganzen Hodensackes an, welcher ausserordentlich schmerzhaft wurde, während die Schmerzen in den Leistenbeugen nachliessen, und wieder einen Tag später, am 17. 2., machte sich bereits eine unbestimmt abgegrenzte schwarzblaue Verfärbung entlang der Raphe des Hodensackes bei sehr gestörtem Allgemeinbefinden des Patienten bemerklich. Derselbe lag im Fieberfrost, halb bewusstlos, delirirend da und war in wenigen Tagen zusehends heruntergekommen. In diesem Zustande fand ihn Dr. Hauch aus Biedenkopf, der zunächst die Hochlagerung des Scrotums und Bleiwasserumschläge verordnete. — Von einer näheren oder entfernteren Ursache des Leidens war nichts zu eruiren. Pat. war vor seiner Erkrankung an der Influenza stets gesund gewesen. Harn- und Geschlechtsorgane im engeren Sinne intact, Herz und Gefässe frei. Von einer Infection im Anschluss an eine kleine Wunde wusste Pat. nichts anzugeben. Er konnte nur die ganz bestimmte Aussage machen, dass die Krankheit mit plötzlich auftretenden Schmerzen in beiden Leistengegenden unter vorwiegender Betheiligung der rechten Seite begonnen habe. — 19. 2. 90. Hodensack stark geschwollen, so dass er auf beiden Oberschenkeln breit aufliegt. In der Mitte desselben zieht von der Wurzel des Penis bis zum Perineum ein abgestorbener, schmutzig-graublau gefärbter Hautstreifen von 5 Ctm. Breite hin, der die Raphe nach beiden Seiten ungefähr gleich weit überragt und sich scharf gegen die angrenzenden, stark entzündeten und hochroth verfärbten seitlich gelegenen Theile demarkirt. Während die linke Leistengegend jetzt vollkommen frei ist, ist die rechte bis über das Poupart'sche Band hinaus geschwollen, schmerzhaft und von diffus gerötheter Haut bedeckt. Die bedrohlichen Allgemeinsymptome sind mit Ausbildung der Demarkation zurückgetreten. — Nachdem in der Zeit vom 20.—26. 2. das nekrotische Gewebe sich abgestossen, das Fieber nachgelassen und das Allgemeinbefinden sich gebessert hatte, wurde Patient der Marburger chirurgischen Klinik des Herrn Prof. Braun überwiesen, der mir die Mittheilung dieses Falles gütigst überlassen hat.

Befund bei der Aufnahme des Pat. am 27. 2. 90: Elend aussehender Mann in mittelmässigem Ernährungszustande. Am Respirationsapparat, Circulationsapparat und den Verdauungsorganen nichts Pathologisches. Harn ohne fremde Beimischungen. Der mittlere Theil des Hodensackes, von der Wurzel des Penis bis zum Damm hin, fehlt vollständig. Die übrig gebliebenen seitlichen Theile desselben haben sich stark in die Höhe gezogen; sie bedecken nur noch die lateralen Flächen beider Hoden im oberen Abschnitt als zungenförmige, frei verschiebliche Lappen, deren nach unten unregelmässig convexe Begrenzungslinie von der Peniswurzel zur äusseren Seite jedes Hodens in schräg abfallender Linie herab-

steigt, um sich dann nach dem Perineum ebenso allmälig zu erheben. Der directe Abstand des tiefsten Theiles jedes Lappens von der Scrotofemoralfurche beträgt beiderseits nur 3—3½ Ctm. In dem durch die Retraction der Scrotalhaut noch erheblich vergrösserten Defect liegen beide Hoden zu Tage. Dieselben sind von der Tunica vaginalis comm. bedeckt und diese ist mit körnigen Granulationen dicht überzogen. Der beträchtlich angeschwollene linke Hoden zeigt an seiner Innenfläche, etwas oberhalb der Mitte, eine 1 Ctm. lange und ½ Ctm. breite speckige Auflagerung, welche, den Granulationsüberzug unterbrechend, der Scheidenhaut innig anhaftet. Diese etwas unter dem Niveau der übrigen Oberfläche liegende Auflagerung, in deren Umgebung beide Blätter der Scheidenhaut circulär verlöthet erscheinen, macht den Eindruck, als ob sie eine in die Tiefe der Hodensubstanz führende Fistel deckt, die sich mittlerweile verlegt und wieder geschlossen hat, wenn auch ein Fistelgang oder eine Abscesshöhle durch die Sondenuntersuchung an dieser Stelle nicht mehr nachgewiesen werden kann. Das Septum scroti ist nur noch rudimentär vorhanden und drängt sich, von der oberen Grenze des Hautdefectes 4 Ctm. nach abwärts reichend, als flachkeilförmiger Granulationswulst zwischen die beiden Hoden hinein, ohne jedoch mit denselben verwachsen zu sein. Vom unteren Rande des Septums besteht nur noch ein kleines Läppchen. — In der rechten Leistenbeuge, etwas nach innen von ihrer Mitte, befindet sich eine wallnussgrosse, undeutlich fluctuirende, äusserst druckempfindliche und mit gerötheter Haut bedeckte Vorwölbung, augenscheinlich einer vereiternden Lymphdrüse angehörend. Auf dem Dorsum penis, 2½ Ctm. hinter der Corona glandis, eine erbsengrosse, unter der Haut verschiebliche Lymphdrüse. — Allgemeinbefinden zufriedenstellend, Temperatur normal. Umschläge mit essigsauerer Thonerde. — 28. 2. 90. Der Lymphdrüsenabscess in der rechten Leistenbeuge wird gespalten. Es entleert sich dicker, mit Gewebsfetzen untermischter Eiter, der nach Ausweis der nach Gram gefärbten Deckglaspräparate und der sogleich angelegten Culturen in reicher Zahl den Staphylococcus pyogenes aureus enthält. — 4. 3. 90. An der Aussenseite des bei der Palpation empfindlich gewordenen linken Hodens — genau gegenüber der an der Innenfläche desselben belegenen speckigen Auflagerung — hat sich eine stecknadelkopfgrosse Fistelöffnung gebildet, aus der sich auf Druck etwas Eiter entleert. In dem Eiter sind weder Mikroorganismen, noch Spermafäden nachweisbar. Um die Hoden in die Höhe zu schieben und die Hautlappen entsprechend herabzuziehen, werden erstere durch kreuzweise unter ihnen befestigte Heftpflasterstreifen unterstützt, deren Enden an die möglichst herabgedrängten Hautlappen des Scrotums festgeklebt werden. Dieser Verband in Art eines Jahrmarktblumenkörbchens aus Heftpflaster erfüllt seinen Zweck ausgezeichnet. Mit dem fortgesetzt guten Allgemeinbefinden des Patienten hat sich auch der Ernährungszustand desselben bedeutend gehoben. — 7. 3. 90. Der linke Hoden hat deutlich an Umfang abgenommen

und sich in die Höhe gezogen. Die kleine Fistel an demselben ist geheilt, die speckige Auflagerung geschwunden und die betreffende Stelle jetzt mit guten Granulationen überdeckt. — 12. 3. 90. Linker Hoden nur noch wenig grösser, als der rechte, auch nicht mehr druckempfindlich. Es werden fortgesetzt Umschläge mit essigsauerer Thonerde angewendet. — 16. 3. 90. Der linke Scrotallappen beginnt vom oberen Wundwinkel her mit der Granulationsfläche der Scheidenhaut des linken Hodens zu verkleben; gleichzeitig beginnt die Verwachsung der granulirenden medialen Fläche der linken Tunica mit dem keilförmigen Reste des Septums. Der rechte Hautlappen ist hingegen noch frei verschieblich. — 17. 3. 90. Incision der geschwollenen Lymphdrüse auf dem Dorsum penis. In dem in geringer Menge entleerten Eiter kann ebenfalls der Staphylococcus pyogenes aureus nachgewiesen werden. — 27. 3. 90. Auch der rechte Lappen hat sich dem rechten Hoden angelegt und bedeckt denselben jetzt bis auf dessen untere Kuppe. Der linke Hoden liegt noch in grösserer Ausdehnung frei, indem seine vordere Fläche ganz, seine hintere im unteren Viertel noch unbedeckt ist. Die Hautlappen haben sich ringsum eingerollt und beginnen sich vom Rande her zu überhäuten. Trotzdem macht die Heilung des grossen, überall von gesunden Granulationen bedeckten Defectes fortan die rapidesten Fortschritte. — 4. 4. 90. Das frühere Granulationsgebiet hat sich erheblich verkleinert. Im rechts gelegenen Antheile des Defectes ragt unten eine halbkugelig gestaltete Granulationsfläche von 1 Ctm. Durchmesser vor, die auf den ersten Blick als die untere Kuppe des rechten Hodens imponirt, bei der Palpation indessen als einfaches Granulationsgebilde (Fungus testis benignus simplex) erkannt wird. Der rechte Hoden hat sich vielmehr jetzt ebenfalls stark in die Höhe gezogen und ist oberhalb dieses Granulationswulstes sowohl deutlich abzutasten, als auch an seiner charakteristischen Druckempfindlichkeit leicht erkennbar. Der linke Hoden liegt noch in einer Ausdehnung von $2^1/_2$—3 Qu.-Ctm. bloss. — 22. 4. 90. Der erwähnte Granulationswulst unter dem rechten Hoden ist geschwunden. Auch der linke Hoden hat sich mittlerweile ganz überhäutet. Es besteht nur noch eine schmale Granulationsrinne zwischen den beiden stark gewulsteten Hautlappen, die zum grössten Theil bereits dicht aneinander liegen. — 8. 5. 90. Patient wird geheilt entlassen.

Eine Nachuntersuchung, welche ich am 28. 9. 90 vornahm, ergab nach jeder Richtung hin einen normalen Befund an den vorher afficirten Theilen. Insbesondere war eine partielle Atrophie des linken Hodens nicht eingetreten.

M. H.! Der eben beschriebene Krankheitsfall ist zuvörderst dadurch interessant, dass er ein eigenthümliches Verhalten des Hodensackes nach ausgedehnten Substanzverlusten illustrirt, welches, obschon jedem beschäftigten Chirurgen bekannt, gleichwohl selten in so charakteristischer Weise hervortritt, wie in diesem Falle. Ich meine den eigenartigen Effect der Contractilität und Elasti-

cität der Scrotalhaut, welcher sich in zweierlei Weise äussert: zunächst darin, dass der defecte Hodensack unter stärkster Runzelung zusammenschnurrt, wodurch der Substanzverlust nicht nur viel grösser erscheint, als er in Wirklichkeit ist, sondern wodurch auch ein Totalprolaps beider Hoden entsteht, angesichts dessen man bei Unkenntniss des weiteren Verlaufes solcher Fälle eine üble Prognose für unabwendbar halten möchte, sodann aber darin, dass später dennoch die vollständigste Ausdehnung der retrahirten Haut zu Stande kommt, welche in unerwarteter Weise und sogar überraschend schnell die Spontanheilung ermöglicht. Sobald die geschrumpfte Scrotalhaut auf der Oberfläche der Hoden oder der Scheidenhäute, sei es durch primäre Verklebung oder secundäre Granulation, erst Posto gefasst hat, wird sie mit grosser Schnelligkeit allseitig über den Prolaps herübergezogen, wenn nur durch zweckmässige Behandlung und Abhaltung septischer Einflüsse für eine gute, zu secundärer Schrumpfung tendirende Granulationsbildung gesorgt wird. Kocher giebt in seinen „Krankheiten der männlichen Geschlechtsorgane“ (pag. 8 und 9) als Beleg dafür zwei Fälle eigener Beobachtung an, deren Abbildungen die rapiden Fortschritte der Spontanheilung auf's Deutlichste kennzeichnen. — Einen weiteren, unter antiseptischen Cautelen der Natur überlassenen, dem unseren ähnlichen Fall hat 1886 A. Mühe [1]) mitgetheilt. — Schliesslich ist neuerdings von H. Kellner [2]) ein interessanter Fall von Gangrän der Penishaut und des Gesammtscrotums beschrieben worden, in welchem der ausgedehnte Defect gleichfalls unter antiseptischer Behandlung durch die Restitutionskraft des Organismus allein gedeckt wurde.

Die Beobachtung lehrt also, dass selbst die exquisitesten Fälle dieser Art sich spontan zurückbilden. Wenn trotzdem in einzelnen Fällen die Naturheilkraft unterschätzt und ihr durch complicirte Operationen vorgegriffen wurde, so sind solche Bestrebungen als vollkommen ungerechtfertigt zurückzuweisen.

---

[1]) Gangrän des Hodensackes und eines Theiles der Penishaut. Heilung ohne plastische Operation. Münchener med. Wochenschrift. 1886. No. 37.

[2]) Ein Fall von Gangrän der Penishaut und des Gesammtscrotums. Heilung unter antiseptischer Behandlung. Inaug.-Dissert. Würzburg 1889.

So machte Roque nach einer Mittheilung Bascol's[1]) zur Deckung eines durch Gangrän entstandenen Scrotaldefectes mit Blosslegung beider Testikel eine anaplastische Operation mittelst dreier Hautlappen. Er excidirte theils aus der Pubisgegend, theils aus den Oberschenkeln Lappen, mit welchen er die blossliegenden Hoden bedeckte. Die Hautlappen wurden vorn durch umschlungene Nähte vereinigt und der neue Hodensack dann durch einen Perineallappen vollständig zum Verschluss gebracht.

In einem anderen Falle, den Zeuner[2]) operirte, wurden die freiliegenden Hoden in Oberschenkeltaschen gebettet. Die Haut beider Oberschenkel wurde möglichst weit oben incidirt und stumpf vom Zellgewebe abgelöst, so dass auf diese Weise beiderseits Taschen entstanden, in die sich die Hoden einlegen liessen.

Nach den bisher vorliegenden Erfahrungen und nach der raschen Heilung, sowie nach dem vorzüglichen Endresultat, welches wir in dem von uns behandelten schweren Falle erzielten, müssen wir die exspectative Behandlung bei gleichzeitiger Beobachtung antiseptischer Maassnahmen in analogen Fällen für das allein Empfehlenswerthe und Beste halten. Jedenfalls wird ein operativer Eingriff nie von vorn herein nothwendig sein, und sollte sich ein solcher im weiteren Verlaufe zur Beschleunigung der Heilung ausnahmsweise als angezeigt erweisen, so wird es sich je nach der Art des Falles doch nur um eine Anfrischung und Ablösung der eingerollten Wundränder, um seitliche Entspannungsschnitte, um Reverdin'sche Transplantationen oder umVerpflanzung ganzer Hautlappen nach Thiersch, nie aber um eigentlich plastische Operationen handeln dürfen. Vollends als beklagenswerthe Verirrung aber muss es bezeichnet werden, wenn in solchen Fällen angesichts des Totalprolapses eines oder beider Hoden und angesichts der Einschnürung ihrer Samenstränge durch den Rand der retrahirten Scrotalhaut, sowie in Folge dessen zu ungünstiger Beurtheilung des weiteren Verlaufes die monolaterale oder bilaterale Castration vorgenommen wird, wie es leider mehrfach geschehen zu sein scheint.

Allein so interessant die rapiden Fortschritte der Spontanheilung nach ausgedehnten Substanzverlusten des Hodensackes auch sind und so evident sie in unserem Falle auch hervortraten, so wurzelt darin doch nicht das Hauptinteresse desselben. Letzteres liegt vielmehr ganz wesentlich in seiner Aetiologie.

---

[1]) Gaz. des hôp. 1883. No. 28. Gangrène du scrotum. Dénudation complète des testicules. Anaplastie par la méthode française. Reunion immédiate.

[2]) Schmidt's Jahrbücher. 1884. VII.

Welche Ursache lag der so überaus plötzlich eingetretenen und unter den stürmischsten Erscheinungen verlaufenen Scrotalgangrän zu Grunde? Ist letztere thatsächlich als eine primäre, selbständige Form des Brandes im Sinne der oben erwähnten Autoren aufzufassen oder ist sie nicht vielmehr etwas Secundäres, Accidentelles, der Ausdruck einer tiefer liegenden Störung, welche nicht ohne Weiteres ersichtlich ist und deshalb in analogen Fällen der Aufmerksamkeit der Beobachter entging?

M. H.! Je mehr wir im Allgemeinen danach streben, diejenigen Formen des Brandes, welche man bisher unter dem Sammelnamen „Spontangangrän" zu subsumiren gewohnt war, auf eine bestimmte pathologische Ursache zurückzuführen, desto mehr müssen wir auch im Besonderen bemüht sein, jeden einzelnen Fall dieser Art genetisch zu erklären, das ihn bedingende Agens aufzufinden und zu isoliren. Nur indem wir jeden hierher gehörigen Krankheitsfall auf seine Aetiologie hin prüfen und uns über die Abhängigkeit der einzelnen Krankheitserscheinungen von einander Rechenschaft zu geben suchen, können wir zu einer correcten Beantwortung der so ausserordentlich wichtigen Frage nach der eigentlichen Ursache der Spontangangrän gelangen. Allerdings stösst die Beantwortung dieser Frage gerade da, wo die Gangrän den Hodensack befällt, auf Schwierigkeiten. Denn da die Gangrän in diesen Fällen, wie Kocher (l. c. pag. 13) mit Recht bemerkt, nicht nur ausserordentlich rasch zu Stande kommt, sondern auch, wenn sie einmal eingetreten ist, überaus leicht zu septischen Complicationen führt, so ist die Pathogenese derselben schwer aufzuklären.

Als uns unser Eingangs geschilderter Fall zuging, glaubten wir denselben denn auch in die Kategorie derer bringen zu müssen, welche Lallement unter der Bezeichnung „Gangrène foudroyante" gesondert gruppirt wissen möchte. Und dies um so mehr, weil nicht nur der peracute Verlauf zu den Fällen Lallement's stimmte, sondern weil namentlich auch jeglicher Anhaltspunkt für die Entstehung des Leidens fehlte. Allein die weitere Beobachtung hat uns für die Aetiologie desselben und für den Zusammenhang der einzelnen Krankheitserscheinungen sehr werthvolle Aufschlüsse geliefert, denen zufolge wir die Gangrän des Hodensackes als eine secundäre, durch eine diffuse Phlegmone des subscrotalen Zellgewebes bedingte auffassen müssen, welche

ihrerseits im Anschluss an eine acut-infectiöse Orchitis, bezw. nach Perforation eines durch den Staphylococcus pyogenes aureus hervorgerufenen Hodenabscesses sich entwickelt hatte.

Der Leser entsinnt sich, dass wir bei der Aufnahme des Kranken an der Innenseite des beträchtlich vergrösserten linken Hodens eine speckige Auflagerung fanden und dass sich im weiteren Verlauf an der Aussenfläche dieses Hodens, nachdem er druckempfindlich geworden war, eine Eiter secernirende Fistel bildete. Wie letztere die Durchbruchstelle eines innerhalb der Hodensubstanz gelegenen Abscesses bezeichnet, so muss zweifellos auch die speckige Auflagerung an der Innenseite des linken Hodens auf einen solchen bezogen werden, d. h.: sie bedeutet die letzte Spur einer mittlerweile verklebten und durch die besagte Auflagerung verdeckten Fistelöffnung, durch welche ein in der Hodensubstanz gelegener Abscess sich den Weg nach Aussen bahnte. Berücksichtigt man diesen Zusammenhang, den der objective Befund zwar von vorne herein wahrscheinlich machte, für dessen eben gegebene Deutung wir aber doch erst eine völlig sichere Unterlage gewannen, als eine Fistel am linken Hoden unter unseren Augen sich gebildet hatte und wir einen Abscess desselben gerade gegenüber der mehrerwähnten Auflagerung durchbrechen sahen, so erklärt sich mit einem Male der ganze Symptomencomplex des sonst in vieler Beziehung räthselhaften Krankheitsbildes, wie folgt: Patient zog sich — wahrscheinlich im Anschluss an eine kleine Wunde, eine kleine Abschürfung der Haut oder der Schleimhäute — eine Infection mit dem bekanntlich allgegenwärtigen Staphylococcus pyogenes aureus zu, der in die Blutbahn eindrang und, mit dem Kreislauf fortgeschwemmt, aus nicht näher ersichtlichen Gründen im linken Hoden haftete, wo er in acutester Weise zu einer eiterigen Entzündung Veranlassung gab. Der solcher Art auf Grund einer acut-infectiösen Orchitis entstandene Hodenabscess brach nach Verlöthung der Albuginea testis mit der Scheidenhaut in das rechte Scrotalfach durch und führte auf diese Weise augenblicklich zu einer mikroparasitären Infection des subscrotalen Bindegewebes und seiner Lymphbahnen. So sehen wir die Leistendrüsen

der rechten Seite, welche die Lymphgefässe der rechten Scrotalhälfte aufnehmen, acut anschwellen und fast gleichzeitig eine diffuse Phlegmone am Scrotum sich entwickeln, welche unter foudroyanten Local- und Allgemeinerscheinungen in kürzester Frist zur Gangrän des ganzen mittleren Scrotalabschnittes führte. Wir verstehen, weshalb die Schwellung in der linken Leistenbeuge von vorne herein geringer war, als in der rechten, weshalb sie sich alsbald zurückbildete und wir die Lymphdrüsen dieser Seite frei fanden. Die Schwellung hier war, weil der Abscess seinen Inhalt in den rechten Scrotalantheil entleerte, eben nur durch eine vom erkrankten Hoden aufwärts steigende Entzündung des Samenstranges bedingt, während rechts vom Hodensacke aus sofort die Inguinaldrüsen inficirt wurden. (Bekanntlich entleeren nur die Saugadern des Scrotums und des Penis ihre Lymphe in die Inguinaldrüsen, während diejenigen der Hoden sie den retroperitonealen Drüsen der Plexus lumbales zuführen.) Bei Berücksichtigung des anatomischen Zusammenhanges der Lymphbahnen des Scrotums einerseits und des Penis andererseits kann es schliesslich nicht auffallend erscheinen, dass wir später auch auf dem Dorsum penis eine Lymphdrüse durch Einwirkung des Staphylococcus pyogenes aureus vereitert fanden.

Der eben bezeichnete Gang der Infection wird aber nicht nur dadurch nahe gelegt, dass sich mittelst desselben der eigenthümliche Verlauf und die sonst unverständliche Aufeinanderfolge der einzelnen Krankheitserscheinungen unseres Falles leicht und zwanglos erklären, sondern es wird vor Allem auch durch den objectiven Befund dargethan, dass es sich hier um eine Infection mit dem Staphylococcus pyogenes aureus handelt, welche zuerst den linken Hoden betheiligte und dann die weiteren, sich rasch aneinander schliessenden Folgezustände hervorrief. Freilich konnten wir in dem Fisteleiter des im weiteren Verlaufe (am 17. Krankheitstage) lateralwärts durchgebrochenen Abscesses den Staphylococcus pyogenes aureus nicht mehr nachweisen; allein, dieser negative Befund ist keineswegs überraschend. Er erklärt sich daraus, dass dieser Coccus bald untergeht, sobald sich unter seinem Einfluss Eiter gebildet und namentlich sobald ein von ihm erzeugter Abscess sich durch Perforation den Weg nach Aussen gebahnt hat. Die die Vitalität der Kokken schädigende Ein-

wirkung der durch den Lebensprocess derselben in und mit dem Gewebe gebildeten chemischen Producte, die Veränderung, welche der Eiter durch allmälige Resorption seiner inter- und intracellulären Flüssigkeit, durch die Eindickung erfährt, und schliesslich der Umstand, dass den Kokken durch den Aufbrauch von Ernährungsmaterial seitens des sich regenerirenden Gewebes der Nährboden entzogen wird, machen es verständlich, weshalb dieselben im Eiter innerhalb des lebenden thierischen Gewebes in verhältnissmässig kurzer Zeit absterben. Durch die jüngst veröffentlichten, einwandsfrei angestellten und werthvollen Untersuchungen Kronacher's [1]) sind diese theoretisch und praktisch gleich wichtigen Thatsachen in überzeugender Weise dargelegt worden.

Kann es sonach nicht auffallend erscheinen, dass uns der Nachweis des goldgelben Traubencoccus im Inhalt des Hodenabscesses selbst nicht mehr gelang, wo dieser vor fast 3 Wochen sich entwickelt hatte und bald darauf zum Durchbruch gekommen war, so beweist dahingegen der positive Befund in den noch subcutanen und erst von uns selbst eröffneten Lymphdrüsenabscessen in der rechten Leistenbeuge und auf dem Penis, dass diese der Invasion des eben genannten Mikroben ihre Entstehung verdankten. Die kleine, den Granulationsteppich unterbrechende Auflagerung an der Innenfläche des linken Hodens aber zeigt, welchen Weg die Eitererreger nahmen, ehe sie in die Lymphdrüsen der rechten Leiste und des männlichen Gliedes gelangten und diese in Mitleidenschaft zogen. Sie bedeutet, dass an dieser Stelle des linken Hodens die Perforation des staphylokokkenhaltigen Abscesses erfolgte, denn die Auflagerung liegt etwas eingezogen unter dem Niveau der übrigen Oberfläche, und in der Umgebung derselben ist der Hoden mit seiner Scheidenhaut durch circuläre Adhäsionen verwachsen, welche zugleich den Einbruch des Eiters in das linksseitige Cavum vaginale hinderten und somit die Entstehung einer Periorchitis suppurativa sinistra verhüteten. Schon hieraus erklärt sich zu einem Theile, weshalb die Krankheitserscheinungen der linken Seite gegenüber

[1]) Die Aetiologie und das Wesen der acuten eiterigen Entzündung. Mit 2 lithograph. Tafeln. Jena. Gustav Fischer. 1891. S. 57.

denjenigen der rechten Anfangs zurücktraten. Noch verständlicher aber wird dieses Verhalten, wenn man bedenkt, dass offenbar auch das Septum scroti in die Verlöthung des linken Hodens mit seiner Scheidenhaut hineinbezogen war, was bei der Aufnahme des Kranken allerdings nicht mehr constatirt werden konnte, weil zu dieser Zeit die Scheidewand des Hodensackes bis auf geringe Reste bereits zu Grunde gegangen war. Wir müssen indessen aus dem Verlauf der Erscheinungen folgern, dass der Abscess des linken Hodens in das rechte Scrotalfach durchgebrochen war. Alles Weitere, die Betheiligung der Lymphdrüsen in der rechten Inguinalgegend und auf dem Dorsum penis, die Infection des lockeren subscrotalen Zellgewebes zwischen Tunica vaginalis communis und Tunica dartos — und zwar zunächst im Bereiche des rechten Scrotalantheils und dann nach rapider Zerstörung des Septums und Propagation der Phlegmone nach links in der ganzen Ausdehnung des Scrotums —, endlich die sich unmittelbar anschliessende und in Folge der nunmehr eingetretenen Gesammterkrankung des Scrotums beide Abschnitte desselben gleichmässig betheiligende Gangrän des Hodensackes ist dann vollkommen verständlich und erklärt sich gewissermaassen von selbst.

Unaufgeklärt bleibt nur die Eingangspforte des Traubencoccus. Ich habe oben darauf hingewiesen, dass derselbe vielleicht durch eine unbedeutende Verletzung der Haut oder der Schleimhäute, eine Abschürfung, eine Kratzwunde oder dergl., dem Patienten selbst unbewusst, in den Körper desselben eindrang. Dass dieser Coccus aber solcher offener Thüren nicht einmal bedarf, beweist der Versuch von Garre [1]), der denselben auch die gesunde Haut durchsetzen sah, wobei er wohl hauptsächlich den Ausführungsgängen der Hautdrüsen folgt. Für die Gelegenheit zur Infection brauchen wir bei der ausserordentlich grossen Verbreitung des Staphylococcus, der sich fast überall findet, wo es Eiter giebt, nicht nach besonderen Erklärungen zu suchen. Doch muss als bemerkenswerthe Thatsache hervorgehoben werden, dass man ihn in neuerer Zeit auch ausserhalb dieser Stellen im gesunden Pharynx, im Speichel, im Spülwasser und endlich selbst in der Luft nachgewiesen hat.

[1]) Zur Aetiologie der acuten eiterigen Entzündung. Fortschritte der Medicin. 1885.

Aus welchem Grunde der Staphylococcus in unserem Falle gerade im linken Hoden Niederlassung nahm, ist nicht ohne Weiteres ersichtlich. Eine besondere Prädisposition dieses Organs zur Aufnahme des Krankheitsgiftes lag jedenfalls nicht vor, ein Trauma oder eine vorgängige Erkrankung desselben konnte mit Sicherheit ausgeschlossen werden. Indessen sei hier daran erinnert, dass auch bei anderen Formen der acuten Orchitis, welche wir auf eine Infectionsmetastase zurückzuführen gewohnt sind, die eigentliche Ursache der Localisation der Krankheitserreger im Hoden noch keineswegs klargestellt ist. Sprechen wir doch die Orchitis rheumatica, typhosa, variolosa, vor Allem aber die Mumpsorchitis als metastatische Formen an, ohne zu wissen, weshalb diese Infectionskrankheiten gerade die Hoden ohne augenfällige Betheiligung anderer Organe so häufig in Mitleidenschaft ziehen. Wie dem aber auch sei, immerhin legt die durch sorgfältige bakteriologische Befunde erhärtete Thatsache, dass diese Hodenentzündungen in einigen neuerdings beobachteten Fällen durch metastatische Verschleppung der die Primärkrankheit bedingenden Infectionsträger zu Stande gekommen waren, die Frage nahe, ob nicht in unserem Falle die vorgängige Influenza des Patienten die gleiche Bedeutung gehabt haben möchte, wie in den angezogenen Beispielen der Rheumatismus und Typhus, die Variola oder die Parotitis epidemica. Zur Beantwortung dieser Frage muss ich bei den neueren Beobachtungen einer Orchitis im Verlauf oder im Gefolge der eben erwähnten Krankheiten einen Augenblick verweilen.

Was zunächst die Mumpsorchitis betrifft, so fasst Kocher dieselbe als eine Orchitis urethralis auf, die sich von der Harnröhrenschleimhaut dem Vas deferens entlang in den Hoden fortpflanzt. Da der Begründung dieser seiner, durch mehrfache Beobachtungen gestützten Auffassung für analoge und diesen ähnliche Fälle eine grössere Bedeutung zukommt, will ich sie mit des Verfassers eigenen Worten an dieser Stelle wiedergeben. „Es handelt sich“ — sagt Kocher l. c. pag. 263 — „um eine infectiöse Krankheit, welche, dem Verlauf der Entzündungen nach zu schliessen, erst zu einer Stomatitis und von dieser aus nach einigen Tagen gewöhnlich zu Entzündung der Speicheldrüsen und Lymphdrüsen durch Fortleitung des Infectionsstoffes führt. Danach tritt ebenfalls per continuitatem Angina, Katarrh des Intestinaltractus auf

und nach einer ziemlich constanten Reihe von Tagen wird durch Hineingelangen des Giftes in die Harnwege durch das Blut eine leichte Cystitis und Urethritis angeregt, aus welcher secundär die Hodenentzündung sich herleitet. Die Affection der Schleimhäute hat mit einem leichten Erysipelas klinisch die grösste Aehnlichkeit. Auch diesem ist die grosse Neigung, ausserordentlich rasch in die Fläche und gewissen Canälen entlang sich auszubreiten, eigen, während eine Betheiligung der tieferen Gebilde gewöhnlich fehlt. Dabei wird die primäre Affection wenig beachtet, kommen selten deutliche Funiculiten und Epididymiten vor und wird die Localisation erst im Hoden auffallend, wo die zarten Wände der Samencanälchen die Ueberleitung auf das interstitielle Gewebe ermöglichen."

Ueber die der Mumpsorchitis nahe verwandte Orchitis rheumatica liegen genauere Beobachtungen noch nicht vor. Da indessen Mercier auf einige einschlägige Fälle hinweist, wo gastrische Erscheinungen die Anfangssymptome eines fieberhaften Gelenkrheumatismus bildeten, welcher nach acht und mehr Tagen zu einer Hodenanschwellung führte, so dürfte die Orchitis rheumatica in gleichem Sinne als eine Orchitis metastatica urethralis aufzufassen sein, wie in den vorerwähnten Fällen die Hodenentzündung bei der Parotitis epidemica.

Zur Orchitis typhosa hat uns wiederum Kocher einen werthvollen Beitrag geliefert, welcher die metastatische Entwickelung derselben mit voller Sicherheit beweist. Am 21. December 1886 stellte er in seiner Klinik einen 35jährigen Mann vor, welcher von Ende September bis Mitte November einen Typhus durchgemacht hatte und plötzlich noch im Spital in letzter Zeit eine linksseitige Hodenentzündung bekam. Diese ging mit Schmerzen in der Leiste, einen Tag lang heftigen localen Schmerzen und starker Anschwellung mit Röthung und Oedem des ganzen Scrotums einher. Zugleich trat wieder Fieber ein von 38,5 bis 39 °. Prostata und Samenblasen normal. Am übrigen Körper normale Verhältnisse, namentlich keine Thrombosen. In diesem Falle gelang der Nachweis des Typhusbacillus in den punctirten Hodenabscessen. Im entleerten Eiter zeigten sich Fäden von Samencanälchen mit stark verfettetem Inhalt und neben zahlreichen Eiterkörperchen kurze dicke Stäbchen in fast allen Präparaten. Es ist hiermit der Beweis geleistet, dass die Orchitis typhosa, auch wo sie erst

nach Abfall des Fiebers, im Reconvalescenzstadium des Typhus eintritt, auf Eindringen des Typhusbacillus in das Hodenparenchym beruht. — Die Orchitis typhosa wurde hauptsächlich vom 16. bis 30. Jahre, also wie die Orchitis metastatica überhaupt, in der Zeit der Blüthe des Organs beobachtet. Die meisten Fälle traten in der Reconvalescenz auf, wobei es mit dem Einsetzen der Orchitis zu Fieberrecidiven kam. Nur die Minderzahl der Fälle ging in Eiterung aus, und in auffälligem Gegensatz zur Mumpsorchitis gehörte eine nachträgliche Atrophie des Hodens hier zu den grössten Seltenheiten.

Von grösstem Interesse für die in Rede stehende Frage und für die Pathologie überhaupt sind endlich die bei Gelegenheit der Naturforscherversammlung in Berlin im Jahre 1886 von Chiari über Orchitis variolosa gemachten Mittheilungen. Es ist diesem Forscher gelungen, bei einer Anzahl von 45 Variolakranken constant Ablagerungen im Hodengewebe zu finden, welche er als gleichartig mit den Efflorescenzen auf der Haut erkannte. Die Erkrankungsherde waren meist zahlreich und betrafen stets beide Hoden. Sie beruhten auf der Ablagerung eines Giftstoffes im Zwischengewebe der Hodensubstanz, welche zunächst eine Alteration dieses Gewebes mit Nekrose und secundärer Exsudation zur Folge hatte und durch weitergehende Nekrosen auch der exsudirten Rundzellen zur Bildung grösserer Herde mit nekrotischem käsigem Centrum und einer peripheren Infiltrationszone führte. Dabei wurden die eingelagerten Samencanälchen ebenfalls in die Nekrose hineinbezogen. Leider konnte Chiari blos in zwei Fällen Impfungen und Culturen von den Herden im Hoden vornehmen, da die Autopsie zu spät ausgeführt wurde. In diesen beiden Fällen aber gelang der Nachweis von Mikrokokken, welche in Grösse und Anordnung den Variolakokken vollkommen entsprachen. Dieselben lagen in den Blutgefässen, waren aber auch durch deren Wand hindurchgetreten. Es handelt sich hier also um eine wahre Orchitis variolosa in demselben Sinne, wie Kocher dieses für seinen Fall von Typhusorchitis nachgewiesen hat.

Durch alle diese Beobachtungen ist die Erkenntniss der genannten Hodenentzündungen, welche früher gleichsam als spontane erschienen, nicht nur wesentlich gefördert worden, sondern es hat

auch die Auffassung derselben als metastatischer immer mehr Boden gewonnen. Wie nach den werthvollen Mittheilungen Kocher's und Chiari's die Hodenaffection beim Typhus und bei der Variola nicht mehr als eine zufällige Complication dieser Krankheiten angesprochen werden darf, sondern als eine gleichsinnige Localisation in Rücksicht auf die übrigen Krankheitsherde aufgefasst werden muss, so gilt ein Gleiches gewiss auch für die metastatische Orchitis bei den anderen erwähnten Infectionskrankheiten, d. h. es kann keinem Zweifel mehr unterliegen, dass ebenderselbe pathogene Mikroorganismus, welcher die Infectionskrankheit hervorruft, und nicht etwa ein secundär in den Körper eingedrungener auch die Hodenaffection bedingt. Unsere oben aufgeworfene Frage, ob nicht in unserem Falle derselbe Infectionsstoff, welcher die Influenza des Patienten veranlasste, auch der acut-infectiösen Orchitis desselben zu Grunde gelegen haben möchte, gewinnt durch die eben geschilderten Erfahrungen eine um so grössere Berechtigung. Allerdings lässt sie sich, so lange wir den Mikroorganismus der Influenza nicht kennen, auch nicht mit Sicherheit entscheiden. Und selbst wenn der Staphylococcus pyogenes aureus, den wir in den zu dem Hodenabscess in Beziehung stehenden Lymphdrüsenabscessen unseres Falles nachweisen konnten, sich in der Folge auch als der Infectionsträger der Influenza erweisen sollte, würde der Nachweis des Causalnexus beider Affectionen als gleichsinniger Localisationen ein und desselben inficirenden Agens in vorliegendem Falle auf Schwierigkeiten stossen, weil dem Staphylococcus pyogenes aureus bekanntlich nicht die Bedeutung eines specifischen Mikroorganismus zukommt. Alles in Allem aber lässt sich nach dem oben gekennzeichneten jetzigen Stande unseres Wissens von der Orchitis metastatica bei einer Reihe bekannter Infectionskrankheiten wohl behaupten, dass die Influenza hier mit einer an Gewissheit grenzenden Wahrscheinlichkeit den Boden für die Localisation des Staphylococcus im linken Hoden vorbereitete. Ob solches in der Weise geschah, dass zunächst die Schleimhaut der Harnwege in Mitleidenschaft gezogen wurde, wie in Kocher's Fällen von Parotitis epidemica, wo gleichzeitig Brennen beim Harnlassen und Schmerzen in der Leiste der Schwellung des Hodens voraufgingen, müssen wir dahingestellt sein lassen, weil wir unsern

Patienten nicht von vorne herein selbst beobachten konnten. Sollte aber durch weitere Beobachtungen die Betheiligung der Harnwege bei diesem Leiden festgestellt werden können, so wäre eine dahingehende Mittheilung natürlich von grösstem Interesse.

M. H.! Der oben beschriebene Fall wäre in früherer Zeit, wo uns der bakteriologische Nachweis bestimmter krankheitserregenden Noxen in eiterigen Entzündungsproducten fehlte, bei seinem peracuten Verlauf und dem Mangel sonstiger Anhaltspunkte für seine Aetiologie zweifellos als „Spontangangrän" des Hodensackes aufgefasst worden. Er beweist von Neuem, wie vorsichtig man in der Anwendung dieser vieldeutigen Bezeichnung sein muss. Er deutet aber ferner auch darauf hin, dass eine foudroyante Gangrän des Hodensackes sich im Anschluss an eine acut-infectiöse Orchitis, bezw. an einen Hodenabscess entwickeln kann. Auf diesen Zusammenhang möchte ich besonderen Werth legen, weil eine Gangraena scroti in Vergesellschaftung und namentlich als Folgezustand einer Erkrankung der intrascrotalen Organe bisher noch nicht beschrieben worden ist. Herr Professor Kocher, mit dem ich über den geschilderten Krankheitsfall sprach, hatte die Güte, mich persönlich auf das Aussergewöhnliche und bisher Unbekannte dieses Vorkommnisses hinzuweisen. Es wird sich sonach empfehlen, fortan in allen Fällen von foudroyanter Gangrän des Hodensackes sein Augenmerk auf das Verhalten der intrascrotalen Organe zu richten.

XVII.

Posthioplastik nach gangränösen Zerstörungen der Vorhaut und eines Theiles der Penishaut.

(Aus der chirurgischen Klinik in Marburg.)

Von

Dr. O. von Büngner,

Privatdocenten der Chirurgie in Marburg.[1])

(Hierzu Tafel VII, Fig. 1, 2, 3.)

M. H.! Die Vorhautbildung oder Posthioplastik gehört nach den Mittheilungen von Ed. Zeis[2]) eigentlich nur der Geschichte an, denn heut zu Tage wird sie so gut wie gar nicht mehr geübt, oder, wenn dies der Fall ist, so hat man dabei den Heilzweck vor Augen, nicht aber, wie ehemals, den kosmetischen. Die ältesten Nachrichten darüber, dass die Juden es verstanden, sich eine Vorhaut wiederzuschaffen, sind nach demselben Autor die im Buche der Maccabäer[3]). Ueber die Gründe, warum sie sich diesem schmerzhaften Verfahren unterwarfen, sprechen sich Fallopius[4]) und Groddeck[5]) aus. Ersterer weist darauf hin, dass im Alterthume die Wiederherstellung der Vorhaut verlangt worden sei, weil es für eine Schande gegolten habe, in der Ringschule (Palaestra) mit unbedeckter Eichel aufzutreten. Letzterer bemerkt, ein vorzüglicher Grund, warum man ehemals die Vorhaut wiedergebildet habe, sei

[1]) Auszugsweise vorgetragen am 4. Sitzungstage des Congresses, 4. April 1891.

[2]) Die Literatur und Geschichte der plastischen Chirurgie. Leipzig 1862. S. 277.

[3]) Buch I, Cap. I, Vers 15 und 16.

[4]) Tom. II. Tract. de decoratione. C. X. De praeputii brevitate corrigenda. p. 340.

[5]) De Judaeis praeputium attrahentibus ad illustrandum locum I. Cor. VII. 18. Lipsiae 1690; Zeis, l. c. p. 147.

der gewesen: „quod majori stimulo carnis desideria impleri posse sibi imaginarentur, si pellicula ista instructi essent, ac praeterea scortis suis quoque aut puellulis suis delicatissimis se melius placituros crederent, quae majorem voluptatem depraedicant, si cum homine concubuerint, cui vel nunquam praeputium defuit, vel arte resarcitum est.“ Uebrigens war die Zahl der Juden, welche sich die Vorhaut wiederbilden liessen, nach Groddeck wegen der Strenge der Gesetze über die Beschneidung nur gering. Häufiger sei die Operation bei jenen vorgenommen worden, welche sich unter andere Völker mischten oder zum Christenthume übergingen.

Die älteste und dabei sehr genaue Vorschrift zur Operation nach zwei verschiedenen Methoden ist die, welche Celsus[1]) ertheilt. Die erste Methode eignet sich nur für leichtere Fälle von angeborenem Mangel der Vorhaut. Die Haut wird angespannt, bis sie die Eichel bedeckt, und darauf in der Gegend der Wurzel des Penis ringsum durchschnitten, so dass das Glied von der Haut ganz entblösst erscheint. Hierbei ist grosse Vorsicht anzuwenden, um weder die Harnröhre noch auch Venen zu verletzen. Dann wird die Haut gegen ein vorn angelegtes Band hin verschoben, in der Schamgegend aber ringsum von den unterliegenden Theilen gelöst. Schliesslich wird Charpie aufgelegt und dahin zu wirken gesucht, dass die Wunde mit breiter Narbe heile. Während dieser Zeit bleibt die Vorhaut vorn zusammengebunden, doch so, dass in der Mitte ein enger Weg für den Abfluss des Harnes übrig bleibt.

Die zweite Methode des Celsus ist für die, welche beschnitten sind, bestimmt. An der Corona glandis soll man die Haut von den Corporibus cavernosis abtrennen, dann über die Eichel ziehen, mit Pflaster befestigen und Kälte anwenden. Diese Methode sei weniger schmerzhaft und verursache geringere Blutung, als die erstere.

Alles, was sich bei den späteren Schriftstellern des Alterthums über diese Operation findet, besteht den sehr sorgfältigen Aufzeichnungen von Zeis zufolge lediglich in Wiederholungen der Celsus'schen Vorschriften mit unwesentlichen Zusätzen.

Erst in der neueren Zeit ist die Posthioplastik zum Heilzwecke

---

[1]) De medicina libri octo. Lib. VII. Cap. 25. Ad tegendam glandem colis si nuda est.

ausgeführt worden und zwar von Dieffenbach [1]) wegen Verwachsung der Vorhaut mit der Eichel. Es wird durch diese Operation der wunden Eichel eine überhäutete Fläche zugekehrt und damit die Wiederverwachsung verhütet. Bezüglich der lehrreichen und anregend geschriebenen Krankengeschichten, an denen Dieffenbach die Methode und den Erfolg seiner Operation erläutert, muss auf das Original verwiesen werden. Ich will an dieser Stelle nur kurz angeben, wie dieselbe ausgeführt wird:

Bei sehr langer Vorhaut entfernt man einen zu weit hervorragenden Theil durch die Circumcision, bei kurzer spannt man die äussere Lamelle durch Zurückziehen der Haut an und durchschneidet sie ringförmig an ihrem vorderen Rande. Durch seichte Schnitte wird die Trennung der äusseren Lamelle bis 1 Ctm. hinter die Corona glandis fortgesetzt. Die mit der Eichel verwachsene innere Lamelle wird, wenn sie sehr dünn und zart ist, einfach zurückgelassen; ist sie dick und entartet, so wird sie mit Hakenpincette und Scheere abgelöst und abgetragen. Dann wird die äussere Lamelle wieder über die Eichel herübergezogen und der vordere freie Rand dieses häutigen Cylinders nach innen bis zur Corona glandis umgestülpt, wo er mittelst Durchstechung der Haut angenäht wird. Es liegen so die wunden Flächen der äusseren Lamelle einander gegenüber, während der wunden Eicheloberfläche die epithelbedeckte äussere Fläche zugekehrt ist.

Erworbene Defecte der Vorhaut durch Geschwüre, besonders durch gangränöse Schanker, oder nach phlegmonöser Entzündung mit Ausgang in Gangrän scheinen bisher der Posthioplastik nicht unterworfen worden zu sein. Die als Vorhautbildungen beschriebenen Operationen von Vidal de Cassis [2]) und Marchettini [3]) hatten wenigstens nicht den Zweck, die Vorhaut wiederzubilden, sondern den durch Syphilis seiner Haut beraubten Penis wieder zu umkleiden. Auch bei der von Sprengler [4]) als Phalloplastik beschriebenen Operation handelt es sich nicht um einen Wiederersatz

[1]) Chirurgische Erfahrungen, besonders über die Wiederherstellung zerstörter Theile des menschlichen Körpers nach neuen Méthoden. Berlin 1829. S. 54.

[2]) Mittheilung über ein neues Verfahren der Vorhautbildung. Gaz. des hôp. 1844. p. 483.

[3]) Opération d'autoplastie pour rendre à la verge son fourreau. Gaz. méd. de Paris. 1854. p. 298.

[4]) Phalloplastik, ein Beitrag zur organischen Bildnerei. Bayer. ärztl. Intelligenzblatt. 1858. S. 13; Schmidt's Jahrbücher. 1858. Bd. 99. S. 70.

des Präputiums, sondern darum, einem Kranken die äussere Haut des Penis wiederzuschaffen, die ihm durch eine Maschine abgerissen worden war. Der Ersatz geschah theils durch Benutzung der noch vorhandenen, sehr langen inneren Präputialplatte, theils durch Herbeiziehung der Haut vom Scrotum und von der Regio pubis.

Bei der sehr spärlichen Literatur über diese Operation, welche sich mithin im Wesentlichen bloss an die Namen Celsus und Dieffenbach knüpft, dürfte es von Interesse sein, wenn ich in Nachstehendem über einen Fall von erfolgreicher Posthioplastik berichte, welche Herr Geheimrath Küster wegen gangränöser Zerstörung der Vorhaut und eines Theiles der Penishaut durch Ulcera phagedaenica auf der Marburger chirurgischen Klinik nach einer eigenartigen Methode ausführte.

Karl Cramer, 18 Jahre alt, Kellner aus Vlotho (Kreis Minden), aus gesunder Familie stammend und selbst bisher gesund, übte am 25. 1. 91 mit einer Puella publica den Coitus aus und acquirirte dabei eine Gonorrhoe und Ulcera mollia. Da die Vorhaut stark anschwoll und schmerzhaft wurde, sehr bald auch Fieber, Mattigkeit und Schwindelgefühl sich hinzugesellten, liess sich Pat. am 5. 2. 91 in die Marburger medicin. Klinik aufnehmen. — Die phimotisch verengte Vorhaut und die ganze Hautbedeckung des Penis waren jetzt diffus geröthet und ödematös geschwollen. Aus der Vorhautöffnung floss reichlich blutig-eiteriges Secret aus. Hoden, Nebenhoden und Vasa deferentia intact, die Inguinaldrüsen hingegen beiderseits geschwollen. Temperatur 39,5, Puls 104. Nach Incision des Präputiums durch einen dorsalen Scheerenschnitt zeigten sich im Sulcus retroglandularis eine Reihe weisslicher Schankergeschwüre, welche theils auf die Corona glandis, vorwiegend aber auf das innere Blatt der Vorhaut übergriffen. Umschläge mit essigsauerer Thonerde. Bis zum nächsten Tage vergrösserten sich die Geschwüre und nahmen einen gangränös-phagedänischen Charakter an. Zugleich trat hohes Fieber bis 40,7, Unruhe und Benommenheit des Sensoriums ein. Am 7. 2. 91 wurde Pat., der sich wie ein Trunkener geberdete, auf die Marburger chirurg. Universitätsklinik verlegt. Hier wurden die schmierig belegten Wundränder des Präputialschnittes und die gangränösen Geschwüre im Sulcus coronarius, auf der Corona glandis und an der Unterfläche der Vorhaut, welche mittlerweile grösstentheils zusammengeflossen waren, sofort mit dem Paquelin'schen Thermokauter bestrichen. Trotzdem und obschon am 9. 2. nochmals zum Thermokauter gegriffen wurde, ging die Gangrän unaufhaltsam weiter. Bis zum 14. 2. hatte sich das Präputium in toto abgestossen und die nach hinten progrediente Gangrän hatte nicht nur einen ringförmigen Theil der Penishaut über dem vorderen Abschnitt der Corpora cavernosa vollständig

zerstört, sondern sie war auch im Begriff, die Fascia penis zu durchbrechen und in die Tiefe zu dringen. Dabei fieberte Pat. immer noch hoch (Morgentemperatur 38,3—38,6; Abendtemperatur 39,4—39,8) und war unausgesetzt benommen. Schliesslich gelang es aber doch, durch eine sehr ausgiebige Anwendung des Thermokauters am 14. 2. die gangränöse Phlegmone zum Stillstand zu bringen. Allerdings stiessen sich in der Folge von der ganzen Wundfläche unter profuser Eiterung noch reichlich Gewebsfetzen ab, und als am 9. 3. 91 die Wundreinigung zum Abschluss gekommen war, war mittlerweile auch die Harnröhre im Bereiche ihrer unteren Wand unmittelbar hinter der Corona glandis in einer Länge von $1\frac{1}{2}$ Ctm. eröffnet und Pat. in Folge dessen zum unvollkommenen Hypospadiaeus geworden, d. h. er entleerte den Harn sowohl durch diese Oeffnung, als auch auf dem normalen Wege vorn durch das Orificium externum. Auch der vordere Theil des rechten Corpus cavernosum penis war oberflächlich zerstört, die Glans dagegen mit Ausnahme eines kleinen Theiles der Corona gut erhalten. Auf die nackt daliegende, ihrer Vorhaut verlustig gegangene Eichel folgte nach hinten eine stark daumenbreite, tiefe, circuläre Granulationsrinne, welche oben und seitlich die unbedeckten Corpora cavernosa penis, unten das Corpus cavernosum urethrae mit dem Defect der Harnröhre in ihrem Grunde deutlich erkennen liess. An diese Granulationsrinne schloss sich nach hinten der gesunde Wurzeltheil des Gliedes mit seiner intacten Hautbedeckung an (vgl. Taf. VII, Fig. 1 u. 2). Die Gonorrhoe war inzwischen ohne direct gegen sie gerichtete Therapie zu vollständiger Heilung gekommen. Mit der Entfieberung und dem Wiederfreiwerden des Sensoriums hatte sich Pat. zusehends erholt, so dass bereits am 12. 3. 91 zum Verschluss des Harnröhrendefectes und zum Wiederersatz der verloren gegangenen Theile geschritten werden konnte.

Die Operation wurde von Herrn Geheimrath Küster, dem ich die Erlaubniss zur Mittheilung des in Rede stehenden Falles verdanke, in folgender Weise vorgenommen: Nach Anfrischung der ganzen Wundfläche des Granulationsringes wurde zunächst der Harnröhrendefect geschlossen, indem die an den Rändern desselben ektropiumförmig nach aussen umgeworfene Urethralschleimhaut ringsum abgelöst, zurückgeschlagen und unter Verschluss der Oeffnung in ihrer normalen Lage mittelst einiger Catgutnähte befestigt wurde. Darauf wurde zum Zwecke der Posthioplastik und zur Deckung des Substanzverlustes der Penishaut ein querer Brückenlappen mit nach unten leicht bogenförmig ausgeschweiften Begrenzungslinien aus der vorderen Scrotalhaut gebildet, dessen Länge 6 und dessen Breite 4 Ctm. betrug. Gerade in der Mitte wurde derselbe mit einem queren Knopfloch versehen, durch welches die Glans hindurchgesteckt wurde. Nun wurden die Ränder des Knopflochschnittes mit dem vorderen Rande des angefrischten Granulationsringes, also mit dem hinteren Rande der Glans circulär vernäht und die Wundflächen des in der Umgrenzung des Knopflochschnittes umge-

schlagenen Brückenlappens mittelst durchgreifender Nähte so aneinander gebracht, dass eine Vorhautähnliche Duplicatur der überpflanzten Haut entstand und die Glans penis von einer neuen Vorhaut zur Hälfte bedeckt ward. Demnächst wurde in der Mitte der Unterfläche der Glans mittelst querer Durchstechungsnaht an der Vorhautduplicatur ein neues Frenulum gebildet. Die hinteren freien Ränder des Brückenlappens hingegen wurden mit dem hinteren Wundrande des Granulationsringes, also mit dem vorderen Rande der am Wurzeltheil des Gliedes intact gebliebenen Penishaut oben und unten, so gut es ging, vereinigt. Schliesslich wurde die Haut am oberen Theil der Peniswurzel zur Entspannung halbringförmig eingeschnitten (Tafel VII, Fig. 3). Verband. Verweilkatheter. — Der Scrotaldefect blieb unbedeckt, ebenso vorläufig die Seitenflächen des Gliedes, da die Enden des Brückenlappens, um seine Ernährung nicht zu gefährden, erst in einer zweiten Sitzung durchtrennt werden sollten. Letzteres geschah 2 Tage später, am 17. 3. 91, beiderseits an den Stellen, welche auf Fig. 3 durch eine rothpunktirte Linie markirt sind. Die Enden des Brückenlappens wurden nun über beide Seitenflächen des Penis hinweggeschlagen, in dieser Lage durch einige Nähte fixirt und damit war die Deckung des Defectes vollendet. Der Verweilkatheter musste entfernt werden, theils weil sich inkrustirende Niederschläge aus dem Harn in ihm abgesetzt hatten, theils, weil er dem Patienten Beschwerden verursachte.

Der Erfolg der Plastik war bei der vorzüglichen Ernährung des überpflanzten Lappens, wie sie die für plastische Operationen so ausserordentlich geeignete Scrotalhaut von vorn herein gewährleistete, ein ausgezeichneter. Zwar hatte eine der Catgutnähte, welche bei der Urethroplastik Verwendung fand, am 17. 3. durchgeschnitten und sich in Folge dessen dicht hinter der Eichel von Neuem eine allerdings nur stecknadelkopfgrosse Fistel der Urethra gebildet, durch welche der Harn in dünnem Strahle hindurchtrat. Vor Allem aber hatte Patient eine neue Penisbedeckung und Vorhaut, welche ohne jede Spannung das Glied wie in der Norm umgab.

Die Urethralfistel verkleinerte sich in der nächsten Folgezeit bis zur Hälfte ihres früheren Umfanges und stellt gegenwärtig, am 4. 4. 91, einen kurzen Canal dar, durch welchen nur noch wenige Tropfen Harns hindurchtreten. Es wird also, wenn sie nicht spontan oder nach einfacher Aetzung zur Heilung kommt, nur einer kleinen Nachoperation bedürfen, um sie definitiv zum Verschluss zu bringen. Pat. ist noch in der Klinik.

M. H.! Man könnte darüber streiten, ob die vorstehend geschilderte Operation in einem solchen Falle überhaupt berechtigt sei. Ich glaube diese Frage unbedingt bejahen zu müssen und will dabei bemerken, dass weitgreifende Defecte der Bedeckung des männlichen Gliedes, welche die Vorhaut und die Penishaut

gleichzeitig betreffen, sich meines Bedünkens zur Frage nach plastischem Wiederersatz ganz anders verhalten, als solche des Scrotums. Während letztere, wie ich an einem soeben mitgetheilten Falle von peracuter Gangrän des Hodensackes erläutern konnte, kaum jemals eine plastische Operation benöthigen, sondern unter geeigneter aseptischer Behandlung ohne Hinterlassung bleibender Nachtheile allemal spontan zur Heilung kommen, lassen so ausgedehnte Substanzverluste der Vor- und Penishaut eine plastische Deckung nicht nur gerechtfertigt, sondern in hohem Grade wünschenswerth erscheinen. Allerdings sind Spontanheilungen auch nach sehr umfangreichen Defecten dieser Theile beobachtet worden, aber die Spontanheilung erfordert an dieser Stelle aus leicht ersichtlichen Gründen nicht nur längere Zeit, sondern sie kann auch in der Folge hinsichtlich der Geschlechtsfunction, bezw. hinsichtlich der physiologischen Volum- und Längendifferenzen des Gliedes zu manchen Unzuträglichkeiten führen. Gerade wie bei Verwachsungen der Vorhaut mit der Eichel die blosse Abtragung der abgelösten Vorhaut keinen günstigen Erfolg hat, weil die Haut des Penis bei der Vernarbung herangezogen und so verkürzt wird, dass die Erectionen ebenso schmerzhaft werden, wie vorher, ein Umstand, der gewöhnlich die Patienten wieder zum Chirurgen führt, gerade derselbe Uebelstand hätte sich auch hier geltend gemacht, wenn wir den umfänglichen Substanzverlust lediglich der Natur überlassen hätten. Und wie zur Beseitigung dieses Uebelstandes in den ersterwähnten Fällen auf König's [1]) Rath ausnahmslos die Posthioplastik vorgenommen werden soll, damit der wunden Eichel eine überhäutete Fläche zugekehrt und die Wiederverwachsung verhütet werde, so ist auch nach Defecten der Vorhaut und eines Theiles der Penishaut, insgemein angesichts der bei der Spontanheilung unvermeidlichen narbigen Verkürzung der Gliedhaut und angesichts der eben daraus resultirenden Beschwerden bei den Erectionen und bei der Geschlechtsfunction, der plastische Ersatz der verloren gegangenen Theile geboten.

In unserem Falle war dieser Ersatz auch noch deshalb angezeigt, weil es in Folge der gangränösen Zerstörung des Corpus

[1]) Lehrbuch der speciellen Chirurgie. 5. Aufl. 1889. Bd. II. S. 664.

cavernosum urethrae zu einer breiten Harnröhrenfistel gekommen war, welche etwa die Hälfte der bei jeder Entleerung der Blase ausgeschiedenen Harnmenge frei passiren liess. Eine blosse Anfrischung und Nahtvereinigung der Ränder dieses Defectes ohne gleichzeitige Ueberpflanzung eines mit seiner Wundfläche über denselben hinweggeschlagenen Lappens hätte aber nach unseren Erfahrungen über die einem exacten Verschluss der angeborenen und erworbenen Harnröhrenöffnungen entgegenstehenden Schwierigkeiten von vorne herein keinen dauernden Erfolg verbürgt. Hatte sich doch trotz Befestigung eines solchen Lappens über der frischen Nahtlinie des Harnröhrendefectes und trotz Einlegens eines Verweilkatheters für die ersten Tage der Wundheilung von Neuem eine, wenn auch kleine Fistel gebildet, durch die der Harn anfangs in einem dünnen Strahl und später tropfenweise hindurchtrat.

In Berücksichtigung dieser Erwägungen kann die Indication zur plastischen Deckung von totalen Defecten der Vorhaut nebst partiellen Defecten der Penishaut im Allgemeinen ebenso wenig angezweifelt werden, wie sie sich in diesem speciellen Falle als unabweisbar herausstellte.

Was schliesslich das zweckmässigste Verfahren bei Ausübung dieser Operation anbetrifft, so sind die beiden Methoden der Posthioplastik von Celsus und die Methode von Dieffenbach nach dem eingangs darüber Mitgetheilten nur da anwendbar, wo die Penishaut in toto vorhanden ist. Dass unter solchen Umständen, wenn man überhaupt operiren will, der Methode von Dieffenbach der Vorzug gebührt, liegt auf der Hand.

Für solche Fälle indessen, wo neben dem Defect der Vorhaut auch die Haut des Penis in grösserem oder geringerem Umfange verloren gegangen ist, hat es uns bisher an einer bestimmten Methode des plastischen Ersatzes gefehlt.

Ich erlaube mir daher, gestützt auf das günstige Resultat der Posthioplastik in unserem Falle, Ihnen die geschilderte und hier in Anwendung gebrachte Methode Küster's angelegentlichst zu empfehlen.

Etwas modificiren und zugleich vereinfachen lässt sich die Methode übrigens noch in der Weise, dass man den der vorderen Scrotalhaut entlehnten Brückenlappen nicht fenstert, um die Glans durch das so gebildete Knopfloch hindurchzustecken, sondern dass

man, entsprechend dem Nélaton-Dolbeau'schen Verfahren zur operativen Beseitigung der Epispadie, den Lappen in ganzer Breite auf das Dorsum penis überträgt und ihn hier, nach Bildung einer Vorhautduplicatur, wie in unserem Falle, sowohl auf dem Dorsum selbst, als auch an den Seitenflächen des Gliedes vorn und hinten durch exact angelegte Nähte befestigt. Im Uebrigen wäre so zu verfahren, wie oben angegeben wurde.

XVIII.

Ueber den angeborenen musculären Schiefhals.

Von

Prof. Dr. Ferd. Petersen

in Kiel.[1])

(Hierzu Tafel VII, Fig. 4.)

M. H.! Die Frage, die ich hier besprechen möchte, ist zwar nicht ohne praktische Bedeutung, bietet aber hauptsächlich ein theoretisches, wissenschaftliches Interesse. Vor ungefähr 7 Jahren bin ich in von Langenbeck's Archiv, Bd. XXX, S. 781, der landläufigen, von Stromeyer herrührenden, leider allerdings sehr bestechenden Ansicht über die Ursachen des angeborenen Schiefhalses entgegengetreten, indem ich darzulegen versuchte, dass noch Niemand den Zusammenhang eines unter der Geburt entstandenen Risses eines normalen Kopfnickers mit späterem Schiefhals nachgewiesen hätte, dass dieser Zusammenhang nicht sehr wahrscheinlich wäre, und dass man sich nach anderen Ursachen umsehen müsste. Ich konnte mir vorher sagen, dass ich auf vielfachen Widerspruch stossen würde, denn von dem, was man lange oder immer geglaubt oder gar gelehrt hat, was einem gewissermaassen heilig geworden ist, geht man natürlich sehr ungern ab und sucht alle möglichen Gründe hervor, um seinen alten Glauben zu retten. — So ist es auch gekommen; gewichtige Stimmen haben sich gegen meine Arbeit erhoben, dass ich aber dadurch eines anderen belehrt worden wäre, kann ich nicht behaupten. Im Gegentheil, die Einwendungen haben in mir die Ueberzeugung von der Richtigkeit meiner Ansicht noch mehr gefestigt.

[1]) Vortrag, gehalten am 3. Sitzungstage des Congresses, 3. April 1891.

Meine Anschauung über die Entstehung des Schiefhalses ist angegriffen worden von Maas, von Volkmann, Fabry in einer Arbeit aus der Trendelenburg'schen Klinik, Zehnder in einer Arbeit aus der von Bergmann'schen, und Vonck in einer Arbeit aus der Klinik von Tilanus. Indem ich mir vorbehalte, eine in's Einzelne gehende Widerlegung anderen Ortes (Zeitschrift für orthopädische Chirurgie, 1891, I. Bd. 1. Heft) zu veröffentlichen, werde ich mich hier möglichst kurz fassen.

von Volkmann giebt mir für die meisten Fälle Recht, glaubt aber einigen doch eine traumatische Entstehung zuschreiben zu müssen, weil er bei offenen Durchschneidungen des Kopfnickers derartige sehnige Entartungen des Muskels gefunden habe, dass sie nur auf eine heftige reactive Entzündung nach Verletzung zurückgeführt werden könnten. Ich habe darauf zu erwidern, dass sehnige Entartungen auch bei vollkommen sicher angeborenen Verkürzungen beobachtet sind, und ebenso im späteren Leben an Muskeln, die keine Verletzung erlitten hatten, deren Ansatzpunkte aber einander dauernd genähert waren; und ferner, dass ich garnicht das Vorkommen von Verletzungen des Kopfnickers geleugnet, sondern im Gegentheil betont habe, dass ein abnorm kurzer Muskel leichter verletzt werden könne und dann ausgiebiger verletzt werden müsse als ein normaler. — Einen seine Auffassung beweisenden Fall führt von Volkmann nicht an.

Fabry, Zehnder und Vonck theilen eine Anzahl von Fällen von Schiefhals mit (zusammen 40) und meinen von einigen (im Ganzen 10), dass sie für die Richtigkeit der Stromeyer'schen Lehre sprächen; dass sie sie beweisen, behaupten sie nicht, können sie auch nicht behaupten. Meistens handelt es sich um bekanntlich höchst unsichere anamnestische Angaben der Umgebung; vor allen Dingen konnte niemals ein Anhalt gegeben werden dafür, dass der betreffende Muskel vor der Geburt normal lang war. Die Herren müssen mir, wenn auch höchst ungern, zugestehen, dass die gesammte Literatur keinen einzigen Fall aufweist, der die Stromeyer'sche Lehre so stützt, dass sie unzweifelhaft feststände.

Als Beweis, dass ein Muskelriss mit Verkürzung heilen kann, wird nur ein Fall, von Uhde, mitgetheilt, wo das Ellbogengelenk, nachdem der Arm wegen Bicepszerreissung 4 Wochen lang im Verbande gelegen hatte, und wo noch Schmerzen an der Rissstelle vor-

handen waren, nicht vollständig gestreckt werden konnte. Wie es später geworden ist, wird von Uhde nicht angegeben. — Von einem anderen Falle, von Chevalier, wird gesagt, dass er nicht sicher sei, wie ich auch schon früher gesagt habe.

von Eiselsberg hat vor einigen Jahren einen Fall mitgetheilt, in dem ein 21jähriges Mädchen an Caput obstipum litt. Das Mädchen hatte in seinem 12. Jahre, um ein auf dem Kopfe getragenes Wasserfass am Herabrutschen zu verhindern, eine starke Bewegung mit dem Kopfe nach rechts gemacht. Patientin spürte einen heftigen Schmerz im rechten Kopfnicker, konnte jedoch noch einen 10 Minuten langen Weg mit dem Fass auf dem Kopfe zurücklegen. Eine leichte Schwellung und unbedeutende Schmerzen, die darauf folgten, waren nach einigen Tagen bereits geschwunden. Erst im Laufe der nächsten Jahre entwickelte sich ein rechtsseitiger Schiefhals. Da Schwellung und Schmerzen unbedeutend waren, nach einigen Tagen vollständig schwanden, der Schiefhals sich aber erst in Jahren entwickelte, so ist der ursächliche Zusammenhang doch ein sehr zweifelhafter. Sehr wohl kann es sich hier um eine hysterische Contractur oder um eine Verstauchung der Halswirbelsäule mit nachfolgender schleichender, aber schliesslich ausgeheilter Entzündung gehandelt haben, die eine Verkürzung des Muskels zur Folge hatte. Ich möchte auch noch erinnern an die Muskelcontractionen unbekannten Ursprunges, die Stromeyer als rheumatische Schwiele bezeichnet, und die besonders am Halse vorkommen. — Billroth machte bei der Patientin die offene Durchschneidung des Muskels; über den Befund am Muskel ist nichts angegeben, es wird also wohl nichts Auffälliges dagewesen sein. — Diesen Fall, der wohl mit dem von Billroth in der Sitzung der Kaiserlich Königlichen Gesellschaft der Aerzte in Wien am 30. Januar 1891 (Wiener klinische Wochenschrift, 1891, No. 6, S. 111) erwähnten identisch ist, kann ich also als durchaus beweiskräftig nicht erachten.

Bei den Bemühungen nun, zu erklären, warum denn gerade der Kopfnicker allein mit Verkürzung heilen soll, gerathen Zehnder und Vonck mit einander in Widerspruch. Vonck sagt, der Muskel heilt mit Verkürzung, weil er instinctiv, und zwar in zusammengezogenem Zustande, ruhig gehalten wird; Zehnder, er heilt mit Verkürzung, weil er nicht ruhig gehalten wird, sondern

vielen „Unbilden“ ausgesetzt ist, und deshalb wegen stärkerer Entzündung nachträglich schrumpft. Dafür spricht nach Z. auch, dass Hämatome beim Kopfnicker so häufig vorkommen, bei anderen Muskelrissen nicht. Z. gegenüber ist zu fragen: Warum entstehen keine Hämatome und stärkeren Entzündungen, wenn ein von dem Chirurgen durchschnittener Muskel den „Unbilden“ der Orthopädik ausgesetzt wird? Warum verschwindet denn die grösste Mehrzahl der Hämatome, ohne Verkürzung zu hinterlassen, selbst wenn sie, wie ich beobachtet habe, über ein Jahr bestehen? Und warum heilen denn die seltenen Risse, denen ein Hämatom folgt, an anderen Muskeln niemals mit Verkürzung? — V. ist zu entgegnen, dass die Hämatome, wenn überhaupt, so jedenfalls nur ganz kurze Zeit empfindlich sind, sicher nicht so lange, dass die Zeit genügt, um eine Verkürzung herbeizuführen, und weiter, dass Neugeborene keine eigenen Bewegungen mit ihrem verhältnissmässig so grossen Kopfe machen können, der einfach dem Gesetze der Schwere folgt.

V., der, nebenbei bemerkt, so weit geht, zu sagen, dass für ihn kein einziger Grund mehr bestehe, im Sinne Stromeyer's und Koenig's anzunehmen, dass Cap. obst. überhaupt angeboren vorkomme, führt ferner an, dass, wenn schon während des Fötallebens ein Längenunterschied der Kopfnicker bestanden habe, dann müssten sämmtliche Muskeln eine ungleiche Länge und auch die Halswirbelseiten eine ungleiche Höhe zeigen, so dass auch nach Durchschneidung des Kopfnickers der Kopf nicht gerade gerichtet werden könne; er vergisst aber dabei, dass er vorher selbst Fälle mitgetheilt hat, die das widerlegen, so einen, wo bei der Section einer mit Cap. obst. musculare seit frühester Jugend behafteten Erwachsenen nach Durchschneidung des Kopfnickers der Geraderichtung des Kopfes kein Hinderniss mehr entgegenstand. — Gegen Vonck zu bemerken ist auch noch, dass doch bei Cap. obst. die Ansatzpunkte der anderen Muskeln einander viel weniger genähert werden und gewiss zum Theil noch in Thätigkeit bleiben, so dass sie ihren normalen Bau und ihre Elasticität behalten. Beim Spitzfuss sehen wir ja auch, dass nach Durchschneidung der Achillessehne die übrigen Sehnen der Dorsalbeugung einen irgendwie erheblichen Widerstand nicht entgegenstellen.

Fabry hat die früher schon von Witzel ausgeführten Thierversuche auf Veranlassung W.'s wieder aufgenommen — mit dem-

selben negativen Erfolge. Es ist ihm so wenig wie W. gelungen, durch Quetschung von Muskeln auch nur ein einziges Mal eine Verkürzung zu erzielen. Also auch der Thierversuch lässt die Anhänger der Lehre Stromeyer's in Stich.

Ich habe mich hier bei der Widerlegung meiner Gegner kurz gefasst, glaube aber im Wesentlichen dargethan zu haben, dass die für Stromeyer angeführten Gründe bei näherer Betrachtung doch sehr wenig oder gar keine Beweiskraft haben. Das Einzige, was gegen meine Ansicht bisher mit Recht angeführt werden konnte, war, dass sie keine Erklärung gäbe für die Thatsache, dass rechtsseitiges Cap. opst. häufiger vorkommt als linksseitiges, und dass so häufig die Missbildung gefunden wird bei Beckenendlagen, Querlagen und nach schweren Kopfgeburten. Wir werden nachher sehen, dass wir in Bezug auf dieses Verhalten keineswegs mehr um eine Erklärung verlegen sind.

Während nun zu Gunsten Stromeyer's kein einziger durchaus beweisender Fall aus der bisherigen Literatur in's Feld geführt werden konnte, ist das Vorkommen von wirklich angeborenem Schiefhalse mit vollkommener Sicherheit bewiesen, so durch einen zur Section gekommenen Fall von Heusinger, einen Fall von Stromeyer, zwei von mir, einen oder zwei von Bennecke, einen ebenfalls zur Section gekommenen von Lüming, und den sehr interessanten Fall von Meinhard Schmidt im Centralblatt für Chirurgie, 1890. Unter diesen 8 Fällen handelte es sich einmal um leichte Kopfgeburt, einmal um Zangengeburt, fünfmal um Beckenendlagen, einmal ist die Kindeslage nicht angegeben. Dreimal war Schiefheit des Gesichtes vorhanden, alle drei waren Steisslagen, was ich betonen möchte.

Es sind also unzweifelhaft angeborene Fälle zur Genüge beobachtet worden. Wenn deshalb die Anhänger der Stromeyer'schen Lehre sagen, wir könnten die angeborene Natur des Leidens nicht erklären, so müssen sie, abgesehen davon, dass letzteres nicht mehr richtig ist, zugestehen, dass die Str.'sche Lehre nicht genügt, und dass immer noch die sicher bewiesenen angeborenen Fälle auch ihnen zu erklären übrig bleiben.

Uebrigens spricht es nicht dagegen, dass das Leiden angeboren ist, wenn die Verkürzung erst später zur Beobachtung kommt; die Kürze des kindlichen Halses und der Mangel an eigenen Bewegungen

lässt einen Fehler geringen Grades sehr leicht übersehen. Dann ist es sehr wahrscheinlich, dass der anfangs nur wenig verkürzte Muskel sich mit der Zeit verhältnissmässig immer mehr verkürzt, weil er im Wachsthum zurückbleibt. Dies dürfte besonders der Fall sein, wenn eine sehnige Entartung des Muskels vorliegt.

Wünschenswerth ist es nun aber, nach einer Erklärung für das Zustandekommen der intra-uterinen Verkürzung zu suchen, und ich glaube jetzt eine solche genügende gefunden zu haben. Ich bin überzeugt, dass die alte Theorie zu Recht besteht, nach der durch dauernde Annäherung der Ansatzpunkte eines Muskels dieser im Wachsen zurückbleiben, also später verkürzt sein kann. Besonders muss nach meiner Meinung dies der Fall sein zur Zeit starken Wachsthums. — Zehnder sagt in seiner vorhin erwähnten Arbeit: „Ueber die Folgen von dauernder Annäherung von Muskeln (soll heissen M.-Ansätzen) im Wachsthum begriffener Individuen konnte jedoch keine Beobachtung aufgefunden werden.“ Dies ist nicht ganz richtig, wie wir nachher sehen werden; ich erinnere auch an die Verkürzungen bei Lähmungen und Gelenkentzündungen. Dagegen ist es mir nicht gelungen, dahingehende Thierversuche in der Literatur zu finden. Ich habe deshalb selbst im Kieler physiologischen Institut mit meinem Freunde Dr. Klein solche Versuche angestellt. Ich wählte eben geworfene Kaninchen, und an diesen, da die Verkürzung des Kopfnickers zu grosse Schwierigkeiten bietet, den Gastrocnemius, suchte also einen künstlichen Spitzfuss herzustellen. Den Gastrocnemius hielt ich für besonders geeignet wegen der starken Dorsalbeugung im Sprunggelenke. Leider habe ich die Versuche zu spät im vorigen Sommer angefangen, so dass ich nur in den Besitz eines einzigen Wurfes gelangte, und von diesem Wurf gingen sämmtliche Thiere bis auf eins in kurzer Zeit zu Grunde. Das kräftigste Thier aber blieb lange genug am Leben, um ein Ergebniss zu liefern. Das Thier wurde am 26. Juli geworfen; am folgenden Tage wurde das rechte Hinterbein in ganz gestreckter Stellung in Watte gehüllt und durch Schienen in möglichster Streckstellung gehalten. Am 25. August, also nach reichlich 4 Wochen, ging auch dieses Thier ein und wurde am anderen Tage secirt. Von dem in Chloralhydrat-Lösung aufbewahrten Präparate hat Dr. Klein Photographien angefertigt, die ich hier herumgebe (s. Taf. VII, Fig. 4). Das Bein ist im Wachsthum

zurückgeblieben, die Dorsalbeugung ist durch Verkürzung des Gastrocnemius sehr bedeutend beschränkt, es besteht also in der That ein Spitzfuss. Da ich nur das eine Präparat besitze, so wollte ich, um es zu erhalten, keine mikroskopische Untersuchung vornehmen, hoffe aber, die Versuche fortsetzen zu können. — Jedenfalls ist damit, wenigstens für Kaninchen, der Beweis erbracht, dass bei starkem Wachsthum andauernde Annäherung der Ansatzpunkte im Stande ist, zu einer Verkürzung des Muskels zu führen, und es ist kein Grund aufzufinden, warum dieses nicht auch beim Menschen der Fall sein sollte.

Aber nicht allein der Thierversuch, auch klinische Beobachtungen bezw. pathologisch-anatomische Untersuchungen beweisen, dass dauernde Annäherung der Muskelansätze zu Verkürzung und fibröser Entartung des Muskels führen kann; so ein Fall von Bouvier, in dem durch mehrfache Brüche der Halswirbelsäule bei einem 18jährigen Manne ohne Verletzung des Kopfnickers ein Schiefhals zu Stande kam, in Folge dessen der Kopfnicker sich verkürzte und sehnig entartete.

Dass also auf diese angegebene Weise in der That eine Muskelverkürzung entstehen kann, dürfte nicht mehr zweifelhaft sein, und es kommt jetzt darauf an, Umstände ausfindig zu machen, die im Stande sind, intra-uterin dauernde Annäherung der Kopfnickeransätze zu bewirken.

Busch glaubt dies so erklären zu können, dass der Kopf in den letzten Schwangerschaftsmonaten tief in das kleine Becken hinabsinkt, der Uterus aber mit dem Fötus anteflectirt steht; dadurch wird die nach vorne liegende Schulter dem Gesichte genähert, bei erster Schädellage also die rechte, welches dem häufigeren Vorkommen des rechtsseitigen Cap. obst. entspricht.

Meinhard Schmidt sieht bei Steisslagen den Grund in einer Art Einkeilung des Uterus und des Fötus zwischen Becken und Leber bei straffen Bauchdecken. Wegen schräger Beschaffenheit der unteren Fläche der Leber müsste der Kopf der Frucht, um Platz zu gewinnen, nach hinten und medianwärts abweichen. Bei erster Steisslage also auch wiederum nach rechts.

Dass Mangel an Fruchtwasser ein Cap. obst. veranlassen kann, ist kaum anzunehmen; man sollte erwarten, dass dadurch nur der Kopf tiefer auf die Brust gedrückt, nicht aber schief gestellt wird,

es sei denn, dass die im zweiten Schwangerschaftsmonate deutliche spiralige Aufrollung des Fötus, wobei nach dem Atlas von His meistens der Kopf nach rechts, der Schwanz nach links liegt, dabei eine Rolle spielt.

Es mag ja sein, dass für einige Fälle die genannten Erklärungen richtig sind, so recht befriedigen können sie nicht. Es ist also gut, wenn wir uns noch nach einer anderen Erklärung umsehen. — Fischer sagt in der Deutschen Chirurgie, Bd. 34, S. 33: „auch bei Missgeburten kommen solche Längedifferenzen beider Muskeln (d. h. der Kopfnicker) vor"; und wenn man die Abbildungen in dem Atlas von Ahlfeld ansieht, so bekommt man entschieden den Eindruck, dass der Schiefhals bei Missgeburten öfter vorkommt, wenn dies im Text auch nicht ausdrücklich erwähnt ist. Fischer bemerkt a. a. O. noch, dass gleichzeitig mit Schiefhals ein congenitaler Strabismus vorkommt, und dass er bei einem in Steisslage geborenen Kinde nach der Geburt gleichzeitig ein Cap. obst. (Seite nicht angegeben), eine Contractur der Wadenmuskeln (Pferdefuss) und der Pronatoren des rechten Vorderarmes beobachtet habe. — Zehnder erzählt von einem 10jährigen Mädchen, das ausser einem seit der Geburt bemerkten Schiefhalse rechterseits auch eine linksseitige, angeborene Hüftgelenksverrenkung hatte. — Ich selbst habe ein Mädchen operirt, das an einem Mangel des rechten Radius, einer rechtsseitigen Hasenscharte und einer linksseitigen, angeborenen Kopfnickerverkürzung litt.

Das gemeinsame Vorkommen verschiedener Missbildungen an einem Individuum legt die Vermuthung nahe, dass sie alle einer Ursache entstammen. Studiren wir aber die Ursachen der Missbildungen überhaupt, so stossen wir fast überall auf amniotische Bänder, amniotische Verwachsungen bezw. verspätetes Abheben des Amnion, besonders der Kopfkappe. Solche Verwachsungen können längere Zeit bestanden haben und zur Zeit der Geburt spurlos oder bis auf geringe Reste verschwunden sein, so dass bei der Geburt kaum noch Andeutungen mehr vorhanden sind. Einen in dieser Beziehung sehr lehrreichen Fall habe ich vor Jahren beobachtet. Das betreffende Kind zeigte eine Anzahl von Abnormitäten: links am Hinterhaupt ein Cephalhämatom, am rechten Stirnbein ein Angiom, eine linksseitige sogenannte intra-uterin geheilte Hasenscharte, einen Nabelbruch, einen rechtsseitigen Leistenbruch, hoch-

gradige Klumpfüsse. An der linken Hand Syndaktylien; Finger verkrüppelt, zeigen deutliche Schnürfurchen; am rechten Vorderarme eine der Länge nach verlaufende Hautbrücke, ungefähr in der Mitte eingeschnürt von einem noch vorhandenen, vertrockneten amniotischen Faden. Die Fruchtwassermenge war normal oder etwas mehr gewesen, hatte ebenso wenig wie die Nachgeburt etwas Abnormes gezeigt. — Der Fall lehrt, dass, wenn auch bei der Geburt nichts gefunden wird, dennoch amniotische Anomalien bedeutende Missbildungen hervorgerufen haben können.

Ich bin nun der Ueberzeugung, dass Verwachsungen zwischen Amnion und Gesichtshaut oder verspätete Lösung der Schafhaut an dieser Stelle einen Schiefhals herbeiführen können. Eine solche Verwachsung braucht in den letzten Monaten garnicht mehr zu bestehen, sondern kann schon frühzeitig verschwinden und doch die Ursache des Cap. obst. abgeben. Schon von Ammon sagt, dass er der Ueberzeugung ist, dass die Obstipitas capitis zu einer frühen Zeit des Uterinlebens entsteht, und macht darauf aufmerksam, dass die Ausbildung gerade des Kopfnickers früh bedeutend fortschreitet. Dauernde Annäherung der beiden Ansatzpunkte nun zu dieser Zeit sind sicher im Stande, ein Zurückbleiben im Wachsthum zu bewirken, also eine Verkürzung, die sich dann auch später, nach Lösung der Verwachsung, nicht mehr ausgleicht.

Wir haben uns nun die Frage vorzulegen, ob denn diese Erklärung auch mit den klinischen Beobachtungen stimmt. Ich glaube diese Frage mit Ja beantworten zu dürfen. Ahlfeld sagt: „Die einseitige Gesichtsspalte kommt häufiger auf der linken Seite vor; wie überhaupt alle Missbildungen, bei deren Entwickelung das Amnion betheiligt ist, grössere Zerstörungen der linken Seite zu machen pflegen. Da der Embryo normaler Weise der linken Seite der Keimblase aufliegt, so erklärt sich die grössere Häufigkeit einer Verwachsung der linken Körperhälfte mit dem Amnion.“ Und an einer anderen Stelle sagt A.: „Die Lagerung des Fötus auf der linken Seite bedingt, dass die schädlichen Ursachen besonders die linke Gesichtshälfte betreffen; daher das Vorkommen der viel zahlreicheren linken Lippen-Gaumenspalten.“ — Wenn nun aber die linke Gesichtshälfte mit dem Amnion verwachsen ist, so legt sich natürlich nicht der Körper mit der linken Seite an die betreffende Eiwand, sondern pendelt nach der Mitte der Ei-

höhle, wo er am meisten Platz hat, die linke Seite des Gesichtes wird dadurch vom Körper entfernt, die rechte demselben genähert. Dabei kann man sich ebenfalls leicht vorstellen, dass die verwachsene linke Gesichtshälfte nach hinten gezogen wird. Die Ansätze des linken Kopfnickers werden dadurch auseinander gezogen, die des rechten einander genähert. Es muss also ein rechtsseitiges Cap. obst. entstehen. Damit stimmt denn auch vortrefflich, dass der rechtsseitige Schiefhals viel häufiger ist, als der linke, und damit stimmt ebenfalls, dass in dem von mir beobachteten und vorher erwähnten Falle eine rechtsseitige Hasenscharte mit einem linksseitigen Schiefhalse vergesellschaftet war.

Die amniotischen Verwachsungen geben nun auch zwanglos eine Erklärung dafür ab, dass Cap. obst. so oft bei Steissgeburten und schweren Kopfgeburten vorkommt. Es lässt sich sehr wohl denken, dass die Verwachsungen die Kopflage verhindern, und ebenfalls lässt es sich denken, dass durch länger bestehende Verwachsungen der Kopf oben festgehalten wird, und nicht in das kleine Becken sinken kann, wodurch dann wieder Wehenschwäche eintritt, die Geburt verzögert und erschwert wird.

Die aus diesen meinen Auseinandersetzungen sich ergebenden Schlüsse möchte ich, wie folgt, zusammenfassen:

1) Für das Hervorgehen eines Schiefhalses aus einem unter der Geburt entstandenen Riss eines normalen Kopfnickers liegt in der gesammten Literatur kein einziger Beweis vor.

2) Gegen dieses ursächliche Verhältniss sprechen sowohl die klinischen Erfahrungen über die Folgen von Muskelrissen überhaupt, als auch die negativen Ergebnisse des Thierversuches.

3) Das Vorkommen intrauterin entstandener Verkürzungen eines Kopfnickers ist bewiesen.

4) Durch klinische Beobachtung und Thierversuche ist bewiesen, dass dauernde Annäherung des Ursprungpunktes und des Ansatzpunktes eines wachsenden Muskels zur Verkürzung führt.

5) Das intrauterine Entstehen, das überwiegende rechtsseitige Auftreten, sowie das öftere Vorkommen des Schiefhalses bei Steisslagen und schweren Geburten

lässt sich ungezwungen aus einem abnormen Verhalten des Amnion erklären und bedarf einer anderen Erklärung nicht.

6) Die Stromeyer'sche Theorie von der traumatischen Ursache des Schiefhalses ist bislang nicht so gestützt, dass sie auf unbedingte Geltung Anspruch machen kann.

Und, damit die praktische Nutzanwendung nicht fehlt:

7) Der angeborene Schiefhals ist deshalb nicht dem Geburtshelfer oder der Hebamme zur Last zu legen.

XIX.

Knöcherner Ersatz eines grossen, traumatischen Schädeldefectes nach der Methode von König.

Von

Prof. Dr. Schönborn

in Würzburg.[1])

(Hierzu Tafel VII, Fig. 5, 6.)

M. H.! Ich erlaube mir, Ihnen hier einen Patienten vorzuzustellen, welcher, wie ich glaube, in recht erfreulicher Weise zeigt, was mit der von Müller[2]) für die Deckung von Trepanationsdefecten vorgeschlagenen, von König[3]) bei einem traumatischen Defect zuerst ausgeführten Implantation von Haut-Periost-Knochenlappen zu erreichen ist.

Es handelt sich um einen 18jährigen, gesunden jungen Mann, der am 7. Juni vergangenen Jahres, auf einem Sandbagger arbeitend, von der zum Aufwinden dienenden Kurbel mit grosser Gewalt (circa 12 Centner) in die Stirngegend getroffen wurde. Er wurde sofort bewusstlos, erlangte aber rasch die Besinnung wieder und ging mit zwei Arbeitern nach dem Spital. Während dessen blutete Patient stark aus Mund und Nase, nicht aus den Ohren. Bei der Untersuchung des Kranken zeigten sich zwei nur auf das Periost gehende Wunden am Hinterkopfe und eine ca. 3 Ctm. lange Quetschwunde an der vorderen Grenze des Haarwuchses. Bei der sofort vorgenommenen Dilatation dieser Wunde — man fühlte unter den Weichtheilen in grosser Ausdehnung bewegliche Knochen — ergab sich eine multiple Depressionsfractur des Stirnbeines. Es lag eine grosse Reihe von Splittern, zum Theil ganz gelöst, in der Wunde, zum Theil hingen die Knochenfragmente nur noch mit

[1]) Vortrag, gehalten am 3. Sitzungstage des Congresses, 3. April 1891.
[2]) Centralblatt für Chirurgie. 1890. No. 4.
[3]) Centralblatt für Chirurgie. 1890. No. 27.

wenigen Fäden des Periostes zusammen. Ich zeige Ihnen hier eine Reihe dieser Splitter, welche zugleich darthun, wie dünn das Os frontis bei dem Kranken war. Unter diesen Knochenfragmenten präsentirte sich der linke Stirnlappen stark gequetscht, zum Theil zermalmt — die erste Frontalwindung fast ganz, die zweite zum Theil. Der Sinus longitudinalis war aufgerissen und blutete stark; rechts von ihm lag die Dura bloss. Da sie stark blass gefärbt war und nicht pulsirte, nahm ich an, es befinde sich ein Hämatom unter derselben. Es fand sich aber nach der Incision der Dura kein solches, sondern nur blutige Suffusion. Die ganz oder nahezu gelöst in der Wunde liegenden Knochensplitter wurden entfernt, die gequetschte Hirnmasse abgetragen. Der Sinus, sowie die übrigen Theile der Wunde wurden mit Jodoformgaze tamponnirt. Ich will die weiteren Details der Krankengeschichte nur ganz kurz berühren. Der Patient hatte keine Lähmung, war bei leicht benommenem Sensorium während der ersten 2—3 Tage sehr unruhig, warf sich permanent im Bett herum, schrie, wurde aber auf Chloral allmälig ruhiger und schlief dann ziemlich viel. Die Reconvalescenz verlief glatt, ohne jede Störung. Die Wunde des Sinus longitudinalis war bereits am 21. Juli verschlossen; in den letzten Tagen des Juli konnte Pat. bereits das Bett verlassen. Ende August war die ganze Wunde vernarbt. Die durch Granulationsbildung zu Stande gekommene Narbe war mit dem Hirn fest verwachsen und zeigte in ihrer ganzen Ausdehnung exquisite Pulsationen. Dieselben steigerten sich, wenn Pat. sich bückte. Dann traten auch ab und zu Schwindelanfälle und Kopfschmerzen auf; sonst war von Seiten des Gehirnes keine Störung vorhanden. Die Narbe hatte in frontaler Richtung einen Durchmesser von 14 Ctm., in sagittaler einen solchen von 2—4 Ctm. Die Haut der Umgebung war durch Narbencontraction etwas herangezogen. Im Uebrigen entsprach die Narbe ziemlich genau dem Defect im Os frontis. Derselbe lag so, dass natürlich der Rand der Mütze oder des Hutes immer auf die Narbe etc. drücken musste. Dies veranlasste mich, am 18. November die Narbe zu incidiren und einen Haut-Periost-Knochenlappen zu implantiren, der von den Seitenwandbeinen genommen wurde. Den breiten Stiel des Lappens legte ich, um die Art. temporalis hinein zu bekommen, in die linke Temporalgegend [1]). Derselbe erstreckte sich von da in einer Länge von 26 Ctm., in einer Breite von 6—7 Ctm. über die behaarte Kopfhaut hinweg und endigte ungefähr 5 Ctm. über dem rechten oberen Ohrmuschelrande. Ich umschnitt also erst den Lappen; die Weichtheile retrahirten sich etwa um 1 Ctm.; dann meisselte ich im ganzen Umfange des Lappens und in steter Verbindung mit ihm eine Knochenlamelle beider Seitenwandbeine ab. Dieses Abmeisseln entsprechend der Configuration des Schädels war technisch nicht ganz leicht, um so mehr, als bei der Dünnheit der Knochen die Gefahr nahe lag, dass ich die Schädelhöhle eröffnen würde. Ich nahm fast allenthalben nur die Corticalis des Knochens in den Lappen; nur an einigen wenigen Stellen war etwas Spongiosa mit dabei.

---

[1]) Ein ungefähr 2 Ctm. breiter Sporn wurde zwischen dem zu deckenden Defect und dem Lappen stehen gelassen.

Natürlich brach diese dünne Knochenlamelle mehrfach ein, aber ihre Continuität mit dem Periost blieb überall erhalten. Als schliesslich der Lappen in die Höhe geklappt wurde, zeigte sich eine ganz gleichmässige Lage von Knochensubstanz an seiner Innenfläche. Nun wurde die 2—5 Mm. dicke Narbe excidirt. Dabei war nicht zu vermeiden, dass die Subarachnoidealräume verschiedentlich eröffnet wurden. Sodann wurde der Weichtheil-Knochenlappen in den Defect hineingelegt und mit Suturen befestigt. Die nunmehr blossliegende Wundfläche der Seitenwandbeine liess ich nach der Methode von Thiersch mit langen Hautstreifen vom rechten Oberschenkel decken. Der Lappen heilte glatt ein; an einer Stelle, an der äussersten Spitze des Lappens, kam es zur oberflächlichen Nekrose einer ca. 1 Ctm. Durchmesser haltenden Hautpartie; es stiessen sich jedoch nur die obersten Hautschichten ab; das Periost wurde dabei nicht blossgelegt. Die implantirten Hautstreifen heilten zu $^2/_3$ ein; sie wären wohl ganz eingeheilt, wenn ich nicht bei dem Interesse, das der Fall bot, den Kranken etwas zu früh meinen Zuhörern hätte demonstriren wollen und deswegen den Trockenverband schon nach 4 Tagen gewechselt hätte. Dabei wurden einige Streifen abgelöst. Diese Stelle granulirte zunächst und wurde später durch Transplantation gedeckt. Am 21. Januar wurde Patient geheilt entlassen.

Nachdem der Haut-Knochenlappen eingeheilt war, wuchsen natürlich die Haare wieder nach — für den Patienten eine sehr in die Augen fallende Entstellung. Die Abbildung auf Tafel VII, Fig. 5, giebt dies gut wieder. Die Knochenlamellen waren damals schon so fest, wie sie es heute sind.

Am 1. März 1891 nahm ich den Patienten wieder auf, um die Entstellung zu beseitigen. Zu diesem Behufe löste ich nunmehr am 3. März den Haare tragenden Hautlappen, der das implantirte Knochenstück deckte, von demselben wieder ab, machte die auf den Seitenwandbeinen befindliche Narbe wund, und nähte den Hautlappen wieder auf derselben Stelle ein, von wo er seiner Zeit zusammen mit dem Knochen entnommen worden war. Jetzt lag der früher übergepflanzte Knochen, mit Periost bedeckt, bloss. Ich konnte mich sehr gut überzeugen, dass in der That überall ein vollkommen fester knöcherner Verschluss der ursprünglichen Lücke erfolgt war. Interessant war beim Ablösen der Haut von dem implantirten Haut-Knochenlappen die reiche Vascularisation des Periostes. An einer Stelle an der linken Seite befand sich ein auch jetzt noch fühlbares kleines federndes Knochenstückchen. Dasselbe gehörte der Corticalis des linken Os parietale an und befand sich im Stiel des Lappens. Es deckt keinen Defect mehr. Die nunmehr restirende Wundfläche wurde nach Thiersch mit langen Hautstreifen vom rechten Oberschenkel gedeckt. Ich trug kein Bedenken, dies zu thun, da ich mich an einer grossen Anzahl von Kranken überzeugt habe, dass nach dieser Methode transplantirte Hautstreifen sich dauernd gut erhalten, wenn sie gut ernährte Gewebe zur Unterlage haben. Die Heilung erfolgte in vollem Umfange ohne irgend eine Störung. Es kam mir bei der Operation sehr zu Statten, dass ich seiner Zeit, wie auch König angegeben hat, einen Sporn stehen liess, durch den Verschiebungen der Haut durch Narbenzug verhindert wurden.

Sie sehen jetzt den Effect und wollen sich durch eigene Untersuchugg überzeugen, dass die Wölbung des Schädeldaches sich in ausgezeichneter Weise wieder hergestellt hat und dass überall ein vollkommen fester Verschluss der Lücke vorhanden ist. Die verschliessende Lamelle ist nicht druckempfindlich; auch federt sie nicht im Mindesten. Patient ist vollständig beschwerdefrei und arbeitsfähig. Seine Intelligenz hat keinen Eintrag erlitten.

Erklärung der Abbildungen auf Tafel VII.

Fig. 5. Photogramm nach der ersten Operation.
Fig. 6. Photogramm nach der zweiten Operation.

XX.

Compression der Cauda equina durch ein Lymphangioma cavernosum, Operation, Heilung.

Von

Dr. L. Rehn

in Frankfurt a. M.[1])

M. H.! Nachdem Victor Horsley im Jahre 1887 zum ersten Male die Operation einer Rückenmarksgeschwulst mit Erfolg ausgeführt hatte, wurde das Interesse der gesammten ärztlichen Welt auf diese Erkrankungen hingelenkt, welche bei lang protrahirtem Verlaufe maasslose Qualen und einen sicheren Tod im Gefolge haben. Es war zu erwarten, dass das operative Eingreifen bei Tumoren im Wirbelcanale nicht auf diesen denkwürdigen Fall beschränkt bleiben würde. So viel ich jedoch die Literatur verfolgen konnte, ist die Operation nicht mehr ausgeführt worden. Ich halte es demnach für meine Pflicht, folgenden Fall von Geschwulst im Wirbel- und Sacralcanal zu Ihrer Kenntniss zu bringen.

Der 19jährige Schlosser L. stammt aus durchaus gesunder Familie, war im Wesentlichen selbst immer gesund. Im September 1888 traten zuerst Kreuzschmerzen auf, welche in die Hinterfläche der Oberschenkel ausstrahlten. Die Erkrankung wurde von dem Hausarzt Herrn Dr. Cassian als rheumatische aufgefasst und dem entsprechend behandelt. Trotz Remissionen und zeitweiligen freien Intervallen war jedoch eine im Laufe der Monate wachsende Intensität des Schmerzes nicht zu verkennen. Im December 1889 nahm der Nervenarzt Herr Dr. Laquer folgenden Befund auf: Patient, im Uebrigen ganz gesund, klagt über heftigen Schmerz in der Mitte des Kreuzbeines. Der

[1]) Vorgetragen am 3. Sitzungstage des Congresses, 3. April 1891.

Schmerz nimmt genau dieselbe Stelle ein, wie zu Beginn des Leidens, und wird mit grosser Bestimmtheit in den Knochen selbst verlegt. Er macht Exacerbationen, erreicht seine Höhe Nachts und wird als dumpfer Druck, zuweilen als bohrend geschildert. Es waren weder Störungen der Motilität, noch der Sensibilität, noch von Seiten der Reflexe vorhanden. Prüfung der Muskeln und Nerven vermittelst Electricität ergab durchaus normale Verhältnisse. Nach längerer galvanischer Behandlung trat vorübergehende Erleichterung auf, später brachte ein Landaufenthalt mehrwöchentliche Besserung. Im September 1890 constatirten die behandelnden Aerzte eine wesentliche Verschlimmerung des Leidens. Behandlung mit Vesicantien, Jodkalium und Quecksilber war erfolglos. — Es waren nun weitere, bedeutsame Symptome aufgetreten. Blasen- und Mastdarmparese; Patellarreflex rechts ganz erloschen, links abgeschwächt. Keine Ataxie, keinerlei Störungen der Sensibilität, keine Muskelatrophie. Pat. geht mit steif gehaltenem Kreuz und nach vorn gebeugtem Oberkörper. Nach wenigen Schritten ermüdet er. Schlaf ist auch mittelst Narcotica kaum zu erreichen.

Herr Dr. Laquer stellte nun die Wahrscheinlichkeitsdiagnose auf einen Tumor im Sacralcanal. — Ich wurde Anfangs October 1890 hinzugezogen und fand bei meinem Besuch einen Menschen, dessen leidender Gesichtsausdruck, erschreckende Magerkeit und Hinfälligkeit hinlänglich für die Grösse seiner Qualen sprach. Ich hebe nur das Wesentliche des Befundes hervor: Pat. liegt zu Bett, und zwar auf der rechten Seite. Seit längerer Zeit kann er des Schmerzes halber nicht mehr die linke Seitenlage annehmen. Allein auch diese Lage gewährt ihm nur kurze Ruhe. Er steht sehr vorsichtig auf, geht, indem er die Lendenwirbelsäule und das Kreuzbein stark nach hinten ausbiegt, und vermeidet hierbei ängstlich jede Bewegung oder Erschütterung der genannten Rückengegend. Diese Fixirung der Wirbelsäule wird beim Liegen und Sitzen beibehalten. Pat. klagt über einen furchtbaren Schmerz von bohrendem Charakter in der Mitte des Kreuzbeines mit Ausstrahlung in die Oberschenkel. Die angegebene Stelle ist auf Beklopfen, Druck und bei Bewegung ausserordentlich empfindlich. Die Betastung der vorderen Kreuzbeinfläche ist ebenfalls schmerzhaft. Dagegen kann durch die genaueste Untersuchung keine Spur einer Knochenerkrankung oder einer Geschwulst an Kreuzbein und Lendenwirbeln gefunden werden. Auf dem rechten Trochanter bemerkt man einen kleinen brandigen Decubitus.

M. H.! Wir hatten einen jungen Patienten ohne erbliche Belastung vor uns, welcher nicht luëtisch war, keine Zeichen einer tuberculösen Erkrankung oder irgend einer malignen Neubildung erkennen liess. Ein Trauma war nicht vorhergegangen. Innerhalb zweier Jahre entwickelte sich ohne Fieber das gegenwärtige Krankheitsbild.

Als frühestes und bedeutsamstes Symptom war der streng localisirte Schmerz im Kreuzbein zu bemerken, welcher Anfangs

zeitweise aussetzte, später aber zu unerhörter Intensität anwuchs. Anfallsweise traten, und zwar hauptsächlich Nachts, Exacerbationen ein, welche den Kranken zur Verzweiflung brachten. An Schlaf war in der letzten Zeit nicht mehr zu denken. Aber auch noch nicht einmal Ruhe war dem Armen vergönnt. Kaum hat er die rechte Seitenlage eingenommen, muss er sich wieder erheben, er versucht eine Zeit lang zu sitzen, dann geht er mit kraftlosen und unsicheren Schritten eine kleine Weile, und so wiederholt sich die Sache Tag für Tag, Nacht für Nacht. Weiterhin besteht eine lästige Steifigkeit und Schwäche der schmerzhaften Rückenpartie. Die Lenden- und Kreuzbeinwirbel sind kyphotisch ausgebogen mit compensirender Lordose der oberen Wirbel. Dazu kommt das Schwinden der Patellarreflexe, die Parese der Blase und des Mastdarmes, die Muskelschwäche der unteren Extremitäten, der Decubitus, endlich die ausserordentliche Abmagerung. Es fehlte nur noch eine ausgesprochene Lähmung, um das Bild der Tumoren der Cauda equina zu einem vollständigen zu machen. Allein auch ohne das letzte Symptom glaubte ich mich meinem Collegen anschliessen zu müssen bezüglich der Diagnose eines raumbeschränkenden Tumors im oberen Theile des Sacralcanales. Ueber die Natur dieses Tumors konnte man nur Vermuthungen hegen. Indessen liess die lange Dauer der Erkrankung, das Fehlen einer malignen Neubildung, einer Knochenauftreibung oder Knochenauflagerung eher auf eine gutartige Geschwulst schliessen. Der Entschluss zu einem operativen Eingriff wurde uns durch den geradezu unerträglichen Zustand des Patienten erleichtert.

Am 14. October 1890 Operation. Bedeutender Chloroformverbrauch bis zum Eintritt der Narkose. Hautschnitt, oberhalb des Dornfortsatzes des 5. Lendenwirbels beginnend, verläuft streng median über das Kreuzbein. Die Weichtheile werden mit dem Messer abgelöst unter Schonung der hinteren Kreuzbeinnerven. Vom Hiatus sacralis aufwärts wird nun der Knochen in vorsichtiger Weise aufgemeisselt. Im unteren Theile des Sacralcanales war nichts zu finden. In der Höhe des oberen Randes des 2. Sacralwirbels etwa kam eine kleine, fingerdicke, gespannte Geschwulst zum Vorschein mit bläulich durchschimmernder, zarter Hülle. Der Sacralcanal wurde nun vollends aufgemeisselt. Hierbei riss leider die Geschwulst ein und es entstand eine störende, ziemlich beträchtliche Blutung. Die Neubildung wurde nun theils mit Scheere und Pincette, theils mit dem scharfen Löffel ausgeräumt. Dabei wurde es nöthig, nach oben bis über den 5. Lendenwirbel hinaus vorzudringen. Die Dura mater sammt den Nervensträngen war völlig an die vordere

Wand des Canals gedrängt. — Die tiefe Wunde wurde mit Jodoformgaze locker tamponnirt und durch Nähte theilweise geschlossen. Pat. war ziemlich collabirt. Temp. Abends 37,3, Puls 120. Klagen über heftige Schmerzen. Tinct. Opii s. gtt. XX. — 15. Oct. Temp. Abends 37,9, Puls 108. Bedeutend weniger Schmerz. Pat. muss katheterisirt werden. — 16. Oct. Temperatur Abends 38, Puls 104. 5 Stunden Schlaf auf Sulfonal. — 17. Oct. Temp. normal, Puls 90. — 18. Oct. Temp. normal, Puls 86. Pat. kann sich auf die linke Seite legen. 2 Stunden lebhafte Schmerzen. — 20. Oct. Guter Tag. Pat. lässt spontan Urin, Decubitus heilt. — Am 12. Novbr. wurde Pat. mit geheilter Wunde entlassen. Der alte, entsetzliche Schmerz ist verschwunden, der Decubitus geheilt. Die Patellarreflexe sind wieder vorhanden. In der Folgezeit traten noch hin und wieder ziehende Schmerzen in den Ischiadici auf, allein die Hauptbeschwerde des Pat. liegt nach Entziehung der Narcotica in dem Mangel an Schlaf. Die Haltung des Pat. ist normal. Er geht und bewegt sich ohne Schwierigkeit, besorgt leichte Arbeit und isst mit gutem Appetit. Kurz, der Effect der Operation ist ein vorzüglicher.

Die mikroskopische Untersuchung der Geschwulst, von Herrn Professor Weigert ausgeführt, ergab, dass es sich um ein Lymphangioma cavernosum handelte.

XXI.

Die Resection der Hüftpfanne.

Von

Dr. Hans Schmid

in Stettin.[1])

(Mit Holzschnitten.)

Noch vor wenigen Monaten würde es wohl nicht an der Zeit gewesen sein, von einer neuen Operationsmethode behufs Resection tuberculös erkrankter Knochen zu sprechen. Aber die Anschauungen und Erwartungen von dem Kochin scheinen sich doch unter allen Umständen dahin geklärt zu haben, dass der chirurgische Eingriff bei tuberculös erkrankten Knochen oder Gelenken nach wie vor in seinen Rechten bleibt. Und wer früher ein Anhänger der Anschauungen war, dass tuberculös erkrankte Knochentheile nicht schnell und radical genug entfernt werden können, der wird auch nach den Durchgangsanschauungen mit Kochin jetzt ebenso denken.

Wir pflegen bei der Resection der meisten grossen Extremitätengelenke, theils um das tuberculös Erkrankte möglichst radical zu entfernen, theils des functionellen Resultates willen die jeweiligen beiderseitigen Gelenkenden zu reseciren. So geschieht es bei dem Fuss- und Knie-, Hand- und Ellenbogengelenk, nicht aber bei dem Schulter- und Hüftgelenk, also bei denjenigen Gelenken, in welchen die Extremität zum Rumpf articulirt.

Bleiben wir bei der Betrachtung des Hüftgelenkes stehen, so mag der Grund, weswegen bei dieser Gelenkresection bisher nicht ebenso radical verfahren ist wie bei den anderen Gelenken, ein verschiedener sein: Erstlich scheute man sich bisher vor der technischen und anatomischen Schwierigkeit, die Hüftpfanne im eigent-

[1]) Auszugsweise vorgetragen am 4. Sitzungstage des Congresses, 4. April 1891.

lichsten Sinne des Wortes weithin zu reseciren; und man begnügte sich mit Ausschabung der Pfanne, und bei Perforation derselben nach dem Becken und Abscessbildung in letzterem mit Trepanation derselben und Drainage.

Zweitens aber würde man wohl auch bei Ueberwindung der anatomischen und technischen Schwierigkeiten eine ausgiebige Resection der Beckenpfanne in der Befürchtung gescheut haben, dass in der betreffenden unteren Extremität jeder Halt zum Rumpfe fehle, und damit eine Brauchbarkeit des betreffenden Beines auch nach Ausheilung der Wunden ausgeschlossen sei.

Wer, wie ich, ein Anhänger der Resection überhaupt und speciell der Frühresection ist, der macht bei dem Hüftgelenk die Erfahrung, dass häufig auch bei ganz frühen Resectionen die Hüftpfanne, Synovialis oder auch schon die Knochen mit erkrankt sind. Die synoviale Form der tuberculösen Coxitis ist weiterhin im Gegensatz zu der ossealen häufig genug, und jeder Chirurg weiss darüber zu klagen, wie schwierig es ist, die erkrankte Synovialis so zu exstirpiren, dass mit Sicherheit nichts Krankes in der Pfanne zurückbleibt; die häufigen Recidive nach der Operation und die Fistelbildungen beweisen uns die Unzulänglichkeit des Verfahrens. Endlich aber ist auch die primäre Erkrankung der Hüftpfanne kein seltenes Vorkommniss.

Alle diese Thatsachen drängen uns zu dem Wunsche, auch bei der Hüfte so radical vorzugehen wie bei dem Knie-, Fussgelenk etc.; und sie haben mich zunächst zu Versuchen an der Leiche gedrängt, in welcher Weise überhaupt eine typische Resection der Hüftpfanne möglich sei.

Ich habe diese Versuche an der Leiche im Frühjahr 1890 gemacht und die Operationen am Lebenden im Sommer 1890 begonnen.

Gestatten Sie, dass ich an dieser Stelle der Arbeit Bardenheuer's: Resection der Gelenkpfanne der Hüfte bei septischer Epiphysenlinienentzündung Erwähnung thue, welche sich im Mai 1890 in der Deutschen medic. Wochenschrift und im letzten von Langenbeck'schen Archiv (Band 41, Heft 3) befindet. B. giebt uns in ihr wichtige Anhaltspunkte für die rechtzeitige Erkennung der Epiphysenlinienentzündung und für die frühzeitige operative Behandlung derselben, und er hat in einem Falle bei einer solchen

Operation mit seinem symphysären oder suprasymphysären Schnitt von oben her die Pfanne eröffnet und drainirt. Ich würde diese Methode die Trepanation oder Ausmeisselung der Pfanne nennen und sie für vortrefflich und ausreichend bei den septischen Processen halten; würde aber meine gleich zu erwähnende Methode eine eigentliche Resection der Pfanne nennen und sie, da sie Alles Erkrankte übersichtlicher erscheinen und radicaler entfernen lässt, für Operationen wegen Tuberkulose für geeigneter halten.

Im Uebrigen gereicht es mir zur grossen Genugthuung, dass Bardenheuer nach den Erfahrungen, welche er mit seiner Resectionsmethode bei septischer Epiphysenlinienentzündung gemacht hat, für die tuberculöse Coxitis zu ähnlichen Schlüssen und Vorschlägen kommt, nach welchen ich in meinen Fällen gehandelt habe.

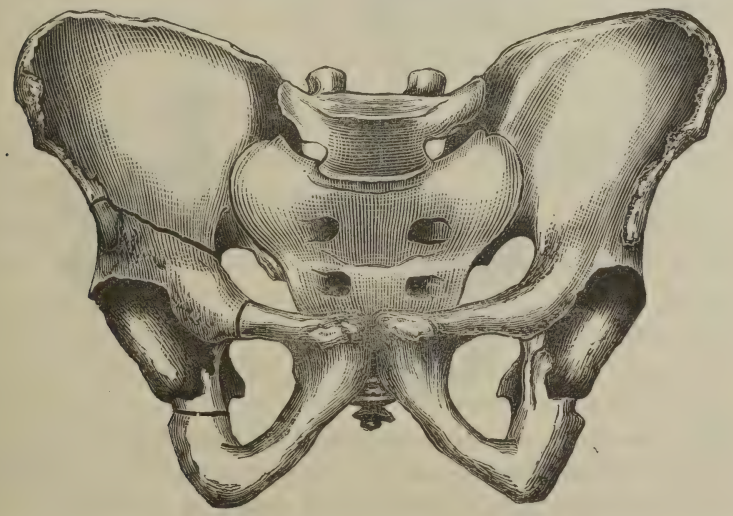

Betrachten wir ein skeletirtes Becken, so sehen wir, dass die Hüftpfanne, abgesehen von neueren Untersuchungen, nach welchen die Hüftpfanne von 4 Knochen gebildet wird, sich zusammensetzt aus dem Darmbein, dem Sitzbein und dem Schambein. Will man nun die Hüftpfanne weit über ihre Grenzen hinaus typisch reseciren, so muss dazu die Masse des Darmbeines selbst, der horizontale Schambeinast und der absteigende Sitzbeinast durchsägt werden. Da ich annahm, dass es sich im Krankheitsfalle ja immer um die vorherige Eröffnung des Hüftgelenkes handeln würde, habe ich die

Versuche zur Pfannenresection an der Leiche auch nach Eröffnung des Gelenkes von dem gewöhnlichen von Langenbeck'schen Resectionsschnitt aus gemacht. Nachdem der Schenkelkopf weit aus der Pfanne gehoben und das Bein stark nach aussen rotirt und adducirt ist, wird ein Schnitt von der Mitte des Resectionsschnittes rechtwinklig zu diesem nach vorne zu in die Gegend der Spina anterior inferior gelegt durch Haut und Muskulatur bis auf den Knochen. Darnach wird die Muskulatur stumpf von der Aussenseite der Darmbeinschaufel weit nach hinten abgelöst, nach vorne das Periost in der Höhe der Spina anterior inferior abgehoben und

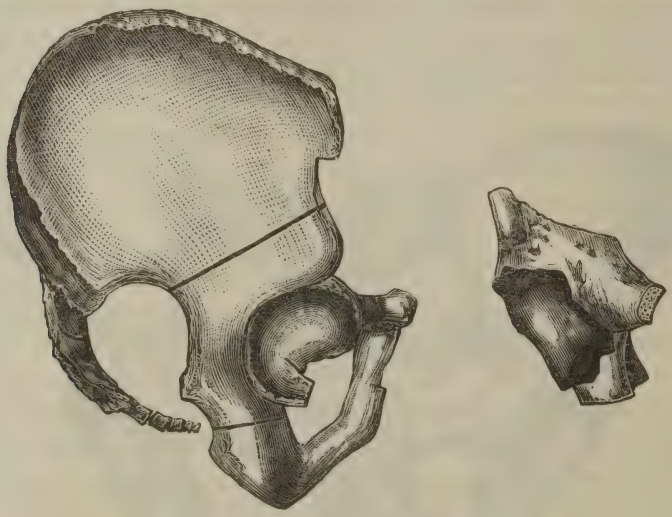

zwischen der Innenseite der Darmbeinschaufel und der Beckenfascie vorsichtig in die Tiefe gedrungen, bis man in die Gegend der Incisura ischiadica major gelangt und damit in die Gegend, bis zu welcher man vorher ebenfalls die Weichtheile stumpf abgelöst hatte. Darauf sägt man mit der Stichsäge oder meisselt man mit starkem, geradem Meissel diese ganze Knochenpartie durch, mit vorsichtiger Berücksichtigung der Beckenfascie. Es ist dies der schwierigste Act der ganzen Operation.

Zum zweiten Act, zur Durchsägung des horizontalen Schambeinastes, schiebt man stumpf die Weichtheile von dem inneren Hüftgelenksrande 1—2 Ctm. weit nach innen ab, löst das Periost ab, schiebt die Gefässe nach innen, führt die Aneurysmanadel um

den horizontalen Schambeinast herum und damit durch das Foramen obturatorium und durchsägt den Knochen mit der Kettensäge. Vena und Arteria femoralis bleiben auf dem grösseren Reste des Schambeinastes reiten.

Nunmehr kann die Hüftpfanne, bereits an 2 Stellen gelöst, schon etwas nach aussen gedrängt werden. Leicht werden die Weichtheile nunmehr zum dritten Act von dem absteigenden Sitzbeinaste von oben nach unten abgelöst, ebenso das Periost; die aus dem Foramen obturatorium austretenden Nerven und Gefässe werden dadurch vor Verletzungen geschützt, dass man sich mit der Aneurysmanadel knapp an den Knochen hält, und nun wird der absteigende Sitzbeinast einen knappen Finger unter der unteren Hüftgelenksgrenze ebenfalls mit der Kettensäge durchtrennt. Mit Elevatorium und Scheere wird die mit der Knochenzange gefasste resecirte Pfanne aus den noch bestehenden Verbindungen mit den Weichtheilen gelöst, und die typische Resection der Pfanne ist damit vollendet.

Mit Einhaltung der genannten anatomischen Anhaltspunkte ist die Operation nicht zu schwierig durchführbar; sie ist aber wegen der Durchsägung breiter Knochenmassen und der Durchschneidung grösserer Muskelpartieen als eine eingreifende zu bezeichnen. Man thut gut, die spritzenden Gefässe immer sofort zu fassen und zu unterbinden, um unnöthigen Blutverlust zu vermeiden, da es sich ja in den meisten Fällen um elende Individuen handelt. Durchschnitten werden der Rectus externus, der Tensor fasciae latae, ein Kopf vom Biceps und eventuell der Sartorius. Alle übrigen Muskeln können stumpf von ihrer Knochenverbindung gelöst werden.

Ich habe nun diese Resection der Hüftpfanne im Ganzen 4 Mal am Lebenden und zwar zunächst in 2 Fällen mit Exarticulation des Beines gemacht. In diesen beiden Fällen war einige Monate vorher die gewöhnliche Hüftresection gemacht worden; die Wunden heilten aber nicht; beide Kinder wurden immer elender; die Untersuchung ergab eine schwere tuberculöse Erkrankung des Beckens, und die Stellung des Beines und seine Verbindung zum Rumpfe waren so schlecht, dass an eine brauchbare Function desselben nicht mehr gedacht werden konnte. Ich entschloss mich daher am 20. Juli, resp. am 20. August 1890 zur Exarticulation des Beines nach vorhergehender Unterbindung der Arteria und Vena iliaca über dem Poupart'schen Bande und schloss die Resection

der Hüftpfanne gleich daran an. Unter Tamponnade mit sterilisirter Gaze heilten die Wunden, leider freilich auch jetzt noch nicht ohne einige, wenn auch wenig secernirende Fisteln. Die Kinder aber, welche vorher ungemein elend waren, erholten sich darnach sehr.

Ich habe einen der beiden Patienten mitgebracht, um an demselben zu zeigen, dass der Gang mit einem etwas modificirten Stelzfuss durchaus nicht schlechter ist, als bei einem kurzen Oberschenkelstumpf; ich glaube, dass auch ein künstliches Bein anzubringen und verwerthbar sein wird.

Nachdem nun der eine der im Anfang erwähnten Punkte: die technische und anatomische Möglichkeit der Hüftpfannenresection erwiesen, trat ich der zweiten Frage näher, ob die Resection der Pfanne mit Erhaltung des Beines ausführbar sei, und ob man darnach auch noch auf eine Function des betreffenden Beines hoffen dürfe. Hierzu fand sich ein Fall geeignet, bei welchem am 3. September 1890 die Hüftresection gemacht worden war. Auch in diesem Falle war der Verlauf functionell und allgemein ein äusserst schlechter.

Der 15jährige Junge kam immer mehr herunter, magerte zum Skelett ab, so dass ich mich nach vorheriger Constatirung ausgedehnter tuberculöser Erkrankung des Beckens zu der Resection des letzteren am 10. 11. 90 entschloss. Die frühere Resectionswunde wurde nach oben und unten wiederum erweitert, das Femur weit nach aussen aus der Pfanne herausgedrängt und nunmehr in der oben genannten Weise die Resection des Beckens vorgenommen. Die Erhaltung des Beines erschwerte die Operation sehr wenig. Nach Lösung der Gelenkpfanne konnte das Bein in sehr gute Stellung abducirt zum Becken gebracht werden; der Femurschaft ragte frei gegen die Beckenfascie, und nur der Trochanter minor fand geringen knöchernen Widerstand an dem aufsteigenden Sitzbeinast. Die grosse Wundhöhle wurde mit sterilisirter Gaze tamponirt, und nur an der Wunde, welche von der Mitte des Resectionsschnittes nach der Spina iliaca anterior inferior geführt worden war, wurden einige Nähte durch Muskulatur und Haut gelegt. Auch hier war der Verlauf ein recht günstiger. Der Junge erholte sich schnell von der Operation; die Wunde verkleinerte sich; wie in den Fällen von Hüftgelenkresectionen liess ich auch diesen Jungen in der ersten Woche aufsitzen und in der dritten aufstehen. Er lernte es sehr bald, das Bein selbständig zu gebrauchen und kann es belasten fast wie das gesunde. Es scheint also sich für den Femurstumpf in die Beckenfascie hinein eine Art von Gelenkkapsel gebildet zu haben und um dieselbe herum eine derbe Narbenmasse. Noch vor 2 Monaten war das Bein passiv und activ freier beweglich als jetzt. Es besteht aber keine Neigung zur Adduction. Die Verkürzung beträgt trotz Decapitation des Femur nur circa 3 Ctm. Der Knabe kann gut sitzen und frei auf dem resecirten Beine

stehen. Er nimmt beim Treppensteigen stets mit jedem Beine eine Stufe; er geht mit einem Stocke ganz gerade; nur ohne Stock oder, wenn er denselben auf der kranken Seite trägt, sinkt er ziemlich stark ein, ohne deswegen unsicherer zu gehen. Es rührt das davon her, dass solche Patienten ihre Balance resp. ihren Schwerpunkt verlegen, um ganz gerade gehen zu können. Leider sind auch bei diesem Patienten die Fisteln noch nicht völlig ausgeheilt.

In einem vierten Falle resecirte ich das Becken gleich nach subtrochantärer Resection des Femur. Die Blutung war ziemlich stark gewesen; der Junge starb 24 Stunden nach der Operation unter den Erscheinungen schweren Shocks. Da die Section nicht möglich war, konnte der Nachweis, ob es sich um Fettembolie gehandelt hat, nicht geliefert werden.

Nach allen diesen Erfahrungen werde ich von nun ab in jedem Falle von tuberculöser Coxitis, bei welcher ich mich zum operativen Eingriff entschliesse, in der üblichen Weise das Gelenk eröffnen, den Schenkelkopf aus der Pfanne heben und nun womöglich zu ergründen suchen, ob es sich um eine primäre Erkrankung des Beckens oder des Femur handelt. Im ersten Falle werde ich nur das Becken reseciren und den Gelenkkopf erhalten, und ich glaube, dass auch dies ausführbar sein wird. Ist der Ausgangspunkt der Tuberkulose nicht klar, werde ich Femur und Becken reseciren, und zwar im Nothfalle bei sehr elenden Individuen in zwei Zeiten. Es entspricht dies den Erwägungen Bardenheuer's auch in diesem Punkte.

Von dem oben erwähnten, glücklich verlaufenden Falle von Resection der Becken-Hüftpfanne mit Erhaltung des Beines möchte ich noch erwähnen, dass irgend welche functionelle Störungen von Seiten der Beckenorgane durch die Unterbrechung des Beckenringes, etwa Druck auf dieselben, Schmerz u. dergl. nicht beobachtet worden sind. Bedenken kann es aber erregen, dass bei dieser ausgiebigen Resection die Epiphysenlinien unberücksichtigt bleiben, und würde jedenfalls bei Kindern, besonders aber bei Mädchen, dieser Umstand zu berücksichtigen sein. Die Entfernungen von der Symphyse zur Spina iliaca anterior superior ist auf der erkrankten Seite um circa 2 Ctm. kürzer geworden; und der Junge hat wenigstens jetzt noch eine mässige, compensirende Scoliose.[1])

Wir stehen nach wie vor auf dem Standpunkte, dass bei tuberculösen Gelenkentzündungen eine möglichst frühzeitige und

[1]) Erwähnt sei hier noch, dass das Tuber ossis ischii seinen Halt durch den Ramus ascendens oss. isch. an der Symphyse hat, und dass derselbe bei allen Patienten zum Sitzen vollkommen ausreichend ist.

radicale Entfernung der erkrankten Gelenkenden allein zu einer localen Ausheilung und einem entsprechenden functionellen Resultat führen und davor bewahren kann, dass der Gesammtorganismus gefährdet wird, allgemein inficirt zu werden und zu Grunde zu gehen. Wenn auch anderweitige Erfahrungen es bestätigen, dass die vorgeschlagene Resection der Hüftpfanne mit oder ohne Erhaltung des Beines ein günstiges Resultat quoad valetudinem et functionem giebt, so ist die vorgeschlagene Methode berechtigt, eingebürgert zu werden unter die typischen Gelenkresectionen.

Krankengeschichten.

Paul Boll, 6 Jahre alt, aus Treptow. Aufenthalt vom 3. 8. 89 bis jetzt. Der elende Junge hatte schon seit 2 Jahren an der rechten Hüfte gelitten, kommt jetzt mit starker Beugecontractur und grossem Abscess an der Vorderseite des rechten Hüftgelenkes. Am 5. 8. 89 Oeffnung des Abscesses, Ausschabung, Resection des Hüftgelenkes; Ausgangspunkt der Tuberkulose nicht nachweisbar. Nachdem es dem Jungen in den nächsten 3 Monaten sehr viel besser gegangen war, und er mit leidlich beweglichem Hüftgelenk ging, wurde Anfangs 1890 das Allgemeinbefinden und die Function des rechten Beines wieder schlechter. Trotz mehrfacher Ausschabungen gestalteten sich die Verhältnisse so, dass von einer Erhaltung des Beines nichts mehr zu erwarten war und nur eine möglichst radicale Entfernung aller tuberculös erkrankter und stark eiternder Theile das Leben des Kindes erhalten konnte. Am 20. 6. 90 Exarticulation des rechten Beines im Hüftgelenke nach vorhergehender Unterbindung der Iliaca externa. Darauf sofort Resection der Hüftpfanne. Der Junge hat sich von da ab sehr erholt, geht mit dem modificirten Stelzfusse gut und sicher ohne Stock; es bestehen aber noch mehrere, wenig secernirende Fisteln. Urin eiweissfrei.

Bertha Rügemann aus Ganschendorf, 13 Jahre alt; Aufenthalt vom 25. 7. 89 bis jetzt. Das Mädchen erkrankte im Mai 88 mit Schmerzen im rechten Knie, wurde in der Greifswalder Klinik 5 Wochen mit Streckverband behandelt und mit Gypsverband entlassen. Es ging ihm zunächst gut; nach einigen Monaten aber traten wieder Schmerzen im rechten Beine auf; dasselbe wurde immer krummer, und konnte das Kind nur mehr mit Krücken gehen. Bei seiner Aufnahme am 25. 7. 89 fand sich schlechteste Stellung des rechten Beines, Contractur im Knie- und Hüftgelenk, Unmöglichkeit zu gehen; Fistel in der Leistenbeuge; elendes Allgemeinbefinden; kein Eiweiss. — Am 27. 7. Hüftresection; Kopf mit der Pfanne verwachsen, lässt sich nicht luxiren, muss ausgemeisselt werden. Im Laufe der nächsten Monate werden allgemein und functionell die Verhältnisse so schlecht, dass am 4. 3. 90 die Exarticulatio femoris vorgenommen wird. Nachdem auch danach keine Besserung eintritt, wird am 20. 8. 90 die Resection des Beckens vorgenommen. Seitdem hat sich das Mädchen mächtig erholt, aber auch hier bestehen noch mehrere, reichlich secernirende Fisteln.

August Schulz, 15 Jahre alt, aus Linde. Aufenthalt vom 28. 6. 90 bis April 91. Im Juni 89 traten bei dem Jungen Schmerzen und Schwellung in der Gegend des linken Hüftgelenkes ein. Nach einigen Wochen bildete sich ein Abscess, der spontan aufbrach; nach Entleerung einer reichlichen Menge Eiters spontane Heilung. Danach war der Gang unbeholfen und schmerzhaft. Nach einigen Wochen wurde ein Arzt hinzugerufen, der den Patienten nach Bethanien schickte. Die Untersuchung ergab Stellung des Beines im zweiten Grade der Coxitis, elendes Allgemeinbefinden. In der Narkose Crepitation im Hüftgelenke. Nach 2monatlicher Extension wurde in meiner Abwesenheit die Resection des Gelenkes vorgenommen. Es fanden sich in dem resecirten Kopf mehrere kleine Herde; der Knorpelüberzug fehlte zum grossen Theil. Die Pfanne war mit schwammigen Granulationen ausgefüllt. Wegen der fortdauernden Eiterung und des permanenten Fiebers und wegen zunehmender Verschlechterung des Allgemeinbefindens wurde am 10. 11. die typische Resection des Beckens in der oben angegebenen Weise vorgenommen. Der Verlauf war von da ab ein günstiger, und wurde das erwähnte gute allgemeine und functionelle Resultat erreicht; trotzdem bestehen noch mehrere, wenig secernirende Fisteln; kein Oedem des linken Beines; freie Beweglichkeit im Kniegelenke. Die Abmagerung der Muskulatur am linken Beine ist sehr gering. Rotationen sind nur gering ausführbar; Adductionen und Flexionen in mässigem Grade passiv in geringem Grade möglich. Guter, sicherer Gang; bequemes Sitzen; geringe compensirende Scoliose; Fähigkeit, auf dem linken Beine frei zu stehen.

Erich Bollmann, 6 Jahre alt, aus Cöslin. Aufenthalt vom 6. 1. 91 bis 9. 1. 91. Der elende Knabe war bereits im Sommer 90 wegen Hüftgelenkentzündung längere Zeit in klinischer Behandlung und kommt nunmehr mit seinem Taylor'schen Apparate nach Bethanien. Das rechte Bein steht stark adducirt, nach aussen rotirt; grosse Behinderung der Beweglichkeit; grosser Abscess an der Aussenseite des Gelenkes. In Narkose Crepitation. Am 9. 1. Resection der Hüfte nach Eröffnung und Ausschabung des grossen, am Oberschenkel herablaufenden Abscesses. Der Knorpelüberzug fehlt an dem Schenkelkopf; die Pfanne ist mit schwammigen Granulationen ausgefüllt und zum Theil freiliegend, zum Theil nach dem Becken zu perforirt, während sich in dem durchsägten Schenkelkopf kein Herd findet. Resection der Hüftpfanne; dabei verhältnissmässig starke Blutung. Schon während der Operation war das Befinden des Knaben zeitweilig schlecht; er erholte sich aber wieder, um gegen Abend ziemlich plötzlich zu sterben.

XXII.

Zur Frage des localen Meteorismus bei innerer Darmocclusion.

Von

Dr. Bronislaw Kader

in Dorpat.[1])

M. H.! Kurz vor dem 8. Internisten- und 18. Chirurgen-Congress, auf welchen die Ileusfrage vor einem grösseren Aerzteforum zuletzt der Discussion unterworfen wurde, veröffentlichte von Wahl[2]), weiland Professor der Chirurgie zu Dorpat, seine Anschauungen über das Vorkommen, die Aetiologie und die klinische Bedeutung des Meteorismus bei innerer Darmocclusion.

von Wahl's Behauptungen lassen sich in folgende 3 Punkte fassen:

1) Sei die Anschauung, dass bei Darmocclusion durch mechanische Hindernisse der zuführende Darmabschnitt eine bedeutende meteoristische Auftreibung erleidet nicht richtig.

2) Im Gegentheil, in Fällen von Darmocclusion, wo der Meteorismus klinisch am bedeutsamsten ist — beim Darmverschluss durch Axendrehungen, Verschlingen und Strangulation —, sei „vor allen Dingen die von dem Hinderniss betroffene Schlinge Sitz des Meteorismus", denn eben diese Schlinge erleide zunächst „durch Behinderungen ihrer Circulation und faulige Zersetzung ihres Inhaltes eine rapide Gasauftreibung", welche sich

[1]) Vorgetragen am 4. Sitzungstage des Congresses, 4. April 1891.

[2]) von Wahl, Ueber die klinische Diagnose der Darmocclusion durch Strangulation oder Axendrehungen. Centralblatt für Chirurgie. 1889. No. 9. — Die Laparotomie bei Axendrehungen des Dünndarmes. von Langenbeck's Archiv. Bd. 38.

mit einer beträchtlichen Wandspannung und sehr rasch eintretender completer Lähmung der Muscularis vergesellschaftet.

3) Müsse diese geblähte, resistentere und unbewegliche im Abdomen fixirte Darmpartie sich bei der Adspection durch Asymmetrieen in der Form des Unterleibes und bei sorgfältiger Palpation durch eine deutlich vermehrte Resistenz kenntlich machen.

Die von Wahl'schen Anschauungen wurden auf beiden erwähnten Congressen durch von Zoege-Manteuffel vertreten und weiter entwickelt, fanden jedoch Widerspruch.

Man gab zu, dass es bisweilen zu einem stärkeren „localen" Meteorismus der auf eine der erwähnten Arten für die Kothpassage ausgeschaltenen Darmpartie wohl komme, betonte aber zugleich, dass es sich in der überwiegenden Mehrzahl der Fälle doch vor Allem um einen Meteorismus handele, dessen Sitz der zuführende Darmtheil sei und hob hervor, dass der locale Meteorismus beim sehr seltenen Vorkommen noch seltener diagnosticirbar sei.

Auf von Wahl's und von Zoege-Manteuffel's Veranlassung trat ich der Frage auf dem Wege des Thierexperimentes näher. Ich erzeugte an Carni-, Omni- und Herbivoren — es waren Hunde, Schweine, Katzen, Kaninchen, Schaafe und Pferde — verschiedene Formen von Darmocclusion (über 100 Experimente) und studirte dabei den Meteorismus in Bezug auf sein Vorkommen, Entstehungsursachen, Localisation, Ausbreitung und Grösse.

Auf Einzelheiten meiner Experimente gehe ich hier nicht ein. Es sei nur erwähnt, dass es sich aus denselben ergab, dass in der Circulationsstörung der Darmwand die Hauptursache und -Bedingung der Entstehung und Bildung des Meteorismus liegt und dass Dasjenige, was man Meteorismus bei Darmocclusion nennt, eine Umfangszunahme des Darmes ist, welche durch folgende drei Factoren bedingt wird:

1) durch Verdickung der Wandungen,
2) Ansammlung von Flüssigkeit und
3) Entwickelung der Gase im Inneren der Schlinge.

Jeder dieser Factoren allein, oder, je nach dem Fall, auch in Verbindung mit einem resp. beiden übrigen, kann verschieden stark in den Vordergrund treten.

Die Ergebnisse meiner Experimente habe ich einer zum Gunsten meiner Anschauungen ausgefallenen Prüfung unterworfen durch

Vergleich mit den Resultaten ähnlicher Experimente der übrigen Autoren, welche mein Thema in dieser oder jener Hinsicht, allerdings nur beiläufig, streiften. Ich habe sie mit Dem, was die veterinärärztliche pathologische Anatomie und Klinik in Bezug auf Ileus bei Thieren sagt, verglichen und bestätigt gefunden. Schliesslich habe ich in der mir zugänglichen, vorwiegend deutschen Literatur über bei Operation oder Section constatirten localen Meteorismus beim Menschen geforscht und im Ganzen nicht weniger als 95 Angaben gefunden über theils einzelne, theils mehrere Fälle von Darmocclusion, bei welchen das Vorhandensein der localen Darmauftreibung erwähnt ist.

Auf Grund der Ergebnisse meiner Thierversuche und derjenigen der übrigen Experimentatoren und an der Hand der in der Literatur vorhandenen Mittheilungen über die Beobachtungen an Menschen sehe ich mich nun berechtigt, in Bezug auf den Meteorismus bei Darmocclusion — ich verstehe hier unter dem Worte Meteorismus die Umfangszunahme des Darmes — folgende Schlüsse zu ziehen.

Der Meteorismus bei allen Arten von Darmocclusion ist Folge von zwei sich gegenseitig ergänzenden Componenten:

1) Circulationsstörungen der Darmwand im Sinne der venösen Stauung.
2) Stauung, Zersetzung und Verflüssigung des Darminhaltes.

Der Meteorismus als Folge der Stauung, Zersetzung und Verflüssigung des Darminhaltes kommt in seiner reinsten Form in dem oberhalb des Hindernisses gelegenen — dem zuführenden — Darmabschnitt zur Beobachtung.

Der Meteorismus als Folge von venöser Hyperämie, resp. venöser Stauung, entsteht local überall dort, wo es aus irgend welcher Ursache zu einer derartigen Circulationsstörung kommt.

A. Die Circulationsstörung im Sinne der venösen Stauung bringt im ergriffenen Darmabschnitt folgende acut verlaufende Erscheinungen zu Stande:

Tiefgreifende Structurveränderungen der Wand: Oedem, Blutinfiltration, hochgradige Verdickung der Darmwandungen und des Mesenteriums durch Blutinfiltration und Thrombosirung der Gefässe.

Alles um so intensiver, je langsamer die venöse Hyperämie zunimmt. Schon nach wenigen Stunden complete Lähmung der Muscularis. Im Darm, ausser dem ursprünglichen Inhalt, blutiges Transsudat, viel Gas, um so mehr, je langsamer die venöse Hyperämie zunimmt. Der betreffende Darmabschnitt wird in sehr kurzer Zeit — im Laufe von wenigen Stunden — stark gebläht und prall gespannt, sein Umfang erreicht das Doppelte bis Dreifache der ursprünglichen Weite. Sämmtliche Veränderungen treten in dem ganzen von der Circulationsstörung betroffenen Darmabschnitt auf und sind nur auf diesen localisirt. Schliesslich kommt es zu Gangrän der Darmwand, welche oft zur Perforation führt. Die letztere tritt nicht selten in so kleiner, capillärer Form auf, dass man sie nur durch Aufblähen der betreffenden Schlinge unter Wasser nachweisen kann.

B. Die Stauung, Zersetzung und Verflüssigung des Inhaltes oberhalb des Hindernisses bringen in dem zuführenden Darm folgende Erscheinungen zu Stande:

Keine tiefgreifenden Veränderungen der Darmwand. Die eventuelle Gangrän nur auf die eventuelle Strangulationsfurche resp. circumscripte Stellen der Mucosa des unmittelbar über dem Hinderniss sich befindenden zuführenden Darmes beschränkt. (Dasselbe kann aber als Folge der Circulationsstörung in dem der Strangulationsfurche unmittelbar anliegenden Theil des abführenden Darmes auftreten.)

Keine Verdickungen der Darmwand (ausgenommen die Hypertrophie derselben bei sehr chronisch verlaufenden Stricturirungen).

Erst nach einigen Tagen bemerkbare relative Insufficienz der Muscularis, Reflexerregbarkeit auf mechanischen Reiz nur wenig herabgesetzt. Im Darme ausser mehr oder weniger flüssigen Fäcalien, Gase nur in mässiger Menge.

Die Blähung des Darmes ist in der ersten Zeit eine sehr geringgradige. Zunahme des Umfanges erreicht nur einen Bruchtheil der ursprünglichen Weite; erst nach längerem Bestehen der Occlusion wird sie bedeutender. Sämmtliche Veränderungen betreffen nur den untersten Theil des zuführenden Darmabschnittes. Die eventuellen Ausnahmen werden durch die Fälle gebildet, wo es in Folge der Peritonitis zu allgemeinem Meteorismus, vorwiegend des zuführenden Darmtheiles, und hochgradiger allgemeiner Erlahmung des Darmes kommt, sowie die Fälle, wo die Darmocclusion durch

eine ziemlich tief sitzende Dickdarmstenose zu Stande kommt. In letzteren Fällen kann bei unbehindertem Zufluss der Rückfluss aus dem oberhalb der Stenose gelegenen Dickdarmtheil durch die Valvula Bauhini mehr oder weniger aufgehoben und in Folge dessen dieser Darmtheil ziemlich hochgradig gebläht werden; seine Muskulatur wird aber sehr spät — erst nach vielen Tagen — paretisch.

Somit kommt es in jedem Falle von Darmocclusion zum Meteorismus, auch in dem über jedem beliebigen Hinderniss gelegenen Darmabschnitt. Dieser Meteorismus des zuführenden Darmabschnittes erreicht aber auch nach Tagelangem Bestehen eine immer noch geringe Grösse, und die Contractilität des Darmes ist auch nach Tagelangem Bestehen der Occlusion, wenn wohl geschwächt, so doch erhalten.

Falls es jedoch bei einer Darmocclusion in einem Darmabschnitte zur absoluten Stockung des Inhaltes und gleichzeitiger Circulationsstörung im Sinne der venösen Störung kommt, so entsteht in diesem Darmabschnitt schon in wenigen Stunden ein mit tiefgreifenden, lebensgefährlichen Structurveränderungen und vollständiger Lähmung der Muscularis des betreffenden Darmtheiles verbundener Meteorismus. Derselbe ist nur auf den durch die Circulationsstörung ergriffenen Darmabschnitt localisirt und als localer Meteorismus im von Wahl'schen Sinne meist schon vor der Eröffnung der Bauchhöhle, nach derselben jedenfalls sofort zu erkennen.

Zur Bekräftigung und Veranschaulichung des Gesagten erlaube ich mir, hier zwei Experimente an Hunden zu demonstriren.

An dem einen habe ich gestern in dem untersten Ileumabschnitt eine Circulationsstörung durch Unterbindung der Mesenterialgefässe erzeugt und zugleich die nächste obere Ileumschlinge stenosirt.

Oberhalb der Stenose staute somit fast der ganze Dünndarminhalt; alles was unterhalb der Stenose lag — also auch der Inhalt des in Bezug auf seine Circulation geschädigten Darmabschnittes — konnte und wurde auch, wovon ich mich durch Besichtigung des Käfigs überzeugt habe, per anum entleert.

Trotzdem muss — falls das, was ich behauptet habe, richtig ist — der Umfang des in Bezug auf seine Circulation geschädigten Darmes grösser sein, als der Umfang der oberhalb der Stenose gelegenen (der zuführenden) Schlingen.

(Eröffnung der Bauchhöhle, Demonstration.) Sie sehen, m. H., dass meine Voraussetzung sich in der That bestätigt. Der Umfang dieses in seiner Circulation geschädigten Darmabschnittes ist zum Mindesten um's Zweifache

grösser, als der Umfang der oberhalb des Hindernisses gelegenen Schlingen. Ja, die letzteren haben einige 10—15 Ctm. dicht über der Stenose einen deutlich geringeren Umfang, als die weiter nach oben gelegenen Schlingen. Die letzteren unterscheiden sich in keiner Beziehung von normalen gesunden Gedärmen; der dem unterbundenen Mesenterium zugehörende Darm ist blauroth verfärbt, seine Serosa matt, seine Wandungen fühlen sich stark verdickt, derb an.

Beim zweiten Hunde habe ich ebenfalls gestern einen Theil des Dickdarmes zusammen mit seinem Mesenterium vermittelst einer elastischen Ligatur strangulirt und zwar so stark, dass es in der strangulirten Schlinge zur absoluten (sowohl nach oben wie nach unten) Stockung des Inhaltes und gleichzeitiger Circulationsstörung im Sinne der venösen Stauung kam.

Hier müssen dieselben Erscheinungen wie beim ersten Hunde auftreten, nur dass hier die Umfangszunahme der strangulirten Schlinge, in Folge der absoluten Stockung des Inhaltes in derselben, bedeutender als dort sein muss.

(Eröffnung der Bauchhöhle.) In der That sehen Sie auch, m. H., wie stark die strangulirte Schlinge aufgetrieben erscheint. Der Umfang des strangulirten Theiles des Dickdarmes zeigt zum Mindesten das Dreifache des Umfanges des zuführenden, oberhalb der Strangulation gelegenen Theiles des Dickdarmes. Die strangulirte Schlinge bietet hier sonst genau dieselben Erscheinungen, wie bei dem ersten Hunde die in ihrer Circulation geschädigte Darmpartie, auch hier ist der Darm dunkel cyanotisch verfärbt, seine Serosa trübe, die Wandungen und das entsprechende Mesenterium durch Blutinfiltration ödematös geschwellt, sehr stark verdickt. Diese Verdickung ist im Gewicht ausgedrückt, wie es Schweninger[1]) nachgewiesen hat, so hochgradig, dass ein circa 4 Stunden lang eingeklemmter Darm ungefähr viermal so viel wiegt, wie der normale. Wenn ich diesen eingeklemmten, sehr prall sich anfühlenden Darmtheil unter Wasser aufgeschnitten hätte, so hätte ich demonstriren können, wie ich mich in vielen anderen derartigen Fällen überzeugt habe, dass sein Inhalt neben grosser Menge von Blutflüssigkeit auch aus sehr viel Gas besteht. Die eingeklemmte Schlinge ist gelähmt, sie reagirt nicht mehr auf den mechanischen Reiz, welchen ich durch Kneifen mit der Pincette hier erzeuge. Der zuführende Theil des Dickdarmes und der ganze Dünndarm, wo ja fast der ganze Darminhalt staute, bieten, wie sie sehen, in keiner Beziehung etwas Abnormes dar. Seine Farbe, Umfang, Contractilitätsverhältnisse weisen nichts Pathologisches auf. Der Uebergang des Normalen in's Pathologische ist durch die Strangulationsfurche fast haarscharf markirt.

Dass die erwähnten Veränderungen, wie gesagt, vor Allem durch die Störung der Circulationsverhältnisse des betreffenden Darmabschnittes verursacht werden, beweist auf's Deutlichste der abführende, nach unten von der Strangulation gelegene, im Ganzen kaum 10—15 Ctm. lange Theil des Dickdarmes. Er bietet in jeder Beziehung — Verfärbung, Verdickung, Umanfgszunahme — dieselben Veränderungen, wie die strangulirte Schlinge: und

[1]) Experimentelle Studie über Darmeinklemmung. Archiv für Heilkunde. 1873. S. 300.

hier kann ja von der Stauung des Inhaltes und deren Folgen doch keine Rede sein. Diese Veränderungen traten hier in Folge davon auf, dass ich bei der Strangulation ein dem Darm unterhalb gehörendes Gefäss mit unterbunden habe (Folge der Gefässvertheilung), daher sind hier die Veränderungen dieselben, wie in der strangulirten Schlinge.

Ich recapitulire: Auf das Zustandekommen der bereits in wenigen Stunden so stark ausgesprochenen Umfangszunahme und, wie es scheint, auch der Lähmung der strangulirten, oder überhaupt in ihrer Circulation im Sinne der venösen Stauung geschädigten Darmpartieen setzen sich drei Factoren zusammen: Verdickung der Wandungen des Darmes, Ansammlung von grösseren Mengen blutiger Flüssigkeit und Anhäufung von Gas im Lumen desselben. Beide ersteren Factoren sind vor Allem Folge der Infiltration resp. Transsudation des Blutes, letzterer (Gas-Meteorismus) höchst wahrscheinlich Folge mangelhafter, vielleicht aufgehobener Resorption der als Product der Gährung und Zersetzung des Inhaltes sowohl des gesunden wie des kranken Darmes auftretenden Gase.

Ich schliesse mit den bereits vor 2 Jahren ausgesprochenen Worten meines verstorbenen Lehrers: „Ich stelle den Satz auf, dass bei gewissen Formen der Darmocclusion“ — bei Strangulationsileus im Gegensatz zu Obturationsileus — „eine bestimmte Darmpartie innerhalb des Abdomens eine abnorme Fixation und Blähung erleidet, welche sich bei der Adspection durch Asymmetrieen in der Form des Unterleibes und bei sorgfältiger Palpation durch eine deutlich vermehrte Resistenz kenntlich machen wird.“ [1])

[1]) von Wahl, Ueber die klinische Diagnose der Darmocclusion durch Strangulation oder Axendrehung. Centralblatt für Chirurgie. 1889. No. 9.

XXIII.

Neue Operationen an Prostata und Blase.

Von

Prof. Dr. E. Küster

in Marburg.[1])

(Mit zwei Autotypieen.)

1. Prostatectomia lateralis.

In immer steigendem Maasse haben die Vergrösserungen der Vorsteherdrüse und ihre Folgen in den letzten Jahren das Interesse der Chirurgen auf sich gezogen. Gegenüber der relativen Erfolglosigkeit der bisher üblichen Verfahren, welche besten Falles den Kranken zum Sklaven des Katheters oder zum Invaliden mit abnormer Blasenmündung über der Symphyse machten, hat sich der Versuch, auf operativem Wege dauernde Heilung anzubahnen, mehr und mehr in den Vordergrund gedrängt. Freilich sind diese Versuche, abgesehen von ihrer keineswegs gesicherten Ungefährlichkeit, nicht ohne Bedenken; denn bei langdauernden Prostatavergrösserungen entwickeln sich so tiefgreifende Veränderungen an der Blase und den weiter aufwärts gelegenen Harnorganen, dass eine vollständige Heilung selbst dann unmöglich erscheint, wenn es gelingt, das mechanische Hinderniss für den Urinabfluss vollkommen wegzuschaffen. Diese Seite der Frage ist in der Discussion über einen Vortrag, welchen Herr Kümmell[2]) auf dem Congress von 1889 über das gleiche Thema hielt, von Seiten der Redner in einer wohl allzu nachdrücklichen Weise betont worden. Wir beurtheilen doch

[1]) Vorgetragen am 3. Sitzungstage des Congresses, 3. April 1891.

[2]) Kümmell, Die operative Behandlung der Urinretention bei Prostatahypertrophie mit Demonstration von Präparaten. Verhandlungen der Deutschen Gesellschaft für Chirurgie. 1889.

den Werth einer Operation nicht nur nach ihren Erfolgen bei den allerschwersten und am weitesten vorgeschrittenen Fällen; sonst müsste z. B. die Operation des Mammacarcinoms längst von der Tagesordnung verschwunden sein. Es sind eben die wenig vorgeschrittenen Fälle ohne schwere, secundäre Veränderungen, welche uns erst den richtigen Maassstab für den Erfolg dieser Operationen geben; aber auch in den schweren Fällen dürfte noch ein Verfahren Beachtung verdienen, welches wenigstens eine Verschlimmerung des körperlichen Zustandes hintanhält.

Die Operationsmethode, welche Kümmell nach seinen Erfahrungen empfiehlt, ist die auch schon von Anderen geübte: hoher Blasenschnitt und Abtragung der in die Blase vorspringenden Theile der Prostata. Diese Methode, welche für längere Zeit eine eiternde Wunde in der Blase schafft, ist gewiss nicht ohne Gefahr; dieselbe kann indessen wesentlich verringert werden, wenn man den Operirten wenigstens für die ersten Tage in die Bauchlage bringt. So verfuhr ich bei dem einzigen Falle, welchen ich in dieser Weise operirt habe.

Krankengeschichte 1. Carl H., Zimmermann, 74 Jahre, wurde am 15. 12. 89 in das Augusta-Hospital aufgenommen. Vor 2 Jahren ist beim Patienten, angeblich wegen einer Blasengeschwulst, in der Kgl. Universitätsklinik der hohe Blasenschnitt gemacht worden, er hatte einige Wochen vorher Blutungen gehabt. Es besteht seitdem eine Fistel mit Prolaps der Schleimhaut, die Blutungen haben sich nicht wieder eingestellt. Ueber der Symphyse Zeigefingerdicke Fistel, welche in die Blase führt, mit Prolaps der Schleimhaut (Groschengross), an der sich zapfenförmige Epithelverdickungen gebildet haben. Der Finger lässt die Blasenschleimhaut überall glatt erkennen, die Prostata springt stark hervor und ist erheblich vergrössert. — Es wird beschlossen, die Heilung der überaus lästigen Blasenfistel zu versuchen.

17. 12. Lospräparirung der Blasenwand von der Umgebung in Ausdehnung von $^1/_2$ Ctm., Anfrischung, Naht mit Catgut. Seidennaht der Haut. Jodoformcollodium. — 18. 12. Pat. hat während der Nacht spontan Urin gelassen. — 14. 1. 90. Es besteht noch eine stecknadelkopfgrosse Fistel, durch welche fast aller Urin abfliesst. Ein kleiner Theil geht durch die Harnröhre. Aetzen mit dem Thermokauter. — 12. 3. Aetzen der kleinen Fistel mit dem Thermokauter. — 2. 5. Die stecknadelkopfgrosse Fistel wird umschnitten und genäht. — 5. 5. Die Naht hat nicht gehalten. Der Urin entleert sich wieder durch eine Bauchdeckenfistel. — 20. 6. Die Fistel hat sich zeitweilig, immer nur auf einige Tage, geschlossen, dann aber unter viel Harndrang und Schwierigkeiten bei der Blasenentleerung wieder geöffnet. Da ein Zweifel nicht besteht, dass die Hauptschuld daran der vergrösserte Mittellappen der Prostata trägt, so wird die Blase von oben wieder geöffnet,

wobei das Peritoneum verletzt und sofort wieder genäht wird. Dann wird auf die Prostata, welche keinen gestielten Lappen, sondern einen breitbasigen Tumor darstellt, in der Art, dass die Form einer derben Portio vaginalis herauskommt, incidirt mit einem Schnitt, der von der Harnröhrenmündung beginnend in der Sagittallinie nach hinten geht. Dann wird die Prostata mit der Hakenzange gefasst und mehrere kirschgrosse Stücke excidirt. Die Blutung dabei ist mässig. Tamponnade der Prostatawunde mit Jodoformmull, der Blase mit sterilisirtem Mull. Bauchlage. Die Operation wurde bei hochgelegtem Becken ausgeführt, die Uebersicht war gut. — 28. 7. Die Prostatawunde ist vernarbt. An der Oberfläche einige Incrustationen, die mit der Kornzange entfernt wurden. Daumendicke, lippenförmige Blasenfistel, die den Urin ausschliesslich entleert. Anfrischung. Ablösung der Blasenwand. Naht derselben. Etagennaht der Bauchwunde. — 19. 8. Die Naht hielt nicht. Jetzt ist die Wunde, nachdem der Dauerkatheter einige Tage gelegen, aber schnell vernarbt. — 22. 9. Oberflächliche Erosion. Keine Fistel in der Narbe. Patient lässt den Urin häufig, klar. Allgemeinbefinden vortrefflich. Entlassung.

25. 2. 91. Patient befindet sich sehr wohl, er lässt spontan und ohne Beschwerden Urin. Alle 2—3 Tage soll indessen im unteren Winkel der Bauchwunde eine kleine Fistel aufbrechen und eine geringe Menge Urin entleeren. Bei der heutigen Untersuchung findet sich im unteren Narbenwinkel ein etwa stecknadelkopfgrosser Schorf, nach dessen Fortnahme weder eine Fistel zu constatiren ist, noch Urin austritt. Die Narbe ist sehr breit und dünn. Beide Mm. recti stehen etwa 1 Finger breit auseinander. Ein mittelstarker Katheter gleitet auffallend leicht in die Blase.

31. 3. Untersuchung. Gesundheitszustand gut, doch klagt Pat. über häufigen Drang zum Harnlassen, der ihn sehr belästigt. Die flache Narbe in der Unterbauchgegend soll zuweilen etwas nässen, ist aber gegenwärtig ganz trocken.

Wenige Monate, nachdem ich diese Operation ausgeführt hatte, schickte mir College von Dittel in Wien seinen Aufsatz: Prostatectomia lateralis[1]) zu. Den Inhalt dieser kleinen Schrift, die vielleicht nicht Ihnen allen bekannt geworden ist, gebe ich in kurzem Auszuge. von Dittel geht davon aus, dass es in der Regel die Hypertrophie der Seitenlappen ist, welche ein mechanisches Hinderniss der Harnentleerung erzeugt, während der so häufig angeschuldigte Mittellappen nur in seltenen Fällen eine besondere Rolle spielt. Die Richtigkeit dieser Hypothese konnte v. D. durch Versuche an der Leiche bestätigen. Nun wirkt aber die bisher übliche Operationsmethode fast ausschliesslich auf den

[1]) von Dittel, Prostatectomia lateralis. Wiener klin. Wochenschrift. 1890. No. 18, 19.

Mittellappen, sehr wenig auf die Seitenlappen; will man letztere treffen, so muss man ihnen von aussen beizukommen suchen. Zu diesem Zwecke empfiehlt er einen Schnitt in der Mittellinie des Dammes, welcher den After nach links hin umkreist, legt von hier aus die Prostata bloss und schneidet aus ihr möglichst grosse Stücke aus.

Der Weg, den von Dittel hier empfiehlt, ist derselbe, den schon Küchler[1]) im Jahre 1866 zur Entfernung der Prostata eingeschlagen hatte. Beide Autoren sind indessen über Versuche an der Leiche nicht hinausgekommen. Die Küchler'sche Methode ist aber zweifellos unzweckmässig, weil derselbe die vordere Mastdarmwand zu spalten vorschlug, was offenbar die Operation auch heute noch als zu gefährlich erscheinen lassen würde.

Nachdem ich mich von der verhältnissmässig leichten technischen Ausführbarkeit der von Dittel'schen Operation an der Leiche überzeugt hatte, fand sich sehr bald Gelegenheit, die Methode auch am Lebenden zu erproben, und bin ich heute in der Lage, Ihnen über drei derartige Operationen Bericht zu erstatten, von denen zwei in Berlin und eine in Marburg vorgenommen wurden. Die Krankengeschichten sind folgende:

Krankengeschichte 2. August Müllerskowsky, Schmied, 64 Jahre, Prostatahypertrophie, aufgenommen 1. 6. 90, entlassen 12. 8. 90. — 2. 6. 90. Vor 2 Tagen konnte plötzlich Pat. nicht mehr Urin lassen, nachdem er bis dahin ganz gesund gewesen war und gearbeitet hatte. Die Entstehungsursache glaubt er in einer Erkältung suchen zu müssen. Er hatte schon öfter derartige Beschwerden, war jedoch noch nie zum Gebrauch des Katheters genöthigt. Nebenbei will er Hämorrhoiden haben. In letzter Zeit hat er stets Beschwerden beim Urinlassen, oft geht der Urin nur tropfenweise ab, seit 2 Tagen besteht Retentio urinae. Katheter. Es entleert sich reichlich Urin. In den folgenden Tagen ist es unmöglich, ohne Katheter Urin zu entleeren. — 13. 6. Der Katheter passirt ohne wesentliche Schwierigkeiten; Urin leicht katarrhalisch, in letzter Zeit alkalisch, trotz Ausspülung. Patient hat während seines Hierseins nie selbst uriniren können. Prostata etwas vergrössert, hart. Kein Verdacht auf Tabes, links vom Anus ein faustgrosses, mehrlappiges Lipom. — Exstirpation des letzteren mit Verticalschnitt, den Anus umkreisend. Das Lipom reicht nicht tief, nicht über das Unterhautzellgewebe hinaus; dann wird der Schnitt nach vorn in der Medianlinie verlängert und die Prostata nach von Dittel exstirpirt. Geringe, leicht zu stillende Blutung. Es werden zwei kirschgrosse Stücke entfernt; die Urethra wird

[1]) Küchler, Ueber Prostatavergrösserungen. Deutsche Klinik. 1866. No. 50.

nicht verletzt. Tamponnade mit Jodoformmull. — 1. 7. Secundärnaht nach 2 Tagen, dann glatter Wundverlauf. Die Wunde ist jetzt fast vernarbt. Gestern hat Pat. zum ersten Male spontan Wasser gelassen. Mässiger Blasenkatarrh. — 12. 8. Pat. führt sich wegen des Blasenkatarrhs den Katheter täglich ein und spült aus. Prostata narbig, klein. Pat. lässt spontan sehr gut Urin. Geheilt entlassen.

25. 2. 91. Pat. hat keine Harnverhaltung wieder gehabt und entleert den Urin gut. Er klagt jedoch über häufigen Urindrang und muss des Nachts oft 4—5 Mal aufstehen. Der entleerte Urin soll klar aussehen.

Krankengeschichte 3. Eduard Heinze, Arbeiter, 50 Jahre, Prostatahypertrophie, aufgenommen 13. 6., entlassen 28. 8.,90. — 13. 6. 90. Pat. hat schon seit $2^1/_2$ Jahren Beschwerden beim Urinlassen. Der Urin geht in schwachem Strahl ab und Pat. braucht 10—15 Minuten, um die Blase zu entleeren. Er kann oft den Stuhl nicht halten, wenn er urinirt. In nach vorn geneigter Stellung, den Kopf gegen die Wand stützend, fällt es ihm etwas leichter. Vor 2 Jahren konnte er plötzlich nicht mehr Urin lassen. Ein hinzugezogener Arzt versuchte den Katheter einzuführen, was jedoch nicht gelang. Patient, der in einer chemischen Fabrik arbeitet, hielt sich dann im Trockenraum, der etwa 60° R. hat, auf und konnte dann nach $^1/_2$ Stunde den Urin entleeren. Leichtere Anfälle derselben Art sind seitdem öfter aufgetreten. — Blase steht bis zum Nabel, Versuche mit den verschiedenen Kathetern scheitern; sie bleiben alle in der Pars prostatica stecken; dabei blutet es leicht. Die Prostata fühlt sich hart an und ist etwas vergrössert. Beim Drängen kommt Urin in sehr dünnem Strahl. — Nachmittags Operation. Prostatectomia lateralis nach von Dittel. Es blutet sehr stark aus dem Bulbus und in der Tiefe der Wunde aus dem Plexus prostaticus. Nur mühsam lässt sich die Prostata freilegen und wird mit der Hakenzange gefasst, drei kirschgrosse Stücke werden aus beiden Seitenlappen excidirt. Dabei wird die Pars prostatica urethrae eröffnet, ein Katheter in die Blase eingelegt und die lebhaft blutende Wunde tamponnirt. Unbeabsichtigt wird auch die Pars membranacea eröffnet. — 1. 7. Secundärnaht nach 3 Tagen. Die Wunde ist bis auf eine breite, wenig secernirende Fistel vernarbt. Der Katheter blieb vier Tage liegen. Dann wurde er täglich 2mal eingeführt. Pat. urinirte dabei spontan, wobei der grössere Theil des Urins durch die Wunde ging. Seit einigen Tagen urinirt er fast ausschliesslich durch die Urethra. Mässiger Blasenkatarrh mit Temperatursteigerung. — 18. 8. Es besteht noch eine Fistel, die Spuren von Urin durchtreten lässt. Im Uebrigen lässt Pat. spontan Urin. Mässiger Blasenkatarrh. — 28. 8. Geheilt zur Poliklinik entlassen.

25. 2. 91. Pat. hat keine Beschwerden bei der Urinentleerung gehabt. Der Urin wird im Strahl entleert. Die kleine Fistel hat sich noch nicht geschlossen, secernirt sehr wenig, lässt aber bei der Urinentleerung noch immer einige Tropfen durchtreten.

Krankengeschichte 4. Karl G., 54 Jahre, Zahlmeister aus Cassel. Diagnose: Hypertrophie der Prostata. Aufnahme 19. 1. 91. Wiederaufnahme 27. 2. 91. Operation: Prostatectomia lateralis. Entlassung 30. 1. 91. —

19. 1. 91. Anamnese: Pat. war früher stets im Wesentlichen gesund. Seit circa 5 Jahren wird er durch so häufiges Uriniren belästigt, dass ihm der Besuch öffentlicher Locale unmöglich gemacht ist. War Pat. gezwungen, den Urin anzuhalten, so konnte er später trotz starkem Drang denselben nicht mehr entleeren; es vergingen vielmehr ca. 10 Minuten, bis die Ausscheidung, Anfangs tropfenweise, erfolgte. Vor 3 Jahren bemerkte Pat. viel Blut im Urin, und zwar war dies in 1 Jahr kurz hintereinander 2 Mal der Fall. Im Juli v. J. bemerkte Pat. im Urin wieder Blut. Einen besonderen Anlass für diese Blutungen weiss Pat. nicht anzugeben. Katheterisirt wurde er damals nicht. Nur die im vorigen Jahre aufgetretene Blutung führt er auf den Gebrauch der Elisabethquelle in Homburg v. d. H. zurück. Während Pat. bis Weihnachten v. J. durch das sehr häufige Uriniren belästigt wurde, trat am 3. Feiertage beim Versuch des Urinirens brennendes Gefühl in der Harnröhre auf und der Urin entleerte sich nur tropfenweise. Pat. consultirte jetzt einen Arzt, welcher den Katheter mehrmals einführte und die Blase ausspülte; er will dabei den Abgang eines ganz weissen, circa Zwanzigpfennigstückgrossen Klumpens beobachtet haben. Augenblicklich klagt Pat. über erschwertes Uriniren und Brennen in der Harnröhre. Seit circa 14 Tagen entleert er einen kleinbröckeligen Stuhl, weshalb er Klystiere bekam und Stuhlzäpfchen einführte; er wurde von seinem Arzt der chirurg. Klinik zur Behandlung überwiesen.

20. 1. 91. Status praesens: Kräftiger Herr mit gesundem Gesichtsausdruck. Urin sauer, stark sedimentirend, enthält Eiterzellen und Blasenepithelien, filtrirt Eiweiss. — Untersuchung in Narkose: Prostata mässig vergrössert. Die Blase fühlt sich bei bimanueller Untersuchung ziemlich verdickt an. Mit dem Löffelkatheter wird ein kleines Fetzchen mit reichlichem Blut herausbefördert; mikroskopisch erscheint das Fetzchen als geschichtetes Epithel, aus platten und geschwänzten Epithelien bestehend. Die Nieren sind nicht zu palpiren, auch nicht schmerzhaft. — 24. 1. 91. Cystoskopie in Narkose: Man sieht deutlich einen vergrösserten mittleren Prostatalappen. — 30. 1. 91. Pat. war nach der Untersuchung sehr unruhig, völlig verwirrt und aufgeregt. Der Zustand geht dann vorüber; der Urin enthält noch viel Eiweiss. Der in Aussicht genommene operative Eingriff soll bis zum Verschwinden des Eiweisses im Urin aufgeschoben werden. Patient wird während dessen nach Hause entlassen.

27. 2. 91. Wiederaufnahme: Patient, zu Hause angekommen, legte sich zu Bett, das er 14 Tage lang hütete. Er musste viel erbrechen. Fieber bestand nicht. Ohne Katheter vermochte Pat. nur mit grosser Anstrengung und unter heftigen Schmerzen tropfenweise den Urin zu entleeren. Der entleerte Urin war klar. Pat. wurde zu Hause seit Anfang Februar mit dem Metallkatheter katheterisirt, hat sich oft auch selbst katheterisirt. Blut ist im Urin nicht gewesen, abgesehen davon, dass sich vor ca. 14 Tagen nach dem Katheterisiren einige Tropfen Blut entleerten. — Status praesens: Eiweissprobe des Urins ergiebt sehr mässige Trübung. Reaction sauer. Pat. hat sich seit seiner Entlassung sehr erholt. Psychisch ist er jetzt ganz normal. — 2. 3. 91. Prostatectomia lateralis. Bei hochgelegtem Becken wird auf

dem Trendelenburg'schen Tisch nach von Dittel ohne wesentliche Blutung die Prostata freigelegt und ein kirschgrosses Stück aus dem linken Lappen exstirpirt. Die linke Samenblase wird breit eröffnet. Es werden dann noch weitere kleine Stücke abgetragen, und dabei wird die Harnröhre eröffnet. Letztere wird mit 3 Catgutnähten sofort wieder geschlossen. Das Gewebe der Prostata ist nicht überall gleichmässig; ein graurother, weicherer, abgegrenzter, runder Knoten, der an ein weiches Myom erinnert, unterscheidet sich deutlich von dem übrigen dunkleren und etwas derberen Gewebe, offenbar der normalen Prostata. Jodoformgaze-Tamponnade. — 18. 3. 91. Nach 3 Tagen wurde secundär genäht und drainirt. Ein Theil der Wunde musste wegen Verhaltung geöffnet werden. Der Verweilkatheter wurde nach 8 Tagen entfernt. Pat. lässt jetzt spontan etwa 2stündlich Urin, und zwar viel leichter als vor der Operation. Er muss nicht mehr lange pressen, um den Urin mit Schmerzen los zu werden, wie ehedem. Vollständig entleert wird die Blase dabei nicht. Bei dem täglichen Katheterismus wird immer noch ein Residualharn von ca. 50 Ccm. entleert. Derselbe ist dann leicht getrübt. Die Reaction ist sauer. Es bestehen noch Spuren von Eiweiss. — Durch eine feine Fistel, welche rein granulirt, wird ein geringer Theil des Urins entleert; das Meiste geht auf normalem Wege ab. — Das Allgemeinbefinden ist ebenso, wie die Stimmung des Pat. ausgezeichnet. Er steht jetzt täglich auf.

Nachtrag. Anfangs October 1891 theilte der Kranke brieflich mit, dass er keinerlei Beschwerden mehr habe.

M. H.! Die Beobachtungen sind noch zu wenig zahlreich und zu kurz, um ein endgültiges Urtheil über den Werth der neuen Operation abgeben zu können; allein so viel lässt sich doch jetzt schon sagen, 1) dass diese Methode zweifellos ungefährlicher ist, als der hohe Blasenschnitt und nachträgliche Ausschälung der vorspringenden Drüsentheile und 2) dass sie entschieden wirksam zu sein scheint insofern, als die Beschwerden der Patienten sich zunächst mildern, oder ganz verlieren. Ob freilich damit eine dauernde Verbesserung des Zustandes erzielt wird, lässt sich zunächst nicht mit Sicherheit beantworten.

---

2. Totalexstirpation der Prostata und Blase.

Am 16. 12. 90 wurde der chirurg. Klinik zu Marburg Seitens meines Collegen Mannkopff ein 53jähriger Pfarrer aus Oberhessen, Franz S., überwiesen. Derselbe litt angeblich seit 30 Jahren an Hämorrhoiden, überstand im Jahre 1866 ein Magenleiden, war aber sonst stets gesund. Im September 1890 bemerkte Pat. Blut im Urin, welches sich zwar bis zum nächsten Tage verlor, aber nicht ohne dass häufiger Urindrang zurückgeblieben wäre. Anfangs November wurde der Urin zum zweiten Male blutig, klärte sich schon am nächsten Tage, enthielt aber nach 2 Tagen wiederum Blut. Pat. suchte

nunmehr ärztliche Hülfe, da ihn besonders auch der Umstand ängstigte, dass der abgehende Harn wiederholt blutige Pfröpfe enthielt. Mit Anfang December konnte der Urin nur noch mit grosser Mühe tropfenweise entleert werden, war meistens bluthaltig und der Akt selber mit lebhaften Schmerzen verbunden.

Die mikroskopische Untersuchung der mit dem Urin abgehenden Zotten (Prof. Marchand) ergab in denselben das Vorhandensein eines überaus spärlichen Bindegewebsgerüstes, welches von einer sehr dicken Epithellage bedeckt war, und zwar einem dem Blasenepithel unähnlichen Epithel. Auch bildete dasselbe an mehreren Stellen alveolär angeordnete Gruppen. Nach diesem Befunde war das Vorhandensein eines Blasencarcinoms sehr wahrscheinlich geworden.

17. 12. Untersuchung in der Narkose. Es findet sich bei der Fingeruntersuchung im Rectum eine vergrösserte Prostata, in welcher mehrere erbsengrosse Knötchen fühlbar sind. Bei bimanueller Palpation lässt sich feststellen, dass die Prostata gegen ihre Umgebung ziemlich beweglich ist, sich aber gegen die Blase hin in eine diffuse Schwellung verliert. Innerhalb dieser Schwellung sind zwei derbe Stränge fühlbar, von denen der eine, dickere, sich an der rechten Seite der Hinterfläche der Blase in die Höhe zieht, der andere an derselben Stelle links. Sie entsprechen der Lage der Samenblasen. — Cystoskopie. Erst nach langem Ausspülen lässt sich der Blaseninhalt soweit klären, dass das Cystoskop eingeführt werden kann. Man bemerkt an der rechten und Hinterwand der Blase einen Tumor, dessen Oberfläche durchweg mit kurzen Zotten überdeckt ist. Genauere Feststellung der Grösse und Ausdehnung gelingt nicht, da das Medium sich sehr bald wieder trübt.

Am 31. 12. wird noch einmal eine Untersuchung in der Narkose unternommen und dabei eine weitere Vergrösserung neben geringerer Beweglichkeit der Prostata festgestellt. Die Cystoskopie misslingt wegen fortgesetzter Blutung aus dem Tumor.

Nach diesem Befunde konnte es nicht mehr zweifelhaft sein, dass wir es mit einem ziemlich schnell wachsenden Carcinom der Prostata zu thun hatten. Was aber war dem gegenüber zu thun?

Die Frage der Behandlung bösartiger Geschwülste der Prostata ist im Schoosse dieser Gesellschaft bereits erörtert worden. Adolph Stein[1]) hat auf dem Congress von 1889 alles diesbezügliche Material zusammengestellt und daraus seine Schlüsse gezogen. Wenn er nicht mehr als 8 Fälle aus der Literatur zusammengebracht hat, von denen ausserdem die Fälle von Demarquay nicht hierher gehören, da es sich um primäre Mastdarmcarcinome mit Fortpflanzung auf die Prostata handelt, so liegt das wohl daran, dass primäre Prostata- und Blasencarcinome in der Regel noch nicht scharf geschieden werden. Unter den in den letzten Jahresberichten

[1]) A. Stein, Ueber die Exstirpation der Prostata wegen maligner Neubildungen. Verhandlungen der Deutschen Gesellschaft für Chirurgie. 1889.

zahlreichen Fällen von Blasencarcinom, in welchen die Blase eröffnet und Theile der Geschwulst abgetragen wurden, ist sicherlich ein grosser, wenn nicht der grösseste Theil primäres Prostatacarcinom.

Die Fälle von partiellen Prostataexstirpationen, welche Stein erwähnt, können für diese Operation keineswegs einnehmen; die Kranken sind nach der Operation zweifellos schlechter daran als vorher, ja scheinen recht häufig dem Eingriff unmittelbar zu erliegen. Diese Erfahrung würde wohl schon früher solche Eingriffe verboten haben, wenn nicht die schwierige und häufig trügerische Diagnose manchen Fehlgriff entschuldigt hätte. Nachdem wir durch die Nitze'sche Cystoskopie in Verbindung mit zahlreichen anderen Hülfsmitteln in den Stand gesetzt sind, auch ein beginnendes Prostatacarcinom fast mit Sicherheit zu erkennen, kann die Berechtigung partieller Prostataexstirpationen zur Entfernung bösartiger Neubildungen unter keinen Umständen mehr zugestanden werden.

Aber auch die drei Totalexstirpationen, welche Stein zusammengestellt hat (Leisrinck 1, Czerny 2), feuern nicht gerade zur Nachahmung an. Zwei Patienten starben unmittelbar nach der Operation, einer (Czerny) 9 Monate nach derselben in einem recht jammervollen Zustande. Denn unter allen Umständen wird der Sphincter vesicae fortgenommen und Patient behält demnach Incontinenz, wenn nicht noch Schlimmeres eintritt, nämlich absolute Harnverhaltung in Folge narbiger Strictur. Aber selbst wenn die Resultate besser wären, die Operation ist eben grundsätzlich unrichtig. Sie ist schwierig und gefährlich, sie schafft gar keine Uebersicht des Operationsfeldes, so dass ein Rückfall des Uebels zu den grössesten Wahrscheinlichkeiten gehört, sie schafft endlich einen höchst unbefriedigenden Zustand, den Stein nur dadurch zu bessern hofft, dass er unter Verzicht auf einen Abfluss auf normalem Wege einen solchen über der Symphyse von vornherein herstellen will.

Eine rationelle Operation muss gegenüber einer bösartigen Neubildung der Prostata ganz radical vorgehen, d. h. ganz übersichtlich verfahren und alles dasjenige fortnehmen, was erfahrungsgemäss leicht mitergriffen wird, sowohl die Samenblasen, wie die ganze Harnblase. Die Operation des Prostatacarcinoms erfordert

also in der Regel die Exstirpation der ganzen Blase mit der Prostata.

Allein was dann beginnen mit den Harnleitern? Die Ausschälung der Blase allein ist in den letzten 10 Jahren mehrfach gemacht, von Sonnenburg wegen angeborener Ectopie, von Bardenheuer wegen maligner Neubildungen dieses Organes; allein auf eine besondere Versorgung der Harnleiter ist niemals Rücksicht genommen; man nähte sie einfach in die Bauchwunde ein.

Den hier einzuschlagenden Weg haben wir durch Rose[1]) kennen gelernt. In zwei Fällen von unheilbarer Communication der unteren Harnwege mit der Scheide stellte Rose eine umfangreiche Scheiden-Mastdarmfistel her, verschloss dann die Scheide und leitete so den Urin in den Darm. Die Mastdarmschleimhaut erträgt die Anwesenheit des Urins sehr gut, die Sphincteren halten ihn Stundenlang mit Sicherheit zurück.

Dass diese Angaben richtig sind, davon konnte ich mich im Jahre 1889 an einem entsprechenden Falle überzeugen. Wegen eines Clitoriscarcinoms war einer Frau in einem anderen Krankenhause die ganze Harnröhre mit der Sphincterengegend fortgenommen worden. Die Aermste, welche übrigens ein Recidiv ihres Leidens nicht bekam, litt seitdem an unheilbarer Incontinenz. Ich machte an ihr die Rose'sche Operation und obwohl die Heilung der Colpokleisis nur bis auf eine feine Fistel gelang, welche noch etwas Urin durchtreten liess, so fühlte sich die Kranke doch überaus glücklich, da sie den Urin im Uebrigen Stunden lang zu halten im Stande war. Sie verweigerte es deshalb, sich die kleine Fistel, von der sie wenig belästigt wurde, noch nachträglich schliessen zu lassen.

Diesen Erwägungen entsprechend beschloss ich die Exstirpation der ganzen Blase und Prostata nebst anhängenden Samenblasen, sowie die Einfügung der Harnleiter in den Mastdarm. Die technische Ausführbarkeit des entworfenen Operationsplanes wurde zunächst an der Leiche geprüft und nennenswerthe Schwierigkeiten dabei nicht gefunden. Auch am Lebenden hat sich, wie ich vorweg bemerken will, kein unerwartetes Hinderniss herausgestellt; die Operation konnte vielmehr

[1]) E. Rose, Ueber die Anlage einer Harnröhre im Mastdarm und die Schwierigkeiten dieser Operation. Therapeutische Monatshefte. November 1887.

in allen ihren Phasen genau programmmässig zu Ende geführt werden.

Das Hauptbedenken knüpfte sich an die zu erwartende Blutung und war daher die Hochlagerung des Beckens auf dem von Trendelenburg angegebenen Operationsstuhl in's Auge gefasst worden. Ich kann die Gelegenheit nicht vorübergehen lassen, ohne dieser Methode die höchste Anerkennung zu zollen. Die Hochlagerung des Beckens hat eine grosse Zahl von Operationen in der Bauchhöhle und am Becken nicht nur sehr bequem, weil ausserordentlich übersichtlich gemacht: sie schützt auch in einer bisher ungeahnten Weise vor Blutverlust. Die Blutung aus Capillaren fehlt fast ganz, die venöse Blutung wird sehr gering und nur die Arterien bluten, aber sichtlich weniger, als bei tief liegendem Becken. Die Methode hat also der operativen Technik in diesen Körpergegenden einen ganz ausserordentlichen Gewinn gebracht.

Die Operation wurde auf den 3. Januar 1891 festgesetzt. Zwar litt Patient gerade in jenen Tagen an einem mässigen Bronchialkatarrh, allein ich glaubte dennoch den Eingriff bei dem nachweisbaren Fortschritt des Uebels nicht länger aufschieben zu dürfen. Leider hat sich gerade diese anscheinend unbedeutende Affection als verhängnissvoll erwiesen.

Operation. Der Kranke wurde auf den Trendelenburg'schen Drehstuhl gelegt, zunächst in horizontaler Stellung, und dann betäubt. Dann wurde durch Senkung des Oberkörpers eine Beckenhochlagerung hergestellt, die Blase mit Wasser gefüllt und die Operation durch einen 12 Ctm. langen Schnitt von der Symphyse nach aufwärts begonnen. Der obere Rand der Symphyse wurde nach Helferich's Vorschlag mit dem Meissel abgetragen, um recht viel Raum zu gewinnen. Die Blase wurde sodann in typischer Weise eröffnet. Man erblickte nun in ganz übersichtlicher Weise im Trigonum und in die rechte Seitenwand übergreifend einen mehr als wallnussgrossen, von Phosphaten incrustirten, zottigen Tumor, dessen infiltrirte Basis das Carcinom unschwer erkennen liess. Nachdem auf diese Weise die Unmöglichkeit einer isolirten Exstirpation des Tumors ausser Zweifel gestellt war, wurde die Blase wieder fest vernäht, von Neuem mit Wasser gefüllt und nun an die Ausschälung des Organes gegangen. Zunächst wurde der Bauchfellüberzug oben, zu den Seiten und nach hinten stumpf abgeschoben, wobei trotz grosser Vorsicht dieser Ueberzug an zwei Stellen riss, aber sofort wieder genäht wurde. Nur selten musste bei der Ablösung mit einigen Scheerenschnitten nachgeholfen werden; sonst ging dieselbe im ganzen Umfange mit ganz geringfügiger Blutung von Statten. Nun wurde der Tisch herumgedreht, das Fussende noch etwas gehoben und die Dammgegend durch die Klappe hindurch zugängig

gemacht. Durch einen 8 Ctm. langen Schnitt in der Mittellinie wird die Pars membranacea urethrae rasch freigelegt, quer durchtrennt und nun abwechselnd stumpf und schneidend die Prostata vom Rectum, sowie von den seitlichen Verbindungen mit der Fascia pelvis und dem Beckenbindegewebe freigemacht. Auch die Ligamenta pubo-prostatica wurden durchschnitten, so dass nun beide Hände sich hinter der Symphyse berührten. Schliesslich hingen Prostata und Blase nur noch an dem die Harnleiter umgebenden Bindegewebe fest. Die Blutung war auch bei diesem Akte der Operation ausserordentlich gering gewesen. — Nunmehr wird der Tisch wieder herumgedreht, das Becken aber bleibt stark erhöht. Es machte gewisse Schwierigkeiten, die unteren Enden der Ureteren zu finden, und da Gewicht darauf gelegt werden musste, dieselben in einer Ebene zu durchschneiden, welche die Einfügung der Stümpfe in den Mastdarm erleichtert, so wurde die Blase wieder eröffnet, die Blasenmündung der Harnleiter aufgesucht, sodann die Harnleiter ausserhalb der Blase isolirt, locker oberhalb mit einem Faden umgeben, damit das Operationsfeld nicht fortgesetzt mit Urin überschwemmt würde und durchschnitten. Die Durchschneidung geschah nicht quer, sondern schief von vorn und unten nach hinten und oben, so dass die Schnittfläche sich zwanglos der vorderen Mastdarmwand anlegte. Blase und Prostata liessen sich nunmehr leicht herausheben; ein ungeheuerer Defect klaffte dem Beschauer hinter der Symphyse entgegen.

Es folgte die Einnähung der Harnleiter in den Mastdarm. In den letzteren wurde ein silberner männlicher Katheter eingeführt und damit zunächst die linke Vorderwand desselben hervorgedrängt. Nachdem die probeweise Anpassung des abgeschnittenen l. Harnleiters ergeben hatte, dass derselbe sich bequem an dieser Stelle einfügen lassen werde, wurde der Mastdarm auf der Spitze des vorgedrängten Katheters durchschnitten und ein rundlicher Defect in demselben durch Abtragen eines Längsstreifens seiner Wand hergestellt. Dann folgte die Vernähung in der Art, dass von innen her Schleimhaut des Mastdarmes mit Schleimhaut des Harnleiters durch eine Seidennaht zusammengefügt wurde so, dass der Knoten nach dem Mastdarmlumen hin zu liegen kam, und in gleicher Weise noch ein bis zwei weitere Seidennähte angelegt. Dann wurde der oben den Harnleiter zusammenschnürende Faden gelöst, die Durchgängigkeit des Canales an dem aussickernden Urin geprüft, der Harnleiterstumpf in die Oeffnung des Mastdarmes versenkt und von aussen her durch einige Catgutnähte rund herum in seiner Lage befestigt. Ebenso wurde auch der rechte Harnleiter eingenäht. — Ich will aber gleich hier bemerken, dass die Catgutnähte sich nicht bewährt haben, weil sie nicht lange genug halten. Man wird in Zukunft auch für diese äusseren Nähte Seidenfäden wählen müssen. — Die grosse Wundhöhle wurde mit einer dünnen Schicht Jodoformmull, dann mit sterilisirtem Mull tamponnirt, das Ganze mit einer Beckenbinde befestigt, welche auch den in die Dammwunde geschobenen Tampon festhielt.

Weiterer Verlauf. Die Operation hatte nahezu 2 Stunden gedauert. Pat. hatte gegen das Ende derselben einen kleinen, schnellen Puls bekommen. Es wurden daher zahlreiche subcutane Campher-Injectionen verabreicht und

der Kranke in ein gewärmtes Bett gebracht. Die Collapserscheinungen hielten bis zur Nacht an, um dann einer sichtlichen Besserung Platz zu machen. Nach 12 Stunden musste der Verband wegen starker Durchtränkung gewechselt werden und das wiederholte sich in 24 Stunden etwa 2 mal. Unter brodelndem Geräusch ergoss sich etwa jede halbe Stunde der Urin aus dem After in den Verband, daher die Nothwendigkeit häufigen Verbandwechsels. — 4. 1. Häufiger Singultus. Leib weich, unempfindlich, wenig aufgetrieben. — 5. 1. Puls noch sehr frequent, 130, hat sich aber seit gestern in seiner Spannung gehoben. Kein Fieber. Wunde ganz reactionslos, beginnt zu granuliren. Wechsel des Tampons. — 6. 1. Abends. Sämmtlicher Urin fliesst durch die Wunde ab, welche übrigens ganz rein ist und sich durch Vorschieben des Bauchfellsackes in's kleine Becken sehr erheblich verkleinert hat. — 7. 1. Zur Sicherung des Abflusses wurde ein Drain von oben nach dem Damm durchgezogen. Pat. hustet viel, aber ohne Auswurf; Puls frequent, klein. Diese letztgenannten Symptome nehmen bei ganz klarem Bewusstsein immer zu; Abends Trachealrasseln, Tod um 11 Uhr Abends, am 5. Tage nach der Operation.

Die Section wurde am 8. 1. 91 durch Prof. Marchand vorgenommen, welcher folgendes Sectionsprotocoll dictirte:

Grosse männliche Leiche. Blasse Haut, kräftige Muskulatur, ziemlich starke Todtenstarre. In der Mittellinie an der vorderen Bauchwand eine 13 Ctm. lange, in der Mitte fast 7 Ctm. klaffende Längswunde, welche unten dicht an der Wurzel des Penis endet, nach oben 6 Ctm. unter dem Nabel. Die Ränder der Wunde sind ziemlich glatt und werden seitlich durch das durchtrennte Unterhautfett gebildet, welches hier eine Dicke von circa 1 bis $1^1/_2$ Ctm. besitzt. Zum grössten Theile wird der Grund der Wunde eingenommen durch eine ziemlich glatte, vorgewölbte Fläche von bläulich-rother Farbe, welche der nach aussen gekehrten Fläche des Peritoneums der vorderen Bauchwand entspricht. Nach abwärts führt die Wunde weit in die Tiefe des kleinen Beckens hinein, so dass man mit der Hand hinter der Symphyse bis zur Dammgegend gelangt, seitlich bis an die Aussenwand des kleinen Beckens. Der obere Rand der Symphyse und des linken Schambeines zeigt einen flachen Ausschnitt von rauher Beschaffenheit, durch Abmeisselung entstanden. Die Oberfläche dieser Theile ist etwas gelblich-grau. Eine zweite, 7 Ctm. lange Längswunde durchtrennte den Damm in der Mittellinie vom Vorderrande des Anus bis zum Scrotum. Diese Wunde steht in offener Verbindung mit der eben beschriebenen. Die Wundflächen zeigen nur wenige graugelbliche schmierige Auflagerungen, besonders in den seitlichen, tieferen Buchten, jedoch nirgends eigentliche Ansammlungen von Eiter, ebenso wenig grössere Fetzen von nekrotischem Gewebe. Die rechte Hälfte des Scrotums ist stark vergrössert, ziemlich prall gespannt, Tunica vaginalis des rechten Hodens ungefähr bis zu Gänseeigrösse ausgedehnt, in eine dünnwandige durchscheinende Cyste umgewandelt, an deren unterem Ende der Hoden liegt. Der linke Hoden klein, Tunica vaginalis stellenweise adhärent an der Albuginea.

Nach Eröffnung der Bauchhöhle zeigen sich die Dünndarmschlingen

hinter dem freigelegten Theil des Peritoneums ziemlich stark ausgedehnt, unter einander und mit dem Peritoneum der vorderen Bauchwand verklebt. Serosa der Darmschlingen mehr oder weniger geröthet, hauptsächlich in Streifen an den Berührungsstellen und hier gleichzeitig mit streifigen, fibrinösen Auflagerungen versehen. Das Peritoneum parietale, besonders in den mittleren Theilen der abgelösten Partie fleckig geröthet, ebenfalls mit fibrinösen Auflagerungen, jedoch in geringerem Umfange versehen, besonders im Bereich einer ca. 5-Markstückgrossen Stelle in der Mitte, wo das Peritoneum sehr dünn und ziemlich blass röthlich-gelb gefärbt ist, jedoch ohne ausgesprochene Nekrose. An 3 Stellen sind Continuitätstrennungen des Peritoneum bemerkbar, durch Nähte geschlossen. In der Tiefe der Bauchhöhle findet sich etwas trübe, graugelbliche Flüssigkeit. Zur näheren Untersuchung werden die Organe des kleinen Beckens mit der Symphyse und den angrenzenden Knochentheilen, sowie mit beiden Nieren und Ureteren im Zusammenhang herausgenommen. Im Grunde der grossen Wundhöhle kommt die vordere Fläche des Rectum zum Vorschein, welches in einer Ausdehnung von circa 8 Ctm. nach aufwärts bis zur Anheftungsstelle des Peritoneum freigelegt ist. In dieser Gegend finden sich zahlreiche Seiden- und Catgutnähte in der Wand des Rectums, welche, wie sich nachher zeigt, zum Theil die Fixirung der Ureteren bezweckt haben. Bei der Sondirung beider Ureteren von oben gelangt man bis zu diesem Theile der Aussenwand des Rectums; jedoch öffnet sich sowohl der rechte wie der linke Ureter frei in die Wundhöhle, indem gleichzeitig an der entsprechenden Stelle des Rectum eine Oeffnung in dieses hineinführt. Nach der Aufschneidung des Rectum von hinten sind die beiden Oeffnungen innerhalb der sehr wenig veränderten Schleimhaut 7—9 Ctm. oberhalb des Anus erkennbar, die rechte höher als die linke, beide etwa 2 Ctm. von einander entfernt.

Zu beiden Seiten des kleinen Beckens kommen in reichlichem Fettgewebe, besonders in der nächsten Nachbarschaft der grossen Gefässe, ziemlich zahlreiche Knoten von derber Consistenz und gelblich-weisser Farbe zum Vorschein, welche sich zum Theil deutlich als infiltrirte Drüsen erweisen. Einige derselben wölben die Wand der V. iliaca etwas nach einwärts vor. Ein Theil dieser Knoten ist weich, lässt bei Druck einen weisslichen Saft austreten, andere sind fester, mehr homogen, käseähnlich. Auch die Drüsen in der Umgebung der Bauchaorta sind stark vergrössert und in derselben Weise infiltrirt.

Ureteren nicht erweitert. Beide Nieren von gewöhnlicher Grösse, grauröthlicher Farbe, glatter Oberfläche, an welcher besonders links ziemlich zahlreiche confluirende, rundliche Herde von gelblich-weisser Farbe hervortreten, die sich zum Theil streifenförmig in die Tiefe hinein, stellenweise durch die Marksubstanz hindurch in weisslichen Streifen fortsetzen. Die Umgebung stellenweise etwas geröthet. In der rechten Niere sind ähnliche Herdchen vorhanden, jedoch mehr vereinzelt. Schleimhaut des Nierenbeckens etwas geröthet und besonders in den Kelchen mit trüber, graugelblicher Flüssigkeit bedeckt.

Milz sehr klein, schlaff und blass. Kapsel verdickt, an einem Ende adhärent.

Leber ebenfalls klein, von röthlich-gelbbrauner Farbe, mit kleinen, ziemlich deutlichen, gelblich umsäumten Fleckchen.

Im Magen reichlich flüssiger, schmutzig-brauner Inhalt. Seine Schleimhaut ist dick, mit zähem Schleim bedeckt. An einzelnen Stellen, besonders im Pylorustheil, kleine rundliche, zum Theil noch bräunlich verfärbte Substanzverluste. Ein grösserer, ähnlicher, länglich geformter Fleck findet sich dicht unter dem Pylorus im Duodenum, von 3 Ctm. Länge, $^1/_2$—1 Ctm. Breite, mit leicht verdicktem Rande und fleckigem, braunem Grunde, welcher ziemlich durch die Dicke der Schleimhaut hindurchgeht.

Zwerchfell beiderseits zwischen 4. und 5. Rippe.

Beide Lungen stark ausgedehnt, besonders die rechte. Vordere Ränder, links und rechts, blass, mit stark erweiterten, stellenweise grossblasigen Alveolen. Die hinteren Partieen besonders im unteren Lappen weniger ausgedehnt, blutreicher und das ganze Parenchym mit schleimiger Flüssigkeit durchtränkt. Der untere Lappen der linken Lunge zum grossen Theile derb, auf dem Durchschnitt mit zahlreichen, theilweise confluirenden Infiltrationsherden von blass grauröthlicher oder mehr gelblicher Färbung, vielfach deutlich an der Interlobulargrenze aufhörend, bedeckt. Dazwischen ödematöses, weniger lufthaltiges Gewebe.

Herz ziemlich gross. Der rechte Ventrikel etwas dickwandig, jedoch nicht erweitert. Klappen ohne Veränderung bis auf geringe Verdickungen an den Aortenklappen und den Klappenzipfeln der Mitralis. Auch die Intima der Aorta zeigt leichte, gelbliche Verdickungen. Muskulatur röthlich braun, nicht deutlich fleckig.

Diagnose: Exstirpatio vesicae urinariae et prostatae propter Carcinoma prostatae et vesicae. Peritonitis circumscripta fibrinosa. Pneumonia lobularis lobi inf. sin. Oedema pulmonum. Hydrocele dextr. Infiltratio carcinomatosa glandularum retroperitonealium. Hepar adiposum atrophicum.

Die ausgeschnittene Blase wurde sofort nach der Methode von Thiersch mit Alcohol gefüllt und dann in Spiritus aufbewahrt. Nach vollkommener Härtung wurde sie aufgeschnitten und rührt die nachstehende Beschreibung des Befundes gleichfalls von Prof. Marchand her.

Die exstirpirte Blase ist nach vorhergegangener Füllung mit Alcohol gehärtet. Der Durchmesser von oben bis unten beträgt 12 Ctm., in der Richtung von vorn nach hinten 6, die grösste Breite 8 Ctm. An der Aussenfläche haften unregelmässige Fetzen von Fett und Bindegewebe. Die Gestalt ist stumpf kegelförmig, an der hinteren Fläche sieht man beiderseits nahe dem Aussenrande das abgeschnittene untere Ende der Ureteren. Die Prostata ist stark vergrössert, ziemlich deutlich von der Blase abgesetzt, die rechte Hälfte etwas umfangreicher als die linke, die Gegend der rechten Samenblase bildet eine stärkere, etwas höckerige Vorwölbung von sehr fester Consistenz, welche sich unmittelbar an die Prostata nach hinten anschliesst. Die linke Samenblase ist in ihrer Form noch erkennbar, anscheinend nicht vergrössert. Auf einem

Medianschnitt durch die Vorderwand der Harnblase, welcher die Harnröhre und die Prostata ziemlich genau in der Mitte durchtrennt hat, zeigt sich die Harnblasenwand ziemlich stark verdickt, stellenweise bis 1 Ctm., grösstentheils in Folge von Zunahme der Muskulatur, welche auch an der Innenfläche in Form stärkerer Balken stellenweise hervortritt, ohne dass jedoch tiefere Ausbuchtungen dazwischen vorhanden sind. Die Schleimhaut im Fundus ist ziemlich glatt oder nur schwach gerunzelt, nach abwärts, besonders am hinteren Theile, eigenthümlich rauh durch kleine papilläre und faltige Hervorragungen. Die Prostata besitzt auf dem Durchschnitt eine grösste Dicke von $3^1/_2$ Ctm., ihr mittlerer Lappen bildet eine flache Vorwölbung nach innen und an der Oberfläche kommt jederseits neben und hinter dem Orificium vesicae eine höckerige Geschwulstmasse zum Vorschein. Die der rechten Seite besitzt einen Breitendurchmesser von fast $2^1/_2$ Ctm. bei einer Höhe von $1^1/_2$ Ctm. Die Oberfläche ist stark zerklüftet, sondert sich in eine Anzahl grob-papillärer Abtheilungen, welche oberflächlich zum Theil zerfallen sind. Die Geschwulstmasse der linken Seite ist im Ganzen ebenso beschaffen, sie erhebt sich unmittelbar neben der Harnröhrenmündung und die hier befindlichen Wucherungen haben eine glattere Oberfläche, während der Gipfel der Geschwulst in ähnlicher Weise zerklüftet und zottig erscheint, wie rechts. Der Durchschnitt der Prostata ist grösstentheils derb und homogen, in der Mitte derselben kommt jedoch eine länglich runde, scharf abgegrenzte Geschwulstmasse zum Vorschein von $1^1/_2$ Ctm. Länge und 1 Ctm. Höhe, welche am unteren Umfange wieder durch eine derbere Schicht von 5—6 Mm. Dicke begrenzt wird. Weiter nach hinten befinden sich noch einige kleinere rundliche, ähnlich beschaffene Durchschnitte, welche von der etwas angeschnittenen linken Samenblase herrühren. Zur näheren Untersuchung wurde ein Frontaldurchschnitt durch den unteren Theil der linken Hälfte des Präparates gemacht, welcher die Prostata etwas näher an ihrem hinteren Umfange durchtrennt und nach aufwärts ziemlich durch die Mitte der linksseitigen Blasengeschwulst hindurchgeht (A). Ein zweiter Durchschnitt wurde durch die rechte Hälfte in schräger Richtung so hindurchgeführt, dass die stark vergrösserte Samenblase und die rechte Hälfte der Prostata im Zusammenhange zu übersehen sind (B). Von diesen beiden Stellen wurden flache Scheiben zur mikroskopischen Untersuchung abgetragen, ausserdem noch Theile der linksseitigen Blasengeschwulst.

Resultat der mikroskopischen Untersuchung. Durchschnitt A. (vergl. Fig. 1.). Mikroskopische Schnitte, welche die ganze Hälfte der Prostata und den angrenzenden Theil der Blasenwand mit Einschluss der linken Blasengeschwulst umfassen, wurden nach Einbettung des Präparates in Celloidin hergestellt und theils mit Hämatoxylin-Eosin, theils mit Pikrocarmin gefärbt. Bereits bei makroskopischer Betrachtung, noch deutlicher bei Loupenvergrösserung, erkennt man das grösstentheils noch gut erhaltene Gewebe der Prostata, deren Drüsenschläuche besonders an der Peripherie zum Theil stark erweitert und vielfach mit geronnener Inhaltsmasse gefüllt sind (vgl. Fig. 2, a). Am unteren und medialen Theile finden sich an Stelle der normalen Schläuche kleinere und grössere, unregelmässig

rundliche Räume, welche mit soliden Massen gefüllt sind und durch ihre dunklere Färbung sehr deutlich hervortreten. Eine grössere, ähnlich beschaffene Geschwulstmasse findet sich in der Nähe des medialen Schnittrandes und entspricht einem Theile des bei der makroskopischen Beschreibung erwähnten Geschwulstknotens. Der Durchmesser dieses Abschnittes der Prostata beträgt von unten nach oben $2^1/_2$ Ctm., daran schliesst sich eine bis 1 Ctm. dicke Schicht, welche aus Muskelbündeln besteht, die theils längs, theils quer, theils schräg durchschnitten sind. Nach aussen gehen dieselben

Fig. 1.

Sagittal-Durchschnitt des Carcinoma prostatae ($^1/_1$ n. Gr.).

a Papilläre Geschwulst, in die Blase vorspringend.
b Carcinomatöse Prostata.
c Spaltraum zwischen papillärem Blasentumor und normaler Blasenwand.

in die Seitenwand der Harnblase über, deren Durchmesser hier etwa $^1/_2$ Ctm. misst. Oberhalb der Muskelschicht erhebt sich die frei in die Blase hineinragende Geschwulstmasse, deren Basis $1^1/_2$ Ctm. beträgt, nach aussen bis dicht an die Blasenwand hinanreicht; nach aufwärts verbreitert sich die Geschwulstmasse bis zu 2 Ctm. und lässt auf dem Durchschnitt einen im Ganzen radiär-streifigen Bau erkennen; an der Basis erstrecken sich zahlreiche unregelmässig rundliche Wucherungen zwischen die oberflächlichen Muskellagen hinein, auch sieht man zwischen diesen weiter in der Tiefe mehrere verstreute rundliche Durchschnitte von derselben Beschaffenheit, wodurch eine Verbindung zwischen den oberflächlich und in der eigentlichen Prostata gelegenen Geschwulstmassen hergestellt wird.

Durchschnitt B. Die Schnitte umfassen die gesammte stark vergrösserte Samenblase, deren Länge etwa $4^1/_2$ Ctm. beträgt, sowie die rechte Hälfte der Prostata in einer Länge von etwa $2^1/_2$ Ctm. An der medialen Seite der ersteren kommt Fettgewebe sowie glatte Muskulatur mit vorwiegender Längsrichtung zum Vorschein, welche dem unteren Theil der Blasenwand angehört, an der lateralen Seite Fett und Bindegewebe, welches von einer grösseren Anzahl unregelmässig gestalteter, mit Geschwulstmassen ausgefüllter Räume durchsetzt ist. Am hinteren Umfange kommt noch ein kleiner Abschnitt der Samenblase zum Vorschein, welcher nicht verändert erscheint. Der grösste Theil der Samenblase dagegen lässt sehr ausgedehnte, unregelmässig buchtige und mit einander zusammenhängende Räume erkennen, welche ganz durch dichte Geschwulstmasse gefüllt sind. Dazwischen liegen dickwandige, anscheinend stark zusammengefaltete Theile der Samenblase, welche einen wohlerhaltenen Epithelüberzug besitzen. Der ganze Durchschnitt der Prostata ist durchsetzt von sehr unregelmässig gestalteten, vielfach mit einander communicirenden Hohlräumen, welche grösstentheils an die Stelle der normalen Drüsenschläuche getreten, zum Theil aber auch als neu entstanden zu betrachten sind. Dazwischen sieht man an verschiedenen Stellen noch Reste wohlerhaltener Drüsenschläuche, besonders in der Nähe des hinteren Randes. Ueber die Grenze der Prostata hinaus erstrecken sich in das umgebende Gewebe die oben erwähnten Einlagerungen von Geschwulstmasse, welche grösstentheils die Form unregelmässig gestalteter Zapfen besitzen.

Die Untersuchung der Geschwulstmassen bei stärkerer Vergrösserung ergiebt im Ganzen sehr übereinstimmende Verhältnisse.

1) Blasentumor. Man erkennt in der Geschwulst eine grosse Anzahl von Gefässen, welche grösstentheils in radiärer Richtung von der Basis aufsteigen, in der Nähe derselben noch von etwas stärkeren Bindegewebszügen begleitet, an welche sich stellenweise auch noch Bündel glatter Muskelfasern anschliessen. Mehr nach der Oberfläche bilden die Gefässe immer reichlichere Verästelungen, werden dabei dünnwandiger und zum Theil sehr erweitert, so dass sie vielfach in den oberflächlichen Partieen sehr weite, stark gefüllte Bluträume mit capillärer Wandung darstellen. Die hierdurch gebildeten Bälkchen des Stützgewebes sind überall mit dichten Zellenmassen besetzt, welche vielfach noch deutliche cylindrische Formen erkennen lassen; an vielen Stellen bilden die Cylinderzellen eine einfache Schicht an der Oberfläche der Bälkchen, an anderen Stellen sind sie mehrschichtig, häufig bleibt aber zwischen den einander gegenüberliegenden Zelllagen, welche die benachbarten Gefässbälkchen bekleiden, ein deutlicher Spaltraum, welcher je nach der Richtung des Durchschnittes entweder unregelmässig längliche oder mehr rundliche oder verästelte Form besitzt. An anderen Stellen, besonders in den tieferen Theilen, werden diese Spalträume spärlicher, indem durch stärkere Wucherung der Zellen der ganze Raum zwischen den Gerüstbälkchen ausgefüllt wird. In der nächsten Nähe der Oberfläche ist die Geschwulstmasse vielfach hämorrhagisch in Zerfall begriffen. (Theile derselben, welche bereits intra vitam entleert worden waren und zur Untersuchung gelangten, liessen

Fig. 2.

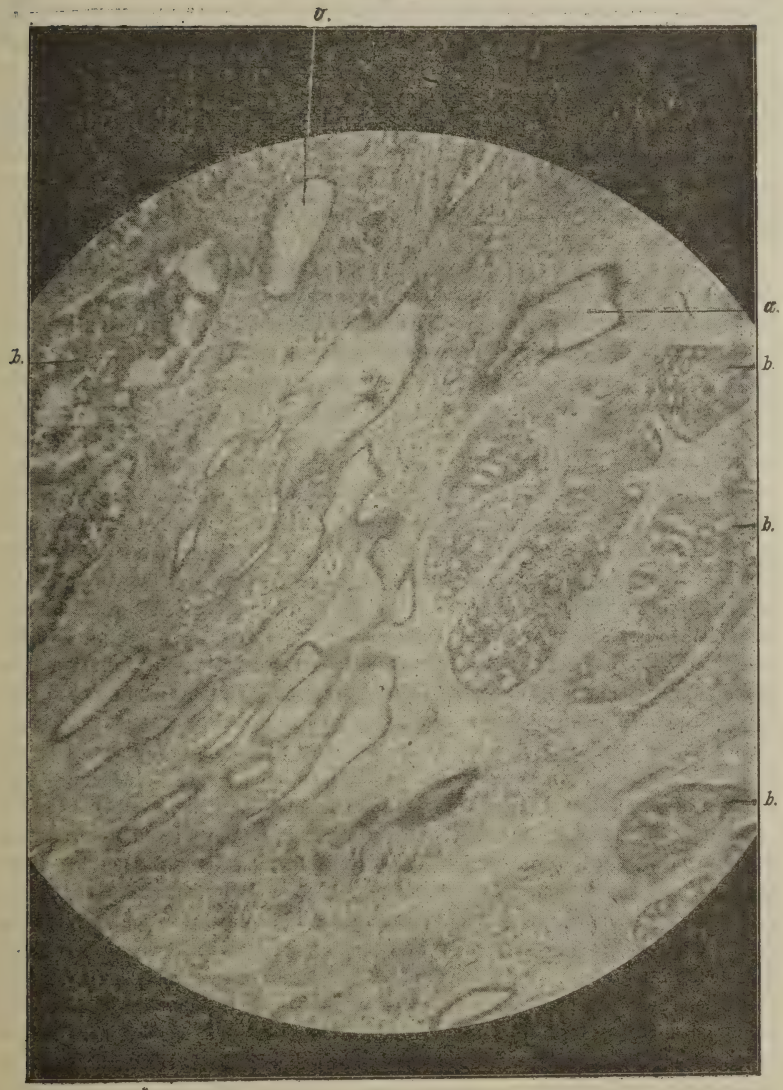

Carcinoma prostatae (bei starker Vergrösserung).
a Stark erweiterte Drüsenschläuche. b Krebsalveolen.

den gleichen Bau erkennen, wie die noch vorhandene Geschwulst.) Am Uebergang der Geschwulstbasis auf die seitliche Blasenwand zeigt sich, dass das sehr verdickte Epithel der letzteren, allmälig dünner werdend, sich bis auf den untersten Theil der Geschwulst fortsetzt, ohne jedoch irgend welche

Spuren einer Wucherung in das Gewebe der Schleimhaut hinein erkennen zu lassen. Die Letztere ist stark mit Leukocyten infiltrirt, welche sich auch vielfach zwischen den Epithelzellen vorfinden. Die Geschwulstmassen, welche an der Basis des Haupttumors zwischen die Muskelbündel eindringen, haben im Ganzen denselben Bau wie der erstere, vielfach kommen aber auch schmale Zellschläuche zum Vorschein, offenbar die Anfänge der fortschreitenden Wucherung in den Spalträumen des Bindegewebes. Die Zellen sind hier meist unregelmässig polyedrisch, dicht aneinander gedrängt, in den grösseren Räumen nehmen jedoch auch hier die dem Rande zunächst liegenden Zellen die cylindrische Anordnung an.

2) Die Geschwulst der Prostata. Die erhaltenen Drüsenschläuche der linken Hälfte lassen bei stärkerer Vergrösserung eine mehr oder weniger deutliche Auskleidung mit einer einfachen Schicht von Cylinderzellen erkennen, deren Kern in der Nähe der Basis liegt, während der dem Lumen zugekehrte Theil hell und durchscheinend ist. In den erweiterten Schläuchen ist der Epithelbelag in der Regel stark abgeflacht, das Lumen mit feinkörnigen oder homogenen Massen ausgefüllt, in welchen vielfach lose Zellhaufen, grösstentheils deutliche Leukocyten, mit mehreren Kernen vorhanden sind. Das Zwischengewebe wird durch derbfaserige Stränge von vielfach durcheinander geflochtenen Muskelfasern gebildet. In den unteren medialen Theilen sind die Drüsenräume der Prostata vielfach mit denselben Zellenmassen ausgefüllt wie oben beschrieben und zwar sind auch hier die Geschwulstzellen von zahlreichen dünnwandigen Capillaren durchzogen, welche ein zartes Stroma bilden. Zwischen den grösseren Räumen kommen im Zwischengewebe zahlreiche Zellhäufchen zum Vorschein, welche allmälig zu grösseren Massen confluiren. Im Bereiche der rechten Hälfte der Prostata sind die unregelmässig gestalteten Geschwulstalveolen, wie bereits oben erwähnt, sehr dicht zusammengedrängt, vielfach noch deutlich in ihrer Form den ausgedehnten Lymphspalten entsprechend, dazwischen kommen noch Drüsenschläuche zum Vorschein, deren Epithelüberzug allem Anschein nach in starker Wucherung begriffen ist, wodurch das Lumen erheblich eingeengt erscheint. In den grösseren Hohlräumen, wie sie dann namentlich auch im Bereiche der infiltrirten Samenblase vorhanden sind, kehrt immer deutlicher derselbe Bau wieder, der an dem Blasentumor beschrieben wurde, indem hier das Grundgewebe durch sehr zahlreiche, meist sehr zarte, gefässführende Bälkchen gebildet wird, welche an ihrer Oberfläche einen mehr oder weniger stark gewucherten Ueberzug von Cylinderepithelien besitzen; bei einzelnen Stellen sieht man in dem Hohlraume vollständig isolirte gefässhaltige Zotten und Sprossen mit Cylinderepithel, welche in einer homogenen, feinkörnigen oder deutlich aus extravasirtem Blut bestehenden Grundsubstanz eingelagert sind. In einzelnen weniger veränderten Theilen, welche deutlich der Samenblase angehören, besonders in der Nähe des hinteren Umfanges, sieht man feinkörnige Massen, grösstentheils aus zerfallenen Leukocyten bestehend, sowie homogene, durch Hämatoxylin sehr dunkel gefärbte Gerinnungsmassen.

Schnitte aus den infiltrirten Retroperitonealdrüsen zeigen genau dieselbe

Anordnung des Geschwulstgewebes, jedoch vielfach mit Uebergängen zu diffus infiltrirten Alveolen und Spalträumen, welche sich auch vielfach in das umgebende verdichtete Bindegewebe hinein erstrecken.

Aus dem makroskopischen und mikroskopischen Verhalten der Geschwulst geht hervor, dass dieselbe ihren Ursprung in der Prostata und zwar höchstwahrscheinlich in der rechten Hälfte genommen und sich von hier aus einerseits auf die rechte Samenblase, andererseits durch allmäliges Fortschreiten im Gewebe der Prostata und ihrer Umgebung auf den Blasengrund ausgedehnt hat.

Wir haben diesem Bericht nur noch wenige Worte hinzuzufügen. Der Versuch ein Prostata-Carcinom durch Totalexstirpation der Prostata und Blase zu beseitigen, welcher hier zum ersten Male unternommen worden ist, misslang, indem der Kranke am 5. Tage nach der Operation zu Grunde ging. Indessen er starb an einer Affection, welche in keinem nothwendigen Zusammenhang mit dem Grundleiden steht, d. h. an einer intercurrenten Pneumonie. Im Uebrigen aber ist der Beweis erbracht, dass die Operation technisch ausführbar ist und sehr wohl zum Ziel führen kann; die vorliegende Erfahrung wird uns also nicht abhalten dürfen auf dem betretenen Wege fortzuschreiten. Auch der Umstand wird uns nicht davon abhalten dürfen, dass bereits ziemlich ausgedehnte Lymphdrüsenaffectionen vorhanden waren; wissen wir doch aus sonstigen Erfahrungen, dass die Prostata-Carcinome durchaus nicht regelmässig und meist erst spät zu Drüseninfiltrationen führen. Wir stehen eben hier vor einer neuen Variation der zwei Aufgaben, welche uns bei jedem Carcinom erwachsen: der frühzeitigen Diagnose und einer radicalen Operation. Die Hülfsmittel, welche uns heute zu Gebote stehen, lassen die frühzeitige Erkenntniss eines Prostata-Carcinoms sehr wohl zu; und so steht denn zu hoffen, dass auch diese Erkrankungsgruppe einst nicht so unangreifbar und aussichtslos erscheinen werde, als es bisher der Fall gewesen.

XXIV.

Ueber Bassini's Methode der Radicaloperation des Leistenbruches.

Von

Dr. Th. Escher,

Primararzt am Städtischen Krankenhause in Triest.[1])

M. H.! Ich darf wohl die voriges Jahr in Langenbeck's Archiv erschienene Mittheilung Bassini's über seine Methode der Radicaloperation des Leistenbruches als bekannt voraussetzen. — Dieselbe bezweckt ausser der Abtragung des Bruchsackes namentlich die Wiederherstellung der normalen anatomischen Verhältnisse des Leistencanales, und zwar durch genaue Naht sowohl der hinteren als der vorderen Wand des Leistencanales, unter Offenlassung der beiden Leistenringe und Einlegen des Samenstranges an die normale Stelle. — Ich lernte diese geniale Methode im Herbste 1889 kennen, wo Bassini bei einem Besuche in Padua die Freundlichkeit hatte, mir dieselbe an einem Patienten zu demonstriren, und sie ist seither ausschliesslich in allen Fällen, wo es irgend anging, von mir und meinen Assistenten angewendet worden. — Da ich somit auf Grund einer mehr als zweijährigen Erfahrung die Ueberzeugung gewonnen habe, dass diese Methode die rationellste und sicherste Radicalheilung des Leistenbruches ermöglicht und auch für die schwersten Fälle anwendbar ist, so möge es mir gestattet sein, über meine Erfahrungen zu berichten, obgleich ich mich nicht so ausgezeichneter und zahlreicher Erfolge rühmen kann, als Bassini, und zwar theils weil ich im Verhältniss mehr schwere Fälle operirte als er, theils weil die Zeit zur Beurtheilung der Dauerhaftigkeit des erzielten Resultates eine kürzere ist.

[1]) Vortrag, gehalten am 4. Sitzungstage des Congresses, 4. April 1891.

Bassini hat an 216 Individuen 262 Leistenbrüche operirt; davon waren nur 11 eingeklemmte, 29 irreponible und 222 freie Hernien. — Brüche mit Vorlagerung von Blinddarm und Wurmfortsatz operirte er 4mal.

Ich habe dagegen an 45 Individuen 53 Hernien operirt, davon aber waren 9 noch bei der Operation eingeklemmte, 9 irreponible und 35 freie, von welchen wiederum 1 adhärenter und 4 freie Brüche Stunden oder Tage vor der Operation incarcerirt gewesen waren. — Bei 3 irreponiblen und 2 freien Brüchen fanden sich ausserdem Theile des Colons mit seinen Anhängen in und neben dem Bruchsack. Ferner waren 36 Hernien klein und mittelgross mit relativ enger Bruchpforte, 17 Hernien — also fast ein Drittel der Fälle — waren gross oder hatten eine für zwei oder mehr Finger durchgängige Pforte; von diesen letzteren waren 9 freie, 2 incarcerirte und 6 adhärente. Endlich waren unter den Operirten 3 Kinder unter 10 Jahren, 5 Personen zwischen 60 und 70 Jahren, 2 Personen von 73 Jahren.

Was nun die Resultate meiner Fälle betrifft, so habe ich bei 35 freien Hernien 25 Heilungen per primam und 10 Heilungen mit Eiterung, letztere mit einer Heildauer von 22 bis 82 Tagen. Von 9 incarcerirten Hernien heilten 5 per primam, 3 durch Eiterung in 22 bis 45 Tagen, ein Patient starb. Von 9 irreponiblen Brüchen heilten 4 per primam, 4 per secundam in 21 bis 73 Tagen, ein Patient starb. — Im Ganzen: 53 Hernien, 34 Heilungen per primam, 17 per secundam und 2 Todesfälle. Diese letzteren sind nicht der Methode als solcher zur Last zu legen.

Der eine Patient (No. 51) war 73 Jahre alt und litt an Bronchitis; die Hernie war über 12 Stunden incarcerirt; mit Rücksicht darauf machte ich die Operation in zwei Zeiten, indem ich am ersten Tage nach Wiedereinlegung des Samenstranges in den Leistencanal die Wunde mit Jodoformgaze tamponirte. Am folgenden Tage vernähte ich auch die Fascie des Obliquus externus und die Haut ohne zu drainiren; am vierten Tage bekam Pat. eine rechtsseitige Pneumonie, welcher er am achten Tage nach der Operation erlag. — Bei der Section fand sich ein kleiner Abscess in der Tiefe des Leistencanales; die Bildung desselben hätte wohl durch Drainage verhindert werden können. — Der Tod des alten decrepiden Mannes ist aber doch wohl auf Rechnung der Pneumonie zu setzen.

Der andere Todesfall (No. 14) betraf einen 40jährigen sehr fettleibigen Bäcker mit einer mannskopfgrossen linksseitigen, nach seiner Angabe reponiblen Scrotalhernie. — Es bestand Bronchialkatarrh und Fettherz; die Bruch-

pforte reichte vom Tuberculum pubis bis über die Gegend des inneren Leistenringes hinaus, die Reposition gelang mir nicht. — Dem Drängen des Pat., ihn von seinem, durch kein Bruchband zurückhaltbaren Bruch zu befreien, nachgebend, schritt ich ungern zur Operation. Ich fand nun, dass fast ein Drittel des Bruches aus extraperitoneal gelegenem Colon descendens bestand. Der Sack enthielt ein zweifaustgrosses Netzstück, der grösste Theil des Inhaltes war gebildet durch die mit colossalen Fettschichten und daumengliedgrossen Appendices epiploicae versehene Flexura sigmoidea, welche in das herabgetretene Colon descendens überging. Der Bruchsack war stellenweise verdickt und mit dem Netze verwachsen, stellenweise dünn wie ein Spinnengewebe, so dass die Isolirung des Sackes unüberwindliche Schwierigkeiten bot. Da nun auch der Pat. in der Aethernarcose zu husten und zu pressen begann, war ich gezwungen, unter Hinzufügen der Castration den Sack sammt dem Netz unter Bildung einer Manschette zu entfernen, die vorgefallenen Därme so gut es ging zu reponiren und die Ränder der Manschette zu vernähen. Bei der Reposition entleerte sich aus den Fettmassen der Flexura sigmoidea eine reichliche Menge flüssigen Fettes. Nach der Reposition des Sackrestes und des Colon descendens gelang nicht ohne Mühe die Naht der inneren Muskelfascienschicht, leichter die Naht der äusseren Fascie und der Haut. — Dauer der Operation $2^1/_2$ Stunde, grosser Verbrauch von Aether. Nach der Operation Unruhe, Beklemmung, anhaltendes Brechen, kleiner frequenter Puls, am dritten Tage Pneumonie, wahrscheinlich in Folge der Fettembolie, Tod am fünften Tage. — Die Section konnte nicht gemacht werden, dagegen überzeugte ich mich, dass die Nähte trotz Allem nicht im mindesten nachgelassen hatten.

Auch diesen Todesfall wird wohl Niemand der Bassini'schen Methode als solcher zuschreiben wollen. Für mich enthält er die Lehre, dass solche complicirte Fälle einer Radicaloperation nur dann zu unterwerfen sind, wenn es gelingt, den Patienten durch geeignete vorbereitende Behandlung von Bronchitis und Fettherz zu befreien oder wenigstens eine wesentliche Besserung zu erzielen. Solche Fälle von dem Versuche einer Radicaloperation a priori auszuschliessen, halte ich bei alledem nicht für gerechtfertigt.

Was nun die dauernden Heilresultate bei meinem Patienten betrifft, so kommen zunächst von den operirten 45 Personen die beiden Todten in Abzug, ferner 3 in den letzten 3 Monaten operirte Fälle, bei denen die Beobachtungszeit zu kurz ist. Von den übrigen 40 Personen sind mir 16 nicht mehr zu Gesicht gekommen, noch habe ich etwas über sie erfahren können.

Bei den übrigen 24 Patienten mit 30 Brüchen, die ich vor Kurzem wieder untersuchte oder über welche ich zuverlässige Nachrichten erlangen konnte, sind die Resultate folgende:

Ohne Recidiv waren:

Patient No.	Mit Hernien.	Geheilt.	Beobachtet nach Jahren.	Monaten.
1 } 29 }	2	per primam.	2 —	5 10
2	1	per secundam.	2	2
5	1	per primam.	2	6
7	1	do.	—	9 [1]
11	1	do.	1	6
13	1	do.	1	6
15	1	do.	1	4
16 } 17 }	2	do.	1	3
18 } 19 }	2	per secundam.	1 1	7 5
23	1	per primam.	1	1 [2]
24	1	per secundam.	1	1 [2]
26	1	do.	1	—
27	1	per primam.	1	—
31	1	do.	—	10
32 } 33 }	2	do.	—	9
36	1	per secundam.	—	8
37	1	per primam.	—	8
38	1	do.	—	8
39	1	do.	—	6
40 } 41 }	2	do.	—	5
45	1	per secundam.	—	4
47	1	per primam.	—	3
22	27			

Ein Recidiv hatten:

Patient No.	Mit Hernien.	Geheilt.	Beobachtet nach Jahren.	Monaten.
34 } 35 }	2	(per primam.) (per secund.)	—	9
46	1	per primam.	—	4

Von diesen ist der erste ein Schneider (34, 35) mit sehr dünnen Bauchdecken, der seit Jahren an chronischer Bronchitis leidet. Bei der Operation der sehr grossen Brüche mit weiten

[1]) An Leberkrebs gestorben.
[2]) Die Heilung wurde nachträglich constatirt.

Bruchpforten machten die dünnen, schwachen Mm. obliquus int. und transv. einige Schwierigkeiten in der Isolirung des freien Randes und in der Annähung desselben an das Ligamentum Poupartii. Die Recidiven sind symmetrisch am inneren Leistenring aufgetreten; daselbst wölbt sich nun eine Markstückgrosse, von Haut und Fascie des Obl. ext. bedeckte Stelle flach vor, doch zeigt die beginnende Hernie keine Neigung, in den Leistencanal einzudringen, sondern eher lateralwärts. Der andere Patient (46) ist ein Tagelöhner, ebenfalls mit schwachen Bauchmuskeln, welche dieselben Schwierigkeiten machten wie bei dem anderen Patienten. Hier bildete sich nun statt der früheren äusseren eine innere directe Hernie aus.

Bei den Patienten, die ich persönlich nachuntersuchte, ist die Heilung eine solide, und zwar sowohl bei denen, welche per primam heilten, wo also keine feste Narbe vorhanden war, als auch bei denen, wo in Folge der Eiterung mehr oder weniger festes Narbengewebe sich gebildet hatte. Ich glaube mit diesem Resultate zufrieden sein zu können, besonders wenn man bedenkt, dass die Patienten nicht, wie dies Ogston für seine Methode fordert, nach erfolgter Heilung noch Wochen lang liegen blieben, sondern sofort nach constatirter Heilung, vom 8. bis 10. Tage an aufstanden und ohne Bruchbänder entlassen wurden, mit einer Ausnahme, auf welche ich sofort zurückkommen werde.

Auf diese kurze Behandlungsdauer und auf das Entfallen des Bruchbandes legt Bassini mit Recht den grössten Werth; man sieht daraus, welch grosses Vertrauen Bassini in die Haltbarkeit seiner Nähte setzt, und ich kann ihm darin nur völlig beipflichten. Bei dem schon erwähnten schweren Falle (14) mit tödtichem Ausgange hatten die Nähte trotz des continuirlichen Drängens beim Husten und Erbrechen nicht nachgegeben. Ein anderes Beispiel der Widerstandskraft der Naht ist folgender Fall (16, 17):

Pat. hatte beiderseits einen Leistenbruch bekommen in Folge seines Bronchialkatarrhs. Nach der Operation trat, vielleicht in Folge der Aethernarcose, eine beträchtliche Exacerbation des Katarrhs ein; am 6. Tage schien es, als ob eine Stelle in der Gegend des rechten inneren Leistenringes nachgegeben hätte. Trotzdem heilte die Wunde per primam; die nachgiebige Stelle fand sich nach einigen Tagen nicht mehr. Pat. verliess am 10. Tage nach der Operation das Hospital und trug zur Vorsicht eine gut anschliessende gepolsterte Binde ohne Pelotte; in der dritten Woche befiel auch ihn die da-

mals grassirende Influenza, an welcher er vier Wochen krank lag; aber auch diese hatte keine üblen Folgen für die Narben; nach beiläufig einem Jahre legte Pat. die Binde ab und befindet sich fortdauernd vortrefflich.

Dies ist der einzige Patient, welcher eine Schutzvorrichtung erhielt, deren Wirkung aber wohl kaum gross anzuschlagen ist.

Von dem Falle 5, welcher 6 Monate nach der Operation an Leberkrebs starb, wurde das den Inguinalcanal einschliessende Stück der Bauchdecken genau untersucht. Am Peritoneum fand sich keine Spur einer Narbe oder Verdickung; an der Haut eine kaum sichtbare Narbe; der Samenstrang war im Leistencanal durch straffes Gewebe fixirt; die vordere und die hintere Wand des Canales solid verwachsen; von den Suturen war keine mehr zu finden.

Mit Rücksicht auf die Wichtigkeit der Haltbarkeit der Naht habe ich stets nur Seide und zwar von mittlerer Stärke für die tiefen Nähte verwendet und constatire mit Befriedigung, dass auch Bassini, den ich seiner Zeit das von ihm sonst stets bevorzugte Catgut verwenden sah, in seiner später erschienenen deutschen Publication der Seide den Vorzug giebt.

Ich möchte noch für eine kurze Zeit Ihre Aufmerksamkeit für einige bei der Ausführung der Operation in Betracht kommende Punkte in Anspruch nehmen. — Nach Bassini's Darstellung ist die stumpfe Ablösung des Sackes vom Samenstrang eine leichte Sache; eine Ansicht, welche sich vielleicht aus der relativ geringen Zahl complicirter Hernien, die er operirte, erklären mag. Ich bin darin nicht seiner Ansicht, denn ich habe unter 53 Hernien 19mal, also in mehr als einem Drittel der Fälle, Schwierigkeiten, mitunter beträchtliche, bei der Ablösung gefunden. Dies veranlasst mich, hier nochmals den eindringlichen Rath Bassini zu wiederholen: die Isolirung des Sackes am peritonealen Ende des Halses zu beginnen, wo es gewöhnlich leicht ist, die von unten her zum Sacke tretenden Elemente des Samenstranges vom Peritoneum zu unterscheiden. Nach erfolgter Ablösung des Halses bis an das Peritoneum parietale ist dann die Ablösung des Sackes nach abwärts leicht und sicher. Freilich giebt es auch hier Grenzen, und muss man sich davor hüten, bei Verdickung des den Hals umgebenden Bindegewebes, bei Adhärenz des Netzes u. s. w. das mitunter fast spinnwebfeine Peritoneum anzureissen. Mir ist

dies ein paar Mal passirt, und ich musste es mit der sehr zeitraubenden Arbeit der Anlegung feiner Nähte büssen. Die Torsion des Halses, welche Bassini zur leichteren und sichereren Abbindung desselben vorschreibt, kann natürlich nur gemacht werden, wo der Hals nicht zu breit ist. Bei beginnenden Hernien, bei Coecum- und Colonbrüchen ist von einem Halse meist keine Rede; hier muss natürlich eine Reihe von Nähten angelegt werden. In einem einzigen (41) Falle von beginnender äusserer Hernie war der im gespaltenen Leistcanale halbkugelig vorgewölbte Sack so klein, dass ich auf die Naht desselben verzichtete, ohne in der allerdings kurzen Beobachtungszeit von 5 Monaten ein Recidiv zu bemerken. — Von der Reposition von Dickdarmbrüchen habe ich eine nachtheilige Folge für die Durchgängigkeit des Darmes nicht bemerkt. — Der bereits früher erwähnte Patient (14) hatte nach Reposition des Colon descendens und der Flexura sigmoidea reichliche Stuhlentleerungen. Im Falle 21, wo in Folge der Verziehung des Coecums vor der Operation Occlusionserscheinungen bestanden, stellten sich nach der Operation mit Reposition des Coecums sehr bald Stuhlentleerungen ein.

Als eine Complication bei der Isolirung des Sackes ist die Verletzung des Samenstranges zu erwähnen. In zwei Fällen (19 und 36) wo die Isolirung durch beträchtliche Verdickung des Sackes erschwert war, wurde das Vas deferens verletzt; um die ohnehin langdauernde Operation nicht noch zu verlängern und dadurch die Lebensfähigkeit des Samenstranges in Frage zu stellen, wurde in beiden Fällen die Semicastration ausgeführt. Keine von beiden Hernien war eine angeborene. Die Castration wurde in drei weiteren Fällen vorgenommen:

1) wegen der Nothwendigkeit, die schwierige Operation rasch zu beendigen (Fall 14);
2) wegen Sarkom des Hodens (Fall 28);
3) wegen eines dem Hoden aufsitzenden Abscesses bei einem 73jährigen Manne (Fall 21).

Bei der Vernähung des Muskelrandes des M. obliquus int. und trans. mit dem inneren Rande des Ligamentum Poupartii ist darauf zu achten, dass die Muskel breit in die Naht gefasst werden und breit am Ligament anliegen. Dies gelingt häufig nicht bei schwacher Muskulatur und bei sehr weiter Bruchpforte.

In solchen Fällen ist die von Bassini vorgeschriebene, allgemein gültige Regel, die Fascie des Obliquus externus weithin von Obl. int. und Rectus abdominis abzulösen, von besonderem Nutzen, indem durch noch weiter gehende Ablösung und allenfalls Einkerbung der Rectusfascie die tiefe Muskelgruppe genügend verschieblich gemacht werden kann. Auch ist es von Vortheil, in solchen Fällen 1 oder 2 Nähte durch den Rand des Rectus abdominis zu legen, da diese Nähte eine stärkere Spannung vertragen, als der oft schwache Rand des Obl. int. und transv. Ein zu starkes Spannen der Nähte ist hier zu vermeiden. In 2 Fällen muss ich den fehlerhaft angelegten tiefen Nähten das Auftreten einer entzündlichen Infiltration in der Tiefe des Beckens hinter dem horizontalen Schambeinaste zuschreiben. Im Falle 19 kam es zu einer Eiterung, welche sich gegen den Damm hin senkte und dort incidirt werden musste. Im Falle 48 bestand das Infiltrat durch mehr als zwei Monate, ohne zu eitern, und besserte sich schliesslich durch Massage.

Kryptorchismus bestand dreimal, zweimal wurde der Hoden nach Bildung der Tunica vaginalis durch eine um seinen oberen Pol gelegte percutane Fixationsnaht in seiner neuen Lage im Hodensacke festgehalten. Dadurch entstand einmal (Fall 23) ein Blutextravasat in der Tunica vaginalis, welches nachträglich vereiterte. In einem dritten Falle (39) habe ich das unterste Ende der Tunica vaginalis mittelst einer Steppnaht an dem eingestülpten Grunde des Scrotums befestigt; der Hoden wurde dadurch nachträglich stark herabgezogen.

Bei leichter, glatter Ausführung der Operation ist Drainage nicht nöthig. Bei Complicationen, wie Einklemmung, oder bei schwieriger Ablösung des Sackes ist die Drainage wohl nicht zu entbehren. Es giebt aber Fälle, wo die Residuen von Entzündungen, von Einklemmungen — Oedeme, Suffusionen, Thrombosen — den Verschluss der Wunde durch die Naht aller Schichten bedenklich erscheinen lassen. Hier kann nach meiner Meinung mit Vortheil die Operation zu einer zweizeitigen gemacht werden, am besten, indem nach Beendigung des dritten Momentes nach Bassini (Naht der tiefen Schichten und Einlegung des Samenstranges in den offenen Leistencanal) der Leistencanal mit Jodoformgaze austamponirt wird; nach 3 bis 4 Tagen, falls keine Reaction vor-

handen ist, kann die Fascie des Obl. ext. und die Haut secundär vernäht werden. Ich habe zweizeitig operirt in den Fällen 37, 50 und 51. In den beiden letzteren Fällen lag Incarceration vor, es bestand ödematöse Infiltration des ganzen Bruches und des Samenstranges. Der eine von diesen (51) war 73 Jahre alt und starb an Pneumonie; es fand sich eine kleine Eiterretention im Leistencanal, wohl in Folge der unterlassenen Drainage. Bei dem anderen dauerte die Einklemmung schon 4 Tage, der Darm war stark verfärbt, aus der Bauchhöhle floss nach Reposition der Schlinge reichliches Serum, nach Ablösung und Resection des adhärenten Netzes wurde der Sack und die Wunde mit Jodoformgaze tamponirt und die Operation abgebrochen. Erst am 12. Tage konnte an die Vollendung der Operation geschritten werden. Trotz schwieriger Erkennung der Theile in den mit Jodoform durchsetzten Granulationen gelang die regelrechte Ausführung der drei letzten Momente Bassini's. Die Heilung erfolgte langsam mit Eiterung aus den Drainlöchern. War auch in diesem sehr ungünstigen Falle das Resultat kein brillantes, so beweist dagegen Fall 37, dass die secundäre Naht in geeigneten Fällen ein gutes Resultat geben kann. Hier handelte es sich um einen über Faust-grossen adhärenten Scrotalbruch mit breiter Bruchpforte, wo 2 Monate vor der Operation sich Netz eingeklemmt hatte unter Bildung eines reichlichen serösen Ergusses in den scrotalen Theil des Bruchsackes. Der Bruch enthielt ausser dem Sack und dem Netze ein Stück Colon descendens; die Isolirung und Lösung des Sackes war schwierig, ebenso die Anlegung der tiefen Muskelfasciennaht. Nach Einlegung des etwas gequetschten Samenstranges in den Leistenring wurde mit Jodoformgaze tamponirt. Nach drei Tagen Beendigung der Operation mit Einlegung von zwei Drains. Es erfolgte reactionslose Heilung mit geringer Secretion und mit Hinterlassung einer soliden Narbe; nach 8 Monaten kein Recidiv.

Nach Allem glaube ich mich berechtigt, die Bassini'sche Radicaloperation für die rationellste, sicherste und beste Methode zu erklären; die bisher beobachteten Resultate sind sehr günstig, die Schwierigkeiten nicht grösser, als bei anderen Methoden, so dass sich Complicationen des Verlaufes bei einiger Vorsicht und Uebung vermeiden lassen. Für schwere, complicirte, besonders incarcerirte und entzündete Hernien ist das Operiren in zwei Zeiten nicht nur durchführbar, sondern vielmehr angezeigt.

Krankengeschichten.

1. Giovanni Primosich, 22jähr. Kaminfeger in Triest. — Hernia inguinalis ext. sin. congen. intestino-omentalis incarcerata. — Pat. hat vor wenigen Tagen ein neues Bruchband erhalten. Einklemmung seit wenigen Stunden. Bruchgeschwulst faustgross. Operation 16. 11. 1888 mit Resection des Netzes; Ablösung des Sackes vom Samenstrang ist nicht leicht. Naht mit kleiner Drainage, die am 23. 11. sammt den Nähten entfernt wird. Gazecollodiumverband. Pat. steht auf. 1. 12. 88 ohne Bruchband entlassen (16 Tage). — 22. 2. 91 völlige Heilung., kein Recidiv.

2. Giuseppe Schepitz, 26jähr. Facchin in Triest. — Hernia inguinalis ext. sin. congenita omentalis accreta. — Bruchband seit 3 Jahren; seit 3 Tagen ist das Netz irreducibel, das Pat. früher immer, nicht ohne etwas Gewalt, reponirte. Grösse einer Kinderfaust. Operation 5. 1. 89. Resection des Netzes, Tabaksbeutelnaht des querresecirten Halses und dann Unterbindung, Naht ohne Drainage. 7. 1. Etwas Schwellung im äusseren Wundwinkel, Entfernung zweier Nähte, Einführung eines Jodoformgazestreifchens. 9. 1. Entfernung der Nähte, ein kleines Drain in die Oeffnung. Heilung mit geringer Eiterung, entlassen 31. 1. 89 ohne Bruchband (29 Tage). — 15. 3. 91 Völlige Heilung, kein Recidiv.

3. Giuseppe Melchiori, 51jähr. Küfer in Triest. — Hernia inguinalis ext. dextr. acquisita libera; für 2 Finger durchgängiger Canal. Operation 10. 4. 89. Leichte Lösung des Sackes. Naht ohne Drainage. Nach 2 Tagen Retention, nachträgliche Drainage für mehrere Tage, dann Heilung mit geringer Eiterung aus der Drainfistel. 11. 5. 89 geheilt entlassen ohne Bruchband (31 Tage).

4. Ernesto Sricchia, 12 Jahre, Triest. — Hernia inguino-scrotalis ext. dext. libera. — Kleine Hydrocele test. dext. — Canal für die Fingerkuppe durchgängig. — Operation 7. 4. 89. Eiterung, Abstossung einiger Nähte. 30. 5. 89 geheilt entlassen ohne Bruchband (54 Tage).

5. Marco Sponga, 38jähr. Schuster aus Rovigno. — Hernia inguinalis ext. dextr. acquisita libera. — Pat., ein schwächlicher scoliotischer Mensch, hat seit 2 Jahren den Bruch, nie ein Bruchband getragen; lästige Beschwerden. — Operation 4. 5. 89. Ablösung des Bruchsackes vom Samenstrang nicht leicht. Naht bis auf eine kleine Drainage mitten in der Wunde; dieselbe wird nach 2 Tagen entfernt; Heilung per primam int. 19. 5. 89 ohne Bruchband entlassen (16 Tage). — 1. 11. 89 tritt Pat. wieder ins Hospital ein mit Lebercarcinom, stirbt am 20. 11. 89. Bei der Section wird die Narbe untersucht: Glattes Peritoneum, keine Spur von der Hernie; Leistencanal fest verschlossan, Samenstrang in festem Bindegewebe unverschieblich eingebettet; Nähte nicht zu finden.

6. Giuseppe Zanutti, 29jähr. Fleischer in Triest. — Hernia inguinalis ext. dextr. acquis. omentalis adhaerens. — Daumengliedgrosser Bruch, kein Bruchband passt. Operation 10. 5. 89 mit Resection des Netzknotens. Vollständige Naht, kleine Drainage mit einem Gazestreifen. Heilung per primam int. 24. 5. 89 geheilt entlassen ohne Bruchband (15 Tage).

7. Matteo Gherbez, 63jähr. Facchin in Triest. — Hernia inguinalis sin. interna omentalis adhaerens. — Hat noch kein Bruchband getragen, obgleich die jetzt kinderfaustgrosse Hernie seit Jahren besteht. Pat. kann den durchzufühlenden Netzknoten reponiren, derselbe tritt aber sofort wieder hervor. Operation 16. 5. 89. Es findet sich ein sanduhrförmiger Sack, der sammt dem an der Schnürfurche adhärenten Netz reponibel ist, von reichlichem Fett umgeben. Naht des Halses mit 4 Nähten, vollständige Naht mit Einlegung eines Gazestreifens. Geringe Nahteiterung, trotzdem Heilung per prim.; am 28. 5. geheilt entlassen, ohne Bruchband (13 Tage). — Heilung ohne Recidiv constatirt am 15. 3. 91.

8. Andrea Cernigoi, 14 Jahre alt, aus Pola. — Hernia inguinalis ext. sin. congenita intestinalis adhaerens. — Faustgrosse, nur theilweise reducible Hernie, für welche Pat. kein Bruchband tragen kann. Breite Bruchpforte, welche neben dem adhärenten Bruchinhalt 2 Finger bequem durchtreten lässt. Operation 4. 6. 89. Schwierige Loslösung des Sackes; Darm am Testikel adhärent, wird mit 3 feinen Fäden abgebunden. 4 Durchstechungsnähte des Halses, darüber Ligatur. Naht mit Gazestreifen als Drainage. Abends Nachblutung, Eröffnung der Hautnaht, Tamponade. 7. 6. Secundärnaht. Heilung mit geringer Eiterung. 2. 7. 89 ohne Bruchband entlassen (28 Tage).

9. Fabiano Fantini, 45jähr. Taglöhner in Triest. — Hernia inguinalis ext. dextr. acquisita intestin. incarc., Taxis en masse. — Tritt am 23. 7. 89 mit incarcerirtem Bruch ins Hospital ein, wo die Taxis gemacht wird, welche am folgenden Tage als Massentaxis erkannt wird. Operation 24. 7. 89. Sanduhrbruchsack; die Einklemmung sitzt am äusseren Hals, welcher sammt äusserem Sack und Inhalt in den inneren Sack reponirt ist. Keine Entzündungserscheinungen, daher complete Naht. Heilung per prim. Am 10. 8. 89. ohne Bruchband entlassen (18 Tage).

10. Giuseppe Pausich, 18jähr. Tagelöhner in Triest. — Hernia inguinalis ext. dextr. congen. libera cum Cryptorchismo. — Kein Bruchband möglich; Bruchpforte klein. Operation 5. 8. 89. Hoden nach Bildung einer Scheidenhaut mit einer durch diese letztere geführte Naht im Scrotum befestigt. Naht ohne Drainage, Heilung per prim. 22. 8. 89 ohne Bruchband entlassen (18 Tage).

11. Arthur Bechtinger, 15jähr. Gymnasiast in Triest. — Hernia inguinalis ext. sin. intestin. incarcerata. — Kindsfaustgrosser Bruch, seit 3 Tagen eingeklemmt. Operation 3. 9. 89. Schwierige Ablösung des dünnen Sackes, wobei die Scheidenhaut verletzt und wieder genäht wird. Naht des Halses, complette Naht mit Jodoformgazedrainage. Heilung per prim. Am 19. 9. 89 ohne Bruchband entlassen (17 Tage). — 15. 3. 91 Heilung ohne Recidiv constatirt.

12. Luigi Klanschnig, 2 Jahre alt, aus Podgorje. — Hernia inguinoscrotalis ext. sin. acquisita libera. — Mannsfaustgrosser Bruch, Pforte für 2 Finger durchgängig. Operation 4. 9. 89. Schwierige Lösung des Sackes vom Samenstrang und von der Scheidenhaut des Hodens. Naht des Halses. Naht mit Jodoformgazedrainage. Heilung per prim. Intercurrente Bronchitis. Entlassen: 26. 9. 89 ohne Bruchband (23 Tage).

13. Eduardo Tomsich, 23jähr. Tagelöhner in Triest. — Hernia inguinoscrotalis ext. dextr. congen. intestin. incarcer. — Kindskopfgross. Operation 5. 9. 89. Schwierige Isolirung, fibröser Schnürring. Unterbindung des Halses mit Durchstechung. Naht mit Jodoformgazedrain. Heilung per prim. 21. 9. 89 ohne Bruchband entlassen (17 Tage). — 15. 3. 91 kein Recidiv.

14. Giovanni Pollitscher, 40jähr. Bäcker in Triest. — Hernia inguinoscrotalis ext. omento-intestino-colica adhaerens sin. — Fettleibiger, an chronischer Bronchitis leidender Mann; Fettherz. Mannskopfgrosse Geschwulst, nach Angabe des Pat. reponibel in Rückenlage. Bruchpforte vom Tubercul. pubis bis zur Gegend des inneren Leistenringes. Operation 30. 10. 89 in Aethernarcose. Durch reichliche Fetthülle wird die Isolirung des Sackes bedeutend erschwert; Eröffnung desselben ergiebt als Inhalt einen 2faustgrossen adhärenten Netzklumpen und Flexura sigmoidea mit einem Theil des Colon desc., welches, ausserhalb des Sackes gelegen, fast $^1/_3$ der Geschwulst bildet. Enorme Fettmassen in der Wand des Colons, die Appendic. epiploicae daumengrosse Fettklumpen. Abbindung des Netzes mit 8 Ligaturen, Abbindung mehrerer App. epiploic., welche die Reposition der Flexura und des Colon erschweren. Mühsame Reposition des Bruchinhalts unter reichlichem Ausfluss flüssigen Fettes. Zur raschen Beendigung der Operation wird die Isolirung des Sackes unterlassen, die Castration mit der Abtragung des Sackes verbunden, die beim Versuch der Isolirung verletzte, über den medialen Theil des Sackes verlaufende Art. epigastrica int. unterbunden, der Hals mit einer Reihe von Nähten geschlossen und sammt dem nun leicht verschieblichen extrasaccalen Colon desc. reponirt. Da Pat. beinahe pulslos ist und viel hustet, wird in Eile die Naht mit möglichst wenigen Stichen vollendet. 2 Drainagen. Verlauf mit geringem Fieber, kleinem, sehr frequentem Puls, grosser Unruhe des Pat.; am 3. Tage drohender Collaps, darauf Husten mit blutig tingirtem spärlichem Auswurf. Grosse Dyspnoe. Diffuse feinblasige Rasselgeräusche auf beiden Lungen. Fettembolie der Lunge? Am 5. Tage Tod unter den Erscheinungen von Herzparalyse und Lungenödem. Section nicht gestattet. Untersuchung der Wunde post mort. ergiebt sicheren Verschluss durch Haltbarkeit der Naht.

15. Antonio Corsi, 14jähr. Schreiner aus Pirano. — Hernia inguinal. ext. dextr. libera. — Kleine Bruchpforte. Operation 17. 11. 89. Naht ohne Drainage, Heilung per prim. 26. 11. 89 ohne Bruchband entlassen (10 Tage). — Laut Brief von Dr. Parenzan in Pirano 23. 2. 91 ohne Recidiv.

16 und **17.** Giuseppe Davanzo, 41jähr. Fischhändler in Triest. — Hernia inguinalis ext. bilateralis libera. — Pat. leidet an chron. Bronchialkatarrh; hat Bruchbänder getragen, in Folge dessen entstand eine rechtsseitige Hydrocele test., welche vor 2 Jahren mit Jodtincturinjection geheilt wurde. Wegen Unzulänglichkeit der Bruchbänder entschliesst sich Pat. zur Operation. Beide Bruchpforten kaum für einen Finger durchgängig. Operation 7. 12. 89 (auf beiden Seiten). Rechts schwierige Isolirung des Sackes. Naht ohne Drain. Heilung per prim., trotz andauerndem Husten. Am 6. Tage spürt Pat. einen Schmerz beim Husten in der rechten Wunde; entsprechend dem inneren In-

guinalring ist an einer Stelle beim Husten das Andrängen des Bauchinhaltes zu fühlen. Nachgeben einer Naht der inneren Schicht? Nach einigen Tagen ist davon nichts mehr zu bemerken, so dass Pat. 17. 12. 89 geheilt, aber mit einem Schutzverband entlassen wird (11 Tage). Dieser letztere wird später durch eine gut anliegende, breite Bandage ersetzt, ohne Pelotten, welche die schwachen Bauchdecken sammt den Narben gegen die Hustenstösse schützen soll. Im folgenden Januar, etwa 14 Tage nach der Entlassung, erkrankt Pat. an Influenza, die sich durch Wochen hinzieht. Trotzdem und trotz häufiger acuter Nachschübe des Bronchialkatarrhs wird am 15. 3. 91 solide Heilung ohne Recidiv constatirt und die Ablegung der bisher getragenen Bandage empfohlen.

18. und **19.** Giovanni Scinka, 43jähr. Tagelöhner aus Ternovizza. — Hernia inguinalis ext. coecalis dextr., colica sin., liberae. — Beide Hernien reponibel, die Pforte für beiläufig 2 Finger durchgängig. Pat. trägt kein Bruchband. Operation des linken Bruches 5. 12. 89. Der äussere Theil des Bruches wird durch Colon desc. gebildet, welches ausserhalb des Sackes liegend, wenig aus dem erweiterten äussern Ring hervorragt; der Sack ist weit aber nicht tief, die A. epigastr. int. nach einwärts verdrängt, ein eigentlicher Bruchsackhals fehlt. Schwierige Isolirung des Sackes, Abtragung desselben bis hart an das Colon, Matratzennaht der freien Ränder des Sackes. Die Annäherung der tiefen Muskelschicht an den Innenrand des Lig. Poup. ist schwierig, auch sind die Muskeln ziemlich dünn. Hautnaht ohne Drain. 15. 12. 89. Eröffnung der Wunde wegen Tiefeneiterung, Abstossung nekrotischer Gewebsfetzen. Darauf langdauernde Eiterung, die erst nach 50 Tagen mit Heilung endet. — 3. 2. 90. Operation des rechten Bruches. Dieselben Verhältnisse wie links, nur das hier ein Stück Coecum neben dem Sacke vorlag. Der Proc. vermiform. ist vom Sacke her in der Bauchhöhle liegend zu fühlen. Schwierige Isolirung des Sackes, Verletzung des Vas def. und der A. sperm., so dass die Castration vorgenommen wird. Auch hier schwierige Annäherung der dünnen tiefen Muskelschicht; Naht mit Drainage. Trotzdem Eiterung, die nach etwa 1 Monat aufhört, sodass die Wunde rasch vernarbt. Unterdessen bildet sich eine Eitersenkung ins Becken, offenbar von den tiefen Nähten ausgehend, mit Durchbruch gegen das Perineum. 7. 3. 90. Incision daselbst. 25. 4. 90. geheilt entlassen ohne Bruchband (82 Tage). — 12. 7. 91. tritt Pat. wegen anderer Erkrankung wieder ins Hospital ein; Heilung ohne Recidiv constatirt.

20. Francesco dal Sasso, 23jähr. Mechaniker in Triest. — Hernia inguinalis ext. dextr. incipiens libera, Varicocele et Spermatalgia dextr. — Die Spermatalgie dauert seit 3 Jahren; ebensolange bemerkt Pat. das Vordringen des Darmes im Leistencanal, der für 1 Finger durchgängig ist. Mit Rücksicht auf die Möglichkeit, dass die Hernie auf die Spermatalgie Einfluss habe, wird dem Pat. die Radicaloperation vorgeschlagen. Operation 22. 1. 90. Kleiner Sack, leichte Ablösung. Naht ohne Drain, Heilung per prim.; am 5. 2. 90 ohne Bruchband entlassen. — Spermatalgie nicht geheilt.

21. Antonio Lisiak, 73jähr. Landmann aus dem Triester Gebiet. —

Hernia inguino-scrotalis ext. dextr. coecalis suppurata c. calolo stercoraces. — Alte Hernie, früher beweglich, seit mehreren Monaten irreponibel; nie Bruchband. 2. 2. 90. trat er wegen Leibschmerz in eine interne Abtheilung des Hospitals; Erbrechen, kleiner Puls; Vorübergehende Besserung auf Klystiere. Dann Verschlimmerung, am 5. 2. 90. Occlusionserscheinungen. Diagnose: Volvulus, wohl in Folge adhärenter und entzündeter Leistenhernie, weshalb Herniotomie und eventuelle Laparotomie beschlossen wird. Operation 6. 2. 90. Es zeigt sich, dass der Bruch zu $^3/_4$ aus dem herabgetretenen Coecum besteht, und dass nur das innere Viertel einen leeren Sack darstellt. der bis ins Scrotum reicht. Daselbst befindet sich, durch Verklebungen und Schwarten gegen den Sack abgeschlossen, ein hodengrosser, dem rechten Hoden anliegender Abscess, der mit dem anstossenden Coecum durch ein fast 1 Ctm. im Durchmesser haltendes Loch communicirt. Ein Processus vermiformis, der an dieser Stelle sitzen sollte, fehlt, dagegen steckt ein 5,3 Ctm. langes, spanförmiges, plattes Concrement halb im Abscess, halb im Coecum, mit der Spritze auf dem Hoden. Entfernung desselben, Isolirung und Reinigung der Umgebung des Loches im Coecum, Verschluss desselben mit 3 Nähten Isolirung des Samenstranges, Unterbindung und Durchschneidung desselben behufs radicaler Entfernung des Hodens sammt daraufsitzendem Abscess. darauf wird alles abgeschnitten, was vom Sacke und seinen Hüllen mit dem Abscess in Berührung war, der etwas gestutzte Sack mit einigen Nähten geschlossen und nun Hoden und Abscess entfernt. Typische Naht der Bauchwand, Naht der Haut mit Drainage. Der Wundverlauf war nicht ungestört. Erbrechen und Leibschmerz hörten nach 2 Tagen auf, es trat Stuhlgang ein, die Occlusionserscheinungen schwanden. Aber durch die Unruhe des Pat. wurde der Verband oft verschoben. Es bildete sich ein Erysipel aus, Eiterung der Wunde trat ein, so dass Pat. erst am 73. Tage geheilt entlassen werden konnte am 19. 4. 90.

22. Guiseppe Detoni, 63jähr. Schreiner in Triest. — Hernia inguinalis ext. dextr. libera. — Der Bruch besteht seit Jahren, ist faustgross, wegen Bronchitis ist das Bruchband ungenügend geworden. Operation 4. 2. 90. Leichte Ablösung des Sackes. Totaler Verschluss ohne Drain. Heilung per prim. Geheilt entlassen 14. 3. 90.; der Hospitalaufenthalt war wegen der Schwäche des Pat. aus Vorsicht verlängert worden.

23. Carlo Kosmann, 43jähr. Agent in Triest. — Hernia inguinalis ext. sin. congenita omentalis accreta cum cryptorchismo. — Pat. trat 21. 2. 90. wegen incarcerirter Hernie ein, die sofort durch Taxis reponirt wurde. Pat., ein schwächlicher kyphotischer Mensch, trägt seit 2 Jahren ein Bruchband, das aber schlecht ertragen wird. — Die Bruchgeschwulst nach Reposition des Darmes, mit Inbegriff des Leistenhodens hat die Grösse einer Mandarine. Operation 25. 2. 90. 4 Tage nach der Reposition. Schwierige Isolirung des Sackes, Naht des Halses mit 4 Suturen. Bildung einer Tunica vag. testis, der Hoden nach Vernähung der Bauchwand in den oberen Theil des Scrotums dislocirt, wo er durch eine percutane Naht fixirt wird. Naht ohne Drain. Heilung der Bruchoperation per prim. Dagegen schwillt der Hoden an; eine

Punction 18. 3. 90. ergiebt eine Hämatocele, wohl durch Stauung in Folge der Fixationsnaht; Vereiterung; Spaltung 28. 3. 90. Heilung der Hydrocele 22. 4. 90., an welchem Tage Pat. geheilt entlassen wird, ohne Bruchband (56 Tage). — 15. 3. 91. Solide Heilung ohne Recidiv constatirt.

24. Marcello di Marzo, 10 Jahre alt, in Triest. — Hernia inguinalis ext. bilateral. congenita libera. — Links sehr enger Canal, rechts für 1 Finger durchgängig. Operation des rechtsseitigen Bruches 27. 2. 90. Dünner Sack, schwer zu isoliren. Naht ohne Drainage, Eiterung, 16. 4. 90. geheilt ohne Bruchband entlassen (48 Tage). — 22. 2. 91. Solide Heilung ohne Recidiv.

25. Silvestro Marz, 7 Jahre alt, in Triest. — Hernia inguinalis bilateral congenita libera; Orchitis traumatica sin. Letztere durch das Bruchband hervorgerufen. — Nach Ablauf der Entzündung Operation der linken Hernie 3. 3. 90. Naht ohne Drainage, Eiterung; 13. 4. 90. geheilt entlassen (41 Tage).

26. Giovanni Bibalo, 40jähr. Händler in Triest. — Hernia inguinalis ext. sin. acquisita incarcerata. — Kleiner Bruch, seit 1 Tage eingeklemmt. Operation 20. 3. 90. Ablösung des Sackes wegen inniger Verbindung mit dem Samenstrang und seröser Durchtränkung der ganzen Bruchgegend sehr schwierig. Trotzdem Naht ohne Drainage. Ausgedehnte Eiterung mit Fascien-nekrose. 30. 4. 90. mit granulirender Wunde entlassen, Heilung nach weiteren 2 Wochen (45 Tage). — 22. 2. 91. Heilung ohne Recidiv constatirt. Tief eingezogene Narbe.

27. Giovanni Persich, 16jähr. Seemann aus Zara. — Hernia inguinalis ext. dextr. libera. — Seit 20 Tagen bemerkt Pat. den Bruch, der am 25. 4. 90. sich einklemmt und nach Hospitalseintritt am gleichen Tage spontan zurücktritt. Nach 3 Tagen Operation 28. 4. 90. Naht ohne Drain. Heilung per prim. 24. 5. 90. ohne Bruchband entlassen; Der Hospitalsaufenthalt durch äussere Ursachen verlängert (27 Tage). 27. 4. 91. Nachricht vom Gemeinde-amt: geheilt.

28. Giovanni Barovina, 45jähr. Landmann aus Longera. — Hernia inguinalis ext. dextr. libera; Fibrosarcoma test. dextr. — Operation 9. 5. 90. Nach vorausgegangener Castration unter Isolirung des Sackes wird complette Naht ohne Drainage angelegt. Heilung per prim. 31. 5. 90. ohne Bruchband entlassen (22 Tage).

29. Giovanni Primosich, 24jähr. Kaminfeger in Triest. — Hernia inguinalis dextr. congen. lib. — (No. 1 dieser Statistik, auf der linken Seite operirt.) Kindsfaustgrosser beweglicher Bruch. 20. 5. 90. Naht ohne Drain. Heilung per prim. 31. 5. 90. Ohne Bruchband entlassen (12 Tage).

30. Leopoldo Ciscutti, 41jähr. Kaffeesieder in Triest. — Hernia ing. ext. dextr. lib. — Orangengross, Canal für 2 Finger durchgängig. Operation 24. 5. 90. Naht mit Drain, weil schwierige Ablösung des Sackes. Heilung per prim. 12. 6. 90. ohne Bruchband entlassen (20 Tage).

31. Pietro Daneu, 19jähr. Steinmetz aus St. Croce. — Hernia ing. dextr. lib. acquis. — Seit 4 Jahren; Pat. kam ins Hospital, weil der ausgetretene nussgrosse Bruchinhalt nicht reponibel war, doch ohne Einklemmung;

leichte Reposition. 6 Tage später Operation 28. 5. 90. Kleiner, in leerem Zustand schwer aufzufindender Sack, der unterbunden und an der Spitze gekappt wird. Complette Naht ohne Drain; Heilung per prim. 6. 6. 90. ohne Bruchband entlassen (10 Tage). 26. 2. 91. Laut Nachricht vom Pfarrer von St. Croce ist Pat. „völlig gesund".

32. und **33.** Giovanni Pissamus, 44jähr. Landmann aus Muggia. — Hernia inguinalis ext. bilat. libera. — Rechts apfelgross, links nussgross. Operation rechts 10. 6. 90, links 20. 6. 90. Heilung per prim. 2. 7. 90. ohne Bruchband entlassen (23 Tage). 1. 3. 91. Laut Brief von Dr. Perco in Muggia ist Pat. „völlig geheilt, geht und arbeitet".

34. und **35.** Andrea Pison, 52 jähr. Schneider in Servola. — Hernia inguinalis ext. bilateralis libera. — Der rechte Bruch vor 2 Tagen eingeklemmt, reponirt sich spontan. Pat. ist ein sehr magerer, mit chronischer Bronchitis behafteter Mann; sehr dünne Bauchdecken. 2 Tage nach der Reposition der rechten Hernie Operation 22. 6. 91., gleichzeitig auf beiden Seiten; links Vierkreuzerstückgrosse, rechts Thalergrosse Bruchpforte. Links leichte Isolirung des Sackes, complette Naht, Heilung per prim. Rechts findet sich von der Einklemmung her ein blutiges Extravasat in der Leistengegend; trotz Drainage kommt dasselbe zur Eiterung, welche indessen nach 2 Wochen versiegt. 30. 7. 90. geheilt ohne Bruchband entlassen (39 Tage). — 22. 2. 91. Beginnende Recidive beiderseits entsprechend dem innern Leistenring; doch hat dieselbe keine Neigung in den fest geschlossenen Leistencanal einzudringen. Pat. hat den ganzen Winter an Bronchitis gelitten.

36. Pio Zilli, 47jähr. Tagelöhner aus Vilesse. — Hernia inguinoscrotal. ext. dextr. acquis. omentalis accreta. — Grosser Bruch, weite Pforte. Operation 5. 7. 90. Schwierige Ablösung des Sackes, Verletzung des Samenstrangs, Castration. Complette Naht. Nach 10 Tagen Eiterung, theilweise Wiedereröffnung der Wunde. 16. 8. 90. geheilt ohne Bruchband entlassen (43 Tage). — 3. 3. 91. Laut Brief von Dr. Del Torre in Romans ist Pat. vollkommen geheilt.

37. Giovanni Dobrillovich, 51jähr. Agent in Triest. — Hernia inguinoscrotalis ext. sin. colico-omentalis irreponibilis. — Zweizeitige Operation. Seit Jahren mit dem linken Bruch behaftet, der in der letzten Zeit rascher zugenommen hat. Irreponibel seit einigen Jahren. Vor 2 Monaten Netzeinklemmung und acuter entzündlicher Erguss in den Bruchsack, der durch Punction entleert wird. Bruchbänder werden nicht mehr ertragen. Grösse des Bruches wie eine grosse Orange. Operation 14. 7. 90. (1. 2. und 3. Tempo nach Bassini). Die Bruchpforte für eine Hand durchgängig; dem Sacke sitzt nach aussen ein über wallnussgrosses Stück Colon desc. auf. Der Sack ist sanduhrförmig, enthält verdicktes, adhärentes Netz. Schwierige Isolirung und Lösung des Sackes; Verschluss der Bauchhöhlenöffnung (ein Bruchsackhals war nicht da) durch mehrere Nähte; die Reposition des Sackrestes sammt Colon gelingt leicht. Naht der hinteren Wand des Leistencanals, Einlegung des etwas gequetschten Samenstranges, Tamponade mit Jodoformgaze. 17. 7. 90. Beendigung der Operation durch Entfernung der Tampons, Naht

der Obliquus-externus-Fascie und der Haut mit 2 Drains. Reactionslose Heilung mit geringer Secretion aus den Drainröhren, sodass Pat. schon am 1. 8. 90. ohne Bruchband, doch mit Deckverband entlassen wird (15 Tage). — 15. 3. 91. Andauernde Heilung ohne Recidiv; tief eingezogene Narbe.

38. Enrico Vusio, 20jähr. Mechaniker in Triest. — Hernia inguinalis ext. sin. libera incipiens. — Pat. bemerkt die jetzt nussgrosse Bruchgeschwulst seit wenigen Monaten. Operation 31. 7. 90. Sack mit starkem Fettpolster, welches adhärentes Netz vortäuschte. Leichte Ablösung des Sackes. Naht ohne Drain, Heilung per prim. 9. 8. 90 ohne Bruchband entlassen (10 Tage). 22. 2. 91. Heilung ohne Recidiv constatirt.

39. Ercole Butschek, 35jähr. Zuckerbäcker in Triest. — Hernia ing. sin. congenita libera c. cryptorchism. — Kleine Geschwulst, sehr lästig für den Pat. Ausserdem Milzhypertrophie. Operation 6. 9. 90. Leichte Isolirung, complette Naht, Hoden mit dem untersten Ende der Scheidenhaut mittels Steppnaht an eine von unten her entgegengestülpte Scrotalhautfalte angenäht, durch welche Naht der Testikel ziemlich gut herabgezogen wird. Kleine Eiterverhaltung im obern Wundwinkel am 6 Tage eröffnet, in wenig Tagen geheilt. 27. 9. 90. ohne Bruchband entlassen (22 Tage). — 22. 2. 91. Heilung ohne Recidiv, der Hode ist noch weiter in den Sack herabgesunken.

40. und **41.** Francesco Stefani, 30jähr. Tagelöhner in Triest. — Hernia inguinalis ext. bilateral. libera. — Die rechte Hernie war incarcerirt, wird am 5. 10. 90. im Hospital reponirt; nach 2 Tagen, 7. 10. 90. Operation beiderseits; links kleine beginnende Hernie, deren Unterbindung unterlassen wird, rechts nussgross. Völlige Naht, glatte Heilung per prim. 25. 10. 90. ohne Bruchband entlassen (19 Tage). 22. 2. 91. Heilung ohne Recidiv constatirt.

42. und **43.** Giuseppe Mesner, 29jähr. Fischhändler in Triest. — Hernia inguinalis ext. bilat. lib. — Chronischer Bronchialkatarrh; rechte Hernie apfelgross, linke Hernie beginnend. Operation 9. 10. 90. beiderseitig. Keine Schwierigkeiten, complette Naht, Heilung per prim. 20. 10. 90. ohne Bruchband entlassen (12 Tage).

44. Rodolfo Maurencich, $2^1/_2$ Jahre alt, aus Goerz. — Hernia inguinoscrotalis ext. dextr. congen. libera. — Orangengross, leicht reponibel. Operation 31. 10. 90. — Völlige Naht, Heilung per prim. 16. 11. 90. ohne Bruchband entlassen (17 Tage).

45. Antonia Stark, 64jähr. Hausfrau in Triest. — Hernia inguinalis dextr. incarc. — Seit 6 Tagen eingeklemmt. Operation 2. 11. 90. Etwas trübes Serum im Sack, dessen Hals unterbunden wird. Naht, Drainage; Eiterung, durch welche mehrere Nähte abgestossen werden. Heilung 16. 12. 90 beendet, Pat. ohne Bruchband entlassen (25 Tage). — 22. 2. 91. kein Recidiv.

46. Giovanni Predonzan, 59jähr. Tagelöhner aus Pirano. — Hernia inguinalis ext. dextr. libera. — Vor 2 Jahren mit Erfolg an einer rechtsseitigen Cruralhernie operirt; das Bruchband der rechten Inguinalhernie hat eine Hydrocele funiculi hervorgebracht. Operation 13. 11. 90. Kleiner, leicht

lösbarer Sack. Wegen Atrophie der Mm. obliq. int. und transvers. ist die Naht der Hinterwand des Leistencanals etwas erschwert und unsicher. Totale Naht, Heilung per prim. 28. 11. 90. ohne Bruchband entlassen (16 Tage). — 22. 2. 91. Der äussere Leistenbruch hat nicht recidivirt; dagegen beginnt sich ein innerer in der Narbe zu bilden, offenbar in Folge der ungenügenden Naht der atrophischen Musculatur.

47. Giovanni Kenich, 45jähr. Tagelöhner in Triest. — Hernia inguinalis ext. dextr. acquis. libera. — Pat. tritt am 3. 12. 90. mit eingeklemmter, taubeneigrosser Hernie ein. Taxis. Operation 6. 12. 90. Complette Naht ohne Drain; am 3. Tage Oedem, nachträgliche Jodoformgazedrainage. Darnach Heilung per prim. 20. 12. 90. ohne Bruchband entlassen (15 Tage). 22. 2. 91. kein Recidiv.

48. Gioseffa Morosiol, 60jähr. Dienstmagd in Triest. — Hernia inguinalis ext. dextr. libera. — Hernie von der Grösse eines grossen Apfels. Pforte für 3 Finger durchgängig. Operation 11. 12. 90. Ohne Schwierigkeit. Heilung per prim. Entlassung ohne Bruchband 2. 1. 91. (23 Tage). — 22. 1. 91. tritt Pat. wieder ein mit einem harten, mässig schmerzhaften Infiltrat unter den operirten Bauchdecken, das sich ins Becken hinein fortsetzt. Kein Fieber. Mehrfache Punctionen ergeben keinen Eiter. Unter Massagebehandlung langsame Resorption. Pat. verlässt 11. 3. 91. mit sehr verkleinertem Infiltrat das Hospital. Operationswunde solid vernarbt.

49. Eduard Walter, 21jähr. Schneider in Triest. — Hernia inguinalis ext. sin. incarc. — Hat nie Bruchband getragen; Incarc. seit wenig Stunden. Apfelgrosser Bruch. Operation 18. 12. 90. Schwierige Ablösung des Sackes, von welchem die innern $^2/_3$ resecirt, das äussere Dritttel belassen wird. Complette Naht. Leichtes Fieber in Folge von Kothstauung. Heilung per prim. 11. 1. 91. ohne Bruchband entlassen (25 Tage). — Der Hospitalsaufenthalt verlängert durch Verdauungsstörungen und Schwäche des Pat.

50. Alessandro Ambrosich, 15jähr. Fleischer in Triest. — Hernia inguinalis dextr. congenita omental. adhaerens, intestinalis incarcerata. — Einklemmung seit 4 Tagen, eigrosse Geschwulst. Taxis gelingt nicht. Operation I. Tempo 1. 1. 91. Spaltung der äusseren Schichten. Enger, langer Hals, Einklemmung am abdominalen Ende desselben; kleine, stark verfärbte Darmschlinge. Abtragung und Reposition des Netzes, aus der Bauchhöhle fliesst Serum. Wegen entzündlicher Infiltration des Sackes und der ganzen Umgebung Einführung eines Jodoformgazedrains in den Hals, Tamponade des Sackes und der Wunde. — Wegen ziemlich reichlicher Secretion und wegen Verzögerung der Wiederherstellung der Darmfunction muss die Beendigung der Radicaloperation verschoben werden bis 12. 1. 91. II. Tempo. Trotz schwieriger Erkennung der Theile in den jodoformirten Granulationen gelingt die Ablösung der Tun. vagin., des Halses, kurz die regelrechte Ausführung der übrigen Momente der Operation. Naht mit Drain. Geringe Eiterung aus den Drainlöchern, Verklebung fast der ganzen Wundränder, Heilung bis auf 1 Fistel am 22. 2. 91. Tag der Entlassung ohne Bruchband (22 Tage). — 18. 3. 91. Abstossung einer Sutur aus der fast geschlossenen Fistel, gute Resistenz der Narbe.

51. Giuseppe Chebat, 73jähr. Tischler in Triest. — Hernia inguinalis ext. dextr. incarc. — Mit seniler Bronchitis behafteter Mann, apfelgrosse Hernie, seit 2 Tagen incarcerirt. Zweizeitige Operation. I. Tempo. 27. 1. 91 mit Ablösung, Unterbindung und Abtragung des Sackes, Naht der hinteren Wand, Tamponade mit Jodoformgaze. II. Tempo 28. 1. 91. Naht des Obl. extern. und der Haut ohne Drain. Am 4. Tage Pneumonie, 3. 2. 91 Tod. Sectionsbefund: Hypostatische, nicht embolische Pneumonie der rechten Lunge, geringe Milzvergrösserung, unter dem Samenstrang ein pflaumengrosser Abscess, Haut und Fascie des M. obliq. ext. fest verklebt.

52. und **53.** Giacomo Lorenzon, 60jähr. Landmann aus Brumma. — Hernia inguinalis ext. bilateral. libera. — Etwas decrepider Mann, kommt behufs Radicaloperation. Rechts pflaumengrosser Bruch mit für 2 Finger durchgängiger Pforte, links über eigrosser Bruch, Canal für 2 Finger durchgängig. Operation 17. 2. 91 beiderseits. Exstirpation der Säcke ohne grosse Schwierigkeit. Dünne Musculatur. Vollständige Naht ohne Drain. 20. 2. 91 beiderseitige Pneumonie. 25. 2. 91 Eiterung auf beiden Seiten, links ausgedehnte Fasciennekrose. 24. 3. 91 ohne Bruchband entlassen; rechts völlige Heilung, links Fistel (35 Tage).

XXV.

Ueber plastische Herniotomie.

Von

Prof. A. Landerer

in Leipzig.[1])

Unsere Methoden der Radicaloperation von Hernien sind in den letzten Jahren wesentlich verbessert worden. Ich erinnere in erster Linie an die von Mac Ewen ausgeführte Verwerthung des Bruchsacks zum Verschluss der Bruchpforte, dann bei den Leistenhernien die Naht der Pfeiler des Leistencanals u. a. mehr. Recidive kommen aber doch, wenn auch seltener. Die Ursache ist hauptsächlich darin zu suchen, dass jede Narbe, jedes gewöhnliche Bindegewebe dem intraabdominellen Druck auf die Dauer nachgiebt und gedehnt wird. Selbst in den Fällen ist man vor Rückfällen nicht sicher geblieben, wo man durch länger dauernde Eiterung und Heilung per secundam intentionem eine besonders derbe Narbe zu erzielen hoffte.

Ich habe nun in letzter Zeit einen andern Weg zum Verschluss der Bruchpforte befolgt, zunächst nur an Leistenbrüchen; doch liesse sich das Verfahren auch auf andere Brüche übertragen.

Die Methode besteht darin, dass der äussere Schenkel des Leistencanals nach einwärts verpflanzt wird.

Die Sache macht sich sehr einfach. Mit dem gewöhnlichen Schrägschnitt wird der Leistencanal bloss gelegt. Ist die Hernie eingeklemmt oder sehr gross, so wird der Bruchsack geöffnet, der Darm, wenn er gesund ist, zurückgebracht und nun der Bruchsack in üblicher Weise versorgt, nach Mac Ewen streifenweise eingerollt, oder als

[1]) Vorgetragen am 2. Sitzungstage des XX. Congresses der Deutschen Gesellschaft für Chirurgie zu Berlin, 2. April 1891.

Polster mit Matratzennähten und dergl. befestigt, wie man es gerade für passend hält. Sodann setzt man auf den Schrägschnitt, am unteren Winkel desselben einen Querschnitt parallel dem horizontalen Schambeinast, legt den Ansatz des äusseren Schenkels am Os pubis frei und hebt denselben, am besten mit der obersten Knochenlamelle durch den Meissel oder das Resectionsmesser ab. Jetzt wird durch die Aponeurose des M. obliquus externus, parallel seiner Faserung, $2^1/_2$ cm entfernt vom Leistencanal ein Schnitt bis zum Obliquus abdominis int. geführt und mit dem Skalpellstiel oder mit der Schneide dieser 5—6 cm lange Aponeurosenlappen mobilisirt. Derselbe wird nach einwärts transplantirt und möglichst weit nach innen festgenagelt, so dass der Leistencanal nur noch ein schmaler Schlitz ist, welcher eben den Samenstrang durchlässt. — Ist der äussere Leistenring sehr weit, so kann man den Canal noch weiter nach oben spalten und die Pfeiler über einander nähen. Oder man kann den Canal verengern, indem man den äusseren Pfeiler nicht auf das Tuberculum pubis, sondern auf die Vorderfläche der Symphyse aufnagelt. So bekommt man mehr Spannung. Es gelang mir in dieser Weise einen Leistenring, durch welchen man vorher mit 3 Fingern durchkonnte, zu einem ganz feinen Schlitz zu verengern, wo nur der Samenstrang eben passirte. Die Operation wird durch dieses Verfahren um höchstens 15 Min. verlängert, die Blutung ist minimal.

Gegen dieses Verfahren liesse sich ein Vorwurf machen. Man könnte sagen: der Leistencanal wird in dieser Weise verschlossen, aber an einer anderen Stelle, da wo die Aponeurose weggenommen ist, wird eine neue Bruchanlage geschaffen. Sieht man sich — bei der Operation oder beim Präpariren an der Leiche — die anatomischen Verhältnisse an, so bekommt man allerdings nach aussen von dem transplantirten Schenkel eine dreieckige Lücke, mit der Spitze nach oben, im Grund derselben aber bleiben noch die Fasern des Obliquus internus, welche hier allerdings schwach sind und der ganze Transversus erhalten. Zudem ist diese Stelle noch anderweitig geschützt und verstärkt. An der Innenseite der Bauchwand zieht hier das kräftige, sich fächerförmig ausbreitende Lig. inguin. int. (Henle), oder Lig. Hesselbachii (Braune) vom inneren Leistenring nach dem Lig. Poupartii herüber und verstärkt die Fascia transversa. Zudem lässt sich der Schlitz durch Nähte

verkleinern. Eine erhebliche Schwächung der Bauchwand ist somit nicht zu fürchten[1]).

Ich habe nun die Operation in 3 Fällen ausgeführt, einer eingeklemmten Hernie und 2 Radicaloperationen, vor 4 und je 3 Monaten. In allen 3 Fällen hat man weder am Leistencanal, noch an der Stelle, wo das Stück der Aponeurose transplantirt ist, den geringsten Impuls beim Husten etc. — Bruchbänder sind nicht getragen. Die Zeit ist allerdings noch zu kurz, um ein Recidiv mit Sicherheit auszuschliessen.

Will man dem Verfahren einen Namen geben, so könnte man es „plastische Herniotomie“ nennen.

---

[1]) Anmerkung während der Correctur:
In einem Falle, wo ausser der Aponeurose auch noch eine Schicht Musculatur transplantirt wurde, lässt sich doch bei starkem Husten eine leichte Vorwölbung constatiren. Es empfiehlt sich daher, nur die Aponeurose zu verpflanzen. Anderenfalls könnte auch der innere Schenkel des Leistencanals versetzt werden. Der Leistencanal ist in allen Fällen eng und fest geblieben.

XXVI.

Zur Behandlung der Varicositäten.

Von

Prof. A. Landerer

in Leipzig.[1])

In der Behandlung der Varicositäten bedienen wir uns der Exstirpation oder der Verödung. Beide Verfahren geben häufige Recidive. Insofern erscheint es gerechtfertigt, nach neuen Methoden zu suchen. Den Anlass, mich mit der Behandlung der Varicositäten eingehender zu beschäftigen, gab mir vor ca. 10 Jahren ein Fall von Varicocele bei einem befreundeten stud. med., wo nach Exstirpation von 5 cm aus dem Plexus pampiniformis nach anfangs vorzüglichem Erfolg im Verlauf eines halben Jahres doch wieder Recidiv eintrat. Die gewünschte Wiederholung der Operation lehnte ich ab und versuchte es mit einer Methode, die ich in Ravoth's herniologischen Beiträgen mitgetheilt fand. R. giebt an, dass er Varicocelen, ebenso Reizungszustände im Verlauf des Plexus spermaticus mit Bruchbändern geheilt habe. Ich machte den Versuch mit einem stellbaren Bruchband, das um die Längsaxe zu drehen war und hatte einen vollen Erfolg. Die Varicositäten verschwanden, der atrophische Testikel erlangte seine normale Grösse wieder, das Bruchband, welches nur bei Tage getragen war, wurde nach $1^1/_2$ Jahren weggelassen, trotzdem ist — in 8 Jahren — ein Recidiv nicht eingetreten.

Im Laufe der nächsten Jahre habe ich noch bei 5 Fällen dieselbe Behandlung eingeleitet (darunter 2 Aerzte), in 4 Fällen mit demselben guten dauernden Resultat; in einem Falle blieb

[1]) Vorgetragen am 3. Sitzungstage des XX. Congresses der Deutschen Gesellschaft für Chirurgie zu Berlin, 3. April 1891.

jeder Erfolg aus, doch fand sich hier bei der Untersuchung das Bruchband nie an richtiger Stelle.

Wie die Wirkung dieser comprimirenden Pelotte aufzufassen ist, lässt sich nicht mit Bestimmtheit sagen. Zweierlei ist denkbar: Entweder der Druck wirkt als Reiz auf die Ringmusculatur der Venen und veranlasst sie zur Contraction, oder die Pelotte wirkt wie eine Art Venenklappe. Bekanntlich fehlen in varicösen Venen die Klappen oder sind mindestens verkümmert. Diese künstliche Venenklappe hindert somit die central gelegene Blutsäule, mit ihrem Druck auf dem Wurzelgebiet der Venen zu lasten. Die Venen werden entlastet und können sich zusammenziehen. Letztere Erklärung ist die wahrscheinlichere. Dass Compression oder Unterbindung der Venen nicht zur Varicositätenbildung führt, ist bekannt. Ebenso ist es mir schon lange aufgefallen, dass man bei Hernienkranken, welche seit Jahrzehnten Bruchbänder tragen, keineswegs häufig Varicocele sieht.

Selbstverständlich musste der Wunsch entstehen, diese Behandlungsweise auch auf die so ungleich häufigeren Varicositäten der unteren Extremität anzuwenden.

Eine genaue Untersuchung sämmtlicher zur Beobachtung gelangten Fälle ergab, dass es sich in letzter Linie bei fast allen Varicositäten der untern Extremität um das Verbreitungsgebiet der V. saphena magna handelt. Man konnte also hoffen, durch örtliche Einwirkung auf diese Vene die Varicositäten beeinflussen zu können. Zahlreiche Versuche schlugen fehl; schliesslich gelang es mir, mit Hilfe eines findigen Bandagisten diese Bandage, welche ich Ihnen hier vorzeige, zu construiren. Es ist ein strumpfbandartiges Ding, im Innern eine parabolische Feder, mit einer Pelotte. — Die Bandage wird unterhalb des Knies angelegt, wenn die Varicositäten wie meist, nur bis zum Knie gehen; oberhalb desselben, wenn sie bis über das Knie heraufgehen.

Die Pelotte kommt auf die ectatische Vene zu liegen. Da die Feder vom Bein abgekrümmt ist, drückt dieselbe nur an der Stelle, wo die Pelotte aufliegt. Der übrige Umfang des Beines ist vollständig druckfrei. Man soll zwischen Band und Bein noch bequem mit den Fingern durchfahren können. Von einer circulären Abschnürung kann also keine Rede sein.

Besonders viel Mühe machte die Construction der Pelotte

Holz, Leder, Hartgummi etc. wurden nicht vertragen. Luftgefüllte Kautschukpelotten liessen die Luft im Lauf von wenigen Tagen austreten und wurden dadurch schnell unbrauchbar. Schliesslich bewährten sich mit Wasser gefüllte Pelotten. Dieselben halten ihre Spannung Monate lang und lassen sich von jedermann leicht wieder füllen.

Mit dieser Bandage habe ich nun ungefähr 80 Varicositätenkranke behandelt. Dieselben — es befinden sich auch Aerzte darunter — sind damit trotz ihres anfänglichen Misstrauens durchweg zufrieden gewesen. Dieselben sind bequem anzulegen gegenüber Gummistrümpfen und Bindeneinwickelungen. Dann wird die Transpiration nicht gehindert und das lästige Gefühl der Spannung und Schwere verschwindet. Schliesslich sind sie viel haltbarer. In einem Theil der Fälle konnte ich Abnahme des Beinumfangs um mehrere Centimeter nachweisen.

Geht die Varicositätenbildung bis zur Plica falciformis, so kann eine schenkelbruchbandartige Vorrichtung mit wassergefüllter Pelotte angewandt werden.

Im Ganzen möchte ich aber den Bandagen doch weniger eine curative als eine palliative Wirkung zusprechen; ebenso wie Gummistrümpfen, Wickelungen etc.

Ich kann diese Mittheilung nicht schliessen, ohne meiner Freude über die neueste Publication von Trendelenburg Ausdruck zu geben. T. hat Varicositäten durch Unterbindung der V. saphena geheilt oder gebessert und erwiesen, dass die Ausschaltung des central auf den Venen liegenden Drucks es ist, welche die Heilung bedingt. Es ist somit ganz dieselbe, an sich zunächst befremdende Auffassung, welche ihn bei seiner Operation, wie mich bei meiner Bandage leitet.

XXVII.

Ueber einen geheilten Fall von Hypospadia perinealis, und über eine bei Kindern typische Form von Penisfisteln.

Von

Dr. Karewski

in Berlin.[1])

(Mit einem Holzschnitt.)

I.

M. H.! Das immerhin seltene Vorkommen von Hypospadia perinealis und die noch selteneren Beobachtungen von gelungener Heilung dieser Deformität veranlassen mich, ihnen folgenden Fall mitzutheilen.

Georg Br. war bei seiner Geburt für ein Mädchen gehalten worden und als solches in das standesamtliche Register eingetragen worden. Erst im Alter von 3 Wochen hatte man erkannt, dass es sich thatsächlich um einen Knaben handelte und demgemäss eine Umwandlung seines Namens, der vorher Anna Marie geheissen hatte, vorgenommen. Die Hebeamme, welche die Entbindung der Mutter geleitet hatte, giebt an, dass zur Zeit der Geburt die Harnröhre dicht vor der Analöffnung gelegen hatte, kein Hodensack vorhanden gewesen war und der Neugeborene durchaus den Eindruck eines dem weiblichen Geschlecht angehörigen Kindes gemacht hatte. Als man nun entdeckt hatte, dass es sich thatsächlich um ein männliches Individuum handelte, die scheinbaren Labia majora den getheilten Hodensack, die übergrosse Clitoris den mangelhaft entwickelten und der Harnröhre ermangelnden Penis darstellte, suchte man ärztliche Hilfe zur Beseitigung der Deformität auf. In 8 Operationen war vergeblich der Versuch eine Urethra herzustellen gemacht worden. So wurde mir denn das Kind im Alter von 9 Jahren am 16. November vorigen Jahres zugeführt. Der kräftige gut entwickelte Junge zeigte durchaus männ-

[1]) Vortrag, gehalten am 3. Sitzungstage des XX. Congresses der Deutschen Gesellschaft für Chirurgie zu Berlin, 3. April 1891.

lichen Habitus. Er ist im Uebrigen gesund und weist abgesehen von der fehlerhaften Entwicklung seines Geschlechtsorgans keine Abnormitäten auf.

Der Penis ist auffallend klein und stark nach unten gekrümmt, die Eichel von oben her durch ein mächtiges, herabhängendes Praeputium bedeckt. Das Scrotum setzt sich zu beiden Seiten von oben her an die Penishaut an, so dass das Glied innerhalb des Vorhautwulstes und der beiden Scrotalhälften fast gänzlich verschwindet. Erhebt man dasselbe, zieht es nach oben, so bemerkt man, dass die Glans penis am Besten entwickelt ist. Sie nimmt wohl die Hälfte der ganzen Länge des Gliedes ein. Das Praeputium nimmt nach unten hin an Umfang ab und setzt sich hier so in die Penishaut fort, dass sie hier gänzlich fehlt, also dasjenige Verhältniss obwaltet, welches Kaufmann sehr treffend mit dem Zustand nach Dorsalincision des Präputium verglichen hat. Das Scrotum ist vollkommen gespalten und durch eine tiefe Furche in zwei Hälften getheilt, nur in seinem hinteren Theil findet sich eine 1 Ctm. lange Verwachsung durch feste Narbenmassen, welche das Resultat der früheren Operationen sind, die immer eine Vereinigung des Defectes von hinten nach vorne erstrebt hatten. Am vorderen Ende dieser Narbenmasse findet sich eine lippenförmige Fistel, aus der sich bei der Miction der Urin in einem breiten Strahl, Scrotum und Nates weithin benetzend entleert.

Die Harnröhre fehlt vollkommen; von jener Fistel an bis zur Spitze der Glans verläuft an ihrer Stelle eine Rinne, die etwa 2 Mm. breit ist, ausserordentlich flach bis zur Corona glandis, sich dann etwas vertieft um als dreieckige Einsenkung da zu enden, wo sonst die vordere Urethralöffnung liegt. Die Ränder dieser Rinne springen etwas vor, die sie bedeckende Haut ist auffallend zart und rosig gefärbt, hat aber nicht Schleimhautcharakter, ebensowenig wie die Harnfistel eine Auskleidung mit mucösem Gewebe besitzt. Zieht man den Penis stark nach oben um seine Krümmung nach unten auszugleichen, so spannt sich die Harnrinne an und hebt sich von den Corpora cavernosa ab. Die Länge dieser Rinne von der Eichelspitze bis zur Fistel beträgt 3 Ctm., die Entfernung von letzterer bis zum Anus ebenso viel. Dagegen ist der Penis von dem Schambogen bis zur Eichelspitze gemessen 4 Ctm. lang.

Das Perineum hat vor der Analöffnung eine dellenförmige Vertiefung, besitzt aber eine deutliche Raphe. Die linke Scrotalhälfte ist grösser wie die rechte, innerhalb derselben liegt ein etwa mandelgrosser Hoden, der leicht in den Inguinalcanal hineinschlüpft. (Derselbe ist seit vielen Wochen wieder in die Bauchhöhle gewandert und seitdem nicht wieder zum Vorschein gekommen). Die rechte Hälfte ist leer. Bei Untersuchung per rectum fühlt man die kleine Prostata; ein Katheter engl. V lässt sich ohne Schwierigkeiten von der Fistel in die Blase bringen.

Der Knabe kann den Urin gut halten, bei der Entleerung beschmutzt er jedoch die Nates und leidet in Folge dessen viel an Urineczemen.

Wir hatten es also mit einer Hypospadia perinealis zu thun, bei der durch voraufgegangene Operationen der hinterste Theil der Scrotalspalte vereinigt worden war. Eben diese Operationen hatten aber auch eine Partie vor der Fistel in Narbengewebe verwandelt und dadurch für die Urethroplastik recht

ungeeignet gemacht. Insbesondere war diejenige Methode der Harnröhrenbildung, welche sich bisher immer als die beste bewährt hat, die von unserem verehrten Vorsitzenden angegebene Lappenbildung, welche gute Beweglichkeit der zu verlagernden Theile erfordert, hier nicht anwendbar. Hingegen glaubte ich, dass es vielleicht gelingen würde, durch Verwendung des Duplay'schen Verfahrens unter Benutzung von Plattennähten, die Kroenlein in einem Falle von Epispadie so gute Dienste geleistet hatten, zum Ziele zu kommen.

Mehrfache Erfahrungen bei Harnröhrenfisteloperationen von Kindern hatten mir gezeigt, dass die praeliminare Urethrotomie, die schon von Dieffenbach empfohlen, von Ricord und Thiersch angewendet, von Bardeleben und Hüter wieder verworfen worden war, sehr geeignet ist, die prima intentio zu sichern. Wenn wir auch jetzt wissen, dass gesunder Urin keine Gefahren setzt für Wunden, über die er hinwegfliesst, so ist doch andererseits unzweifelhaft, dass jede Infiltration von Urin in geschlossene Wunden zu Zersetzung und Eiterung Anlass giebt. Nun ist aber die Gefahr der Infiltration gerade unter den Verhältnissen, welche die Urethroplastik setzt, eine sehr grosse. Die Einlegung eines Verweilkatheters hat bei Kindern ausserordentliche Schwierigkeiten. Ganz abgesehen davon, dass sie nicht vernünftig genug sind, um die Nothwendigkeit den Katheter liegen zu lassen einzusehen und ihn deshalb mit Vorliebe aus der Harnröhre entfernen, macht derselbe oft grossen Tenesmus. Dieser letztere Uebelstand trifft bei einem vom Damm aus eingeführten Katheter, der zudem mit grösserer Sicherheit durch einige Nähte, welche den elastischen Katheter direkt an die Haut befestigen, fixirt werden kann, nicht zu. Wenigstens habe ich niemals Schwierigkeiten in dieser Beziehung gehabt. Dazu kommt, dass der Verschluss der Bontonnièrenwunde sei es spontan, sei es durch spätere Naht stets anstandslos gelingt.

Am 18. 11. habe ich deswegen bei dem Knaben die Boutonnière gemacht, so zwar, dass ich die Schleimhaut der Harnröhre mit der äusseren Haut vernähte, um eine dauernde lippenförmige Fistel, die für die voraussichtlich lange Behandlungsdauer erforderlich war, zu erzielen. In derselben Sitzung wurde die Geraderichtung des Penis nach Duplay durch Querincision der Harnröhrenrinne und Längsvernähung der Wundränder vorgenommen. Die Heilung erfolgte prima intentione. 14 Tage nach der ersten Operation war auch die lippenförmige Fistel complett und wurde nun nicht mehr zur Einlegung eines Verweilkatheters benutzt, sondern als Weg zum Catheterisiren, das dreimal täglich vorgenommen wurde.

Am 4. 12. schritt ich zur Urethroplastik. Die Eichelröhre wurde nach dem bekannten Verfahren Thiersch hergestellt. Die beiden seitlich und parallel zur Rinne geführten tiefen Einschnitte liess ich von oben sofort nach unten bis hinter die Scrotalfistel verlaufen, so zwar, dass sie am Penis nur die Haut durchtrennten und hinter der Fistel in einem Bogen sich trafen. Die Haut der Penisrinne wurde soweit unterminirt, dass es gelang, sie über einer dünnen Zinnsonde mit zum Harnröhrenlumen geknoteten Nähten zu vereinigen; auch die Eichelröhre wurde gesondert genäht. Nachdem somit ein vollkommen neu geschlossener Canal geschaffen war, der nach aussen eine einzige von

dem neugebildeten Orificium extern. bis hinter die ursprüngliche, durch die Nähte wiederverschlossene Fistel verlaufende Wundfläche bot, löste ich die Haut an der Seitenfläche des Penis soweit ab, dass sie über dieser Wunde als Duplicatur vernäht werden konnte. Durch 4 Bruns'sche Plattennähte, deren erste die beiden Eichellappen zusammenpresste, während die übrigen auf den Penis vertheilt waren, wurden die wunden Flächen in möglichster Breite an einander gebracht und dann durch eine dichte Reihe Knopfnähte die Epidermisränder vereinigt.

Der Wundverlauf war ein ungestörter. Aber nur die Eichelröhre heilte complet zusammen. Am Penis hatte sich zwar gleichfalls volle prima intentio erzielen lassen, jedoch hatten die drei schon am dritten Tage nach der Operation entfernten Plattennähte ebenso viele Fisteln verursacht, so dass nur eine ganz schmale Hautbrücke von dem Sulcus coronarius zur ursprünglichen Harnfistel ausgespannt war, zu beiden Seiten aber 3 Löcher vorhanden waren, deren grössestes mit der alten Harnröhrenöffnung communicirte. Es wäre nicht möglich gewesen diese gesondert zu verschliessen. Als ich daher am 21. 12. zur dritten Operation schritt, entfernte ich diesen schmalen Hautwulst vollkommen und versuchte unter Verwendung der Vorhaut vom Sulcus coronarius bis zur Scrotalöffnung eine Bedeckung zu schaffen. Das Präputium wurde ringsum so abgelöst, dass es nur an der linken Seite der Glans in Verbindung mit derselben blieb. Es wurde auch an seinem ursprünglich freien Rande wund gemacht, so dass man jetzt über einen Lappen verfügte mit 2 Epidermisflächen und 2 Wundflächen. Alsdann wurde zu beiden Seiten der Penisrinne eine tiefe Incision gemacht, die Haut beiderseits lateralwärts abgelöst, hinten auch wiederum die Fistel umschnitten und der Lappen mit einer doppelten Reihe Nähten deren eine wiederum zum Harnröhrenlumen geknotet wurde, in die Wunde eingenäht. Eine Zinnsonde hielt die neugebildete Urethra offen. Es gelang, den grösseren Theil der Vorhaut in der intendirten Weise anzuheilen, aber das unterste Drittel des Lappen necrotisirte und es resultirte ein Harnröhrendefect, der wiederum sich dort befand, wo der scrotale Eingang zur Blase gelegen hatte.

Nachdem auch ein Versuch diesen Defect durch scrotale Haut zu ersetzen; den ich am 15. Januar unternahm, gescheitert war, habe ich dann am 1. Februar einen grossen Bauchhautlappen, den ich von der linken Seite her umklappte, so dass die Epidermisfläche nach dem Harnröhrenlumen schaute, zum Ersatz benutzt. Derselbe wurde rings um die Fistel mit etwa 6 Nähten befestigt, vom 7. bis 10. Tage nach der Einsenkung allmälig durchtrennt und alsdann auch an seiner bis dahin freien Seite angenäht. Der Versuch gelang auf diesem Wege völlig. Die beabsichtigte Deckung durch einen 2. Lappen von der anderen Seite des Bauches her, erwies sich als unnöthig, da durch die Vernarbungen von allen Seiten sich Epidermis heranzog. Am 1. März war die Harnröhre endgiltig fertiggestellt. Es bestand nur noch eine feine Fistel unmittelbar hinterdem Sulcus coronarius und ich ging an diesem Tage daran, die Boutonnière zu verschliessen. Die an die äussere Haut angeheilte Mucosa wurde abgetrennt, genäht, darüber eine Tabaksbeutelnaht angelegt, alsdann die äussere Hautwunde vereinigt und zur Sicherung eine Matratzennaht quer durch das

Perineum gezogen. Ein Verweilkatheter wurde nur für 24 Stunden benutzt, alsdann von dem Patienten angeblich wegen grosser Beschwerden eigenmächtig entfernt. Nichts desto weniger heilte die Perinealwunde anstandslos. Am 5. Tage nach der Operation war die Matratzennaht durchschnitten worden. Eine gleichzeitige Anfrischung und Naht der Fistel hinter der Glans blieb erfolglos; sie besteht auch jetzt noch, nachdem erst vor 14 Tagen eine Schnürnaht zur Occlusion gebraucht worden ist, ist jedoch so geringfügig, dass die überwiegende Menge des Urins in starkem Bogen aus dem Orificium extern. der Urethra, und nur ein dünner Strahl nebenbei entleert wird [1]). Der Knabe hat gelernt, die Fistelöffnung mit dem Finger so zuzuhalten, dass von ihr aus keinerlei Beschwerde verursacht wird. Ich halte es deshalb für richtig, vorläufig keine weiteren operativen Eingriffe zu machen, zumal derartige Fisteln erfahrungsgemäss durch Narbencontraction sich immer mehr verkleinern und späterhin vielleicht eine einfache Aetzung zum definitiven Verschluss genügt.

Ich habe mich deswegen auch für berechtigt gehalten, hier diesen Fall als geheilt vorzustellen. Er hat im Ganzen 7 Operationen und eine Zeitdauer von $4^1/_2$ Monaten beansprucht.

Das cosmetische Resultat lässt unter den obwaltenden Umständen nichts zu wünschen übrig, der Penis ist klein, aber wohlgebildet. Auch das functionelle genügt sicherlich den Ansprüchen, welche das jugendliche Alter des Patienten erfordert. Eine Frage ist jedoch, ob sich späterhin für den sexuellen Verkehr geeignete Verhältnisse vorfinden werden. Wie Sie sehen werden, ist ein Theil der Hinterfläche des Penis im Scrotum versteckt, und es ist mir nicht ganz sicher, ob nicht bei Erectionen, trotz der ursprünglich gelungenen Geraderichtung des Penis eine Krümmung nach hinten entstehen wird. Aber erstens ist es nicht unmöglich, dass beim Wachsthum der Geschlechtstheile die Ruthe sich in normalen Bahnen entwickeln und aus den jetzt bestehenden Adhäsionen lösen wird. Ich bin in der Lage, Ihnen einen Fall von geheilter Penis-Fistel zu demonstriren, wo die bei der Operation gänzlich auf die Glans ausgedehnte Vorhaut sich innerhalb 6 Jahren wieder an ihre ursprüngliche Stelle zurückgezogen hat und ich halte es nicht für ausgeschlossen, dass in derselben Weise das Scrotum zurückweicht. Zweitens wird wohl auch das leere Scrotum eventuell der Immissio penis kein Hinderniss setzen Die Hoden befinden sich beide in der Bauchhöhle und es ist sehr fraglich, ob noch ein Descensus derselben zu erwarten ist.

---

[1]) Anmerkung während der Correctur: Jetzt träufeln nur noch wenige Tropfen durch die Fistel ab. October 1891.

Sollten aber dennoch Schwierigkeiten für den sexuellen Verkehr sich ergeben, so halte ich es nicht für schwer, den Penis mit der Harnröhre aus dem Scrotum heraus auszuschneiden und durch einen Bauchhautslappen vom Scrotum abzusondern. Jedoch kann dieser Eingriff wohl kaum vor dem 20. Lebensjahre des Pat. in Frage kommen.

II.

Im Anschluss an diesen Fall von totaler Urethroplastik möchte ich mir erlauben, auf eine typische Form von Harnröhrenfisteln bei Kindern die Aufmerksamkeit zu lenken, welche mir häufig in der Poliklinik des jüdischen Krankenhauses zu Gesicht kommt, und operative Beseitigung erheischt. Dieselbe hat insofern gewisse Beziehung zu dem vorher dargestellten Fall, als es sich bei ihnen um eine Art von traumatisch entstandener Hypospadie handelt.

Die Ursache dieser Fisteln ist ein für alle Mal dieselbe; und wird gegeben durch Umschnürungen des Penis, welche in meinen Fällen ausnahmslos im Bereiche des Sulcus coronarius vorgenommen waren, und zu denen ebenso ausnahmslos Haare benutzt waren. Welche Momente diese immer wiederkehrende Localisation der Ligatur und das nie wechselnde Material erklären können, ist mir nicht möglich gewesen zu eruiren. In der Literatur findet sich ausserordentlich wenig über diesen Gegenstand. Kaufmann und andere Autoren erwähnen zwar, dass Fäden, Haare, Bänder um den Penis zur Verhinderung des nächtlichen Bettpissens von Knaben und deren Umgebung gelegt werden, oder dass solches aus Spielerei geschieht, im Ganzen scheint jedoch ein derartiges Vorkommniss ausserordentlich selten beobachtet zu sein. Um so auffälliger ist es, dass wir im jüdischen Krankenhause alljährlich mehrere Fälle derartiger Penisumschnürungen zur Behandlung bekommen, dass niemals ein anderes Ligaturmaterial als Haare benutzt wird, und dass bisher bei keinem einzigen Kinde Bettpissen den Grund abgegeben hat. Da ferner meist ganz junge Kinder mit dieser Affection unsere Hülfe aufsuchen, bei denen masturbatorische Absichten fast ausgeschlossen erscheinen, auch die Eltern in der Regel gar keine Ahnung von dem Vorhandensein einer Umschnürung haben, so würden wir gar keine Erklärung besitzen, wenn nicht

ein sehr eigenthümlicher Umstand darauf hinwiese, dass gewisse verbrecherische Neigungen dritter Personen wenigstens hin und wieder mitspielen dürften. Es ist uns nämlich wiederholt aufgefallen, dass lange Frauenhaare bei der Ablösung von der Schürfurche entwickelt wurden, und soll ein abergläubischer Gebrauch existiren, nach welchem diejenige Person, welche einem unschuldigen Knaben das Glied in dieser Weise maltraitirt, sich die Treue eines Mannes bewahren kann. Jedoch wissen wir darüber nichts Gewisses und jedenfalls trifft das nur für eine Minderzahl solcher Verletzungen zu.

Die Zahl der von mir gesehenen Fälle ist 16. Das Alter der Kinder schwankt zwischen 2 und 4 Jahren. Die Erscheinungen, welche die Ligatur macht, sind sehr einfache. Durch die Constriction wird oberhalb derselben und in ihrer nächsten Umgebung Stauung erzeugt, die Glans penis und die Vorhaut schwellen sehr stark an, werden ödematös, livide gefärbt. Das Haar, welches immer in vielen Lagen über und neben einander zu finden ist, schneidet in die zarte Haut des Sulcus coronarius und in die Corpora cavernosa tief ein und erzeugt eine breite Furche. Zugleich wird die Harnentleerung gestört und sehr oft macht erst diese Erscheinung verbunden mit der Unruhe und den Schmerzäusserungen der Kinder deren Angehörige auf das üble Ereigniss aufmerksam. Leider geschieht es dann selten, dass die wahre Ursache desselben entdeckt wird. Meist begnügt man sich mit der Application kühler Umschläge und in der That können dann nach einigen Tagen die Entzündungserscheinungen sich verlieren. Inzwischen hat aber das Haar die Unterhaut des Penis und die Harnröhrenwand durchgeschnitten und es hat sich eine Penisfistel etablirt. Wenn man rechtzeitig die Umschnürung beseitigt, so kann man diesen Ausgang in der Regel vermeiden. Von den 16 Fällen, über die ich berichten kann, wurden 10 innerhalb der nächsten 24 Stunden, d. h. zur Zeit der ödematösen Anschwellung, in die Poliklinik gebracht; bei allen diesen genügte die Entfernung des Schnürrings zur Aufhebung aller Symptome und zur Verhinderung der Fistelbildung Die übrigen 6 kamen bereits mit Fisteln, 5 davon noch mit dem schuldigen Haar. Die Grösse dieser Fisteln ist variabel, jedoch meist so bedeutend, dass der ganze Urin durch die neugebildete hypospadische Oeffnung entleert wird. In einem Falle,

den Herr Dr. Israel auf der stationären Abtheilung unseres Hauses zu behandeln hatte, war sogar die Glans penis fast total abgetrennt, sie hing nur noch an einem dünnen Stiel der Dorsalhaut und war unter so schlechten Ernährungsbedingungen, dass eine Wiederanheilung misslang. Aber auch bei den übrigen Knaben handelte es sich nicht um eine lineare Durchschneidung der Harnröhre, sondern um einen Defect der unteren und beiden seitlichen Harnröhrenwände, dessen Grösse erst bei Einführung des Katheters sich übersehen liess, und durchschnittlich 3—5 Millimeter Längenausdehnung hatte.

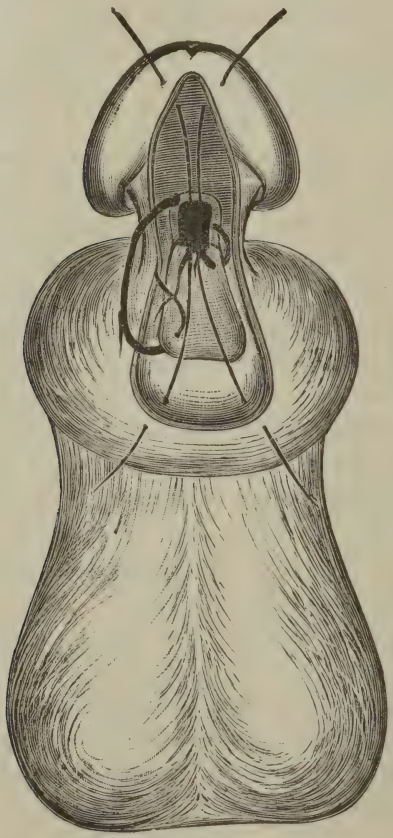

Bei dem operativen Verschluss dieser Leiden kann man sich also nicht auf die einfache Urethrorraphie beschränken, sondern muss

gleichzeitig den Defect zu ersetzen suchen. Es ist mir dies ausnahmslos durch Benutzung der Vorhaut gelungen. Ich verfahre folgendermaassen. Nachdem ein Metallkatheter, der gerade noch das Harnröhrenlumen passirt, eingeführt ist, wird der Penis vermittelst einer durch die Glans penis gezogenen Fadenschlinge stark angezogen. Ein Assistent hält Katheter und Fadenschlinge. Nunmehr wird die Fistel oben und zu beiden Seiten wund gemacht. Die seitlichen Wundränder verbreitert man durch Ablösung der anstossenden Penishaut nach Möglichkeit, führt einen bogenförmigen Schnitt über die Dorsalfläche der Glans und häutet im Bereich derselben letztere vollkommen ab. In gleicher Weise wird eine bogenförmige Incision durch das breit angespannte Präputium gelegt und so weit vertieft, dass ein Lappen aus der inneren Lamelle gebildet wird, den man so weit ablöst, dass er sich bequem nach oben umschlagen lässt. Seine Ernährungsbrücke befindet sich am unteren Ende der Fistel, ist aber zugleich noch gegeben durch den theilweisen Zusammenhang mit dem Reste der Vorhaut. Man hat nunmehr eine ovale breite Wunde, deren oberes Ende am Urethralende der Glans, deren unteres in der Vorhaut sitzt, innerhalb derselben eine halbovale, die Fistel einnehmende und einen freien Hautlappen, der ringsum in die wunden Fistelränder eingenäht werden kann und dessen überhäuteter Theil die fehlende Schleimhautpartie ersetzt. Man schliesst zunächst durch Seidenknopfnähte, welche nach dem Harnröhrenlumen geknotet werden, die Fistel. Dadurch wird natürlich schon das Präputium in einem gewissen Grade nach oben verlagert und wenn man nunmehr die restirenden Wundränder der Glans mit denjenigen der Vorhaut vernäht, so ist eine sehr zuverlässige Deckung des Defectes geschaffen.

Von grosser Wichtigkeit für die primäre Vereinigung der Wunde ist die Nachbehandlung. Ein Verweilkatheter zum Offenhalten des Lumens ist unnöthig und, wie ich mich in 2 Fällen überzeugte, geradezu schädlich, da er Irritationen setzt, welche die prima intentio der Harnröhrenwunde stört. Auf der anderen Seite können einzelne Kinder nach der Operation spontan gar nicht uriniren und man muss sie deswegen mehrmals täglich katheterisiren. Dabei passirt es jedoch leicht, dass man die frisch genähte Harnröhrenwunde aufreisst. Aber auch in den Fällen, wo spontan Urin gelassen wird, droht die Gefahr der Urininfiltration. Aus diesem

Grunde habe ich in meinen letzten 4 Fällen eine Boutonnière gemacht und durch diese dauernd den Urin abgeleitet. Bei allen diesen gelang es, eine complette Prima intentio zu erzielen, so dass nur eine oder zwei feine Haarfisteln von Stichcanälen restirten, die sich entweder spontan oder durch kleine Nachoperation schlossen. Die Boutonnièrenwunde kann man vom sechsten Tage nach der Urethroplastik zuheilen lassen. Hat man den Katheter entfernt, so vernarbt dieselbe anstandslos in wenigen Tagen. Ich hatte in keinem meiner Fälle nöthig, eine Nachoperation zur Heilung der Dammwunde zu machen. Ebensowenig entstand Blasenkatarrh, da der Urin unter Carbolwasser aufgefangen wurde.

Ich erlaube mir, Ihnen 3 Fälle zu demonstriren. Der erste zeigt die Schnürfurche ohne Fistel und ist geeignet, Ihnen die Verhältnisse, welche durch Ligatur des Penis geschaffen werden, zu erklären. Der zweite wurde vor einigen Monaten operirt; Sie sehen an ihm die Aufheilung der Vorhaut auf die Eichel. Der dritte ist 6 Jahre nach der Urethroplastik. Bei ihm ist das Präputium wieder so weit zurückgewichen, dass es an normaler Stelle sitzt. Also auch in cosmetischer Beziehung kann man durch die angegebene Operationsmethode ein gutes Resultat erzielen.

XXVIII.

Beiträge zur Pathologie und chirurgischen Therapie chronischer Coecumerkrankungen.

(Nach Beobachtungen an der chirurg. Klinik des Hofraths Prof. Dr. Billroth in Wien.)

Von

Prof. Dr. Fritz Salzer

in Utrecht.[1])

(Hierzu Tafel I und Holzschnitte.)

Keine Stelle des intraperitoneal gelagerten Ernährungsrohres weist eine so grosse Mannigfaltigkeit verschiedener entzündlicher und nicht entzündlicher Krankheitsprocesse in relativer Häufigkeit auf, als der Uebergangstheil des Dünndarmes in den Dickdarm.

Die acuten und subacut verlaufenden entzündlichen Processe in diesem Darmabschnitte, die Erkrankungen des Wurmfortsatzes und Blinddarmes werden in der jüngsten Zeit von chirurgischer Seite mit Vorliebe und mit praktischem Erfolge studirt. Die chirurgische Behandlung der chronischen Processe, welche sich hier abspielen, wird, soweit sie nicht zu casuistischen Einzelmittheilungen Veranlassung geben, in der chirurgischen Literatur gewöhnlich unter dem Titel der Enterostomie, Enteroraphie, Darmresection u. a. abgehandelt; und zwar von ähnlichem Gesichtspunkte wie, und im Zusammenhange mit der Darstellung gleichnamiger operativer Eingriffe an anderen Stellen des Dünn- und Dickdarmes. Letzteres geschieht, wie mir scheint, mit weniger Recht, als beispielsweise Magen- und Dünndarmchirurgie auseinandergehalten werden, indem sich bei diesen völlig intraperitoneal gelagerten Theilen Methodik der Operation und der Nachbehandlung

[1]) Auszugsweise vorgetragen am 4. Sitzungstage des XX. Congresses der Deutschen Gesellschaft für Chirurgie zu Berlin, 4. April 1891.

relativ gleichförmiger gestaltet, als bei dem stellenweise der Bauchwand anliegenden Dickdarme.

Das in Bezug auf Darmchirurgie[1]) reiche Material der Klinik Billroth bot Gelegenheit, auch auf dem Gebiete der Coecumchirurgie wegen chronischer Darmprocesse vielfache Erfahrung zu sammeln und veranlasste schon vor längerer Zeit die Zusammenstellung der behandelten Fälle, um dann im Anschluss an die casuistische Mittheilung das Selbstbeobachtete zu besprechen; äussere Umstände verschoben die Veröffentlichung der auf Wunsch meines verehrten Lehrers begonnenen Arbeit.

Indem ich das zu besprechende Material, welches innerhalb der letzten 10 Jahre zur Behandlung kam, vorausstelle, folgen zunächst die Krankengeschichten, so weit dieselben nicht bereits anderwärts[2]) veröffentlicht sind, und so weit sie mir seiner Zeit in den Privatheilanstalten zur Verfügung standen; eine tabellarische Zusammenstellung sämmtlicher hierher gehöriger Fälle soll die Uebersicht über diese Casuistik erleichtern.

Krankengeschichten.

Die Krankengeschichten der in den Tabellen angeführten Fälle 1, 2, 3 sind im Jahre 1883 von Dr. E. Hauer[2]), die von Fällen 6, 8, 10 im Jahre 1888 von Docent Dr. von Hacker[2]) publicirt, genauere Krankengeschichten von den in Privatheilanstalten operirten Fällen (7, 12, 14) fehlen.

4. Tumor in abdomine, Carcinoma coeci, Resectio coeci, Peritonitis, Eiterung der Bauchwunde. Tod. (Klinik. Prot.-No. 81 vom 27. Februar 1886). — Josef M., 47 Jahre alter Kellner aus Wien, stammt angeblich aus gesunder Familie. In seiner Jugend überstand er Wechselfieber, leidet seit vielen Jahren an Husten und hatte dreimal schwere Haemoptoë, von welcher er sich jedoch stets sehr rasch erholte. Im Jahre 1883 bekam er von einem Freunde aus Uebermuth mit flacher Hand einen Schlag in die rechte Lendengegend, so dass er ohnmächtig wurde und einige Tage lang das Bett hüten musste, war dann aber bald wieder hergestellt; doch sollen seit jener Zeit mitunter stechende Schmerzen in der rechten Lenden-

[1]) Siehe Th. Billroth, Ueber 124 vom November 1878 bis Juni 1890 in meiner Klinik und Privatpraxis ausgeführte Resectionen am Magen und Darmcanal, Gastroenterostomien und Narbenlösungen wegen chronischer Krankheitsprocesse. Vortrag, gehalten auf dem Internationalen med. Congress. Berlin 1890.

[2]) E. Hauer, Darmresection und Enterorrhaphie, 1878—1883. Zeitschrift für Heilkunde. Prag 1883. — V. von Hacker, Ueber die Bedeutung der Anastomosenbildung am Darm für die operative Behandlung der Verengerungen desselben. Wiener klin. Wochenschrift. 1888. No. 17, 18.

gegend auftreten, überdies litt er seither oft an Blähungen. Ende Dezember 1884 bemerkte er zum ersten Male eine harte Geschwulst in der Coecalgegend. Sein Leiden nahm nach und nach zu. Die Hauptbeschwerden in letzter Zeit waren Blähungen und mehrtägige Obstipation, welcher in der Regel diarrhöische Entleerungen folgten. Dabei magerte Pat. sehr stark ab. Er litt nicht an Erbrechen und bemerkte niemals Blut im Stuhlgang. Im November 1885 war er so krank, dass er Spitalsbehandlung aufsuchte. Ruhe und feuchte Wärme besserten sein Leiden.

Status präsens: Sehr abgemagerter Mann von blasser, leicht icterischer Hautfarbe. Brustorgane bieten keinen bemerkenswerthen pathologischen Befund. In der Coecalgegend ist ein harter, mindestens hühnereigrosser, mit seiner Längsachse dem Poupart'schen Bande paralleler, mässig verschiebbarer Tumor durch die mageren aber sonst gesunden Weichtheile der Bauchwand hindurch abzutasten. Stärkerer Druck auf die Geschwulst ist schmerzhaft. Nach Regelung der Diät durch einige Tage, nach Entleerung der Intestina unter Anwendung von Clysmen, wird am 13. März 1886 in Narkose (mit Billroth'scher Mischung) die Laparotomie ausgeführt. Schrägschnitt durch die Bauchdecken, 16 Ctm. lang, entsprechend der Längsachse der Geschwulst. Nach schichtweiser Durchtrennung der Bauchwand und des Peritoneums kommt zunächst Netz zur Ansicht. Unter diesem das stark vergrösserte Coecum und der Processus vermiformis, welche hart anzufühlen sind und fast unbeweglich seitlich mit der Fascia iliaca verwachsen sind. Hier wird mit der Exstirpation der Geschwulst begonnen, dabei entsteht wegen der Excision der Fascia iliaca eine Wundraum in der Darmbeingrube, über welchem nur nach innen und vorne noch Serosa erhalten bleibt. Zur Vermeidung von Secretstagnation wird nach hinten oberhalb der Crista ossis ilei perforirt, dann der Defect im Peritoneum durch Naht geschlossen. Es gelang nunmehr den Darm so beweglich zu machen, dass er ober- und unterhalb der erkrankten Stelle durch je eine Hacker'sche mit Gummi überzogene Klemme provisorisch verschlossen werden konnte. Abbindung mit Seide an dem zu exidirenden Theile. Ausschneiden eines etwa 10 Ctm. langen Darmstückes, begreifend das Coecum mit dem Process. vermiformis, sowie ein Stückchen Ileum. Die Ablösung des Mesenteriums vom Darm in der typischen Weise durch Umstechung und Ligatur mit folgender Cauterisirung. Es wird nunmehr das Jejunum direkt mit dem Colon ascendens vereinigt. Dabei ging eine Klemme ab. Der Verschlus wird weiter durch Assistenten-Hände bewirkt. Der Ueberschuss an Darmperipherie, der auf Seite des Colon besteht, wird durch einige Nähte aufgehoben. Typische Darmnaht, innere: Serosa Muscul.-Mucosa, äussere: Mucosa-Muscul.-Serosa darüber noch einige Lembert'sche Näthe. Reinigung des Peritoneums von Blut. Etagennaht der Bauchwand. Verband. Dauer der Operation $2^1/_2$ Stunden. Pat. wird blass und collabirt zu Bett gebracht, beginnt dann bald zu brechen und über Schmerzen an der Drainageöffnung zu klagen. Am folgenden Tage Temp. 37,8, Puls 120. Durst, trockene Zunge, Unruhe. Am 15. März Exitus letalis.

Das exstirpirte Stück ist 10 Ctm. lang, die Wandung des Coecums durch

eine derbe Schwiele bis auf 4 Ctm. verdickt, die Mucosa entsprechend der Verdickung aufgelockert und gewulstet, so dass die Strictur nur für eine Bleifeder durchgängig ist. Die mikroskopische Untersuchung erweist Carcinom.

Bei der Section ergiebt sich Peritonitis diffusa purulenta. Die Naht hält überall gut; im Colon ascendens, 10 Ctm. oberhalb der Nahtstelle ein vierkreuzerstückgrosser, etwas prominenter harter Tumor, der in seiner Mitte mit einer Delle versehen ist. (Carcinomknoten).

5. Fistula stercoralis in regione iliaca dextra. Spaltung der Fistel, Naht einer Lücke im Colon, Peritonealsutur. Jodoformdochttamponade der Wundhöhle. Peritonitis. Tod. (Klinik Prot.-No. 64 vom 1. März 1886.) Katharine H., 41 Jahre alte Frau aus Klein-Schwechat.

Anamnese: Die Kranke hat 6 mal normal entbunden, 2 mal Abortus überstanden. Im Hochsommer 1884 traten Koliken, hartnäckige Stuhlverstopfung und heftiges, regelmässiges Erbrechen auf. Die Bauchschmerzen hauptsächlich in der rechten Bauchseite. — Im December 1884 (vide Prot.-No. 286 vom Jahre 1884) wird bei der sehr abgemagerten Patientin ein taubeneigrosser, scharfbegrenzter Tumor in der Tiefe der Regio coecalis, welcher durch einen Strang gegen die Darmbeingrube hin fixirt erscheint, bei Palpation durch die Bauchdecken constatirt. Im Januar 1885 Incision durch die Bauchwand; man gelangt auf eine jauchende, stinkende Abscesshöhle der Darmbeingrube; Contraincisionen über dem äusseren Darmbeintellerrand. In der Tiefe fühlt man den rauhen, blossen Darmbeinkamm; das Secret hat Kothgeruch. Im März 1885 sind im Eiter Muskelbündel, elast. Fasern, Knochenpartikelchen, zu finden. Im Mai ist der Eiter dünnflüssig. Im Juli wird wegen zunehmender Schmerzen in der Umgebung der Fistel in der Regio hyprogastrica eine Spaltung derselben mit nachfolgender Auskratzung einer granulirenden Höhle, wobei man nicht auf rauhen Knochen kommt, vorgenommen.

Status praesens 1. März 1886. Die Frau, welche sich wegen der stark secernirenden Fistel aufnehmen liess, ist sehr blass, abgemagert. Das Abdomen, ein geringer Hängebauch, ist weich, die Decken schlaff, atrophisch. Zahlreiche Schwangerschaftsnarben. Bezüglich des Befundes der Brust und Bauchorgane ist hervorzuheben, dass die Leberdämpfung in der rechten vorderen Axillarlinie etwa zwei Finger breit tiefer reicht als gewöhnlich. Die rechte Lumbal- und Inguinalgegend weist gedämpft tympanitischen Percussionsschall auf, ist sehr resistent und sehr druckempfindlich. Mit dieser Schwellung in Zusammenhang stehen offenbar 4 Fisteln: Eine Fistel inmitten einer parallel zum Ligamentum Pouparti verlaufenden eingezogenen 5 Ctm. langen stark gerötheten Narbe. Die Fistel entleert dicken, gelben, übelriechenden Eiter. Die Sonde dringt hier gegen die Lumbalgegend vor. Zwei Fisteln finden sich an der Aussenseite des rechten Darmbeinkammes. Die vierte sehr weite Fistel findet sich inmitten einer narbigen Einziehung von Wülsten umrandet über der Spina posterior superior ossis ilei dextri (dieselbe rührt von einer Operation her). Von dieser Fistel aus gelangt die Sonde in der Darmbeingrube bis gegen die ersterwähnte Fistel. — Von dieser Fistel der

rechten Lumbalgegend aus wird ein dickes Drainrohr sehr tief eingeschoben, durch welches sich nun sehr viel mit Koth vermengter Eiter entleert. Nach einiger Zeit gelingt es, ein zweites dickes Drain von der Fistel aus in den Darm einzuführen. Trotz Regelung der Diät und sorgfältiger Pflege der Fistelgänge, keine Neigung zur Spontanheilung. Abends meist geringe Temperatursteigerung bis 38°. Nach antiseptischer Vorbereitung wird am 28. März in Chloroformalkoholäthernarkose operirt. Die Weichtheile über der 4. Fistel (der Lumbalgegend) werden auf der Hohlsonde in grosser Ausdehnung gespalten, hierbei die Peritonealhöhle eröffnet. Zunächst wird hierauf in dem weiten, klaffenden Wundspalt die Darmöffnung aufgesucht und durch Knopfnaht geschlossen. Auf dies folgt Naht der Peritoneumwunde bis auf eine Stelle, an der ein Drain eingelegt wird. Die Weichtheilwunde wird nicht vernäht, sondern mit Jodoformdochten tamponirt. Jodoformgazeverband. Die Kranke ist nach der Operation sehr schwach, klagt über heftige Bauchschmerzen, verfällt bald in Sopor, während die Temperatur bis 39° ansteigt und der debile Puls sehr frequent wird. Exitus letalis am 31. März.

Sectionsbefund. Peritonitis diffusa, Anaemia, Inanitio. Coecum und das unmittelbar daranschliessende Ileum stark zusammengezogen, die Schleimhaut daselbst von reichlichen Narben durchsetzt und mit zahlreichen Polypen bis zur Erbsengrösse versehen. Die Ileocoecalklappe narbig verengert, fast undurchgängig. In der hinteren Circumferenz des Coecums ein von aussen und oben nach innen und unten verlaufender, durch Ligaturen verschlossener etwa 2—3 Ctm. langer Schnitt in der Wand, welcher nach einer Unterbrechung an der Coecalklappe seine Fortsetzung an der hinteren Wand des Ileums findet. Dieser Theil jedoch ist durch Nähte nicht vereinigt. Der Dickdarm leer. Im Dünndarm dickbreiige, gallig gefärbte Faecalmassen. Das Zellgewebe um die rechte Niere normal.

9. Anus praeternaturalis in regione coeci. Enterorrhaphie. Heilung. (Klinik-Prot. No. 101 vom 19. April 1887.) — Katharina G., 33 Jahre alte Schneidersgattin aus Wien.

Anamnese: Im Januar 1887 traten bei der Kranken nach den Mahlzeiten Schmerzen im Bauche und Erbrechen auf. Zunehmender Meteorismus nöthigte rasch die Kranke, in's Spital zu gehen, wo die Erscheinungen der Enterostenose bald einen bedrohlichen Charakter annahmen, so dass die Patientin von der internen Klinik Hofrath Nothnagel's auf die Klinik Billroth's im Februar 1887 transferirt, daselbst operirt wurde. Wegen des hochgradigen Meteorismus wurde einfach Enterostomie nach Nelaton ausgeführt. Schon 3 Wochen nach dieser Operation stellte sich wieder Stuhlgang auf natürlichem Wege ein, die Kranke erholte sich rasch und konnte mit Pelotte nach wenigen Wochen entlassen werden. Im April des Jahres verlangte die Kranke den Verschluss des künstlichen Afters, indem mindestens die Hälfte der Kothmassen auf natürlichem Wege ohne Weiteres per anum abgingen. Der Verschluss des künstlichen Afters durch Enterorrhaphie wurde wegen des Fehlens der Symptome einer tiefen Enterostenose beschlossen.

Operation am 4. Mai: Die Kranke presst in der Narcose die Schleimhaut des Darmes derart vor, dass ein apfelgrosser Prolaps entsteht, welcher

nach gründlicher Reinigung reponirt wird. Nun wird die äussere Haut im unteren Wundwinkel incidirt, die Darmmucosa frei gemacht; dieses Manöver wird dann in der ganzen Circumfererenz des künstlichen Afters gemacht. Schliesslich wird der Dickdarm so vollkommen frei, dass er durch Assistentenhände so weit vorgezogen werden kann, dass die Naht der 2 Querfinger breiten schlitzförmigen Oeffnung im Darme durch etwa 25 Nähte exact verschlossen werden kann. Die sorgfältig gereinigte Darmschlinge wird reponirt, hierauf ein Jodoformstreifen in die Bauchhöhle nachgeschoben und dann Etagennaht der Bauchwand bis auf jene Lücke, durch welche die Gaze eingelegt ist.

Verlauf: Am folgenden Tage gehen Winde ab und nach Darreichung von Aloëpillen erfolgt am 3. Tage Stuhlgang. Der Jodoformgazestreifen wird am 18. Mai entfernt, die Wunde ist am 28. Mai solid verheilt, so dass Patientin mit einer Pelotte entlassen wird. (Als späterhin wieder Symptome der Enterostenose auftraten, wurde bei der Kranken ein Carcinoma flexurae sigmoideae von Herrn Dr. v. Hacker mit günstigem Erfolge resecirt. — Vergl. Sitzungsbericht der k. k. Gesellschaft der Aerzte zu Wien vom 4. Nov. 1887.)

II. Carcinoma cocci. Resectio coeci. Geheilt. (Klinik-Prot. No. 241. 27. Juni 1888.) — Baile Birn, 40 Jahre alt, mosaisch, Taglöhnersgattin aus Galizien.

Anamnese: Das jetzige Leiden begann vor 8 Monaten. Es traten damals ungefähr alle Stunden Schmerzen unterhalb des Nabels auf und verbreiteten sich im nächsten Monate über den ganzen Bauch. Im folgenden Monate gebar die Frau ein 7 Monate-Kind, wobei die Blutung aus den Genitalien nur gering war und etwa 3 — 4 Tage dauerte. Dagegen war eine frühere (die 6.) Entbindung, welche Patientin im 30. Lebensjahre durchmachte, von einem starken Blutsturz gefolgt, der etwa 3 Monate währte. Im Ganzen hat Patientin 13 mal geboren, doch leben nur 3 Kinder. Die übrigen starben (ausser dem frühgeborenen) erst einige Zeit nach ihrer stets rechtzeitig erfolgten Geburt. Vor einem Jahre lag Patientin schon in Krakau im Spitale und litt damals an öfterem Erbrechen, das nie bluthaltig gewesen zu sein scheint und nach 4 Wochen aufhörte. Doch stellte sich eine allmälige Abmagerung der angeblich früher dick gewesenen Frau ein, trotzdem der Appetit und die Verdauung bis auf die starke Verstopfung gut waren. Erst seit 8 Tagen ist der Appetit wieder schlecht, doch besteht jetzt nach Angabe der Kranken kein Erbrechen. Der Stuhl erfolgt nur auf Gebrauch von Medicamenten und soll vor 2 Monaten zeitweise schwarz oder blutig gewesen sein, wobei die Defäcationen von Schmerzen in der Analöffnung begleitet waren. Urinentleerung regelmässig. Im Urin und in den Fäces gegenwärtig nichts Bemerkenswerthes nachweisbar.

Status praesens: Patientin klein, schwächlich, abgemagert. Unter dem Unterkiefer beiderseits je eine Narbe, herrührend von einer im 10. Lebensjahre überstandenen Drüsenvereiterung. Lymphdrüsen nicht vergrössert. Brustorgane bieten normalen Befund. Abdomen nur in der Gegend des Nabels etwas vorgewölbt. In der Inguinalgegend und auch in der Regio epigastrica reichliche Hautfalten. Druckempfindlichkeit rechts vom Nabel. In Narcose

fühlt man unterhalb des Nabels eine 4 Ctm. breite, 16 Ctm. lange, härtliche Geschwulst, welche im Bauchraume nach allen Seiten ziemlich gut verschiebbar ist. Die Oberfläche glatt ohne Knoten und Höcker. Percussion ergiebt an der Vorderfläche des Bauches hellen tympanitischen Schall. Die Lendengegenden rechts gedämpft tympanitisch, links gedämpft schallend. Retroflexio uteri. Appetitlosigkeit, Nahrungseinfuhr ruft Schmerzen wach. Im Erbrochenen kein Blut, dagegen freie Salzsäure; Körpergewicht am 27. Juni 37 Kgrm., 2. Juli 36,5 Kgrm.

Operation am 4. Juli. Laparotomie: Einschnitt zwischen Nabel und Symphyse ca. 15 Ctm lang. Der Tumor kommt zum Vorschein, scheint dem Dickdarm anzugehören. Bei näherer Untersuchung findet man als Ausgangspunkt den Blinddarm. Die Verhältnisse waren insofern Anfangs unklar, als sich das Ileum und der Proc. vermiformis in das Colon tief invaginirt zeigen, so dass anfangs überhaupt am Vorhandensein einer Geschwulst gezweifelt wird. Beim Versuche, die Einstülpung zu lösen, reisst der Peritonealüberzug und zum Vorschein kommt ein ausgedehntes Carcinom. Es werden nun seitlich Stränge abgebunden, das Colon und der Dünndarm durch Jodoformdocht temporär ligirt, das kranke Darmstück herausgehoben und gegen die Mitte zu übergelegt, so dass nunmehr die hinteren Adhäsionen und das Mesocolon zur Ablösung (Massenligaturen und Paquelin) ganz bequem freiliegen. Hierauf Exstirpation der Tumormasse und Naht. Zunächst innere Darmnähte (nur die Muscularis betreffend, da sich die Mucosae wulstig und gut aneinander legen), dann Lembert'sche äussere. Darminhalt kommt nicht zum Vorschein. Vereinigung der Peritonealblätter. Etagennaht der Bauchdecken. Catgut.

Verlauf: Fieberfrei. Nach 2 Tagen erste Stuhlentleerung, nach 6 Tagen bekommt Patientin festere Nahrung.

Drei Wochen nach der Operation verlässt die Kranke mit vollkommen per prim. geheilter Wunde das Bett (spätere Nachrichten konnten nicht erlangt werden).

Der exstirpirte Tumor zeigt, dass das unterste Ileum etwas in's Coecum invaginirt ist, Ileum frei, im Coecum an $^2/_3$ der Peripherie die Schleimhaut in einen nach innen zu höckerig vorspringenden, eine mässige Strictur bedingenden Tumor umgewandelt, dessen Untersuchung Carcinom ergiebt. Schnittfläche des Ileum und Colon überall im Gesunden.

13. Fistula stercoralis. Resectio coeci, Peritonitis. Tod. (Klinik-Prot. No. 87, 1888.) — Julie Wachauer, 45 Jahre alt, Handarbeiterin, NÖ. Aspang.

Anamnese: Im October v. J. bekam Patientin, ohne dass ihr eine Ursache bekannt war, Schmerzen im ganzen Unterleib bis in's Kreuz ausstrahlend. Zugleich schwoll ihr der Leib an. Das Genossene wurde erbrochen. Allmälig hörte das Erbrechen auf und auch der Bauch schwoll im December ab, dagegen wurden die Schmerzen immer stärker, so dass Patientin seit 4 Wochen gar nicht mehr arbeiten konnte und sogar seit 14 Tagen das Bett nicht mehr verliess. Vor 14 Tagen bemerkte die Kranke eine stark schmerzhafte, läng-

liche, harte, etwa 2 Querfinger oberhalb des rechten Poupart'schen Bandes parallel mit diesem gelegene Geschwulst. Auf Anrathen eines Arztes gebrauchte sie Sitzbäder mit Franzensbader Moorsalz, sowie verschiedene Hausmittel. Als aber statt Besserung sogar Verschlimmerung eintrat, liess sie sich in die Klinik aufnehmen. Patientin war bisher stets gesund, litt niemals an einer Lungenaffection. Die Menses begannen im 15. Lebensjahre, waren anfangs stark schmerzhaft, übrigens sehr unregelmässig. Vor 20 Jahren gebar sie unter sehr starken Schmerzen ein Kind, das nach 2 Tagen eine Augenentzündung bekam, blind wurde und am 10. Tage angeblich an Fraisen starb. Wochenbett bis zum 5. Tage ganz gut. Nachher Fieber und reichlicher Blutabgang. Grosser Schmerz im ganzen Bauch; erst nach 6 Wochen konnte die Kranke wieder aufstehen. Stuhl zuweilen angehalten, Urin von normaler Menge und Farbe wird ohne Beschwerden entleert.

Status praesens im März 1888, und weiterer Verlauf: Patientin ziemlich kräftig und gut genährt. Brustorgane normal, ebenso (für die Inspection) der Unterleib. Bei Betastung desselben giebt Patientin im rechten Epigastrium starken Schmerz an. Bei Vergleich beider Gegenden oberhalb der Spina ant. sup. fällt die grössere Dicke rechterseits auf. Die betreffende Verdickung lässt sich nicht in die Tiefe hinein deutlich abgrenzen und zeigt keine deutliche Fluctuation. Temperatur nie über 38.1. — 15. 3. 88. Probepunction in die Geschwulst entleert einige Tropfen Eiter. Bei der darauf vorgenommenen Spaltung ist kein eigentlicher Eitersack zu finden. Jodoformgaze-Verband. — 19. 3. 88. Die Eitersecretion ist seit einigen Tagen profuser geworden. Das Allgemeinbefinden hat sich jedoch wesentlich gebessert. Patientin klagt nur über die seit Beginn bestehenden Kreuzschmerzen. Eine Verkleinerung des Tumors lässt sich nicht nachweisen. Täglich Verband. Temperatursteigerung namentlich um die Mittagszeit. — 22. 3. Deutliche Fluctuation unter der oberen vorderen Spina. Kleine, 1 Ctm. lange Incision. Es entleert sich aus beiden Wunden (ober- und unterhalb der Spina ant. sup.) graugelblicher, sehr dicker Eiter. Es werden oben und unten Drains eingeführt. Keine Sublimatirrigation durch die Drains, da nach einer Durchspülung am gestrigen Tage profuse Diarrhöen aufgetreten waren, was die Annahme einer Communication des Abscessherdes mit dem Darmlumen nahelegt. — 24. 3. Sublimatirrigation beim Verbandwechsel. Es folgen neuerlich sehr profuse Diarrhöen. — 29. 3. Mässig-starke Eiterung. Der Eiter hat noch immer eine eigenthümliche graubräunliche Farbe und dicke Consistenz. Patientin fühlt sich bereits ganz wohl, klagt über keine bemerkenswerthe Schmerzen. — 9. 5. Operation in Narcose. Spaltung der Brücke zwischen den Fisteln ober- und unterhalb des Lig. Pouparti und Evidement der weichen Granulationsmassen mit dem scharfen Löffel, ohne dass es gelingt, mit diesem bis auf den Knochen zu kommen. Ausfüllung der Höhle mit Jodoformglycerin. Drainage. Verkleinerung der Wunde durch einige Nähte. — 4. 6. Wunde vollständig geschlossen. Schmerz in der Umgebung gering, dagegen weiter nach rückwärts grosse Schmerzhaftigkeit längs der Crista ossis ilei. — 6. 6. Verband von bräunlich-gelbem, eiterdickem,

fäculent riechendem Secrete ganz durchfeuchtet. Dasselbe entleert sich aus dem Grunde der scheinbar ganz verschlossen gewesenen Wunde. Versuch, ein Drain einzuführen, misslingt, indem selbst die Sonde ohne Gewalt nur 15 Ctm. tief einführbar ist. Temperatur bis 39,5. — 7. 6. Starker Schmerz längs des vorderen Randes der rechten Crista ossis ilei. Da Fieber vorhanden ist, wird in Seitenlage etwa 1 Ctm. über der Crista in der Axillarlinie eine Incision gemacht, die erst nach Eindringen in ziemliche Tiefe Eiter herausfördert, Drainage der vorderen Fistel. Es scheint zwischen Fistel und Incisionswunde eine Communication zu bestehen. Am folgenden Tage abermals Incision längs der Crista. Es gelingt nicht, die Perforationslücke im Darm zu finden. Jodoformgazeverband; Drain. — In der Folge eitrige Secretion, fast regelmässig Kothbeimengung. An manchen Tagen flüssiger Kothabgang sehr reichlich. Täglich Bäder und Verband. Trotz der Aussichtslosigkeit des weiteren Zuwartens kommt es nicht zu einem grösseren operativen Eingriff, der zur definitiven Heilung der Kothfisteln in Vorschlag gebracht wird. Es werden daher am 17. Juli wieder nur Fisteln erweitert, die lumbale Fistel bis nahe an die Spina ant. sup. gespalten. Muskulatur in toto durchtrennt, auch die vordere muldige Fistelgegend durch eine tiefe Incision gespalten. Die Hautschnitte treffen sich an der Spina. Eine Muskelbrücke wird hier belassen, diesseits und jenseits bestehen breite, klaffende, alle Schichten durchdringende Wundspalten; die verzweigten Fistelgänge beiderseits grösstentheils im narbigem Gewebe excidirt. Blutung im medialen vorderen Wundwinkel. Ausspülung mit Sublimat. Die Flüssigkeit verschwindet am Grunde des medialen vorderen Spaltes. Hautwunde nur im Bereich der Muskelbrücke über dem Darmbeinkamme vernäht, die Höhlen fest mit Jodoformgaze tamponirt, Jodoformverband. Danach Allgemeinbefinden ungestört. Stuhl auf dem natürlichen Wege, doch etwas angehalten. Nach Gebrauch von Bitterwasser erfolgt reichliche Defäcation per vias naturales. Da jedoch der Kothausfluss aus den Fisteln gleichmässig fortbesteht und überdies die wiederholten Incisionen gezeigt hatten, dass die innere Mündung der Fistel so in Schwielen eingebettet ist, dass ein Auffinden derselben von aussen kaum möglich gewesen wäre, entschloss man sich zur Laparotomie, um die Fisteln von der Bauchhöhle aus zu finden. Nach mehrtägigem Laxiren und Enthalten von fester Nahrung wurde Patientin, deren körperlicher Zustand sonst ein vortrefflicher genannt werden musste, in tiefe Narcose gebracht.

Resectio coeci am 6. November 1888: Der Bauchschnitt erstreckte sich bogenförmig mit der Convexität medianwärts von der Symphyse bis in die Lumbalgegend, etwa 1 Dm. hoch über den Darmbeinkamm und war etwa 30 Ctm. lang. Nachdem die Decken bis auf das Peritoneum durchtrennt waren, wurde die Blutung aus den durchschnittenen Muskelästen der Epigastrica auf's Sorgfältigste gestillt, das Peritoneum hierauf eröffnet und sofort auf die muthmaassliche Fistelmündung losgegangen. Dann wurden die Adhäsionen des zu einem Convolut zusammengebacken erscheinenden untersten Ileums, Coecums und Colons ascendens, welche zur hinteren Fläche der vorderen Bauchwand zogen, gelöst, worauf die innere Fistelbildung sichtbar

ward. Hierauf wurde unter fortwährendem Zurückdrängen der Darmschlingen die Stelle der Adhäsionen mit Jodoformgaze tamponirt, central und peripher je eine Jodoformdochtschlinge zum Verschlusse des Darmlumens angelegt und das ganze Convolut resecirt. Selbes bestand, wie erwähnt, aus Coecum und Proc. vermiformis, unterstem Ileum und Anfang des Colon ascendens. Es wurde nun zur Darmnaht geschritten. Diese wurde am Mesenterialansatz begonnen als Schleimhautnaht, dann als äussere Naht der Serosaflächen fortgesetzt und der Darm exact geschlossen. Die Darmlumina wiesen keine besondere Differenz auf und passten ohne Weiteres auf einander. Der entstandene Spalt in den Mesenterialblättern wurde beiderseits ebenfalls genau mit Catgutnähten geschlossen. (Darmnaht wie immer mit Seide.) Es wurde hierauf die Toilette des Peritoneums vorgenommen, durch die bestandene grosse Fistel ein Jodoformgazestreifen gegen die Peritonealhöhle eingelegt, hierauf der vernähte Darm reponirt und das Peritoneum der Laparotomiewunde mit fortlaufender Catgutnaht geschlossen. Naht der Fascien und Muskeln und schliesslich fortlaufende Naht der Haut mit Seide. Am unteren und oberen Wundwinkel je ein Drain eingeführt zur Drainage der Zwischenräume in den Bauchdecken. Ausserdem wurden in die hintere Fistelöffnung, welche anscheinend mit der vorderen communicirte, Drains eingelegt.

Verlauf: 6. 11. Abends. Patientin ist nach dem Aufwachen aus der Narcose sehr unruhig, klagt über qualvollen Durst und über einen unausstehlichen Schmerz im Kreuz, Temp. 36,8, Puls 100. Eis, dann Champagner löffelweise. Erbrechen der genossenen Flüssigkeiten trotz Morphiuminjectionen. Schlaflose Nacht. Grosse Unruhe. Kein Flatus oder Kothabgang. Am 7. 11. Morgens Temp. 37,7, Puls 140. Schmerzen auf Berührung des Abdomens. Abends Temp. 39, Puls 160. Verbandwechsel, geringe Secretion. Drainage anscheinend gut functionirend. Exitus am 8. 11. Nachts 1 Uhr.

Obductionsbefund: Oberhalb der Spina ossis ilei einwärts davon die Haut narbig zu einem Trichter eingezogen, der einen länglichen, von Epithel und Granulationen ausgekleideten Spalt von etwa 3 Ctm. Länge zu seinem Grunde hat. Das grosse Netz am Nabel angewachsen, im Bereiche der Schnittwunde, sowie auch des anliegenden Dünndarmes im unteren Theil daselbst durch fibrinöses Exsudat angeklebt. Im kleinen Becken, sowie den Seitentheilen besonders linkerseits eitrig-seröses Exsudat. Der Anfang des Gekröses des Colon ascendens von der Seite her theilweise losgelöst, das Peritoneum durchtrennt, die Operationsfläche infiltrirt, leicht blutend. Entsprechend dieser Stelle der Darm durch eine circuläre, auf die Basis des Mesenteriums übergreifende Naht vereint. Unterstes Ileum gewöhnlich weit, durch die angegebene Naht mit dem Colon ascendens vereint. Schleimhauträuder derselben theilweise aneinander gelegt, verklebt; an der hinteren Seite die Enden der äusseren Nähte vorragend. Schleimhaut des untersten Ileums blass. An den Falten des Colons die Schleimhaut theils braun, theils schwärzlich missfarbig, von einem dunklen, schwarzbraunen Saume begrenzt. Diese Veränderung findet sich in Form blutiger Suffusionen auch im Colon transversum und der linken Flexur. — Obductionsdiagnose: Peritonitis purulenta diffusa post resectionem coli ascendentis et enterorrhaphiam.

15. Tumor in abdomine (Tuberculosis coeci) Resectio coeci. Geheilt. (Klinik, Prot.-No. 376. 6. Juli 1889.) — Josef Trojanek, 35 Jahre alt, Schmiedegehülfe aus Böhmen.

Anamnese: Pat. giebt an, bis vor 3 Jahren vollständig gesund gewesen zu sein. Vor 3 Jahren zu Weihnachten zechte er eines Abends bis spät in die Nacht hinein, worauf er den nächsten Tag sehr unwohl war, Uebelkeiten hatte und da zum ersten Male die Geschwulst in der Ileocoecalgegend gespürt haben will. Er giebt an, damals auch Schmerzen gehabt zu haben. Fieber soll nicht aufgetreten sein. In den ersten Jahren hatte er nicht sehr viel Beschwerden: er hatte den Tumor selbst selten gefühlt und wenig unter Schmerzen zu leiden gehabt. Der Stuhl war ziemlich regelmässig. Im letzten Jahre traten jedoch öfters plötzliche, kurzdauernde, aber heftige Schmerzanfälle auf und die Geschwulst soll nur in solchen Momenten zu fühlen gewesen sein. Stuhl sehr retardirt. — Pat. nahm regelmässig Abführmittel. Die Färbung der Excremente war sehr dunkel, oft fast schwarz.

Status praesens: Blasser, schlecht aussehender, ziemlich grosser Mann. Musculatur wenig entwickelt. Knochenbau sehr gracil. An Herz und Lungen nichts Besonderes. Contractur des linken Ellenbogengelenkes. Rectalbefund normal. Harn sauer, kein Eiweiss enthaltend. Lupus im Gesicht und am Halse (kreuzergrosse Stellen). In der Ileocoecalgegend fühlt die untersuchende Hand deutlich einen harten Tumor. Eine Kuppe desselben, über welche die Hand streicht, erscheint über wallnussgross. Er fühlt sich höckerig an. Der Tumor reicht vom Darmbein an bis gegen die Medianlinie und ist unter den Bauchdecken verschiebbar. Stuhl während des Spitalsaufenthaltes flüssig, bräunlich, mässig reichlich. Percussionsschall über dem Tumor kurz, um denselben herum tympanitisch.

Operation in Narkose am 10. Juli: Es wurde ein Schnitt gemacht so wie zur Unterbindung der Art. iliaca communis. Schichtenweise Durchtrennung der Bauchdecken. Epigastrica superficialis ligirt. Sogleich nach Eröffnung des Peritoneums stellte sich in der Wunde der Darmtumor ein. Derselbe betraf das Coecum. Den Tumor in der Wunde nun zu entwickeln bot ziemlich grosse Schwierigkeiten dar. Zunächst waren zahlreiche Adhäsionen zu lösen, von denen einige Dünndarm und Coecum gegen das Colon hinaufzerrten. Nachdem sämmtliche Adhäsionen, die seitlichen und die früher erwähnten unteren gelöst waren, zeigten sich noch Stränge, die den Darm nach rückwärts hefteten. Unterbindung sämmtlicher Stränge mittelst starker Seiden-Ligaturen. Manche Stränge werden erst nach doppelter Unterbindung mittelst Scheere oder Paquelin durchtrennt. Vom Processus vermiformis war nichts zu sehen. An den Grenzen des zu resecirenden Darmstückes, dessen Länge ungefähr 2 Dm. betrug, beiderseitige temporäre Ligatur mit einem Jodoformdocht. Schnitt durch den Darm vorerst links am Dünndarm, worauf sich eine sehr grosse Menge Kirsch- und Zwetschgenkerne und ein kleines eckiges Stück Holz entleerte. Aus dem Mesenterium wurde ebenfalls ein Stück keilförmig, dem ausfallenden Darmstücke entsprechend, ausgeschnitten. Nun wurde eine Plastik derart gemacht, dass eine

Art Coecum neugebildet wurde. Zuerst ward der Dickdarm nach unten zu vereinigt, hierauf an der medialen Seite von ihm ein Längsschnitt angelegt und daselbst das Dünndarmstück implantirt. Dünndarm weit, der Dickdarm ziemlich enge. Bei den Lösungen der zahlreichen Stränge nach rückwärts riss daselbst das Peritoneum auf 5 Ctm. Länge ein und es kam der rechte Ureter zu Gesicht. — Nachdem sämmtliche Darmnähte sorgfältig vollendet waren, wurde der Defect im Mesenterium mittelst Knopfnähten (Seide) geschlossen, unter den Darm zu dieser Stelle hin kam ein Jodoformstreifen und Drain, die beide aus dem unteren Winkel der Bauchwunde herausgeleitet wurden. Peritonealnaht zuerst in der Tiefe der Fossa iliaca, dann Peritonealnaht der vorderen Bauchwand, beide mit Seide. Hierauf Fascien- und Muskelnaht, schliesslich fortlaufende Hautnaht.

Verlauf: Pat. erholte sich bald von der Narkose. Körpertemperatur stieg nie über 38°. Am 6. Tage post operationem trat eine diarrhoische Stuhlentleerung auf. 2 Tage später zeigte sich im Wundverbande entlang dem Jodoformstreifen etwas Darminhalt. Die Jodoformgaze wurde am 17. Tage aus der Bauchhöhle total entfernt, worauf etwas mehr Darminhalt zum Vorschein kam. Doch sistirte der Abgang von Darminhalt durch die Bauchwunde sehr bald und es kamen nur noch einige Seidenfäden durch den granulirenden Wundcanal zum Vorschein, so dass der Pat. nach Ablauf von 5 Wochen als vollkommen geheilt zu betrachten war. Er blieb noch als Reconvalescent bis 31. August im Spital, um dasselbe gekräftigt bei gutem Ernährungszustande mit vollkommen heiler Wunde zu verlassen.

Das resecirte Stück, 17 Ctm. lang (wovon $12^1/_2$ auf den Dickdarm entfallen). Proximalwärts von demselben eine grosse Anzahl von Kirschen- und Zwetschgenkernen. Weder ein Coecum noch ein Proc. vermiformis erkennbar. Das Colon hat oberhalb der auf die Stärke eines kleinen Fingers stenosirten Einmündungsstelle des Ileum eine geschwellte sammetartige und verdickte Mucosa und eine über $^1/_2$ Ctm. dicke Muscularis an der vorderen freien Wand, während die hintere und seitliche Wand zunehmend auf $3^1/_2$—4 Ctm. verdickt ist und aus einem callösen, theilweise von Nestern eines gallertig durchscheinenden Gewebes durchsetzten Bindegewebe besteht; gegen die Abtragungsstelle zu verdünnt sich die Wandung der hinteren Peripherie bis auf $^1/_2$ Ctm. Beim Durchschnitte dieser mächtigen Verdickung der hinteren Wand findet man einen von Schleimhaut ausgekleideten mehrere Ctm. langen gewundenen Hohlraum. Die mikroskopische Untersuchung ergiebt Dickdarmschleimhaut, die angrenzenden Gewebe stellen Muscularis und Submucosa dar, so dass dieser Gang als nach hinten hinaufgeschlagener von entzündlicher Neubildung fixirter Proc. vermiformis aufzufassen ist, der durch den an der Valv. coeci etablirten Geschwürsprocess zur Abschnürung führte. Die Valvula fehlt, an ihrer Stelle eine hochgradige Stenose bedingt durch ein zum grössten Theil narbiges Geschwür, welches gegen das Ileum zu Narbenstränge ausschickt, zwischen denen polypös entwickelte Aeste hypertrophischer Schleimhaut sich vorwölben, welche die Stenose noch steigern. In der Dickdarmschleimhaut an der äusseren seitlichen Wand eine warzig höckerige kreuzer-

grosse Stelle, die kleinere gelbliche Knötchen erkennen lässt. Die mikroskopische Untersuchung zeigt Knötchen vom Baue des Riesenzellentuberkels mit grossen Riesenzellen, beginnender Verkäsung, auch in der Umgebung der Stenose sind vereinzelte hanfkorngrosse Knötchen vom selben Baue vorhanden. — Diagnose: Stenose an der Valvula Bauhini aus Geschwürsprocessen, wohl durch Fremdkörper veranlasst, chronische Perityphlitis mit enormer Schwielenentwicklung, Tuberculisation der chronisch entzündeten Dickdarmschleimhant in der Umgebung der Ulceration.

16. Tumor coeci (Tuberculosis) Resectio coeci. Gestorben. (Klinik, Prot.-No. 380, 7. Juli 1889). — Michael Reiter, 34 Jahre alt, Schuhmacher aus Waldreich, N.-Oest.

Anamnese: Der Kranke, angeblich hereditär nicht belastet, in früheren Jahren nie wesentlich krank, ist seit 4 Jahren magenleidend. Druckgefühl in der Magengegend, öfter Brechreiz und Aufstossen. Ueberdies besteht Obstipation, so dass beständig Abführmittel gebraucht werden müssen. Seit 2 Jahren regelmässig am Tage auftretende Schmerzanfälle, welche von sichtbarer Darmperistaltik begleitet sind. Seit 4 Wochen in der rechten Bauchhälfte eine Geschwulst, welche anfangs eine längliche, in letzter Zeit eine mehr abgerundete Form zeigte. Im letzten Halbjahr war eine bedeutende Abmagerung constatirbar.

Status praesens: Zarter Körperbau, fettarm, wachsgelbes Colorit. Thoraxorgane gesund, Abdomen nicht aufgetrieben, Bauchdecken dünn, Coecalgegend druckempfindlich, besitzt abnorme Resistenz, offenbar bedingt durch eine derbelastische, unebene, im Bauchraume nicht verschiebbare Geschwulst. Der Geschwulst entsprechend eine geringe Dämpfung zu constatiren. Im Harne weder Eiweiss noch Zucker, dagegen deutlich Indican nachweisbar.

Operation am 12. Juli in Narkose: 10 Ctm. langer Schnitt in der rechten Fossa iliaca schräg von aussen oben nach innen unten. Nach Durchtrennung der Bauchwand sieht man einen Tumor des Coecums, welcher jedoch auch auf den Dünndarm übergreift. Nach Vorlagerung der Geschwulst wird die Bauchwunde durch Jodoformgaze Compressen tamponirt. Zunächst wird der Dünndarm ober- und das Colon ascendens unterhalb der Geschwulst mit Seidenfäden umschnürt, dann von dem zu resecirenden Stücke das Mesenterium nach Anlegung von Massenligaturen abgelöst und gleichzeitig mehrere vergrösserte Lymphdrüsen aus dem Mesenterium entfernt. Durch diese Eingriffe werden so viele Ileumgefässe durchtrennt, dass ein 10 Ctm. langes Ileumstück mit dem Coecaltumor resecirt werden muss. Die Durchtrennung der Darmröhren geschieht mit der Scheere, das Colon quer, das Ileum schräg, so dass die Lumina gut aneinander passen. Wenig Schleimhautnähte, sehr genaue Muscularis-Serosa-Nähte. Schliesslich Mesenterialnähte. 3 Seidennähte fixiren den Darm an die vordere Bauchwand. Im übrigen Etagennaht der Bauchwand (Serosa mit Catgut, Fasciennähte Seidenknopfnähte, fortlaufende Hautnaht). Drain und Jodoformgaze in die Bauchhöhle.

Verlauf: Vollkommen fieberlos, am folgenden Tage auch subjectives

Wohlbefinden. Am 3. Tage treten heftige Schmerzen im Operationsterrain, Erbrechen und Meteorismus auf. Es gehen weder Winde noch Stuhl ab; deshalb wird die Wunde eröffnet. Man kommt auf Eiterung entlang den Nähten. Am 4. Tage wegen zunehmendem Meteorismus und Schmerzen partielle Entfernung der Darmnähte, wonach ziemlich viel Faeces abgehen. Trotz ausgiebiger Drainage des Darmes dauern Schmerzhaftigkeit des Abdomens und Meteorismus an, Singultus gesellt sich hinzu. Erst am 20. Juli bessern sich diese Symptome, Pat. verträgt wieder Nahrung, ist aber sehr schwach und unruhig. Schliesslich verfällt er immer mehr und stirbt am 28. Juli 1889.

Obductionsbefund: Marasmus post resectionem coeci et ilei inferioris (propter stenosem ex cicatricibus probabiliter tuberculosis). Abscessus subphrenicus cum arrosione diaphragmatis et perforatione in cavum pleurale dextrum. Pericarditis fibrinosa. Septicaemia. Tuberculosis chron. apicum pulmonum. Ulcera tuberc. et ilei chronica in cicatrisatione. — Das eitrig infiltrirte an der Peritonealseite vielfach arrodirte Zwerchfell auseinander gewichen. Lungenspitzen ziemlich ausgedehnt mit tuberculösen Knötchen durchsetzt. Die Bronchien erweitert, mit dickem, zähem Eiter erfüllt. Beide Blätter des Herzbeutels durch fibrinöse Exsudatlamellen mit einander verklebt. Die Därme grösstentheils contrahirt, die Serosa grauröthlich; stellenweise schimmern am Dünndarme schwärzliche, circuläre Streifen durch. Ueber dem rechten Darmbeinteller das untere Ileum an das mehrfach geknickte Colon descendens, welches durch dunkelgraurothe, hier und da miliare Knötchen zeigende Pseudomembranen fixirt ist, herangezogen, theilweise durch Nähte fixirt, an der inneren Peripherie verwachsen, an der äusseren und hinteren in ein gemeinsames, von dunkelrothen Granulationen ausgekleidetes, nach aussen eröffnetes Cavum mündend. Die Schleimhaut der beiderseitigen Darmpartien dunkelroth; in dem Winkel reicht das stark herabgezogene und ausgezogene Duodenum heran, an seiner unteren und inneren Peripherie eine Massenligatur, die in die Wundhöhle eingewachsen ist. Im Magen wenig gallig gefärbter Inhalt, die Schleimhaut längs der kleinen Curvatur in ca. 12 Ctm. Länge und 1—1½ Ctm. Dicke halbbogenförmig scharf buchtig begrenzt, nekrosirt, in einen schwarzbraunen Schorf umgewandelt. Im Fundus und gegen den Pylorus zu zahlreiche, mit kaffeesatzartigem Belag versehene, hämorrhagische Erosionen. Im Dünndarm spärlicher, gallig gefärbter Inhalt. Entsprechend den durchscheinenden Partien. Die Schleimhaut mit meist rundlichen, lochartigen, auch vernarbenden Substanzverlusten, die quergestellt sind, versehen, deren Schleimhaut hypertrophisch und gewulstet, papillärkolbig, dunkelschwarzroth ist. An einer Stelle des Darmes durch eine circuläre, noch granulirende Narbe verengt, in deren Umgebung ein lochartiges Geschwürchen. Die Schleimhaut kolbig verdickt und stark gewulstet, dass die Oberfläche fast papillär aussieht. Mesenterialdrüsen etwas vergrössert, in einzelnen weisse, fibröse Knoten. Nieren blass.

17. Enterostenosis, Tumor coeci, Resectio coeci et intestini tenuis (Tuberculose). Geheilt. (Klinik, Prot.-No. 601. 7. Dezember 1889.) — Neuwirth Josef, 39 Jahre alt, Schuhmacher aus Grossau, N.-Oest.

Anamnese: Sein Vater starb an Wassersucht, die Mutter als Puerpera. Pat. litt mit 18 Jahren an Husten und Heiserkeit. Vor $2^1/_2$ Jahren fühlte er den Magen geschwollen. Es traten krampfartige Schmerzen, einige Male Erbrechen grünlicher Massen, sowie flüssige Stuhlentleerungen auf. Als sich bald wieder das Allgemeinbefinden besserte, blieb doch der Stuhl fürderhin angehalten, so dass regelmässig Laxantien angewendet werden mussten. Dazwischen trat etwa alle Vierteljahre, in den letzten $2^1/_2$ Monaten in kürzeren Intervallen wiederholt Erbrechen gelblicher, übelriechender Massen auf und den meist harten Faeces ist Schleim, mitunter auch Blut beigemengt. Innerhalb des letzten Monates trat das Erbrechen grünlichgelber Massen häufiger auf, es bestand einigemal durch 8 Tage Obstipation, während Winde ab und zu abgingen. Dabei war das Abdomen bedeutend aufgetrieben und es bestanden sehr heftige Schmerzen. Energische Irrigationen per rectum und Oleum Ricini innerlich verschafften dem Pat. bedeutende Erleichterung. Das in der Regel trommelartig aufgetriebene Abdomen zeigte sich dann vorübergehend abgeflacht und es konnte dann in der Tiefe der rechten Bauchhälfte unterhalb des Rippenbogens eine abnorme Resistenz, die Pat. angeblich schon seit Jahren bemerkt haben will, constatirt werden.

Status praesens: Mittelgrosser Mann von kräftigem Knochenbau, abgemagert. Muskulatur schlecht entwickelt, subicterisches Colorit. Castraten-Stimme. Endolaryngealer Befund: Verdickung des rechten Taschenbandes, Parese der Stimmbänder. Herz gesund. Lungenbefund deutet auf geringe diffuse Bronchitis. Abdomen meist aufgetrieben, von Luftkissenresistenz, allenthalben tympanitisch schallend, bis auf die zweifingerbreit unter den Rippenbogen reichende Leberdämpfung. Im Erbrochenen Tropaeolin-Reaction, Congo-Reaction positiv, reichliche grünliche schleimige Fetzen, bestehend aus Detritus, Fett, Epithelien; stark veränderte Muskelfasern, gequollene Stärkekörner, Sarcineballen, Pilzfäden. Harn enthält kein Eiweiss, dagegen Aceton und viel Indican. Chloride vermindert. Nach energischer Darmentleerung fühlt man beim narkotisirten Kranken im rechten Hypogastrium einen faustgrossen, höckrigen, verschieblichen Tumor. Die Niere kann nicht mit Sicherheit palpirt werden. Die Darmperistaltik ist häufig sehr energisch und durch die abgemagerten, wenn auch gespannten Bauchdecken hindurch sichtbar. Nach üblicher Präparation (Bitterwasser, Sennaklystier, Bad, Rasiren der Bauchwand, Sublimatumschläge) am Vortage der Operation

Operation am 19. Dezember 1889: 4 Ctm. nach rechts aussen vom Nabel beginnender, 3 Ctm. über dem Darmbeinkamme endender, 12 Ctm. langer, dem Musc. rectus paralleler Schnitt. Sorgfältige Blutstillung. Nach Eröffnung des Peritonealcavums sieht man die vorliegenden Darmschlingen. Die durch ziemlich derbe, röthliche, glatte Membranen unter einander verbackenen Verklebungen mit dem Peritoneum der Bauchwand werden stumpf gelöst. Indem man die verwachsenen Dünndarmschlingen zur Seite drängt, gelangt man in der Gegend des Coecums auf eine kugelige, höckerige Resistenz von Halbfaustgrösse. — Beim Ablösen von Dünndarmschlingen, welche mit dem Tumor verwachsen waren, entsteht ein grosser Einriss in dem leicht

zerreisslichen Darm, so dass man in das Darmlumen sieht. — Es wird daher zur Resection der betreffenden Dünndarmschlinge geschritten in der Ausdehnung von 10 Ctm., nachdem vorher mit Jodoformdocht die Abschnürung des zu- und abführenden Darmrohres gemacht war. Nach querer Durchtrennung des Darmes mit der Scheere, Excision eines Mesenterialkeiles, Serosa-Muscularis-Nähte, Mesenterialnähte mit Seide. Nach Ausführung dieser Darmoperation wird der Tumor weiter aus seinen Verbindungen mit Darmschlingen gelöst, wobei die Anlegung von sehr zahlreichen Ligaturen nöthig ist. Schliesslich präsentirt sich der Tumor als harter, kugeliger Körper von Kindsfaustgrösse, umgeben von zahlreichen bohnengrossen und grösseren Drüsen. Derselbe ist das schwielig verschrumpfte Coecum. Processus vermiformis ist nicht zu sehen. Jodoformdochte werden um das Ileum und Coecum geschnürt. Quere Durchtrennung des Dünn- und Dickdarmes, Abbindung des Mesenteriums. Das sehr erweiterte, dünnwandige Ileum ist dennoch enger als der Dickdarm. Es wird daher der Querschnitt schräg von unten nach oben geführt und nun erst die Mesenterialnaht, hierauf die Darmnähte in typischer Folge wie bei der früher erwähnten Darmnaht angelegt. Abspülung des Darmes mit 1:3000 Sublimatlösung, Toilette des Peritoneums, Verschluss der Operationswunde, Etagennaht der Bauchwand (zuerst Catgutnähte des Peritoneums, dann dichte Muskel-Fasciennähte und wegen der Spannung 2 Jodoformbäuschchen-Nähte, fortlaufende Hautnaht), keine Drainage. Dauer der Operation $2^1/_2$ Stunden.

Verlauf: Trotz leichter Narkose war gleich zu Beginn derselben so bedeutender Collaps eingetreten, dass künstliche Respiration nothwendig war; auch nach der Operation war die Herzaction des Kranken sehr schlecht; Puls kaum fühlbar, hob sich jedoch nach Aether- und Kampher-Injection. Wundverlauf vollkommen glatt, kein Fieber, keine Schmerzen. Flatus gehen erst am 3. Tage post operationem ab. Pat. bekommt vom 7. Tage post operationem an, nachdem er bis dahin Milch, Suppe, Cognac genommen, bereits geschabtes Fleisch. Am 9. Tage spontan ausgiebige, feste Stuhlentleerung. Die einzige Klage des Kranken besteht in Hungergefühl. Am 11. Tage werden sämmtliche Nähte entfernt und nach weiteren 25 Tagen, am 25. Januar 1890 verlässt der Kranke geheilt das Spital.

Nach im Mai 1891 eingegangener Mittheilung befindet sich Pat. vollkommen wohl.

Am resecirten Stück (Ileum und Colon) ist weder ein Coecum noch ein Wurmfortsatz zu erkennen. Ileum bedeutend erweitert, mit dem Colon breit verwachsen, so dass es unter einem spitzen Winkel in das Colon einmündet. An diesem Uebergange ist das Lumen enorm (Federkieldicke) verengt, die Dickdarmschleimhaut bildet zahlreiche parallel und radiär gestellte Wülste und kolbige polypöse Auswüchse. Unterhalb des Ueberganges in die hintere Wand des Colon findet sich eine kraterförmige, eingezogene von den erwähnten polypösen Bildungen umgebene Stelle, welche in einen Fistelgang ausmündet, welcher an einer tiefen blindsackartigen, engen Einziehung gerade an der Umbeugungsstelle wieder in den Darm führt. Letzterer Blindsack ist von einer gewulsteten, dem Ileum angehörigen Schleimhaut umwallt (siehe Abbildung).

Von der Fistelöffnung im Colon gelangt aber die Sonde nach hinten und vorne zu einer zweiten von der früheren etwa 3 Ctm. entfernten Fistelöffnung im Ileum, die von etwa erbsengrossen, polypösen Wülsten umrandet ist. Oberhalb jener kraterförmigen Einziehung im Colon ragt ein $2^1/_2$ Ctm. langer zum Theil von Schleimhaut überkleideter Zapfen vor, der aus dichtem Gewebe besteht.

Die mikroskopische Untersuchung ergiebt Tuberculose. Der gleiche Befund an den exstirpirten Mesenteriallymphdrüsen.

18. Abscessus in regione lumbali et hypogastrica, Incision des Abscesses, Fistula stercoralis. Resectio coeci. Nicht geheilt. (Klinik-Prot. No. 373 vom 21. Mai 1889.) — Franz Kleedorfer, 26 Jahre alt, Sattlergehilfe.

Anamnese: Pat., welcher angeblich nicht mit Tuberkulose belastet ist, überstand als Kind Masern, im Alter von 17 Jahren eine rechtsseitige Pleuritis. Im Jahre 1883 war er wegen acuten Magenkatarrhs bettlägerig. 1884 traten nach wiederholten Erkältungen Bauchschmerzen, Erbrechen und flüssiger Stuhl auf, welcher nach einer Woche sistirte, um bald wieder aufzutreten. Im Verlaufe der nachfolgenden Zeit traten Unregelmässigkeiten im Stuhlgange, häufiges Gurren in den Därmen und Kolikschmerzen auf, welche ihn zur mehrstündigen Bettruhe zwangen. Vor $1^1/_2$ Jahren fiel ihm zum ersten Male eine häufig wiederkehrende Aufblähung in der Regio hypogastrica auf. Auch die Schmerzen bezogen sich auf diese Körperregion. Seit einem Jahre in den Abendstunden öfter Fieber. — Im Mai 1889 wurde ein faustgrosser, schmerzhafter, grobhöckeriger, derber, respiratorisch nicht verschieblicher Tumor rechts vom Nabel, welcher durch eine tympanitische Zone von der Leber abzugrenzen war, constatirt und unterhalb des Tumors zwischen diesem und dem Poupart'schen Bande eine zweite, nicht verschiebliche, wechselnd gespannte Prominenz wahrgenommen. Damals bestand Febris continua. Pat. hatte Nachtschweisse, keine Bacillen im Sputum. Contractur im Hüftgelenke.

Am 10. Juli 1889 wurde in Narcose ein 10 Ctm. langer Schnitt fingerbreit über und parallel mit dem Poupart'schen Bande geführt. Vom oberen Ende des Schnittes aus kommt man auf Eiter in der Tiefe. Es wird nun eine zweite Incision parallel den unteren Lendenwirbeln in der rechten Lumbalgegend, und zwar zwei Querfinger breit rechts von den Wirbeln gemacht und nach Durchtrennung der Muskelschicht stumpf mit einer starken Kornzange eingegangen. Man gelangt auf einen rauhen Processus transversus, dessen Spitze resecirt wird. Drainage der Wundhöhle. — 2 Tage post operationem entleerte sich aus der vorderen Wunde etwas flüssiger Koth. In den folgenden Wochen stand die Kothentleerung aus der Fistel in umgekehrtem Verhältnisse zu der per anum, war aber nie sehr bedeutend. Es handelte sich um bräunliche Flüssigkeit, welche deutlich mit Eiter gemengt war. Im November 1889 ist deutliche Communication der Fistel der Lumbalgegend mit der über dem Poupart'schen Bande beim Durchspülen der Wunde sowohl, als auch wegen fäcaler Secretion zu ersehen. Im October verschlechtert sich der Zustand des Kranken, indem die Schmerzen der Coecalgegend sich steigern und die Stuhl-

entleerungen sehr unregelmässig sind. Palpation der Coecalgegend lässt eine mässig druckempfindliche, gut abgrenzbare Resistenz hier nachweisen, welche Elasticität nach Art eines Luftkissens zeigt. Dabei kann man gelegentlich Darmgase in benachbarte Darmtheile entweichen hören. Das vorübergehende Einführen eines Drains von starkem Caliber, Ausspülen, dann wieder Abführmittel haben keinen Erfolg. Das Allgemeinbefinden des Pat. ist gleichmässig schlecht und es tritt öfter Fieber ein. Deshalb Operation am 17. December 1889: In der Richtung von der vorderen Axillarlinie zur Mitte des rechten Poupart'schen Bandes wird in einem nach aussen schwach convexen Bogen Haut und Muskulatur der Bauchwand auf ca. $2^1/_2$ Dm. gespalten, die Fistel bleibt rechts von der Incisionswunde. Adhäsionen verschiedener Darmschlingen in der Ileocoecalgegend sind leicht zu lösen. Schwierig ist die Lösung des Colon ascendens von der Bauchwand, besonders die des Coecums, welches an einer Stelle mit seiner rückwärtigen trichterförmig ausgestülpten Wand mit der hinteren Bauchwand fest verwachsen ist. Nach Abklemmung des Trichters wird die Verwachsung getrennt, wobei sich zeigt, dass hier der Darm mit der rückwärtigen Fistel communicirt. Das schwielig verdickte Coecum, die starke Hypertrophie des benachbarten Stückes des Ileum deuten auf Stenose im Coecum, weshalb die Resection dieses Darmtheiles beschlossen wird. Während anfangs Colon ascendens und Ileum mit Hand und Finger comprimirt wurden, werden später Jodoformdochte um diese Darmstücke geschnürt und dieselben dann unweit vom Coecum quer durchtrennt. Es genügt die Excision eines Mesenterialkeiles, um die Resection des erkrankten Darmtheiles zu vollenden. Nach angelegter Mesenterialnaht wird Dünn- und Dickdarm einfach durch circuläre Darmnähte vereinigt, da sie, was Lumen und Dicke der Wandung betrifft, gut aneinander passen. Reposition der Därme, Etagennaht der Bauchwunde, Drainage der restirenden Fistelgänge. In der Fistelöffnung der rechten Lumbalgegend verbleibt die vor der Operation eingelegte Jodoformgaze.

Verlauf: Pat. ist nach der Operation collabirt, schlaflos und leidet an hartnäckigem Erbrechen, eine Erscheinung, die bei früheren und späteren Narcosen immer wieder an ihm constatirt wurde. Darmgase gingen bereits am Operationstage per anum ab. Nach 4 Tagen erfolgte eine flüssige Stuhlentleerung, am 25. December zeigte sich über der vorderen Fistelöffnung Eiter und Koth. Am folgenden Tage ist der Verband ganz mit flüssigen Fäcalmassen durchtränkt und zugleich die Haut über der Darmresectionsstelle geröthet und gespannt, so dass einige Hautnähte durchtrennt werden, um dem Koth Abgang zu verschaffen. In den folgenden Wochen ist der Kothabgang durch die Bauchwunde sehr wechselnd, die Eiterung im Allgemeinen gering. Der Pat. fiebert nicht, verlässt das Bett, geht im Zimmer umher, hat guten Appetit. Ende Januar: Nachdem 12 Tage durch die Fistel keine Fäcalmassen ausgetreten waren, traten Kolikschmerzen auf. Pat. nahm wegen Obstipation Ofener Bitterwasser; es begann nun wiederum die Absonderung von fäculentem Eiter. Pat. wird am 27. März 1890 als Reconvalescent entlassen, nachdem die vorderen Laparotomie- und Oncotomiewunden vollkommen

verheilt sind und seit 4 Wochen nirgends, auch nicht aus den 4 bestehenden Lumbarfisteln Koth abgegangen ist (s. Fall 22).

Das resecirte Coecum zeigt hypertrophische, schwielige Wandungen, die Narbenbildung im Innern hat das Lumen an der Valvula Bauhini auf Gänsefederkieldicke beschränkt. Ein Kirschenkern im Coecum.

19. Tumor coeci (Gallertcarcinom und Tuberculose), Resection. Geheilt. (Klinik-Prot. No. 45 vom 4. Februar 1890.) — Franz Taubitz, 54 Jahre alt, Hausbesorger aus Wien.

Anamnese: Pat. soll aus gesunder Familie stammen, hat 2 gesunde erwachsene Kinder. Als Kind soll er einen Ausschlag auf dem Kopfe, mit 4 Jahren Blattern gehabt haben. Später als Vierziger bekam er rheumatoide Schmerzen, die ihn durch 15 Jahre an verschiedenen Körperstellen befielen. Ferner litt er an einem Rachenkatarrh mit Brechreiz nach dem Erwachen. Pat. raucht viel, soll wenig trinken. Vor 5 Monaten bekam er Schmerzen im Bauche, die theils ohne bestimmte Localisation, theils in der Gegend um den Nabel vorhanden waren, häufig auch gegen die Brust ausstrahlten, anfänglich bloss am Tage oder bei der Nacht mit Pausen von 8—14 Tagen auftraten, höchstens 2 Tage hinter einander dauerten. Später traten die Schmerzen häufiger und stärker auf, so dass Pat. vor 3 Monaten einige Tage sich niederlegte und von einem Arzte an Darmkolik behandelt wurde. Zu jener Zeit hatte er auch dann und wann Blähungen, die jedoch seit 3—4 Wochen nicht mehr vorkamen. Vor 7 Wochen lag der Kranke auf der Klinik Kahler, wo ihm auch der Vorschlag zu einer Operation wegen einer Neubildung im Bauche gemacht wurde. Seit 3—4 Wochen sind die Schmerzen auf die Coecalgegend allein beschränkt; er soll das Gefühl haben, als ob ihm im Bauche etwas geschwürig wäre. Der Stuhl während der ganzen Dauer der Erkrankung stets regelmässig, der Appetit gut. Pat. bemerkt keine Abmagerung an sich. Lues in Abrede gestellt.

Status praesens: Mittelgrosser, kräftig gebauter Mann, mässig gut genährt, von blassem Aussehen. Am Scheitel zwei weisse haarlose Stellen. Arterien leicht rigide, etwas geschlängelt, über den Lungen vorn dann und wann ein kurzes Pfeifen. Links hinten unten neben verschärftem Athmen etwas Schnurren. Zweiter Aortenton verstärkt. In der Coecalgegend ein länglicher, harter, grobhöckeriger Tumor mit einer ca. 4 Querfinger langen Längsaxe und 3 Querfinger breiten Queraxe, der in der Quere sehr leicht, in der Längsaxe weniger verschieblich ist, sich jedoch von seiner Unterlage nicht abheben lässt. Pat. hat bis zum Tage der Operation täglich Stuhl. Als Vorbereitung zu dieser erhält er am 9. Februar 2 Glas Ofner Bitterwasser und Abends ein Klysma, worauf 3 Stuhlentleerungen auftraten.

Operation am 10. Februar 1890: In Narkose wird an der rechten Bauchseite durch einen 15 Ctm. langen, 3 Querfinger vom Nabel entfernten, senkrecht nach abwärts verlaufenden Schnitt die Haut, die Rectusscheide am äusseren Rande des Muskels durchtrennt, dann das Peritoneum eröffnet und feinspritzende Muskelarterien unterbunden. Der sich sofort präsentirende Tumor erweist sich als ein lateralwärts aufs Peritoneum und ziemlich weit

aufs Colon ascendens sich erstreckendes Coecumcarcinom, dessen Mesocolon stark verkürzt ist und dessen leichte Beweglichkeit bloss vorgetäuscht war. Es erfolgt eine mühsame Lospräparation der Geschwulst sammt dem ergriffenen Peritonealabschnitt von ihrer Unteriage. Nachdem dies nach mehreren Unterbindungen geschehen, wird zunächst das Colon ascendens ca. 2 Querfinger unter der Flexur, hierauf das Ileum 3—4 Querfinger oberhalb der Bauhini'schen Klappe, ersteres quer, letzteres zur Ermöglichung einer genauen Vereinigung etwas schief mit der Scheere abgetrennt. (Der Dünndarm war etwas dilatirt und hypertrophisch, der Dickdarm an der durchtrennten Stelle normal.) Naht des Mesenteriums durch eine alle Schichten fassende Seidennaht an der Uebergangsstelle des Gekröses an den Darm, hierauf von hier aus beginnend eine typische Darmnaht mit äusseren Serosa- und inneren Schleimhautnähten aus Seide. Revision der ganzen Naht und Anlegen noch einiger Occlusionsnähte; hierauf wird der Schlitz im Mesenterium durch 3 Seidennähte geschlossen, die Wunden mit einem starken Sublimattupfer abgetupft, der vom Peritoneum entblösste Raum der Stelle, wo früher das Coecum lag, durch ein Drain und einen Jodoformgazestreifen durch den unteren Winkel der Bauchdeckenwunde drainirt. Fortlaufende Catgutnaht des Peritoneums, Seidenknopfnähte durch Muskel und Fascien. Fortlaufende Naht der Haut. Jodoformgaze-Verband.

Verlauf: Pat. ist nach der 2 Stunden dauernden Operation etwas collabirt. Aether, warme Tücher, Eisstückchen, 15 Tropfen Opiumtinctur. Der Kranke klagt bei der Nachmittagsvisite über starke Schmerzen im Bauche. 10 Tropfen Opiumtinctur. Während der Nacht hat Pat. wenig Schmerzen, schläft einige Zeit, Eisbeutel auf die Wunde. Am folgenden Tage von 12 Uhr ab stündlich einen Esslöffel voll Milch, Puls kräftig. 12. 2. Während der Nacht einige Stunden geschlafen, Pat. sieht nicht collabirt aus. Zunge feucht, etwas belegt. Winde sollen seit der Operation nicht abgegangen sein. Klage über Schmerzen im Bauche. Puls kräftig. Bei der gestrigen Nachmittagsvisite wurden durch das Drain ca. 100 Cctm. blutig seröser Flüssigkeit mit der Spritze aspirirt. Pat. erhält tagsüber stündlich einen Esslöffel Cognac. Nachmittag wird ein Mastdarmrohr eingeführt. In der Nacht der Verband gewechselt, einige Nähte im oberen Wundwinkel entfernt, weil die Haut geröthet ist. Mit der Spritze aus dem Drain etwas Eiter angesogen. 13. 2. Winde sind abgegangen. Pat. fühlt sich wohler. Etwas Eiter angesogen. Essigsaurer Thonerde-Verband. Im Grunde der geöffneten Wunde nekrotisches Gewebe. Kochsalz-Inhalationen. Keine Schmerzen. 14. 2. Vormittags 38.7°. Da durch das Drainrohr wieder etwas Eiter angesogen werden kann, wird die ganze untere Bauchdeckenwunde eröffnet, mit dem Finger eingegangen, 2 Drains eingeführt und mit Sublimat 1:3000 ausgespült. Der prolabirte Darm wird durch Jodoformgazetampons, die über der Wunde durch Heftpflasterstreifen befestigt werden, zurückgehalten. Heute Nachts hat Pat. $1^1/_2$ Stunden geschlafen. Winde sollen nicht abgegangen sein. 20. 2. Verbandwechsel, Wunde granulirend, starke Secretion. Die gegen den Darm, der nirgends prolabirt, eingeführte Jodoformgaze wird fortgelassen, ebenso die

Drains. Wiederum Jodoformgaze-Verband. die Wundränder durch Heftpflaster genähert. 24. 2. Da die Wunde schon granulirt, die Haut der Wundränder auf 3—4 Querfinger von einander abstehen, wird Naht angelegt. 3. 3. Pat. war in der Nacht trotz Einnahme von 3 Grm. Chloralhydrat so unruhig, dass ihm die Gurten angelegt werden mussten. Erhält abends eine Morphiuminjection. 4. 3. Pat. sieht. wenngleich eingefallen, heute frischer aus. Diät: Wein, Brathuhn. 5. 3. Entfernung der zur Zapfennaht verwendeten Drains. Secret nicht bedeutend. Aus dem unteren Wundwinkel, aus dem das Drain herausgefallen ist, kann bei Druck in der Coecalgegend etwas faeculent riechendes Secret herausgedrückt werden. Drain nicht mehr eingeführt. Täglicher Verband mit sterilisirter weisser Gaze, aber kein Jodoform! Abends 0,5 Extr. opii aq., worauf Pat. stets schläft. Sensorium nicht benommen. 7. 3. Pat. mit essigsaurer Thonerde verbunden. In die Oeffnung, wo früher das Drain lag, wird ein neues eingeführt. Allgemeinzustand des Pat. entschieden besser. Obstipation. 13. 3. Pat. ruhiger geworden, bekommt täglich Morgens Opium-Injectionen. Die Wunde wird täglich gereinigt und von heute ab statt mit essigsaurer Thonerde mit Sublimat verbunden. Touchirung der wenig secernirenden Wunde mit dem Lapisstift und Auflegung eines Lapispflasters auf die dem oberen Wundwinkel anliegenden Partien. 15. 3. Trotz genauer Untersuchung der kleinen Fistelöffnung konnte keine Communication derselben mit dem Darme nachgewiesen werden. Die Heilung geht sehr träge vor sich Pat. bekam heute ein warmes Bad. Zur Zeit der Entlassung ist die Secretion aus einer kleinen Fistel innerhalb einer fingerbreiten, granulirenden Wunde sehr gering.

2. 7. 90: Noch immer, aber minimale Eiterung aus der kleinen Fistel innerhalb der sehr derben, handbreiten, tief in das Abdomen reichenden Schwielenmasse an der Operationsstelle. Allgemeinbefinden, Stuhlgang befriedigend.

Die Länge des Präparates beträgt 20 Ctm., wovon 13 auf das Colon entfallen, welches hauptsächlich verändert erscheint, indem es in seiner Wandung bis auf 2 Ctm. stellenweise verdickt ist. Besonders ist die Muscularis von dieser Hypertrophie betroffen. Entsprechend dieser Verdickung fehlt grösstentheils die Schleimhaut. Am oberen Rande setzt sie sich mit einem buchtigen Rande ab, im Coecum und in der Valvula coeci erscheint sie auch noch erhalten und ist in mehrfachen Falten zusammengezogen, wodurch die Stenose, welche schon wegen der Tumor-ähnlichen Infiltration der Wand beträchtlich war, noch bedeutend vermehrt wird (engste Stelle 3 Mm.). Die Schleimhaut des Ileum erscheint normal.

Die mikroskopische Untersuchung ergiebt Tuberculose der Schleimhaut mit Nachweis von Tuberkelbacillen und nebstdem Gallertcarcinom in der Wandung des Darmes.

Nachtrag: Franz Taubits wiederaufgenommen am 6. 8., gestorben am 14. 8. 90 unter zunehmendem Marasmus. Unter der Operationsnarbe ein aus knolligen Höckern bestehender Tumor tastbar.

Sectionsbefund: (Diagnose: Carcinoma coeci et carcinomatosis secundaria peritonei diaphragmatis. Pleuritis hämorrhagica dextra. Tbc. chronica apicis pulmonis dextri et renis sinistri.

Resectio coeci facta ante menses sex.)

In der Bauchhöhle linkerseits die oberen Partien durch das etwas verkürzte, aber sehr dicke, vollständig von kleinkörniger, saftreicher Aftermasse durchsetzte Netz erfüllt, die rechten Antheile der vorderen Bauchwand mit einem ca. zweifaustgrossen Tumor derselben Beschaffenheit innig verwachsen. Die linke Seite der Bauchhöhle und das kleine Becken von den stark geblähten Dünndarmschlingen erfüllt, am Peritoneum allenthalben stecknadelkopf- bis erbsengrosse weisse Knötchen. Dünndarm von Gas ziemlich stark gebläht, die Schleimhaut injicirt. Muscularis hypertrophisch. An Stelle des Coecum und Colon ascendens ein kaum kleinfingerlanger, mehrfach geknickter und für Knopf der Darmscheere nicht mehr durchgängiger in den unteren und oberen Antheilen von missfarbigor Schleimhaut ausgekleideter Canal. An der Aussenwand desselben, ungefähr in der Mitte, befinden sich 2 ca. kirschkorngrosse von jauchig zerfallenen Wänden begrenzte Cava, die mit Fäcalstoffen gefüllt sind. Dieser ganze Canal liegt an der inneren und unteren Fläche des oben beschriebenen Tumors. Mucosa des Colon transversum und descendens leicht grau pigmentirt, spärlicher, halb schleimig, halb fäculenter Inhalt. Am oberen Ende der Bauchwunde und etwa 2 Ctm. nach aussen von ihr finden sich je 2 etwa linsengrosse, schwarzbraune Börkchen, die zu einem y förmig gespaltenen vollständig von schwieligem Gewebe eingeschlossenen mit missfarbigen Granulationen ausgekleideten Hohlgange führen; derselbe steht in keinem Zusammenhange mit den vorerwähnten, kotherfüllten Hohlräumen, sondern wird von diesem durch derbes, schwieliges Gewebe, das schon zum Theile von Aftermasse durchsetzt ist, abgegrenzt.

20. Perityphlitis (Incision). Fistula stercoralis. Resectio coeci. Geheilt. (Klinik, Prot.-No. 368, 16. October 1889. — Antonia Lang, 17 Jahre alt, Handarbeiterin aus Wien.

Anamnese: Pat. hat Masern, Scharlach und Blattern durchgemacht. Vor einem Jahre litt sie an Kolik und wurde im hiesigen Sophienspitale drei Wochen lang behandelt. Jetzt ist sie seit vier Monaten krank. Unter heftigsten Leibschmerzen stürzte sie besinnungslos zusammen und wurde in ihre Wohnung getragen. Der darauf folgende Stuhl soll schwarz ausgesehen haben. Erbrochen hat sie damals nur einmal, doch viel an Aufstossen gelitten. Der Unterleib äusserst aufgetrieben und in seiner ganzen Ausdehnung äusserst schmerzhaft, besonders gegen den leisesten Druck empfindlich. Sie soll damals aufs äusserste ermattet gewesen und sich sehr krank gefühlt haben. Dieser Zustand hielt nach geringer Besserung unter ärztlicher Behandlung drei Monate an. Seit einem Monate ist die Schmerzhaftigkeit nur auf die Coecalgegend beschränkt, doch äusserst quälend; Pat. ist immer mehr herabgekommen und hat deswegen die Klinik aufgesucht.

Status praesens: Pat. ist eine kleine, zartgebaute, schwächliche Person mit trockener und fahler Haut, ohne Fettpolster; Auscultation und

Percussion der Brust ergiebt nichts Abnormes. Das Abdomen erscheint im Ganzen mächtig aufgetrieben, stärker aber in der Reg. hypogastrica, wo sich bei äusserst schmerzhaftem Palpiren ein kleinkindskopfgrosser Tumor fühlen lässt. Die Percussion des Tumors giebt überall tympanitischen Klang. Die Consistenz desselben lässt sich bei der grossen Schmerzhaftigkeit und dem starken Spannen nicht eruiren, doch scheint eine Stelle in der Mitte deutlich zu fluctuiren.

Erste Operation in Narkose am 18. October 1889: Mit einem ca. 10 Ctm. langen Schnitte wurde in der Höhe der Spina anterior superior Haut, Fascien, Musculatur und Peritoneum durchtrennt. Letzteres erschien derb infiltrirt, wie schwielig, massig; bei der Durchtrennung entleeren sich nur ca. 20 Cctm. blutvermengten Eiters. Die entleerte Flüssigkeit roch nicht faeculent, auch konnte mit Sonde und Finger keine Verbindung mit Darm oder Ursprung vom Knochen aus gefunden werden. Nach Ausspülung mit Salicyl, Drainage und Tamponade wurde die nicht vernähte Wunde mit Jodoformgaze bedeckt, darüber essigsaurer Thonerdeverband gelegt. Mikroskopische Untersuchung des ausgeflossenen Eiters und Gewebsmasse ergiebt ausser den gewöhnlichen Eiterbestandtheilen Granulationsgewebe und verdaute Fleischfasern, was doch eine Communication mit dem Darm beweist. — Weiterer Verlauf fieberlos. Pat. fühlt sich wohl, das Abdomen ist nicht mehr so schmerzhaft; Verbandwechsel. Mässige Eitersecretion, auch deutlich fäculente Massen mit stark fäculentem Geruche. Abspülung mit Sublimat. Einführung eines Drains. Jodoformgaze, esssigsaurer Thonerdeverband — 10. 11. Morgen-Temperat. 38,2. Pat. klagt über Schmerzen im Unterleibe; derselbe ist mässig aufgetrieben, gespannt. Im Verbande wenig Koth und ca. 20 kleine Feigenkörner. Diarrhoe. Pat. erhält Opiumtropfen. — 19. 11. Die Temperaturen normal; Pat. fühlt sich sehr wohl. Da nur eine ganz geringe Secretion von den Granulationen der Wundfläche aus besteht, und es schwierig geworden ist, den Drain an seiner Stelle zu erhalten, auch kein Koth mehr im Verband gefunden wurde, so wird versucht, die Drainage der durch die Operation gesetzten Wunde fortzulassen. — 26. 11. Beim Verbandwechsel wieder Koth; Einlegung eines Drains. Abends klagt Pat. wieder über heftige Schmerzen. Beim Verbandwechsel wieder geringe Mengen von Koth. Stärkere Eitersecretion. Der Leib mässig aufgetrieben und viel schmerzhafter, wie in der letzten Zeit, nirgends eine Verhärtung durchzufühlen. Feuchter essigsaurer Thonerdeverband. Sennaklystier. — Dezember 1889. Immer noch in jedem Verbande Koth. Lapistouchirung in 14 tägigen Intervallen, — 9. 1. 90. Zeichen von Darmstenose. Koliken, deutliche peristaltische Bewegungen kenntlich. Der Schmerzanfall dauert mehrere Stunden. — 15. 1. Verschorfung der Kothfistel mit Paquelin'schem Brenner. Die folgende Tage Koth in Menge im Verbande. Nach aussen von der Fistel palpirt man einen derben, 2 Finger dicken, kurzen Strang, während die übrige Umgebung der Fistel allenthalben weich erscheint. Die Erscheinungen der Darmverengerung nehmen nicht allein an Häufigkeit sondern auch an Intensität zu; mässiger Meteorismus, kolikartige Schmerzen; keine Temperatursteigerung. — 13. 2. Seit Anfang des Monats

bestehen keine Koliken, nachdem die Pat. regelmässig Aqua laxat. Vienensis nahm. Die Entleerungen von Faeces durch die Fistel waren Anfang des Monats bedeutend, nehmen aber in den letzten Tagen bedeutend ab, verschwinden nahezu ganz. Stuhlentleerungen per anum regelmässig. In der letzten Nacht traten wieder Koliken auf, die in der Folge trotz reichlicher Darreichung von Potio laxativa Vienensis sehr heftig sind. — Am 26. 2. war das Abdomen stark aufgetrieben, sehr schmerzhaft. Aus der Fistel kam sehr wenig Koth. Dagegen hatte die Pat. am 27. 2. reichliche Stuhlentleerung per anum. Aus der Fistel kommen auf Druck nach aussen von derselben ein Paar Tropfen Eiter. — 8. 3. Keine Kolikschmerzen. Durch Laxantien geregelte, meist dünnflüssige Stuhlentleerungen. Stets etwas, nie hochgradiger Meteorismus. Reichliche, eiterige, stets faecalriechende mit faecalen Beimengungen versehene Secretion. Täglich Verbandwechsel, manchmal 2 mal täglich. Subjectives Wohlbefinden, guter Ernährungszustand. — 9. 3. Laxantien, Bad, Reinigung.

Resectio coeci am 10. März 1890 in Narkose: Lancettförmige Umschneidung der Fistelregion mit 10 Ctm. langen, bis 5 Ctm. von einander entfernten Schnitten in der Längsrichtung eines Iliacaunterbindungsschnittes. Zunächst wird der untere Schnitt vertieft, das perifistuläre Schwielengewebe vorsichtig mit dem Messer sowie auch stumpf bei in die Fistel eingeführter Sonde umschnitten. Ebenso schichtenweises Tieferdringen vom oberen Schnite aus. So wird ein etwa 4 Ctm. langer von Schwiele gebildeteter Trichter freigelegt. Nach Entfernung der Sonde einige unweit von der Fistelöffnung durch die Haut angelegte Occlusionsnähte, welche jegliche Infection der Wunde durch etwa ausfliessenden Eiter hindern sollen. Indem nun Adhäsionen an der medianen, oberen Peripherie der umschnittenen und mit Muscularis emporgezogenen Schwielenpartie allmälig gelöst waren und die darunter liegenden Gebilde sich allmälig hervorziehen lassen, wird ein geschlängelter, dünner Strang sichtbar, der sich alsbald als rechte Tube erweist. Man sieht das Ovarium, die Fimbrien der Tube. Stumpfe Ablösung dieser mit dem Coecum an seiner oberen Peripherie verlötheten Gebilde gelingt leicht und ohne wesentliche Blutung. Dieselben werden sofort in die Bauchhöhle versenkt. Im Verlaufe der weiteren Präparation des Coecums stösst man an einer um weniges höher gelegenen Stelle auf einen etwa 7 Mm. breiten, spulrunden, stark vascularisirten nach innen-unten ziehenden Strang, welcher sich nicht gut von dem Darmstück, mit dem er verlöthet ist, isoliren lässt. Verdacht auf den Ureter. Vorsichtiges, longitudinales Einschneiden, um eventuell gleich wieder nähen zu können. Kein Lumen; Ligament. rotundum uteri wird abgebunden, abgebrannt. Weiter partienweise Lösung der Adhäsionen. Trennung derselben mit dem Paquelin, vielfache Abbindungen. Nun ergiebt sich folgender Befund: Coecum als eigrosser Tumor, seitlich freipräparirt. Dasselbe von sehr bedeutender Resistenz. Schwiele oder Koprolithen? Processus vermiformis nicht deutlich markirt. Dünndarm stark aufgetrieben, an Umfang dem Coecum mindestens gleich. Die Stelle der Ileumimplantation in die Geschwulst einbezogen.

Resection des Coecums. Temporäre Abbindung des Colon ascendens und des Ileumstückes mittels Jodoformdochten. Das auszuschaltende Stück erhält eine Bogenlänge von etwa 10 Ctm. Stumpfes Durchtrennen des Ileumgekröses. Ablösung eines schmalen, zum Anfangstheil des Colon ascendens gehörigen Mesocolon. Unterschieben einer gespaltenen Jodoformcompresse unter die zu resecirende Darmpartie. Colon und Ileum werden von Assistentenhand in adaptirter Stellung fixirt; Eröffnung beider, bis auf die Hypertrophie des Ileums nicht wesentlich veränderter Darmstücke. Dünner Koth tritt aus und wird sorgfältig entfernt. Wechsel der Compressen nach erfolgter Toilette der Darmstücke; die Lumina beider Därme annähernd gleich. Typische Wölfler'sche Darmnaht. Innere Serosa, innere Muscularis — Mucosanähte, hierauf äussere Nähte. Nun erst Naht des Gekröses, mit drei Nähten, die sich wegen tiefer Lage nur schwer anbringen lassen. Zudem geringe, aber hartnäckige Blutung in der Tiefe, innen unten von der Coecalregion, die erst auf Jodoformgaze-Tamponade steht. Fixirung eines abgehobenen, schmalen, zum Anfang des Colon ascendens ziehenden Peritoneallappens an der Bauchwand, Naht des unteren Wundwinkels. Der tamponirende Gazestreifen wird im unteren Wundwinkel nach Aussen geleitet. Ein zweiter, ebenfalls bis zum Darmbeinteller reichender Jodoformgazestreifen wird in der Mitte der Bauchnaht eingeführt. — Ein Drain ebendahin, — eines mehr nach oben zu eingeführt, beide dünn, ca. 10 Ctm. lang, Abtupfen des Darmes mit feuchten Sublimatcompressen. Revision der Naht, Versenken derselben. Catgut-Knopfnaht des Peritoneums, Fascien-Seidenknopfnähte, Fortlaufende Hautnaht. Jodoformgaze-, weisse Gaze, Bauchbinde. — Dauer der Operation $2^1/_2$ Stunden. Gute Narkose. — Nach dem Erwachen grosse Unruhe, Pat. wollte nur rechte Seitenlage einnehmen. 8 Tropfen Opiumtinctur.

Verlauf: 10. 3. Nachmittagsvisite: Blass, etwas ruhiger, Puls 102, celer. Temp. 36,2; stündl. 1 Esslöffel Rothwein. — 11. 3. Nachts garnicht geschlafen, sehr unruhig, jammert. Winde sind abgegangen. Verband serös durchtränkt. Morgens Puls 132 — 140. Temperatur 37,3. Zunge feucht, klagt beständig über Schmerz im Bauch, sehr unruhig. Verband aufgemacht, derselbe reichlich serös durchfeuchtet; etwas Röthung und eiterige Secretion an einigen unteren Nahtstellen. Aspiration mittelst der Wundspritze aus den Drains fördert etwas krümlig-eiteriges Secret. Kein Meteorismus. Abdomen nur in der Nähe des Operationsfeldes druckempfindlich. Einige tiefere Nähte geöffnet, mit Kornzange etwas dilatirt, Jodoformgazestückchen zum Abtupfen, in der Tiefe jedoch kein Secret. — 12. 3. Ziemlich gut geschlafen. Kein Flatus abgegangen. Temp. 37,6, Puls 120—126 ziemlich kräftig, bei gespannter Arterie. Zunge feucht; Thee, Rum, 60 Grm. Malaga. Aspiration aus den Drains fördert nichts zu Tage. Jodoformgazestreifen etwas gekürzt. — 16. 3. Reichliche feste Stuhlentleerung. Verbandwechsel Jodoformstreifen etwas hervorgezogen. Wundränder blass, abgeschwollen. Abdomen weich, nur in der rechten Lumbalregion etwas druckempfindlich. — Saure Milch, sonst gleiche Diät. — 25. 3. Vollständige Entfernung der Jodoformgaze. — 30. 3. Geringfügige Secretion aus der noch 2 Ctm. tief

reichenden, eingezogenen Fistel. Aussehen blühend. Keine Stuhlbeschwerden, Abdomen bietet in der Regio colica dextra etwas stärkere Resistenz, ist aber durchaus unempfindlich gegen Druck. Scultet'sche Binde. Am 19. April 1890 mit fest verheilter Wunde geheilt entlassen.

An dem exstirpirten Präparat zeigt sich, dass der 4 Ctm. lange Fistelcanal durch schwieliges Gewebe in einen Recessus, ein tiefes Geschwür des enorm verdickten Coecumfundus, in unmittelbarer Nähe der Einmündung des Processus vermiformis, führt, in welchem eine Fruchtschale (?) liegt. — Die Schleimhaut des Coecums in grosser Ausdehnung unterminirt und daher faltig abgehoben. Stenose des Ileum an der Valvula Bauhini, nur für dünne Sonde durchgängig. Processus vermiformis 3 Ctm. lang, verdickt, sehr eng. (Abbildung.)

21. Enterostenosis (Invaginatio coeci), Resectio coeci. Peritonitis. Tod. (Klinik, Prot.-No. 127 vom 17. März 1890.) Josef Brocker, 32 Jahre alt, Schlossergehülfe.

Anamnese: Aus angeblich gesunder Familie stammend und früher selbst immer gesund, befand sich Pat. vom 30. 12. 89 bis 5. 1. 90 zum erstenmale mit kolikartigen Schmerzen in der Nabelgegend auf der Klinik Prof. Nothnagel. Die Schmerzen sollen eines Tages plötzlich aufgetreten sein. Da dieselben nachliessen, trat Pat. aus dem Krankenstande, kehrte aber am 29. 1. 90 mit den gleichen Beschwerden wiederum zurück. Diesmal wurde beim Pat. eine wurstförmige, derb elastische Resistenz oberhalb des Nabels constatirt, welche mit ihrer Längsachse quer über die Mittellinie gelagert war und sich respiratorisch etwas nach abwärts bewegte. Da die Schmerzen wieder bedeutend nachliessen, verliess Pat. am 12. 2. 90 abermals die Klinik Nothnagel, um am 10. 3. schon neuerdings mit denselben Beschwerden an der gleichen Klinik zu erscheinen. Stuhl hatte Pat. während seines Aufenthaltes an der Klinik täglich und zwar zumeist flüssigen Stuhl. Das Körpergewicht des Pat. betrug bei seinem Austritte am 11. 2. 90. 42 Kgrm., am 15. 3. 41 Kgrm. Therapie: Morph. 0,02:200,0.

Status praesens: Gracil gebauter, dabei stark abgemagerter Mann von blasser Hautfarbe, die ausserdem einen leichten Stich ins gelbliche hat. Ausser leichtem Catarrh der Lungen kein pathologischer Befund an den Brustorganen. Milzdämpfung an der 7. Rippe (Axillarlinie) beginnend und bis an den Rippenbogen reichend. Unterleib mässig aufgetrieben; die Bauchdecken für gewöhnlich weich, nehmen bei Schmerzen eine straffe Spannung an. Der Percussionsschall am Abdomen allgemein tympanitisch bis auf einen 3eckigen Fleck, dessen Spitze am Nabel, dessen Basis am linken Rippenbogen gelagert ist. Die letztere beginnt ca. 3 Querfinger vom Processus xiphoides und reicht bis etwas über die Mitte des Rippenbogens. Diesem gedämpften Flecke entspricht eine stärkere Resistenz der unter den Bauchdecken gelegenen Gebilde. Bei Eintritt der kolikartigen Schmerzen aber tritt ein deutlich begrenzbarer, ziemlich hart anzufühlender Tumor daselbst auf. Derselbe beginnt etwa 2 Ctm. rechts von der Mittellinie des Körpers und zieht gerade in der Mitte zwischen Nabel und Processus xiphoides mit einer leichten Tendenz gegen

oben nach links, um den linksseitigen Rippenbogen in der Mammillarlinie zu erreichen und sich scheinbar unter ihn fortzusetzen. Die Form dieses Tumors ist wurstförmig von beiläufig $2^1/_2$ Querfinger Dickendurchmesser. Wie schon erwähnt, derb anzufühlen, bekommt man gelegentlich den Eindruck, als ob im Innern dieses Tumors bei der lebhaften allgemeinen Peristaltik der Därme in den Kolikanfällen sich manchmal derbere Massen verschieben. Rectum normal weit, Schleimhaut desselben nicht pathologisch verändert.

Operation am 18. März 1890: Medianer Bauchschnitt vom Proc. xyphoides zum Nabel. Die in den Bauchraum eingeführte Hand findet in der Magengrube sofort einen Tumor von beiläufig 17 Ctm. Länge, der durch die Bauchwunde leicht hervorgezogen werden kann. Derselbe von einem beiläufigen Dickendurchmesser von $6^1/_2$ Ctm. stellte sich als eine Invagination im Bereiche des Colon transversum dar. Es wird versucht, die Invagination durch vorsichtigen Zug zu lösen. Dies gelingt auch zum Theile und zwar anfangs recht leicht. Es entwickelt sich der in die Invagination einbezogene Theil des Dünndarmes, es erscheint zum Schluss Processus vermicularis sammt dem Coecum. An den sich berührenden Peritonealüberzügen zwischen Intussuscipiens (Colon) und Intussusceptum (Ileum) finden sich, abgesehen von geringer Röthung, reichliche, bläulichweisse, schleimartige Fibrinflocken. Dieser Befund, sowie ein sich merklich machender Widerstand beim weiteren Entwickeln der Invagination lassen davon abstehen, nachdem dadurch der Darmschlauch um etwa 2 Handbreiten länger geworden war. Die mit fibrinösem Belage bedeckte Serosa wird mit Sublimatgaze Compressen gereinigt. — Die Ausweitung des vor der Invaginationsstelle gelegenen Dünndarmes ist eine ziemlich hochgradige und so gross, dass der Durchmesser desselben dem nach der Invagination weiter führenden Dickdarmlumen so ziemlich entspricht. Es werden nun der zuführende, ausgeweitete Dünndarm und schon entwickelte, nun abführende Theil des Dickdarmes nach Ausdrücken und Ausstreichen der in ihnen etwa vorhandenen Kothmassen mit Jodoformdocht unterbunden und hierauf die betreffenden Darmtheile mit der Scheere durchschnitten. Ausgeschaltet erscheinen aus dem Darmverlaufe ein kurzes Stückchen Dünndarm, Coecum sammt Processus vermiformis und ein 5 Ctm. langes Stück Colon ascendens. Die Resection des entsprechenden Mesenterialtheiles in Keilform wird bei vorgehender Unterbindung der Gefässe vorgenommen und erscheint in Folge der durch die Intussusception erfolgten Verwachsungen sehr klein. Das sehr weite Dünndarmrohr passt ohne Weiteres auf den Querschnitt des Dickdarmes. Genaue Darmnähte: Wölfler'sche Naht, dann Mucosa-Naht, dann Czerny'sche Nähte (Seide). Nach erfolgter Darmvereinigung nochmalige Sublimatdesinficirung der mit Fibrinflocken bedeckt gewesenen Darmtheile. Abtupfen der übrigen Partien der Bauchhöhle. Eine Blutung erfolgte aus einem dem Mesenterialansatz nahe gelegenen Theile, resp. einem Gefässe am Dickdarme, doch war die Blutung eine sehr mässige und wurde durch Umstechung behoben. Darauf Catgutnaht des Peritoneums, Vereinigung der Bauchdecken durch viele Fasciennähte und fortlaufende Nähte der Haut. Keine Drainage.

Verlauf: Pat. erholt sich lange nicht aus der Narkose, Puls bleibt klein und frequent (130), Athmung oberflächlich. Erst nach $1^1/_2$ Stunden kam er zum Bewusstsein. Abends Unruhe, Durstgefühl, dabei aber auch Hunger. Puls 104, Temp. 37,4. — Es gehen Flatus per anum ab. Am folgenden Tage verlangt Pat. energisch consistente Nahrung und wird beim unerlaubten Genusse von Weissbrod ertappt. Abends und am folgenden Tage zunehmender Meteorismus, Temperatur steigt bis 38,3. Trockene Zunge, geringer Icterus, Hautwunde reactionslos. Einige Male Erbrechen, keine Druckempfindlichkeit des Abdomens. Am 19. März Puls 140, Respiration 40, oberflächlich, Abdomen aufgetrieben, Pat. somnolent. Eine Incision der Bauchwunde (4 Uhr Nachmittags) nach innen von der Spina ant. sup. ossis ilei dextri entleert dünnflüssigen Eiter und Fibrinflocken aus der Bauchhöhle. Die Därme besonders in der Nähe der Darmnähte geröthet; die Bauchhöhle wird mit schwacher Sublimatlösung, darnach 1 prom. Salicylsäurelösung ausgewaschen, der vernähte Darmtheil in Form einer Schlinge aus der Incisionswunde vorgezogen, durch einige Nähte in dieser Lage fixirt, hierauf wird von der Incisionswunde aus mit einem Wölfler'schen Perforatorium eingegangen, um von der linken Regio hypochondrica aus ein Drainrohr in die Bauchhöhle einführen zu können. 2 weitere Drainrohre kommen in die beiden Winkel der Incisionswunde oberhalb und unterhalb der Darmschlinge. Es wird nun durch längere Zeit Auswaschung der Bauchhöhle mit physiologischer Kochsalzlösung eingeleitet; die auf 38 ° erwärmte Flüssigkeit fliesst durch das Drain im linken Hypochondrium ein, durch das Drainrohr der Regio iliaca dextra aus. Die Herzaction verschlechtert sich im Verlaufe der folgenden Stunden, um 9 Uhr Abends erfolgt Exitus letalis.

Obductionsbefund: Peritonitis purulenta diffusa. Beim Freilegen der Resectionsstelle entweicht aus einer der Darmpatien unter zischendem Geräusche Gas. Bei näherer Betrachtung der Naht ergiebt sich, dass die Schleimhautnaht gegenüber dem Mesenterialansatze klafft. Serosanaht daselbst, wie überall, continent.

Das resecirte Stück ca. 11 Ctm. lang, das unterste Stück des Ileums sammt dem Coecum und dem Processus vermiformis in das Colon ascendens invaginirt, im Coecum findet sich ein $^1/_4$ der Circumferenz desselben einnehmender, taubeneigrosser, harter Tumor, der offenbar die Ursache der Invagination abgegeben hat. Die mikroskopische Untersuchung desselben erweist Carcinom.

22. Abscessus in regione lumbali et hypogastrica (Excisio cicatricis et fistularum. Evidement. Sutura intestini.) Gestorben. (Klinik, Prot.-No. 159 vom 10. April 1890. Franz Kleedorfer, 26 Jahre alt, Sattlergehülfe.

Der Kranke, bei dem laut Krankengeschichte (Prot.-No. 373 vom 21. Mai 1889) im December 1889 die Resection des Coecums ausgeführt worden war und bei welchem sich wenige Tage nach der Operation neuerdings eine Kothfistel gezeigt hatte, bei welchem die Eiterung aus den Fisteln der rechten Lumbalgegend mit wechselnder Intensität anhielt, klagte in letzter Zeit wieder

über zunehmende Beschwerden. Es war am 2. und am 12. Febr. nothwendig gewesen Fisteln zu spalten und mehr oder weniger oberflächliche Abscesse zu eröffnen. Hervorgehoben sei, dass die Fisteln an der rechten Seite der Lumbalwirbelsäule trotz Touchirung mit Argent. nitr. sich nicht geschlossen haben und ihre Umgebung einen fungösen Charakter angenommen hatte. Es wurde daher in Narkose die Spaltung der Eitercanäle mit Excision der benachbarten schwammigen Gewebspartie vorgenommen und hierauf die Wunde wiederholt mit Jodoformgaze tamponnirt. Von dieser Zeit an begann die rückwärtige Wunde üppig zu granuliren, die Eitersecretion aus der Tiefe hielt an. Am 10. März klagte der Kranke über Schmerzen, welche vom unteren Wundwinkel gegen die Spina ossis ilei anter. super. ausstrahlten und in den folgenden Tagen mit wechselnder Intensität anhielten. Die Umgebung der verschiedenen Fistelöffnungen im Bereiche der alten Laparotomienarbe zeigten blasse Granulationen, die an einer Stelle eine glasig durchscheinende Geschwulst darstellten. Incision. Entleerung von 2 Kaffeelöffeln rahmigen Eiters. Ende März: Die Fisteln der vorderen Bauchwand vollkommen vernarbt, und es waren dem Eiter, der aus den rückwärtigen Fisteln floss, keine Fäces beigemengt. Als aber der Pat. eines Tages wegen hartnäckiger Obstipation die Bauchpresse stark wirken liess, brach eine Fistel am oberen Ende der Laparotomiewunde wieder auf und es entleerte sich neuerdings Koth, Eiter und auch einige Seidennähte kamen nach und nach zum Vorschein. Am 10. April wurde constatirt, dass in der rechten Lendengegend noch immer eine stark secernirende, 20 Ctm. lange, S-förmige, mit schlaffen Granulationen bedeckte Wunde vorhanden war, von der aus 3 Fistelcanäle, der erste $4^1/_2$ Ctm., der zweite 7 Ctm., der dritte 3 Ctm. tief gegen den Bauch hinführten. Nach aussen oben vom Darmbeinkamme zwei parallel verlaufende Narben. Die äussere derselben zeigte eine prominente geröthete Stelle. Hier erfolgte am 18. April Durchbruch einer grösseren Menge Eiters. — Ende April kamen reichliche Fäces und Darmgase aus den Fisteln der vorderen Bauchwand, so dass abermals ein operativer Eingriff beschlossen wurde.

Operation am 3. Mai 1890 in Chloroformnarkose: Bei linker Seitenlage des Patienten werden zunächst die Fisteln der rechten Lumbalgegend gespalten und zum Theil excidirt. Man gelangt dabei vom lateralen Rande der Wirbelsäule entlang dem Darmbeinrande nach innen unten und vorn hinab in die Darmbeingrube. Zur Vermeidung eines starken Blutverlustes wird die Durchtrennung der Weichtheile mit dem Paquelin'schen Thermokauter vorgenommen. Es resultirt schliesslich eine 30—40 Ctm. lange, 2—3 Querfinger breite, klaffende, die Weichtheile über dem Darmbeinkamme von den Weichtheilen unter dem rechten Rippenbogen scheidende, tiefe Wundspalte. Man sieht in dieser vorne die den Darmbeinteller erfüllende Muskulatur blossgelegt. Die Abscess-Gänge und -Schwielen werden mit dem scharfen Löffel nach verschiedenen Richtungen ausgekratzt und kauterisirt. An Stelle des subserösen Zellgewebes findet sich allenthalben Schwiele und narbig geschrumpftes Bindegewebe. Trotz der Ausdehnung dieser tiefen Wunde hat man die Darmfistel noch nicht gut zugänglich; es wird daher vom vorderen Wundrande noch ein

mehr horizontaler Schnitt bis beinahe fingerbreit rechts vom Nabel geführt. Jetzt sieht man den 1—2 Ctm. langen, horizontalen Spalt im Darme, entsprechend dem Fundus einer kleinen Abscesshöhle der schwielig verödeten Bauchwand. Dass die Darmfistel der Stelle der Resection resp. der circulären Darmnaht entspricht, ergiebt sich besonders während der folgenden Operationsacte. Eine Lanzettförmige Excision der vorderen Darmperipherie (entsprechend eben den Rändern der Darmfistel) legt Seidenknopfnähte in der Darmwand und ausserdem mehrere Mucosanähte entsprechend den hinteren und beiden seitlichen Wänden des Darmrohres frei. Diese Mucosanähte sind deshalb leicht zu erkennen, weil sie durch reichliche Fäcalsubstanzen wie incrustirt sind. Die Darmwandung an den Stellen dieser Nähte erscheint nicht gereizt, auch beim Entfernen der Nähte kommt kein Eiter aus den Stichcanälen. Es wird nun die beiläufig 3—4 Ctm. lange, klaffend quere Wunde im Darmrohr durch eine grosse Anzahl von äusseren Muscularisnähten exact vernäht und schliesslich nach möglichster Reinigung der Wundhöhle auch die Hautwunde im Bereiche der vorderen Bauchwand durch Nähte vereinigt, während die Wunde der Lendengegend nicht verschlossen, sondern mit Jodoformgaze reichlich austamponnirt wird.

Verlauf: Pat. ist nach der Operation, so wie gelegentlich früherer Narkosen, sehr collabirt und unruhig, dabei der Puls sehr klein, Körpertemperatur 36°. Wegen Schmerzen in den Därmen erhält er Morphium. Häufige Peristaltik, so dass Gurren hörbar ist, wiederholt Erbrechen. Es erfolgt in den nächsten Tagen einige Male breiige Stuhlentleerung, das Erbrechen und die hochgradige Unruhe des Kranken hält an, ohne dass Schmerzhaftigkeit des Abdomens entfernt von der Operationsstelle oder überhaupt irgend welche Symptome von Peritonitis beständen. Am 6. Mai zeigten sich im Verbande abermals fäculente, gallig gefärbte Massen. Wegen entzündlichen Erscheinungen im vorderen Wundwinkel werden einige Nähte gelöst, so dass nach einigen Tagen innerhalb der schlaffen, nur an einzelnen Stellen granulirenden Operationswunde das Lumen des zu- und abführenden Darmstückes zu erkennen ist, indem die zuletzt angelegten Nähte durchgeschnitten haben. Es kommt nun aller Koth durch die Wunde heraus. In den folgenden Tagen verfällt der Kranke immer mehr, verweigert die Nahrungseinnahme, die ernährenden Klysmen (Wein, Milch, Eier, Pepton) werden nicht behalten, die Wunde ist bei der leisesten Berührung, besonders an einzelnen Punkten des oberen Randes, ausserordentlich schmerzhaft und schliesslich erfolgt am 19. Mai Exitus letalis.

Aus dem Sectionsbefunde sei erwähnt: Diagnose: Caries fungosa corporis vertebrae V. lumbalis et ossis sacri multiplex. Ulcera tbc. chronica ilei in cicatrisatione. Tuberculosis subacuta lobi superioris dextri pulmonum. Steatosis hepatis. Marasmus. — Am medialen Rande der Wunde und vorne liegt allseits angewachsen eine Schleimhautfläche bloss, welche beiderseits in ein mit einer Knopfnaht versehenes Darmlumen übergeht. Die Schleimhaut zeigt weissgelbliche, hirsekorngrosse, knötchenartige Herde, die bei Druck auspressbar sind. Das Darmstück, welches der Bauchwunde angelöthet ist,

im oberen Antheile dem Colon ascendens, im unteren Lumen dem Ileum angehörig. Es findet sich bei weiterer Betrachtung an seiner Schleimhautoberfläche eine lineare Narbe, an der unter einer Brücke eine braungrün imbibirte Seidennaht haftet. Das Peritoneum in der Linea innominata und der seitlichen rechten Beckenwand verdickt, glatt, stark gespannt. Das subseröse Zellgewebe und Muskeln in eine Gefässe und Nerven umscheidende Schwarte umgewandelt, welche an der vorderen Kreuzbeinwand abgehoben ist. Daselbst ein flaches, mit grünlichem Eiter gefülltes Cavum, das durch mit mürben Granulationen ausgekleideten Fisteln gegen die Inguinalgegend, dann andererseits gegen die Lumbalwunde, endlich über der Symphysis sacroiliaca in ein unter den M. psoas und Iliacus der linken Seite gelagertes Eitercavum führt. Im Magen wenig leicht gallig gefärbte Flüssigkeit. Schleimhaut sehr blass. Am Dünndarm mehrere graulich pigmentirte, circuläre Stellen, an denen das Darmlumen etwas eingegangen ist. Besonders auffallend ist eine durch eine weissliche Narbe aussen gekennzeichnete Stelle, der entsprechend das Darmrohr durch eine balkenartig vorspringende, circuläre Narbe auf 4 Ctm. inneren Umfang verengt ist, während das Darmrohr oberhalb $7^1/_2$, unterhalb $5^1/_2$ Ctm. Umfang hat. Entsprechend der Narbe im submucösen Zellgewebe eingedickte, käsige Einschlüsse in der Schleimhaut; daneben hanfkorngrosse, gelbliche Knötchen. Proc. vermicularis und Coecum fehlen. Bei weiterer Untersuchung findet sich an der rechten Seite des 5. Lendenwirbels, von Knochenspangen umwallt, eine haselnussgrosse, mit weichen Granulationsmassen erfüllte Höhle, an der der Knochen wie sklerosirt erscheint. Auch linkerseits zwischen derben Schwielen eine rauhe, von Granulationen bedeckte Knochenfläche. Mehrere solche an der vorderen Kreuzbeinfläche. Die rechte Synchondrose starr, unbeweglich, die linke jedoch gelockert. Auch ist die Verbindung zwischen letztem Lendenwirbel und Kreuzbein abnorm beweglich.

23. Carcinoma coeci. Resection. Gestorben. (Rudolfinerhaus, Kranken-Prot.-No. 146 vom Jahre 1890)

Anamnese: Pat. soll bis zum Jahre 1878 stets gesund gewesen sein. Bei der bosnischen Occupation acquirirte er Dysenterie und hatte monatelang daran zu leiden. Sein jetziges Leiden besteht in häufigen Durchfällen, in heftigen kolikartigen Schmerzen, dabei magerte er immer mehr und mehr ab.

Status praesens: Hoher, magerer, herabgekommen aussehender, blasser Mann; Brustorgane normal. Das Abdomen ist in der Coecalgegend vorgewölbt, die Bauchdecken sind nicht gespannt. Dämpfung der Vorwölbung entsprechend; geringer Ascites: Rechts fühlt man einen harten Tumor, der bis gegen die Mittellinie reicht und die entsprechende Darmbeingrube mit ausfüllt. Der Tumor scheint eine glatte Oberfläche zu haben; keine Fluctuation. Die Distanz der Spina ant. sup. zum Nabel rechts um 3 Ctm. grösser als links. Nach oben hin lässt sich der Tumor gegen die Leber zu abgrenzen. Stuhl dünnflüssig, manchmal breiig, enthält kein Blut, nichts Anomales nachweisbar. Im Harn weder Eiweiss noch Zucker; keine Oedeme.

Operation am 4. Mai 1890: Narkose. Schnitt in Nabelhöhe in der rechten vorderen Axillarlinie bogenförmig bis gegen die Symphyse durch Haut

und Muskulatur. Nun wird mit den Fingern der Tumor entwickelt. Der Tumor gehört dem Coecum an und reicht sowohl in den Dünn- und Dickdarm. Es wird nun das Mesenterium in mehreren Partien dem Tumor entsprechend unterbunden und durchschnitten. Nachdem die Umgebung durch Jodoformgaze geschützt wurde, wird ein 16 Ctm. langes Darmstück resecirt und sofort an die Vereinigung geschritten. In 2 Etagen werden theils Lembert'sche, theils Czerny'sche Nähte angelegt. Nach solider Vereinigung wird die Fossa iliaca besichtigt, man sieht dort Tumormasse, die tief in das Becken hineinreicht und bis an die Wirbelsäule geht. Da Pat., schon recht elend geworden, wird von der Exstirpation dieses Theiles des Neoplasmas abgesehen. Fortlaufende Peritoneal-Catgutnaht, nachdem die Nahtstelle von der freien Bauchhöhle durch 2 Jodeformgazestreifen und 2 Drains geschützt ist. Muskelknopfnähte, Hautnaht, Jodoformgaze-Verband.

Verlauf: Pat. erbricht, Tagesüber klagt er über heftige Schmerzen und bekommt mehrmals Morphin. Täglich 40 Tropfen Tinct. opii. innerlich. — 5. Mai. Das Erbrechen dauert fort. Thee, Eispillen. Zunge trocken, Haut ebenfalls trocken. 0,01 Pilocarpin subcutan, Pat. schwitzt, kein Fieber. Abends noch einmal Pilocarpin. Der Zustand ändert sich nicht. Es gehen keine Winde ab. Der Meteorismus nimmt gewaltig zu; am 9. Abends werden ein paar Hautnähte und Muskelnähte entfernt und der Darm in der Nahtlinie soweit geöffnet, dass man ein fingerdickes Drainrohr in den zuführenden Darm einführen konnte. Keine Stuhlentleerung. Pat. collabirt immer mehr. Exitus letalis am 10. Mai 7 Uhr früh.

Sectionsprotokoll vom 11. Mai 1890. Brustorgane normal, Baucheingeweide: der Dünndarm sehr stark gebläht, an zwei Stellen abgeknickt, an einer dritten Stelle ebenfalls geknickt und leicht an das parietale Blatt angelöthet. Diese 3 Stellen sind auch an einander (10—20 Ctm. Entfernung) und beiläufig 50 Ctm. von der Nahtlinie entfernt. Die Naht hat gehalten bis auf die Stelle derselben, die künstlich eröffnet wurde, in welcher das Drain liegt. Ausser dieser vorerwähnten Verklebung des einen Dünndarmstückes an das Peritoneum gar keine peritonealen Erscheinungen. — Carcinomatöse Drüsen bis Haselnussgrösse im Mesenterium; das kleine Becken durch Krebsmassen ausgefüllt, die das parietale Blatt durchsetzten und bis an die Wirbelsäule reichten. — Der Tumor ist ein gallertiges Carcinom, das den Darm an 3 Stellen perforirt hat und ins Becken hinabgewachsen ist. Die Perforationen sind an folgenden Stellen. Eine 4 Kreuzerstückgrosse, der Rückwand des Coecum entsprechend, eine kleinere 20 Kreuzerstück gross, dem Dünndarm 2 Ctm. vor dem Uebergang ins Coecum entsprechend, ebenfalls an der linken Wand. Die dritte Perforation ist im Colon ascendens auf dessen Rückwand, 5 Ctm. über der Perforation im Coecum.

24. Fistula stercoralis in regione inguinali dext. post Perityphlitidem. (Excision der Fisteln, zwei lanzettförmige Excisionen der Darmwandung.) Geheilt. (Sanatorium Dr. Loew.)

Anamnese: S. F., 19 Jahre altes Mädchen aus Graz. Die Kranke machte in der Kindheit Diphtheritis, Blattern, Keuchhusten durch. Vor

2 Jahren, November 1887, erkrankte sie an einer Entzündung des Blinddarmes, wozu sich nach einigen Wochen angeblich Peritonitis und nachher auch Pleuritis hinzugesellte. Die Exsudation um den Blinddarm, welche als härtliche Masse dieser Gegend palpabel war, verursachte continuirliche Schmerzen. Im Jahre 1889 exacerbirte der chron. Entzündungsprocess, so dass eine Incision gemacht und ein Abscess entleert werdem konnte. Seither fliesst Eiter aus einer Fistel, welche zeitweilig durch ein Drainrohr erweitert wurde, indem bei Eitersekretion starke, gegen das Kreuzbein ausstrahlende Schmerzen, Uebelkeiten, Erbrechen und Schmerzhaftigkeit des ganzen Abdomens auftraten. — Der Stuhl retardirt und im Eiter zeitweilig Koth beigemengt.

Status praesens: Das zarte, schwächlich gebaute Mädchen ist mässig gut genährt, im Abdomen, etwa Daumenbreit nach innen am rechten Darmbeinkamm eine von callös gerötheten Hauträndern begrenzte Fistel, aus der mitunter etwas mit Darminhalt vermengter Eiter fliesst.

Operation am 10. Mai 1890: Excision dsr Fistelränder und quer lanzettförmige Excision der Darmwandung und zwar in der Richtung von aussen oben nach innen unten; man gelangt schon in der Bauchwand in sehr derbe Schwielen. Der Fistelcanal in der Schwiele wird 1 Ctm. lang gespalten, hierauf zunächst medianwärts von der Schwiele in die Tiefe eingedrungen, wobei das Peritoneum an einer kleinen Stelle verletzt wird. Nun wird in einer Länge von 10 Ctm. die schwielig veränderte Bauchmuskulatur von dem Darm, der noch zum Theil von zarten Adhäsionen und Peritoneum bedeckt bleibt, mit dem Messer praeparando isolirt. Aehnlich wird lateralwärts die Schwiele in der Darmbeingrube ausgelöst, wobei wiederholt ziemlich heftige Blutungen entstehen, die immer durch temporäre Tamponade gestillt werden. Nachdem nun die Schwielenmasse sowohl medial als lateralwarts gelöst ist, wird vorläufig die Abtragung derselben an ihrem oberen und unteren Ende nicht vorgenommen. Es erfolgte nun die Eröffnung des Peritonealraumes, so dass der Darm allmälig, unter Lösung seiner schwieligen Verbindungen nach rückwärts, etwas vorgezogen werden kann. Es werden drei Oeffnungen im Darme, von denen die eine ziemlich weit an der äusseren Wand des Coecums, gerade an der Basis des Proc. vermiformis, eine zweite weiter Colonwärts, eine dritte in der äusseren Wand des Colon ascendens (offenbar die Hauptfistel), nach Zuschneiden der Ränder der Darmdefecte durch sorgfältige Muscularisnähte vereinigt. Serosa fehlt grösstentheils. Bei der letzterwähnten Darmfistel wird überdies eine Apendix epiploica auf die Darmnaht angeheftet. Es werden nun noch Fistelgänge in und um die Schwielen ausgekratzt, die grösstentheils frei präparirte Schwiele nicht exstirpirt. Reinigung der Wundhöhle mit Sublimatlösung, Jodoformgazestreifen auf die Darmnähte. Daneben ein Drain, welche im oberen Hautwinkel herausgeleitet werden; 2 Jodoformgazestreifen in die Darmbeingrube aussen von der Schwiele. Einige Hautnähte. Jodoformverband.

Fieberloser Verlauf: In den ersten Tagen leidet Pat. an Brechreiz und Schmerzen in der Umgebung der Wunde. Bauch nicht gespannt und nicht wesentlich druckempfindlich.

Am 5. Tage post operationem gehen zum ersten male Flatus ab, Verbandwechsel. aus dem Drain entleert sich wenig, jedoch übelriechendes Secret, etwas Luftblasen. Diese Erscheinung ist eine Woche lang zu constatiren. Dann sistirt die Eitersecretion, das Drain wird entfernt und in den folgenden Wochen nur mehr die Granulationen mit Argent. nitric. touchirt. Pat. verlässt am 15. Juni 1890 geheilt die Anstalt.

Später recidivirt! (Vide p. 358, Anmerkung.)

25. Tumor coeci (Tuberkulose). Resection. Heilung. (Klinik, Prot.-No. 67 vom 4. Febr. 1891.) E. Pollak, x Jahre alt, aus Schildberg.

Anamnese: Pat. litt seit 2 Jahren zeitweise an Verdauungsbeschwerden, Schmerzanfällen im Unterleibe, Gurren der Därme, gewöhnlich an Stuhlverstopfung, seltener an Durchfällen. Am 5. Januar 1891 constatirte der behandelnde Arzt eine Geschwulst im Bauche.

Status praesens: Pat. mittelgross, mässig entwickelte Muskulatur, fettarm, Hautfarbe blass, etwas gelblich. Herztöne rein, in den Lungen rechterseits vesiculäres Athemgeräusch, spärliches Rasseln. Linkerseits entsprechend der 5. und 6. Rippe deutliches Rasselgeräusch; keine Bacillen im Sputum. Im Hypochondrium rechts, der Blinddarmgegend entsprechend, ein ungefähr apfelgrosser, bei Druck empfindlicher, nach allen Richtungen leicht beweglicher Tumor von derber Consistenz. Inguinaldrüsen nicht angeschwollen. Auf Tuberculin reagirt Pat. mit 40^0.

Operation am 26. Febr. 1891. Chloroform-Alcoholäther-Narkose. 14 Ctm. langer Hautschnitt schräg von aussen oben gegen die Mitte des Poupart'schen Bandes; schichtweise Durchtrennung der Muskelfascienlage, Blutstillung. Nach Eröffnung der Peritonealhöhle zeigt sich eine fast kleinkindskopfgrosse Geschwulst mit glatter Oberfläche, welche mit dem Darm im

a) Tabelle der

No.	Art der Coecum-Operation.	Datum und Ort der Operation.	Name, Alter, Geschlecht.	Befund vor der Operation, Symptome, Diagnose.	Bauchdecken-schnitt, Operateur.	Befund während der Operation.	Maassregeln zum Verschluss der Lumina.
1.	Resection wegen Carcinom.	20. 8. 81. Privatheil-anstalt Eder.	56 J. Mann.	Abmagerung. Rasch wachsend., Schmerzen verursachende, gänseigrosse, harte, wenig verschiebliche Geschwulst in der Regio hypog. dextr. Keine Verdauungsbeschwerden. Tumor in abdomine.	Vom Nabel zur Mitte des Lig. Poupartii. Hofrath Billroth.	Höckerige Geschwulst des Coecums, Verwachsungen mit Netz und Dünndarm.	Darmklemmen.

Zusammenhange der rechten Beckenhälfte aufliegt. Nach Hervorheben derselben wird erkannt, dass sie von schwieliger Beschaffenheit ist und dem Coecum angehört. Ileum stark hypertrophisch, zeigt (sowie auch andere Dünndärme) mehrere narbige Einschnürungen (Ulcera tuberculosa?). Unweit vom Tumor wird Dünndarm sowie Dickdarm mit Jodoformdocht umschnürt, das Ileum etwa 2 Ctm. proximal das Colon etwa 8 Ctm. distal von der Ileocoecalklappe quer durchtrennt. Da beide Darmöffnungen den gleichen Durchmesser haben, werden sie ohne Weiteres quer aneinander gepasst und Darmnähte (Czerny-Wölfler) angelegt. Die Platten des Mesenterium wurden vernäht. Wegen der Schwäche des Patienten musste auf die Resectionen sämmtlicher schwielig veränderter Darmtheile verzichtet werden; aus demselben Grunde unterblieb auch die Entfernung der stark geschwollenen Mesenterialdrüsen. Etagennaht der Bauchwand. Der Collaps des Patienten schwindet erst nach 2 Stunden.

Verlauf: Bis zum 6. März fieberloser Verlauf: Pat. nimmt Wein und Cognac, dann aber steigt die Körpertemperatur plötzlich an und beim Oeffnen des Verbandes zeigt es sich, dass 2 Nähte eitern, nach Entfernung desselben entleeren sich etwa 2 Ccm. mit Koth vermengten Eiters. Es wird ein Drain eingeführt. Der Verband muss von nun an zweimal täglich erneuert werden. Die Eiterung versiegt nun rasch. Am 26. März ist die Wunde solide vernarbt.

Die exstirpirte Geschwulst 10 Ctm. lang, mit einer hochgradigen Strictur, für einen Federkiel kaum passirbar, an der Valvula Bauhini. Schleimhaut mit polypösen Wucherungen bedeckt, um welche herum nach aussen je eine fast 2 Ctm. dicke Schwiele sich findet. In derselben findet sich kleinzellige Infiltration, zu Knollen gruppirt und spärliche Riesenzellen. (Tuberkulose des Coecum.)

Coecumresectionen.

Bild.	Resections-schnitt, Darmnähte.	Wund-behandlung.	Verlauf.	Ausgang.	Pathol.-anat. Befund des exstirpirten Darmtheiles.
	Quere Durchtrennung von Colon und Ileum. Einige Occlusionsnähte bis zur Congruenz der Lumina, dann Serosa-muscul. Nähte.	Totaler Verschluss der Bauchwunde. Keine Drainage.	3 Tag. günstig, am 4. Tage Kotherbrech., am 6. Tage Anlegung eines Anus praeternaturalis.	Gestorben am 7. Tage post oper.	Carcin. coeci. (Keine Section, es wurde Darmknickg. vermuthet.)

No.	Art der Coecum-Operation.	Datum und Ort der Operation.	Name, Alter, Geschlecht.	Befund vor der Operation, Symptome, Diagnose.	Bauchdecken-schnitt, Operateur.	Befund während der Operation.	Maassregeln zum Verschluss der Lumina.
3.	Resection wegen Carcinom.	23. 3 84. Klinik	J. St., 54 J. Mann.	Abmagerung, cachektisch. Aussehen, harte, druckempfindliche, apfelgross., höckerige, leicht verschiebbare Geschwulst in der recht. Inguinalgegend unterhalb d. schlaffen Bauchdecken. Carcinoma intestini.	15 Ctm. langer Schnitt entlang dem äuss. Rande des rechten Musc. rect. abdomin. Hofrath Billroth.	Tumor des Coecums. Netzadhäsionen.	Jodoformgazestreifen.
4.	Resection wegen Tumor.	13. 3. 86. Klinik. P. 81.	J. M., 47 J. Mann	Abmagerung, stechd. Schmerzen in der Coecalgegend. Abwechselnd Meteorismus, Stuhlverstopfg. und Diarrhoe. Unter den Bauchdecken oberhalb des rechten Poupart'schen Bandes ein hühnereigrosser, harter, wenig druckempfindlicher, verschiebbarer Tumor.	16 Ctm. langer Schnitt parall. dem freien Rande des Musc. erector trunci dextr. Hofrath Billroth.	Geschwulst des Coecums, verwachsen mit der Fascia iliaca dextra.	Anfangs Hacker's Klemmen, später Assistentenhände.
6.	Resection wegen Carcinom.	Mai 1886. Klinik.	W. H., 43 J. Frau.	Enterostenosis, stetig wachsender Tumor in d. Fossa iliaca dextra, der vor 2 Monaten sehr leicht, jetzt kaum mehr verschiebbar. Tumor coeci.	Schräger Schnitt in der Reg. inguinal. dextr. Hofrath Billroth.	Knolliger Tumor des Coecums, verwachsen mit der Fascia iliaca dextra.	—
7.	Resection wegen Tumor.	6. 5. 86. Privatheilanstalt.	C. F., 40 J. Mann.	Tumor coeci? (Die Beschwerden so wenig ausgeprägt, dass auch an die Möglichkeit eines Tumors der rechten Niere gedacht worden war.)	Hofrath Billroth.	Um die Geschwulst, welche d. Coecum u. Colon ascendens angehörte, freilegen und vorziehen zu können, mussten die Därme eventrirt, das zugehörige Mesenterium durchtrennt werden.	Jodoformdochte.

Bild.	Resections-schnitt, Darmnähte.	Wund-behandlung.	Verlauf.	Ausgang.	Pathol.-anat. Befund des exstirpirten Darmtheiles.
	Schiefe Durchtrennung d. Colon und sofortige Anlegung von Occlusionsnähten, wie bei d. Pylorusres. Erst dann wird das Colon völlig und quer durchtrennt, das Ileum gleichfalls quer abgesetzt, circul. Vereinigung der Lumina mittelst 22 Muscularisnähte. 10 Knopfnähte im Mesocolon.	Etagennaht d. Bauchwand. Keine Drainage d. Bauchhöhle, wohl aber d. Bauchdeckenwunde.	Reactionsloser Verlauf. Vom 3. Tage an wiederholt hochgehende Klysmen. Am 6. Tage spontan Stuhlentleerung.	Geheilt 23 Tage p. op. entlassen.	An dem resec. Stück beträgt der Antheil des Dickdarmes 7 Ctm., des Ileums 3 Ctm. Mikroskop. Untersuchung ergiebt Cylinderepithelkrebs.
	Quere Durchtrennung des Ileums und Colons, circuläre Darmnaht, geringe Faltung des Colons, Seros.-Muscular.-Nähte. Einige Mucosanähte. Mesenterialnähte.	Gegenöffnung in der Lumbalgegend, Abschluss des Peritonealcavums von der Wunde der Fossa iliaca, Etagennaht d Bauchwunde.	Geringes Fieber, hohe Pulsfrequenz, Unruhe, Erbrechen.	Gestorben 2 Tage p. op.	Tumor coeci.
	Res. des Coecums, quere Durchtrennung des Ileums und Colon ascend. Circuläre Darmnähte.	Jodoformgazestreifen auf die Darmnaht, Drainage. Einige Etagennähte.	—	Geheilt 5 Wochen p. op. entlassen.	Carcin. coeci.
	Quere Resectionsschnitte im Ileum und Colon ascend. Muscularis- und Serosa-Knopfnähte. (Seide.)	Drainage. Etagennähte d. Bauchwand.	Collaps.	Gestorben nach 24 Stund.	Die Länge des wegen Neoplasma malig. resecirt. Darmrohres, Cöcum und Anfangsstück d. Colon betrug 15 Ctm.

No.	Art der Coecum-Operation.	Datum und Ort der Operation.	Name, Alter, Geschlecht.	Befund vor der Operation, Symptome, Diagnose.	Bauchdecken-schnitt, Operateur.	Befund während der Operation.	Maassregeln zum Verschluss der Lumina.
11.	Resection wegen Carcinom.	4. 7. 88. Klinik. P. 241.	B. B., 40 J Frau.	Stuhl seit einem Jahre angehalten und mit-unter blutig. Tumor in abdomine rechts, unterhalb des Nabels, hart, glatt, 16 Ctm. lang, 4 Ctm. breit, seitlich verschiebbar.	Medianschnitt durch dünne Bauchdecken. Hofrath Billroth.	Tumor coeci, der etwas in's Colon ascend. invaginirt. Lösung der Invagination.	Jodoformdocht.
12.	Resection wegen Anus praeternaturalis (und Fisteln?)	7 11. 88. Privatheilanstalt.	S. B., 40 J. Mann.	Früher Symptome der Enterostenose, derzeit Anus praeternaturalis „und Fisteln?“ in regione inguinali dextra.	Hofrath Billroth.	Die künstliche Darmöffnung liegt im Coecum.	—
13.	Resection wegen Fisteln nach Perityphlitis.	6. 11. 88. Klinik. P.-No. 87.	J. W., 45 J. Frau.	Perityphlitis chron. seit einem Jahre. Abscess. in inguine eröffnet vor $^1/_2$ Jahr. Fistula stercoralis seit 3. November.	Eröffnung der Bauchhöhle, Bogenschnitt aus der rechten Lendengegend zur medialen Hälfte des Lig. Poupartii. Hofrath Billroth.	Innige Verwachsung, Schwielen und Fisteln zwisch. Os ilei und Coecum. Excision des Coecums.	Jodoformdocht.
14.	Tumor coeci	3. 5. 89. Privatheilanstalt.	B. F. aus Antwerpen 38 J. Mann.	Faustgrosser, genau palpabler, sehr gut verschieblich. Tumor in der rechten Darmbeingrube. Carcinoma coeci.	Seitlicher Schnitt wie zur Unterbindung der Art. iliaca dextra. Hofrath Billroth.	Tumor des Coecums, der leicht zu entwickeln. Keine Adhäsionen.	Jodoformdocht.
15.	Resection wegen Schwielen (Tuberculose) des Coecums.	10. 7 89. Klinik.	J T. 35 J. Mann.	Lupus colli. Seit 3 Jahren Geschwulst in der rechten Darmbeingrube bemerkt. In der letzten Zeit Koliken, Obstipation. Verschiebbarer Tum. in der Gegend des Coecums.	Schnitt wie zur Iliaca-Unterbindg. Hofrath Billroth.	Tumor coeci. Zahlreiche Adhäsionen gegen Dünndarm u. Darmbeingrube.	Jodoformdocht.

Bild.	Resections-schnitt, Darmnähte.	Wund-behandlung.	Verlauf.	Ausgang.	Pathol.-anat. Befund des exstirpirten Darmtheiles.
	Colon und Ileum werd. quer durchtrennt. Innere u. äuss. Darmnähte mit Seide. Keine Mucosanähte.	Keine Drainage, Etagennaht der Bauchwand.	Fieberloser Verlauf. 1. Stuhlentleerung am 2. Tage p. op. Patient erhält vom 6. Tage p. op. an breiige Nahrung.	Geheilt entlassen 5. 8. 88.	Carcin. coeci.
	Quere Resectionsschnitte im Ileum u. Colon. Muscularis- und Serosa-Knopfnähte, Naht des Mesenteriums (Seide).	—	An den der Operation folg. Tagen keine Winde per anum. Am 4. Tage p. op. erfolgt. Durchbruch d. Nahtstelle des Darmes, so dass hier Fäces und Gase abgehen.	Ungeheilt weg. Kothfistelbildg. Nach 1 Monat, nachdem ein Tum. flex. coli sin. constatirt ist, 2. Operation, nämlich Resectio coli mit ungünstigem Verlauf.	Länge des res. Ileocoecalstückes beträgt 12 Ctm. —
	Colon und Ileum quer durchtrennt. Einfache circuläre Darmnähte. (Innere u. äussere Seidenknopfnähte Muscularisnähte.)	Drainage und Jodoformgaze.	Peritonitis.	Gestorben am 8. Nov. an Periton. purul. diff.	
—	Quere Resectionsschnitte, circuläre Darmnähte. Muscularis- und Serosanähte.	Keine Drainage, Etagennaht d. Bauchwand.	Peritonitis septica.	Gestorben am folg. Morgen.	—
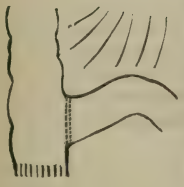	Durchtrennung von Adhäsionen, Abbindung des Mesenteriums. Quer Resectionsschnitt in Ileum u. Colon. Occlusionsnähte des Colon ascend., seitl. Implantat. des Ileumquerschnittes in eine Längsincisionswunde des Colon.	Jodoformgaze und Drain zur Darmnaht, Etagennaht.	Temporäres Auftreten von Darminhalt im Wundsecret.	Geheilt am 31. Aug.	Resecirt wird schwielig degenerirtes Coecum, im Ganz. 12 Ctm. und 8 Ctm. Dickdarm. Im Coecum grosse Mengen von Kirschen- und Zwetschenkernen.

No.	Art der Coecum-Operation.	Datum und Ort der Operation.	Name, Alter, Geschlecht.	Befund vor der Operation, Symptome, Diagnose.	Bauchdecken-schnitt, Operateur.	Befund während der Operation.	Maassregeln zum Verschluss der Lumina.
16.	Resection wegen Schwielen des Colon.	12. 7. 89 Klinik. P.-No. 380.	M. R., 34 J. Mann.	Seit 4 Jahren Magenbeschwerden u. Obstipation. Vor 4 Wochen wurde ein Tumor der rechten Bauchhälfte entdeckt. Tumor coeci.	Schräger Schnitt wie zur Iliaca-Unterbindg. Hofrath Billroth.	Tumor des Coecums, mit einer Dünndarmschlinge verwachsen.	Seidenligatur.
17.	Resection wegen Tuberculose.	18. 12. 89. Klinik. P.-No. 601.	N. 39 J. Mann.	Enterostenose, Tumor in abdomine.	Parallel vom äusser. Rande des Musc. rect. dextr. 4 Ctm. vom Nabel. Hofrath Billroth.	Peritonitis adhaesiva im Bereiche d. recht. Bauchhälfte. Tumor coeci. (Erster Operationsakt: Resect. e. Stück. Dünndarm.)	Jodoformdocht.
18.	Resection wegen Fisteln nach Perityphlitis.	17. 12. 89. Klinik. P.-No. 373.	F. K., 26 J. Mann.	Abscessus in regione lumbal. et hypogastr. Fistula stercoralis.	Schräger Schnitt aus dem rechten Hypochondr., (vord.) Axillarlinie zur Mitte des Lig. Poup. einwärts von der Fistel. Hofrath Billroth.	Schwielige Verdickung des in d. Fossa iliaca angewachsenen Coecums.	Assistentenhände, später Jodoformdochte.
19.	Resection wegen Carcinom.	10. 2. 90. Klinik. P.-No. 65.	F. T., 54 J. Mann.	Seit 5 Monat. anfallsweise Darmkoliken, seit 4 Wochen ist der Schmerz in der Coecalgegend localisirt. Grobhöckeriger, hart. Tumor im Bauchraume, entsprechend der rechten Darmbeingrube.	Schräger Schnitt aus der vord. Axillarlinie, unterem Rande des r. Rippenbogens zur Mitte des Lig. Poupartii Hofrath Billroth.	Derbe Geschwulstmasse d. Colon ascendens und Coecums, welche in d. Mesocolon und auf d. Peritoneum der Foss. iliaca und lateralen Bauchwand übergreift.	—

Bild.	Resections-schnitt, Darmnähte.	Wund-behandlung.	Verlauf.	Ausgang.	Pathol.-anat. Befund des exstirpirten Darmtheiles.
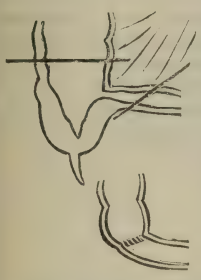	Quere Durchtrennung d. Colon und schräge Durchtrennung d. Ileum. Circuläre Darmnähte, wenig Schleimhautnähte dagegen dicht gelegte Muscularis-Serosanähte.	Suspension des Darmes an d. Bauchwand durch Seidennähte. Drainage u. Jodoformgaze zur Darmnaht.	Kein Fieber; Wundeiterung.	Gestorben 28. 7. 89. (Tubercul. pulmon. et intestinor., Septicämie Marasmus)	Schwielig. Verdickung der Wandung des Coecums, Ulcera in der stenosirten Darmhöhle. Tuberculosis coeci.
	Colon quer, Dünndarm schräg durchtrennt, Serosa-Muscul.-Mucosa-, Muscular.-Serosanähte (Seide).	Keine Drainage. Etagennaht der Bauchwunde.	Flatus gehen am 3. Tage, die 1. Stuhlentleerung 9 Tage p. op. Vollkommen reactionsloser Verlauf.	Geheilt am 26. 1. 90.	Tuberculosis coeci.
	Quere Resection von Ileum u. Colon sammt eines Mesenterialkeiles. Circul. Darmnaht.	Etagennaht d. Bauchwunde. Jodoformgaze-Drains in die Fisteln.	8 Tage p. op. Etablirung einer Kothfistel, welche zeitweilig verheilt.	Pat. wird nach 4½ Monat. nochmals operirt (s. Fall 22).	Stenose an der Valv. Bauhini, bloss für Gansfederkiel durchgängig. Coecum besitzt hypertr. schwiel. Wandung und enthält einen Kirschkern.
—	Quere Durchschneidung des Colon ascendens, schiefe Durchschneidung des Ileums. Excision aus dem Mesenter. Tieffassende Mesenterialnähte, innere u. äussere Darmnähte.	Drainage und Jodoformgaze gegen die Nahtstelle. Etagennaht.	Winde gehen erst am 3. Tage ab, wegen Fieber u. Eiterg. in der Tiefe wird am 4. Tg. p. op. der grösste Theil der Bauchwde. geöffnet, die Darmbeingrube nach Einlegung von Drains durch Sublimat gereinigt.	15. März mit wenig Eitersecernirender Fistel in ein. granulir. Wundspalte geheilt entlassen.	Carcin. coeci und Tuberculose.

No.	Art der Coecum-Operation.	Datum und Ort der Operation.	Name, Alter, Geschlecht.	Befund vor der Operation, Symptome, Diagnose.	Bauchdecken-schnitt, Operateur.	Befund während der Operation.	Maassregeln zum Verschluss der Lumina.
20	Resection wegen Perityphlitis, Fistel.	10. 3. 90. Klinik. P.-No. 368.	A. L., 17 J. Mädch.	Perityphlitis, Abscess eröffnet vor $^1/_2$ Jahr. Fistula stercoralis	Lanzettförm. Excision d. vernähten Fistel. Schräge Schnittrichtg. wie zur Iliaca-Unterbindg. Dr. Salzer.	Innige Verwachs. zwisch. Darmbein und schwielig verschrumpftem Coecum.	Jodoformdochte.
21.	Resection wegen Carcinom (Invagination).	18. 3. 90. Klinik.	J. B., 32 J. Mann.	Seit 3 Monaten öfters Koliken, Tumor in abdomine im Epigastr., wurstförmig, leicht verschieblich. $2^1/_2$ Querfinger breit.	Medianer Bauchschnitt oberhalb des Nabels. Dr. Salzer.	Invagination von Coecum u. Ileum in Colon ascendens. Local-fibrin. Peritonitis. Lösung der Invagination. Coecal. Tumor.	Jodoformdocht.
23.	Resection wegen Carcinom.	4. 5. 90. Privatheilanstalt.	J. C., 39 J. Mann.	Diarrhöen, kolikart. Schmerzen im Bauche. Tumor in abdomine mit glatter Oberfläche in der rechten Darmbeingrube. Carcinoma coeci.	Schnitt schräg in der rechten vord. Axillarlinie zum Tubercul. pub. Hofrath Billroth.	Geschwulst des Coecums, an der Darmbeingrube angewachsen.	—
25.	Resection wegen Tuberculose.	Februar 1891. Klinik.	E. P. Mann.	Koliken, abwechselnd Obstipation u. wieder Diarrhöen. Verschiebbare Geschwulst in der recht. Darmbeingrub. Reaction auf Tuberculin. Tuberculosis coeci.	Schnitt schräg von der vorder. Axillarlinie nach innen unten zum Lig. Poupartii. Hofrath Billroth.	Eine fast kleinkindskopfgrosse, oberflächlich glatte Geschwulst des Coecums mit stark geschwollenen Mesenterialdrüsen. Ausserdem eine circuläre Strictur im Dünndarm.	Jodoformdochte.

Bild.	Resections-schnitt, Darmnähte.	Wund-behandlung.	Verlauf.	Ausgang.	Pathol.-anat. Befund des exstirpirten Darmtheiles.
	Quere Durchtrennung d. Colon und Ileums, Exstirpat. d. Coecum sammt Mesenterialkeil. Einfache circuläre Darmnaht, Naht des Mesenteriums. Innere Serosa-Mucosa-, Muscularis-Serosa-, äussere Mucosa-Seidenknopfnähte am Darm.	Drainage, Jodoformgaze. Einige Etagennähte.	Geringes Fieber, am 6. Tage p. op. Stuhlentleerung.	Geheilt 20. 4. 90.	Schwielige Entartung des Coecums um ein Ulcus, veranlasst durch ein Holzplättchen.
	Colon und Ileum quer durchtrennt, Excision eines Mesenterialkeiles. Mesenterialnähte, circul. Darmnähte.	Keine Drainage, Etagennaht der Bauchwand.	Am folg. Tage Appetit, kein Fieber, subj. Wohlbefinden Am 3. Tage p. op. Peritonit. Bauchschnitt in der Regio coecalis. Entleerung von eiterig. Exsud. aus der Bauchhöhle. Desinfection, Drainage.	Gestorben 19. 3. 90.	Carcin. coeci. Peritonitis circumscripta.
	Quere Resect. von Colon und Ileum, Abbindung des Mesenteriumansatzes. Exstirpation d. Coecums innerhalb d. gegen die Wirbelsäule ausgebreiteten Geschwulstmasse. Circul. Darmnaht.	Etagennaht, Jodoformgaze, Drainage der Bauchhöhlenwunde.	40 Tr. Opiumtinctur u. zahlreiche Morphiuminjectt. Da am folgend. Tage keine Flatus abgehen, wird die Darmnaht eröffnet und ein dickes Drain in das Ileum eingeführt.	Gestorben 10. 5. 90. Bei der Section Darmknickung adhäsive Peritonit.	Gallertkrebs des Coecums, welch. an drei Stellen die Darmwand durchbrochen hat.
	Quere Resect. von Colon und Ileum (circ. Darmnaht), da das Ileum stark hypertrophisch. Geschwollene Lymphdrüsen des Mesenteriums verbleiben.	Keine Drainage (?) Etagennaht der Bauchwand.	Anfangs fieberlos. Verlauf, nach 8 Tag. Durchbruch eines Kothabscesses, dann rasche Heilung.	Am 26. März geheilt entlassen.	Tuberculose des Coecums mit polypöser Wucherung d. Schleimhaut.

b) Tabelle der seitlichen Darmnäthe

No.	Art der Coecum-Operation.	Datum und Ort der Operation.	Name, Alter, Geschlecht.	Befund vor der Operation, Symptome, Diagnose.	Bauchdecken-schnitt, Operateur.	Befund während der Operation.	Maassregeln zum Verschluss der Lumina.
5.	Nahtreihe ein. Längswunde des Darmes im Schwielengewebe.	28. 3. 86. Klinik. P.-No. 65.	K. H., 41 J. Frau.	Fistulae stercorales in regione iliaca dextra	Spaltung der Bauchdecken entlang dem Darmbeinkamme bis nach vorne in die Inguinalgegd. von den Fistelgängen aus. Hofrath Billroth.	Schwielen im Bereiche des Coecums um die Fistelöffg. des Darmes.	—
9.	Enterorrhaphie weg. Anus praeternaturalis.	4. 5 87. Klinik. P.-No. 101.	K. G., 33 J. Frau.	Anus arteficialis in der Reg. hypogastrica dextra und zwar am Uebergange von Coecum u. Colon ascend.	Umschneidg. des Anus an der Grenze zwischen Schleimhaut und Haut. Hofrath Billroth.	Stumpfe Auslösg. d. Darmschlingen aus der Bauchwd.	Assistentenhände.
22.	Nahtreihe einer Querwand des Darmes im schwielig. Gewebe.	3. 5. 90. Klinik. P.-No. 159.	F. K., 26 J. Mann.	(Siehe Fall 18.) Pat. sehr abgemagert. Fistulae stercorales in regione lumbal. et hypogastrica.	Schnitt beginnend in der r. Reg. lumbalis, d. Darmbeinkamme entlg. bis vorn an das Lig. Poupart. Hofrath Billroth.	Schwielen und zahlreiche Fistelgänge zwisch. Colon, Ileum u. Darmbeinschaufel. Darmfistel an der vorderen Peripherie der Darmnahtlin.	(Peritoneum nicht eröffnet.)
24.	3 Nahtreihen dreier Querwund. des Darmes im schwiel. Gewebe.	10. 5. 90. Privatheilanstalt.	S. F., 19 J. Fräul.	Fistula stercoralis post perityphlitidem.	Excision der Fistelränder, schief. Schnitt wie zur Iliaca-Unterbindg. Hofrath Billroth.	Aeuss. derbe Schwielen, welche Bauchwand, Darmbein u. Coecum innig verbind.	Assistentenhände.

wegen Coecumfisteln.

Bild.	Resectionsschnitt, Darmnähte.	Wundbehandlung.	Verlauf.	Ausgang.	Pathol.-anat. Befund des exstirpirten Darmtheiles.
—	Darmnähte im Bereiche der Schwielen des Coecum (eine Oeffnung des Ileum nicht genäht). Nebenbei breite Eröffnung des Peritonealcavum.	Jodoformgazetamponnade d. gereinigten Bauchdeckenwunde.	Peritonitis.	Gestorben 3 Tage p. op.	Narben und polypöse Schleimhautwucherungen im Bereiche des schwielig entartet. Coecums. Ileocoecalklappe fast undurchgängig.
—	Keine Resection, einfache Anfrischung des Darmdefectes, Enterorhaphie mit Seide.	Versenkung des genähten Colon ascend. Ein Jodoformgazestreifen in d. Bauchhöhle.	Vom 2. Tage ab Aloepillen zur Beförderung des Stuhlganges.	Pat. wird am 28. 5. 87 geheilt entlassen.	—
—	Excision der Fistel in querer Richtung, zahlreiche Knopfnähte der Darmwand.	Vereinigung der Haut über der Darmnahtstelle, die grosse seitl. Wunde wird mit Jodoformgaze tamponnirt.	5 Tage p. op. zeigt sich Koth im Verband. Verfall der Kräfte. Keine Wundreaction od. Peritonitis.	Gestorben 19. Mai in Folge von Marasmus.	—
					Tubercul. univers. Caries vertebr. lumb. Ulcera tib. ilei. Wundfläche schlaff, nicht granulirend.
—	Excision von drei Fisteln, Querlancettförm. Excision d. Darmwandung. Aeussere Darmnähte.	Jodoformgazetamponnade und Drainage über d. Darmnähten. Part. Verschluss der Bauchdeckenwunde.	Kein Fieber, geringe Eiterung, übelriech. Secret u. Luftblasen während der 1. Woche, dann rasche Heilung.	Geheilt entlass. am 15. 6. 90.	(Kurze Zeit nach der Entlassung brach die Fistel wieder auf. Neue Ablösung der Schwielen, Naht. Heilung Decemb. 1890. Wiederaufbr. im Jan. 1891. Entwickelung einer grossen Fistel, die schon zum Anus praeternaturalis geworden ist.[1])

[1]) Bemerkung nach Abschluss des Aufsatzes.

c) Tabelle der Enteroanastomosen

No.	Art der Operation.	Datum und Ort der Operation.	Name, Alter, Geschlecht.	Befund vor der Operation, Symptome, Diagnose.	Bauchdeckenschnitt, Operateur.	Befund während der Operation.	Maassregeln zum Verschluss der Lumina.
2.	Ileocolostomie, Implantation des Ileum in d. Colon weg. Perityphlitis und Kothfistel.	20. 12. 82 Klinik.	A. T., 9 J. Knabe.	Hochgrad. Abmagerung, 3 Fisteln der Regio ileocoecalis, welche in einen gross. subcut. Kothabscess führen. Stuhlgang auf natürl. Wege selten. Fistula stercoralis post perityphlitidem.	Spaltung der Abscesswandung in der Ileocoecalgegend. Hofrath Billroth.	Derbe Schwielen und Fistelgänge in der Gegend des Blinddarmes.	—
8.	Laterale Apposit. Ileocolotomie weg. Tubercul.	6. 8. 87. Klinik.	A. W., 15 J. Mädch.	Meteorismus, unregelmässige Stuhlentleerung, Ascites; derbe, unverschiebliche Geschwulst in der Regio iliaca dextra. Stenosis intestini.	Hautschnitt rechts neben dem M. rectus abdominis. Dr. von Hacker.	Im Bereiche des Coecum u. Colon ascend. ein derber, 10 Ctm. lang., mit Fascia iliaca und Bauchwand verwachsener Tumor.	Klemmen und Jodoformdocht.
10.	Laterale Apposit. Ileocolostomie wegen Carcinom.	25. 8. 87. Klinik.	W. H., 44 J. Frau.	Abmagerung, Icterus; Koliken, Kotherbrech. Carcinoma intestini recidivum in regione iliaca dextra.	Incision in der alten Narbe am äusseren Rectusrande. Dr. von Hacker.	Tumor am Uebergang des Ileums in das Colon mit Fascie verwachsen. Peritonitis.	—

wegen primärer Coecumerkrankung.

Bild.	Resectionsschnitt, Darmnähte.	Wundbehandlung.	Verlauf.	Ausgang.	Pathol.-anat. Befund des exstirpirten Darmtheiles.
—	Anfrischung der beiden stumpf abgelösten Darmenden, und zwar der Dickdarm darm schräg, der Dünndarm quer. Occlusionsnähte des weiteren Darmstückes, dann Serosa-Muscularisnähte. Circuläre Darmnähte.	Theilweise Vereinigung d. Bauchwunde.	Collaps.	Gestorben 19 Tage p. op. Septische Peritonitis.	10 Ctm. langer ausgeschaltet. Darmtheil, Ileum, Coecum, Colon ascend. ist in Folge ausgeheilt. katarrh. Geschwüre geknickt u. verschrumpft, dass er noch für die Sonde durchgängig ist. Fingerweite Communication der Darmlumina entsprechend der Nahtstelle.
	Schräger Längsschnitt im Colon und Ileum. Ein 3. Längsschnitt im ringförmig verengten Dünndarm. Czerny-Wölfler'sche Seidennähte. Fortlaufd. Mucosanaht.	Etagennaht d. Bauchwand, Drainage der Bauchwunde.	—	Geheilt 4. Woche p. op.	—
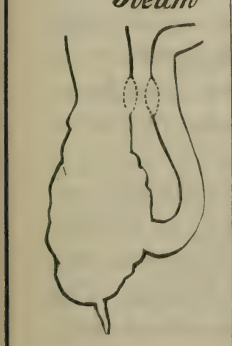	Technik wie Fall 8. A. W. Nach Vollendung der Enteroanastomose wird der Dünndarm mit einem Faden an die Fascie fixirt.	Etagennaht der Bauchwand.	Darmentleerg. noch am Operationstage. Am 7. Tage p. op. Kothfistel.	Geheilt. Tod $7^1/_3$ Monat p. op. an Carcinomcachexie.	Carcinom an d. Resectionsstelle. Spont. Darmfistel in der erweichten Carcinommasse. Die Darmanastomose war exact verheilt u. gut durchgängig.

Diese 25 wegen chronischer Coecumerkrankungen vorgenommenen operativen Eingriffe kamen an 23 Kranken zur Ausführung. Einmal gab nämlich eine neuerdings auftretende Kothfistel ein Halbjahr nach Coecumresection wegen Kothfistel (Fall 6, 10) Anlass zu einer zweiten Darmnaht, und ein anderes Mal (Fall 18, 22) indicirte das sich nach Coecumresection entwickelnde Recidivcarcinom wegen Enterostenosis eine Ileocolostomie.

Unter den 23 Kranken sind 15 Männer und 8 Weiber, und zwar erzielten die Eingriffe temporären Erfolg bei 7 Männern, 6 (7) Weibern.

Wegen Carcinom des Coecum wurden bei 8 Männern, 2 Weibern Resectionen vorgenommen; es genasen 2 Männer und 2 Weiber.

Die Männer waren 56, 54, 54, 47, 40, 39, 38, 32,
„ Weiber 40, 43 Jahre alt.

Wegen Tuberculose oder überhaupt ulceröser Darmstenose (ohne Koth-Eiterfistel), welche als Tumor coeci imponirte, wurden 4 Männer und 1 Weib operirt, wovon 3 Männer und 1 Weib genasen.

Die Männer waren x, 34, 35, 39,
das Weib 15 Jahre alt.

Wegen Kothfistel wurden 3 (4) Männer, 5 Weiber operirt; 2 Männer genasen von der vorgenommenen Darmresection, doch blieb eine Kothfistel zurück, so dass später bei einem derselben nochmals Darmnaht, bei dem anderen eine Resection des Carcinomas des degenerirten Colon descendens nothwendig wurde; beide Nachoperationen mit Exitus letalis.

1 (2) Mann starb bald nach der Operation, von den 5 Weibern wurden 3 geheilt.

Die Männer waren 9, 26, 40,
„ Weiber 17, 19, 33, 41, 45 Jahre alt.

Beim Ueberblicken dieser statistischen Angaben ergiebt sich, dass die günstigsten augenblicklichen therapeutischen Resultate bei den Resectionen nicht carcinomatöser Coecaltumoren ohne Koth-Eiterfistel erzielt wurden; wir kommen hier zu einer Mortalität von 20 pCt., also 80 pCt. Heilung.

Die Carcinomkranken weisen eine Mortalität von 40 pCt. auf, also 60 pCt. Heilungen (und zwar für Resectionen, da ich den geheilten Fall [22] von Enteroanastomose hier nicht mitrechnete), die an Koth-Eiterfistel Leidenden weisen eine Mortalität von 57,5 pCt. (44 pCt.) auf, was aber für therapeutischen Erfolg

nicht 62,5 pCt. Heilungen bedeutet, sondern nur 33,3 pCt. Heilungen, indem 2 Kranke (wie schon früher erwähnt) nach weiteren operativen Eingriffen starben.

Vergleichen wir die Geschlechter unter einander, so ist sehr auffallend das weitaus günstigere augenblickliche Resultat bei den weiblichen Kranken. Im Allgemeinen (bei doppelter Zählung doppelt operirter Fälle) weisen die Männer eine Mortalität von 50 pCt., die Weiber aber bloss von 22,2 pCt. auf.

Das Carcinom wurde bei Männern ungleich häufiger beobachtet als bei Weibern; bei den relativ geringen localen Beschwerden und der Schwierigkeit der Palpation männlicher Bauchdecken kamen die Geschwülste bei Männern erst zur Kenntniss des Arztes oder mindestens zur operativen Behandlung, als ausgedehnte Verwachsungen der Geschwulst mit den Nachbarorganen, zumal in der Darmbeingrube, bestanden. Es war das unter den 8 Fällen 5mal der Fall, während die Coecumcarcinome bei den 2 Weibern erkannt worden waren, als sie noch beide sehr gut verschiebbar waren; leider ist in einem der letzteren Fälle aus äusseren Gründen die Operation erst 2 Monate nach Stellung der richtigen Diagnose ausgeführt worden, so dass zur Zeit der Resection die Geschwulst schon weniger beweglich geworden war[1]).

Als ätiologisches Moment kann vielleicht für einen Fall von Coecumcarcinom beim Manne ein Trauma, ein anderes Mal ein dysenterischer Process, in einem dritten Falle eine chronisch-tuberculöse Ulceration angesehen werden.

Die Symptome von Seiten des Darmtractes bei den an Carcinom leidenden Kranken waren nur in denjenigen drei Fällen schwerer Art, in welchen ausser dem Carcinom noch andere Complicationen bestanden; nämlich bei jenen 2 Fällen (Fall 11 und 22) von Invagination des carcinomatösen Coecum in das Colon und bei einem Falle (19), in welchem Tuberculose und Carcinom des Blinddarmes combinirt waren.

[1]) In diesem Falle (6) war im März 1886, als die Frau noch gesund aussah und nur sehr geringe Beschwerden, kaum Stenosenerscheinungen hatte, das carcinomatöse Coecum als ein sehr leicht verschieblicher Tumor bei der bimanuellen Untersuchung von der Vagina aus besonders deutlich abzutasten. Man konnte sogar mit dem touchirenden Finger durch Einstülpen der weichen Zwischenschichten in das Ostium ileocoecale von der Dünndarmseite her eindringen, so dass dieser Befund als beweisend für „Tumor coeci" gegenüber der Annahme einer rechtsseitigen „Wanderniere" gelten musste.

Bei den Invaginationsfällen (11, 21) bestanden starke, zum Kreuz oder Nabel ausstrahlende Schmerzen, Dyspepsie, Abmagerung, Obstipation oder Diarrhoe. Blutiger Stuhlgang findet sich nur 1mal in einem Falle von Invagination (11) angegeben.

Bei dem Falle 19 (Tuberculose und Carcinom) waren Koliken und Meteorismus, überdies locale Schmerzhaftigkeit der Geschwulst vorhanden, dabei bestand Appetit, und Stuhlgang war ziemlich regelmässig. Bei den übrigen Carcinomfällen ist nur noch einmal (Fall 4) Meteorismus und Kolik erwähnt (dies gerade in einem Falle, wo sich die Erkrankung nach einem Trauma entwickelte und der pathologisch-anatomische Befund fehlt!?), in den anderen 4 Fällen ist zumeist der gute Appetit, der regelmässige Stuhlgang, das Fehlen von schweren Symptomen bei einem deutlich palpablen mehr weniger fixirten Tumor der Fossa iliaca dextra hervorgehoben. Der Tumor war mit Ausnahme von Fall 4 nie länger als 3 Monate lang bemerkt worden.

Um so mehr muss auffallen, dass in jenen 5 Fällen von Tumor coeci, in welchen Tuberculose die Geschwulst veranlasste, allemal Koliken, 3mal Meteorismus, jedesmal schwere Obstipation, Dyspepsie, einmal sogar häufiges Erbrechen angegeben ist. Bei 2 Fällen finde ich die Angabe, dass die Geschwulst schon Jahre lang bemerkt worden sei, dabei aber bis zum Tage der Operation verschiebbar blieb, auch im 3. (17.) und 4. (25.) Falle von Resection eines tuberculösen Coecum war die Geschwulst verschiebbar, während in dem 5. Falle (8.) die Geschwulst festsass — hier liegt auchnur die klinische Wahrscheinlichkeitsdiagnose der Coecum-Tuberculose vor.

Es scheint mir dies recht beherzigenswerth, indem die Thatsache des Symptomencomplexes chronischer Enterostenose, bei gut beweglichem, längere Zeit bestehendem Tumor coeci, nach der einen Seite gegen das Coecumcarcinom, nach der anderen Seite gegen die perityphlitischen Processe möglicher Weise von differential-diagnostischer Bedeutung sein mag.

In dem letzten Falle (25) erlaubte übrigens die Tuberculininjection eine bestimmte Diagnose der Coecalgeschwulst als tuberculösen Ursprunges.

Bei den Koth-Eiterfisteln, die einmal ziemlich sicher durch einen Fremdkörper (20), einmal wahrscheinlich durch Tuberculose (18) veranlasst waren, überhaupt bei den chronischen Typhlitiden waren die Symptome der Enterostenose immer vor-

handen und das verdickte Coecum fest in Narbengewebe eingebettet. Auffallend ist hierbei wieder — im Gegensatz zu dem Vorwalten des männlichen Geschlechtes bei den Tumoren des Coecum (bei welchen sich das weibliche Geschlecht zum männlichen wie 2 zu 8 (Carcinom) und 1 zu 4 (Schwiele) verhalten) — ein bedeutendes Ueberwiegen des Weibes an Zahl, nämlich das Verhältniss: 4 Weiber zu 2 Männern (die 2 Fälle von künstlichem After [1 Mann, 1 Weib] sind selbstverständlich nicht mit in die Rechnung gezogen).

Die Indication zu den verschiedenen operativen Eingriffen oder zur chirurgischen Behandlung überhaupt lag in allen Fällen klar zu Tage. In 7 Fällen ergab sich die Indication zum Eingriff aus den bestehenden Kothfisteln, neben welchen Erscheinungen chronischer Entzündung in der Coecalgegend bestanden; in 2 Fällen war Anus praeternaturalis zu verschliessen; in den übrigen 16 Fällen handelte es sich um palpable Tumoren, welche in 14 Fällen der Lage nach als dem Coecum angehörig erkannt wurden. In 2 Fällen war die Diagnose der Localisation der Geschwulst zweifelhaft, in dem einen, weil Dünndärme vor dem gegen die Wirbelsäule gerückten Coecum lagen, in dem anderen, weil die Coecalgeschwulst invaginirt im Colon transversum in der Regio epigastrica, links von der Mittellinie, sass.

Locale Schmerzhaftigkeit bestand bei den Geschwülsten des Coecum nicht regelmässig, gewöhnlich aber dann, wenn die Geschwulst gross oder nicht verschieblich war. Die Erscheinungen der Enterostenose sind in 13 dieser Fälle beschrieben. Dagegen kann ich andere von König[1]) als charakteristische Kennzeichen der Coecaltumoren bezeichneten Symptome, nämlich die der Appetitlosigkeit, der Abmagerung, des theilnahmslosen, schläfrigen, müden Wesens, des Foetor ex ore, der Koprostase, „aus den mir zur Verfügung stehenden Krankenberichten“ nicht regelmässig ersehen.

Bezüglich der Aetiologie und der pathologisch-anatomischen Befunde ist zunächst rücksichtlich der 6 Fälle (5 Patienten) von Koth-Eiterfistel hervorzuheben, dass die perityphlitische Eiterung regelmässig als durch einen im Innern des Coecum be-

[1]) Prof. König (Göttingen), Die Operationen am Darme bei Geschwülsten, mit besonderer Berücksichtigung der Darmresection. Verhandlg. d. deutschen Gesellschaft für Chirurgie. 1890.

gonnenen Ulcerationsprocess veranlasst, aufgefasst werden musste, dass aber in dem sub 18 (und 22) beschriebenen Falle überdies ausgedehnte retroperitoneale tuberculöse Abscesse vorhanden waren, welche darauf hindeuten, dass vielleicht schon der zur narbigen Schrumpfung des Darmes führende Process ein tuberculöser, und als solcher Ausgangspunkt für die späteren retroperitonealen Erkrankungen war. Die Fisteln waren in allen Fällen verzweigt, in einzelnen Schichten, besonders in der Nähe der Darmwand, buchtig, zu Abscesshöhlen erweitert, stellenweise aber gerade in der Darmwand sehr eng, unter lappig unterminirter Schleimhaut ausmündend. Die Schwielenentwickelung war regelmässig sehr bedeutend; im Fall 20 bestand eine Verwachsung der rechten Adnexa mit dem kranken Coecum.

Die als Tumores coeci zusammengefassten 16 Fälle beziehen sich auf 15 Patienten und sind 6mal (Fälle 3, 11, 19, 21, 23, 6 [10]) als Carcinoma coeci bezeichnet. In 4 Fällen (15, 16, 17, 25) jedoch handelte es sich sicher (in Fall 8 wahrscheinlich) um durch Tuberculose veranlasste Verdickungen des Coecums. Es waren dies Geschwülste, die zum Theil von vornherein als Carcinome angesehen worden waren, bei welchen erst die genaue anatomische histiologische Untersuchung Herrn Dr. Heidenthaler's (emeritirter Operateurszögling der Klinik) den tuberculösen Charakter der Erkrankung erwies. Indem dieser Untersucher erst durch fortgesetzte mikroskopische Durchforschung der Präparate (auch bei einigen anderen in der Klinik resecirten Darmgeschwülsten) über die Tuberculosebeschaffenheit derselben Aufklärung brachte, wage ich es nicht mehr, die älteren Fälle (1, [4], 7, 14), bei welchen keine histiologische Untersuchung vorliegt, hier auf die makroskopisch - pathologisch - anatomische Diagnose hin, als Coecumcarcinome zu bezeichnen, — eine Erwägung, welche sich mir auch als ein Einwand aufdrängt gegenüber einer Bemerkung König's[1]), nämlich der, dass es unzweifelhaft Carcinome des Darmes gebe, welche einen ganz ausserordentlich hingezogenen, auf Jahre sich erstreckenden Verlauf haben. Es ist bezüglich solcher sehr langsam wachsender Carcinome mindestens noch immer die Annahme möglich, dass eine primäre Narbengeschwulst, eine Schwiele unter einem Ulcus traumaticum vel tuberculosum carcinomatös

[1]) l. c.

wird, wie dies für Fall 19 (Taubitz), bei welchem sich im Darme eine tuberculöse Ulceration, in der Darmwand und in der Darmbeingrube jedoch Gallertkrebs fand, wahrscheinlich ist. (Oder sollte man in solchem Falle annehmen, dass ein Ulcus carcinomatosum tuberculös werde, wie ich das vor Kurzem bei einem Adenocarcinom des Larynx eines Phthisikers sah?) Der frühzeitige ulceröse Zerfall der Dickdarmcarcinome könnte ja in der That der Tuberculoseinfection durch Darminhalt eine Eingangspforte bieten.

Mir scheint jedoch für den Blinddarm das Carcinomatöswerden eines ursprünglich entzündlichen Geschwürsgrundes nach der Aetiologie der Carcinomentwickelung an der Körperoberfläche auf der Basis lupöser oder anderswie chronisch-entzündlich erkrankter Haut nicht unwahrscheinlich.

Was die operative Methodik anlangt, so war dieselbe nur zum Theil eine gleichmässig erprobte und wiederholt geübte, zum grossen Theil aber in hohem Maasse atypisch. Es ist das eben in den anatomischen Verhältnissen des gesunden und kranken Coecum, wodurch es sich so wesentlich von anderen Darmtheilen unterscheidet, begründet.

Wollen wir die Operationen der Uebersicht wegen schematisch gruppiren, so wären

1) die Darmsuturen (4 Fälle),
2) die Darmresectionen (18 Fälle),
3) die Darmanastomosen (3 Fälle)

zu betrachten.

1. Die einfache Enteroraphie ist als typischer operativer Eingriff (d. h. nach directer Freilegung der Darmwundränder durch Umschneidung und Loslösung der Ränder: Anlegung einer Reihe äusserer Knopfnähte durch Muscularis und Serosa) nur in einem Falle von Anus praeternaturalis (nach Enterostomie) zur Anwendung gekommen.

In den anderen Fällen von Sutur bei Kothfistel waren die operativen Eingriffe äusserst complicirt. Bei denselben handelte es sich zunächst um ausgedehnte Spaltungen von Bauchwandfisteln und perityphlitischen Abscesshöhlen, und bei der Discission und Ablösung der schwielig veränderten Darmtheile konnte man ebenso durch plötzliches Zutageliegen der gesuchten Darmfisteln, als auch

durch unerwünschtes Offenliegen der Darm- oder Peritonealhöhle überrascht werden. Jedesmal war das Anlegen der Nähte in der pathologisch veränderten Darmwand — nach oder ohne Excision der Fistelränder — äusserst mühsam, die Verhinderung der Infection der unvermuthet an irgend einer Stelle eröffneten Peritonealhöhle nie mit jener Sicherheit durchzuführen, als bei den von Anfang an laparatomirten typischen Darmoperationen.

Nur ein Fall (24) ist durch diese laterale Sutur wirklich geheilt worden, und sogar hier scheint die Darmnaht in der Tiefe nicht von Prima intentio begleitet gewesen zu sein, indem Luftblasen und übelriechendes Secret aus dem Drainrohre austraten[1]). Ich erkläre mir das Nichtheilen solcher genähter Darmdefecte des Coecums

1) aus der trotz vorheriger Excision der Schwielen immer noch etwas narbig veränderten Beschaffenheit der Darmwundränder;
2) aus der immer noch zurückbleibenden Spannung und Unschmiegsamkeit der umgebenden, entzündlich veränderten Weichtheile, welche daher auch der Nahtstelle keine die Heilung fördernde Decke oder Stütze zu liefern geeignet sind — und
3) aus dem Fehlen von zur primären Verwachsung geeigneten Serosaflächen (ich stimme in Bezug auf die Zweckmässigkeit der Netzplastik zur Sicherung von Darmnähten vom theoretischen Standpunkte aus vollkommen mit N. Senn überein);
4) aus dem gewiss häufig im Darm fortbestehenden Ulcerationsprocess, welcher von innen her die Nahtstelle arodirt.

Diese Erwägungen veranlassen mich, in der Darmsutur keine wesentlich bessere und radicalere Therapie zu sehen, als in dem Evidement und in der antiseptischen offenen Behandlung solcher kranker Darmstellen.

---

[1]) Herrn Hofrath Billroth verdanke ich die Mittheilung, dass auch in diesem Falle die Heilung nur scheinbar war; die wieder aufgebrochene Fistel wurde noch einmal genäht und „geheilt", um dann wiederum aufzubrechen, so dass April 1891 ein Anus praeternaturalis coecalis bestand, der nur durch eine neue, sehr ausgedehnte Darmresection geheilt werden konnte — Tuberkulose scheint in diesem Falle ausgeschlossen, da Patientin auf Koch'sche Injectionen gar nicht reagirte. Es scheinen jedoch aus unbekannten Gründen immer neue Darmulcerationen aufzutreten, da sich auch Fistelgänge in das Becken bis an die Blase heran ausgebildet haben.

2. Die Darmresection erscheint selbstverständlich als das radicale Verfahren, bei localisirter Darmerkrankung. Die Technik des eigentlichen Resecirens gestaltet sich bei verschieblichen Tumoren und langem, gesundem Gekröse nur wenig schwieriger als eine einfache Dünndarmresection. Es scheint mir wohl unnöthig, hier die am Kranken und in dem als Operationslocal dienenden Hörsaale vorgenommenen antiseptischen Vorbereitungen, die Narkose, die Instrumente und die anderen Hilfsmittel genau zu erwähnen und die Einzelnheiten des Verschlusses der Darmlumina durch Assistentenfinger oder Jodoformdochte, die Keilexcision des Mesenteriums und die meisten anderen an der Billroth'schen Klinik üblichen Technicismen zu besprechen.

Was aber die Naht zwischen Ileum und Colon nach Coecumresection anlangt, so sehe ich mich doch wohl gezwungen, zur Erläuterung der klinischen Operationen einige Worte beizufügen.

In den älteren Fällen wurden Lumina von Colon und Ileum dadurch gleich gross gemacht, dass das weitere Lumen in ähnlicher Weise durch Occlusionsnähte verkleinert wurde wie die Magenöffnung bei Pylorusresection. Einmal geschah die Verengung auch durch geringe Längsfaltung des Colon. Dann folgt eine Reihe von mit einfacher circulärer Darmnaht behandelten Fällen. Da bei diesen der Verlauf ungünstig war, sprach Herr Hofrath Billroth die Vermuthung aus, dass es die Art der Adaption der Darmlumina, die Möglichkeit einer Abknickung an der Nahtstelle sei, welche den ungünstigen Verlauf bedinge.

Es kam daher im folgenden Fall 15 die rechtwinkelige Implantation des Ileum in die Seitenwand des proximal vernähten Colon zur Ausführung; ich war damals für diese Nachahmung der anatomisch-physiologischen Verhältnisse der Coecalgegend eingetreten. Der Fall genas.

Dann später wurde mehrmals das Colon quer, das Ileum in der Art durchtrennt, dass ein Schrägschnitt distal aus der freien Darmconvexität beginnend, proximal im Mesenterialansatz endigte. So dass also die Darmlumina gleich gemacht wurden durch Vergrösserung des kleineren Lumens, und dass überdies eine etwas winkelige (medialwärts offene) Implantation des Ileums zu Stande kam. Die Resultate mit dieser Methode sowohl als später doch auch wieder mit circulärer Darmnaht waren befriedigend.

Ungünstige Ausgänge konnten am Sectionstische nicht als durch mechanische Störungen an der Implantationsstelle veranlasst nachgewiesen werden.

Es ist überhaupt sehr wahrscheinlich, dass bei sorgfältiger, zweckmässiger Aneinanderlegung der Wundränder der Mucosa und des Mesenteriums als Voroperation der Darmnaht an der Nahtstelle keine Knickung zu Stande kommen wird, das heisst in allen jenen Fällen, wo nicht Parese des Darmrohres überhaupt zu abnormer Füllung und Abknickung an den verschiedensten, äusserlich unveränderten, weder abnorm fixirten, noch verengerten Darmpartieen führt. Ein Ereigniss, welches leider bei den chronischen Stenosen, sei es in Folge von Darmknickung bei ausgedehnten Verwachsungen der Umgegend der Valvula Bauhinii oder bei Darmstricturen nicht so selten zu beobachten ist, dann, wenn die anfängliche Hypertrophie des proximalen Darmtheiles im Laufe der Zeit zurückgeht und die Musculatur des dilatirten Darmes degenerirt.

Ich möchte mich daher der Ansicht zuneigen, dass die einfache quere Durchtrennung der Därme, die einfache circuläre Darmnaht auch bei Coecumresection als ein einfaches, gutes Verfahren anzusehen ist. Sind die Darmlumina sehr ungleich weit, so dürfte der erwähnte Schrägschnitt der Därme mit nachfolgender Apposition unter medialwärts offenem stumpfem Winkel angezeigt sein. Ich habe bei Dünndarmresection wegen Sarkom auch den alten Ovalärschnitt mit gutem Erfolge angewendet, um das engere distale Dünndarmende dem enorm weiten und hypertrophirten proximalen gleich zu machen. Ich möchte aber auch diesem, sowie anderen darmplastischen Verfahren, der circulären Darmnaht gegenüber, nur eine ganz untergeordnete Bedeutung zuerkennen.

Nicht empfehlen möchte ich aber die laterale Apposition N. Senn's, welche durch das Infundibulum des proximalen Darmendes die Darminhaltcirculation an der Communicationsstelle der Därme zu gefährden vermag.

Bezüglich der Technik der einzelnen Seidennaht kann ich wohl auf die aus der Klinik Billroth hervorgegangenen Arbeiten von Wölfler, v. Hacker und v. Eiselsberg verweisen und will nur erwähnen, dass ich in der Serosa muscularis-Seidenknopfnaht (Czerny-Wölfler) die einfachste und wesentlich für alle Fälle

anwendbare Darmnaht sehe; es kommt eben darauf an, dass die Fäden dicht genug gereiht und geknotet sind. Eigene Mucosanähte und eigene Serosanähte verbessern die Prognose. Alle anderen Darmnähte möchte ich für die Chirurgie am Menschen nicht empfehlen.

Für die Thierexperimente ist mir Senn's und anderer Amerikaner Verfahren der Knochen- oder Catgut-Ringnähte sehr angenehm; wenn man in einem Institute alles dazu Nöthige präparirt hat und öfters operirt, so ist das Verfahren fraglos eine Zeitersparniss gegenüber der circulären Darmnaht. Sicherer aber als letztere ist es nicht — und zwar weder für den augenblicklichen, noch weniger für den späteren Krankheitsverlauf, und für denjenigen, welcher wenig Uebung im Operiren hat, wird es sich gegebenen Falles complicirter gestalten als die alte circuläre Darmnaht.

Wenn ich die vorhergehende Besprechung der Resectionstechnik im strengen Sinne des Wortes noch durch die Angabe eines längs oder schräg verlaufenden, medianen oder lateralen Bauchschnittes, durch die Erwähnung der Zweckmässigkeit temporärer Jodoformgazetamponade oder Drainage bei sehr ausgedehnten Peritonealdefecten der Fossa iliaca vervollständige, so habe ich dabei noch immer nur die Operationen mehr weniger beweglicher Coecaltumoren ohne Kothfistel vor Augen. Sowie aber der Tumor coeci durch perityphlitische Abscesse und Fisteln complicirt ist, ändert sich die Technik — und auch die Prognose.

Bei Fisteln ist Resectio coeci in dreifacher Weise durchführbar.

1. Nach Spaltung der Fisteln, Evidement und Reinigung der Abscesshöhlen wird (ähnlich wie zu Eingangs erwähnter Darmsutur) der kranke Darmtheil freigelegt und nun erst von der lateralen, unregelmässigen Wunde aus die Eröffnung des Peritoneums, die Resection des Darmes, vorgenommen.

2. Nach oder ohne oberflächliche Reinigung der Fisteln, ohne Berührung der Fisteln und Schwielen, wird in der Richtung der Obliquus int.-Faserung ein schräg laufender Laparotomieschnitt geführt, der Tumor von der Bauchhöhle aus entwickelt und resecirt, während der Assistent bei der stumpfen oder scharfen Auslösung die Aufgabe hat, im Momente der Eröffnung eines Fistelcanales denselben mit Jodoformgazetampons zu verschliessen.

3. Die Fistelmündungen in der schwielig veränderten Haut werden zu Beginn der Operation zugenäht, dann wird die schwielige und Fisteln enthaltende Stelle der Bauchwand in gesunder Haut umschnitten, um nun alle pathologisch veränderten Theile der Schichten der Bauchwand in continuo aus dem zurückbleibenden gesunden Zellgewebe und Muskeln und schliesslich, nach Eröffnung der Bauchhöhle, in Zusammenhang mit dem kranken Darmstücke auszuschneiden (also ähnlich wie ein Packet vereiterter Halslymphdrüsen oder ein erweichter Tumor ohne Eröffnung der Hohlgänge und Abscesse ausgelöst werden soll). — Den einzigen dauernd geheilten Fall von Kotheiterfistel des Coecum (20) habe ich nach diesem Operationsplane operirt.

Ad 1 wäre zu bemerken, dass das Gefährliche dieses Vorgehens schon bei der Darmsutur besprochen wurde. Die Gefahr der Wundinfection ist jedoch hier bei der Nothwendigkeit einer weiten Peritoncalwunde ungleich grösser als dort. Es ist schon bei chronischen Eiterungsprocessen der Extremitäten bei Esmarch'scher Blutleere und seichter Wunde eine der schwierigsten Aufgaben, Fistelgänge in allen ihren Verzweigungen genau zu verfolgen; in der Tiefe der Fossa iliaca ist dies mit Sicherheit nicht ausführbar, so dass also die Gefahr der Infection der Wunde intra oder post operationem, von einem der übersehenen Eitercanälchen oder Eitersäckchen aus, eine überaus drohende ist.

Ad 2. Die einfache Laparotomie medialwärts von den Fisteln und Schwielen ausgeführt, scheint weniger gefährlich, indem man so zu sagen auf reinem Wege in die Gegend der Erkrankung gelangt. Der Beginn der Resection gestaltet sich ähnlich (relativ) einfach wie die Resection von Coecumtumoren ohne Fistel, die zum Schluss der Operation unvermeidliche Eröffnung der Fisteln gefährdet aber doch wieder sehr den Wundverlauf, und besonders in dem Falle des Bestehens mehrerer Fisteln ist der projectirte Jodoformgazeabschluss zum Schutze des Resectionswundraumes kaum sicher durchzuführen.

Ad 3 ist zu bemerken, dass dies Verfahren nur ausführbar sein wird, wenn die Fisteln und Schwielen in einem (relativ) kleinen Bezirke der Regio inguinalis oder iliaca localisirt sind und nicht dann, wenn gleichzeitig z. B. in der Regio lumbalis und subinguinalis und an anderen Orten Fisteln bestehen. Ist es

aber bei der Vertheilung der Eitergänge überhaupt anwendbar, so wird es auch mit Sicherheit durchzuführen sein, indem dem Präparator die Unterscheidung zwischen normalem Gewebe und Schwielen ungleich leichter gelingt, als die Erkennung granulirender oder glattwandiger Canäle in Schwiele, wie dies wegen Eröffnung der Fisteln die Verfahren 1) und 2) erheischen.

Von den 18 Fällen von Coecumresectionen sind 8 geheilt, 2 nicht geheilt, 8 gestorben.

3. In Bezug auf die Enteroanastomosen wäre hervorzuheben, dass in jenem complicirten Falle, in welchem Hofrath Billroth zum ersten Male die Ileocolostomie ausführte, die Därme einrissen und sehr bald Exitus letalis eintrat, während die von von Hacker in typischer Weise durch laterale Apposition von Ileum an das Colon ascendens behandelten Fälle beide günstig verliefen. Die Kothfistel, welche sich in dem einen Falle von inoperablem Recidivcarcinom entwickelte, entstand nicht von der künstlichen Communicationsöffnung der Därme aus, sondern durch Zerfall und Durchbruch des Carcinoms.

Die Statistik gestaltet sich bei Berücksichtigung der Operationsart als erster, bei Berücksichtigung der Complication von Koth-Eiterfisteln (Nepveu) als zweiter Eintheilungsgrund, wie folgt:

			Geheilt.	Nicht geheilt.	Gestorben.
4 Darmsuturen	mit	Kotheiterfisteln	—	2	1
	ohne	„	1	—	—
18 Darmresectionen	mit	„	1	2	1
	ohne	„	7	—	7
3 Darmanastomosen	mit	„	—	—	1
	ohne	„	2	—	—

Das heisst: es sind von den mit Koth-Eiterfisteln Behafteten durch die verschiedenen vorgenommenen Operationen

1 geheilt,
4 nicht geheilt,
3 sind gestorben.

Von den Coecumkranken ohne Koth-Eiterfisteln wurden

10 geheilt,
7 sind gestorben.

Auf Grund dieser Statistik, vielleicht noch mehr unter dem Eindrucke des Augenscheines, möchte ich die Ansicht aussprechen, dass Coecumoperationen als besonders schwierige Darmoperationen

aufzufassen sind, dass für häufiges Misslingen oder nur theilweises Gelingen der einfachen, zumal aber der Resections-Darmnaht, hier das Zusammenwirken mehrerer ungünstiger Thatsachen verantwortlich zu machen ist. Abgesehen von dem im Hinblick auf die einfache Enteroraphie besprochenen Mangel der Serosa und den pathologischen Veränderungen im Umkreise alter Darmfisteln, sind Nachtheile für die Naht nach Coecumresection:

1) der physiologische Mangel der Serosa an einem Theile der Darmnahtperipherie;
2) meist durch die Resection geschaffene Defecte des Peritoneums der Bauchwand, überhaupt grössere Wundflächen;
3) die Consistenz und chemische Beschaffenheit des Darminhaltes in diesem distalen Abschnitte des Darmtractes (in ähnlicher Weise wie bei der Rectumnaht nach Kraske's Voroperation).

Es wirken da offenbar ungünstig auf die Nahtstelle als mechanisches Irritament die festen Faecalmassen und als chemischer Reiz die Gase und andere Fäulnissproducte. Diese Thatsachen veranlassten wohl auch Hofrath Billroth zu dem am internationalen Congress ausgesprochenen Rath: für die Coecumresectionen in der Regel Drainage und Jodoformgazetamponade beizubehalten.

Es ist schon Eingangs erwähnt, dass es in diesem Aufsatze nur meine Absicht ist, auf die Behandlung der chronischen Coecalerkrankungen die Aufmerksamkeit zu lenken, weil ich der Ansicht bin, dass durch abgesonderte Betrachtung derselben eher therapeutische Fortschritte angebahnt werden, als durch die Zusammenstellung mit wesentlich verschiedenen Krankheitsbildern anderer Darmtheile.

Ich habe daher nicht einmal die doch auch wegen chronischer Darmprocesse mitunter vorgenommenen Enterotomieen im Coecum mit herein bezogen, indem für diese die Technik keine dem Coecum speciell eigenthümliche ist.

Meiner Meinung nach hängt die Prognose der Coecumoperationen — abgesehen von der Art des veranlassenden chronischen Krankheitsprocesses, von der Ausdehnung der Serosawunden, der schwieligen Veränderungen der zu vereinigenden wunden Theile, der Methodik der Verhinderung der Autoinfection des Individuums

aus Fisteln oder vom Darmrohre aus — noch in besonders augenfälliger Weise ab:

1) von der Exactheit der Naht;
2) von der sorgfältigsten, zweckmässigen Aneinanderpassung der aneinanderzufügenden Darmschläuche;
3) von Drainage und Jodoformgazetamponnade der häufig zurückbleibenden „Wundräume“ (todte Räume im Sinne Mikulicz').

Ich glaube einen Beweis für diese Behauptung, für die enorme Verantwortlichkeit und Bedeutung der Technik bei diesen Operationen, in meiner Statistik selbst erbringen zu können.

Ich theile zu dem Zwecke die Fälle in zwei Serien und nehme als Grenze der zwei Zeitabschnitte den Monat Juni 1889. Also: I. Serie Fall 1—14, II. Serie Fall 15—25. — Es mag wohl als ein sehr willkürliches Unternehmen erscheinen, Fälle, die unter ähnlichen Verhältnissen fast alle von derselben Hand operirt sind, zum Zwecke einer Beweisführung auseinander zu reissen, so zu gruppiren, damit sie beweisen! Zum Zwecke meiner Vertheidigung muss ich einer kleinen, intern-klinischen Begebenheit, eines Gespräches Erwähung thun: Unser verehrter Lehrer erzählte einst, aus der Privat-Heilanstalt kommend, von dem sehr rasch letal endigenden Fall (14) von Coecumcarcinom. Die Operation war besonders glatt verlaufen, so dass gar nicht drainirt worden war. Es wurde als Erklärung des ungünstigen Verlaufes die Möglichkeit einer Knickung an der Stelle der circulären Darmnaht, die Gefahr der Zerrung, welche die Nähte hier an dieser Darmstelle, an dem Uebergang eines beweglichen, in einen sehr unbeweglichen Darmtheil durch die Peristaltik und von Seite des Darminhaltes erleiden müsse, herangezogen. Es kamen Vorschläge zweckmässiger Adaption der Darmlumina, allerlei Darmnähte, Nothwendigkeit der Wundtamponade und ähnliches zur Besprechung. Das Resultat derselben ist vielleicht aus der Tabelle der Coecumresectionen zu ersehen; der Darm wurde im folgenden Fall (15) seitlich implantirt, späterhin wieder schräg geschnitten (so dass ähnlich günstige Verhältnisse, wie bei der Heineke-Mikulicz'sche Magenplastik resultirten), ausserdem — und das ist aus den Krankengeschichten nicht zu ersehen — wurde auf die Mesenterialnähte besondere Sorgfalt verwendet, auf jene Nähte, welche durch Fixation des Mesenterium des Ileum in zweckmässiger

Lage, die Bewegungen dieses Darmstückes gegen das Colon ascendens, das Abknicken der Nahtstelle, zu verhindern im Stande sind. Der Vorsicht einer genauen Mesenterialnaht messe ich einen grossen Einfluss auf den Verlauf der späteren (auch der queren circulären) Darmnähte bei.

Ueberdies wurden in dem einen oder anderen Resectionsfalle noch ausserhalb der exact angelegten circulären Seidenknopfnähte an Serosa-freien Darmstellen Entspannungsnähte angelegt, Nähte welche (nach Art der Sehnennaht mit seitlicher Anschlingung) distal und proximal in den äusseren Darmschichten als Ligaturen angelegt, schliesslich unter einander verknüpft wurden und in dieser Weise von Billroth zuerst bei Rectumnaht (nach Kraske) als Fixationsnähte versucht worden waren.

Von den 9 Coecumresectionen der I. Serie sind
3 genesen,
1 Fall von Kothfistel wurde nicht geheilt
— und 5 Fälle endigten letal.

Von den 9 Coecumresectionen der II. Serie sind
5 genesen,
1 Fall von Koth-Eiterfistel wurde durch die Resection zeitweilig geheilt,
3 starben.

Dieselbe Erscheinung beim Ueberblicken der Statistik sämmtlicher Darmnahtoperationen am Coecum:

I. Serie 14 Fälle { 6 geheilt (3, 6, 8, 9, 10, 11),
1 nicht geheilt (12),
7 gestorben (1, 2, 4, 5, 7, 13, 14).

II. Serie 11 Fälle { 5 geheilt (15, 17, 19, 20, 25),
3 nicht geheilt[1]) (18, [22], 24[1]),
3 gestorben (16, 21, 23).

Es ist mir nicht wahrscheinlich, dass das Verhältniss dieser kleinen Zahlen nur auf Zufall beruht, nachdem vielfache Ueberlegung, erneuertes Streben, bessere Resultate zu erreichen, den besseren Erfolgen voraufging. Wie dem auch sei — es mögen

[1]) Einer dieser Fälle war mehrere Monate lang von der Fistel geheilt, und starb bald nach einer zweiten Operation an Tuberculosis universalis. Fall 24 wurde auch noch ein zweites Mal operirt, aber wieder nicht geheilt.

unsere Erwägungen mindestens zu weiteren Verbesserungen der Technik anregen.

Auf einen Punkt: auf die Drainage möchte ich noch kurz eingehen. Dass Jodoformgazetamponade der Bauchhöhle in Fällen von Serosadefecten von Nutzen sein könne, dass bei circumscripter Entzündung an der Nahtstelle oder bei Perforation der genaue Verschluss der Bauchwandwunde die Prognose verschlechtern könne, das dürfte wohl nicht bezweifelt werden.

Mir scheint unsere kleine Statistik auch diese Sätze zu illustriren. Von den 18 Fällen, welche mit Drainage behandelt wurden, starben 8; von den 7, welche ohne Drainage behandelt waren, 3: Zahlenverhältnisse, welche zwar auf den ersten Blick die Gleichgültigkeit der Drainage zu beweisen scheinen. Wenn man jedoch bedenkt, dass gerade die einfachsten Fälle zum Hinweglassen der Drainage einluden — dagegen die Mortalität der drainirten Fälle durch das Praevaliren der complicirten Fälle bedingt ist, so kann wohl das thatsächliche relative Verhältniss unschwer gewürdigt werden. Auf den Werth vorgenommener Drainage oder Tamponade möge noch hinweisen, dass von 7 der drainirten Fälle, in welchen es post operationen für kuze Zeit zur Bildung einer Kothfistel kam, 4 am Leben blieben.

Als eine vorsichtige Wundbehandlung nach Naht retroperitonealer Darmtheile dürfte daher — zum Unterschiede von den intraperitonealen Darmnahtoperationen am Magen, Jejunum, Ileum und Colon transversum (bei welchen keine todten Räume zurückbleiben) — temporäre Drainage und Jodoformgaze-Tamponade der Wundhöhle anzusehen sein.

XXIX.

Ueber die operative Behandlung der Axendrehung der Flexura sigmoidea.

Von

Prof. Dr. Heinrich Braun

in Königsberg i. Pr.[1])

Vor einigen Jahren hatte ich in der Deutschen Gesellschaft für Chirurgie die operative Behandlung der Darminvaginationen besprochen[2]), weil dieses Leiden verhältnissmässig häufig diagnosticirt werden kann; heute möchte ich aus dem gleichen Grunde die Achsendrehung der Flexura sigmoidea in analoger Weise behandeln. Die Veranlassung zu einer speciellen Beschäftigung mit diesem Thema und zu der Umschau in der Literatur über die Erfahrungen, welche von Anderen gemacht sind, war die folgende Beobachtung:

I. Frau L. Sch., 35 Jahre alt, aus Königsberg, war ihrer Angabe nach früher stets gesund, nur hatte sie vor 10 Jahren einen Flecktyphus überstanden und von dieser Zeit an vielfach an Kopfschmerzen und Stuhlverstopfung gelitten. Seit 3 Jahren verheirathet hat sie zwei normale Puerperien und zwischen beiden einen Abort durchgemacht. Besonders nach der ersten Entbindung litt die Kranke an chronischer Stuhlverstopfung, der Stuhl war hart, kam selten, manchmal erst nach 8 Tagen, so dass beständig Laxantien eingenommen werden mussten, häufig traten auch Leibschmerzen auf. Nach der letzten Entbindung vor 11 Monaten sollen sich die Beschwerden noch gesteigert haben. In den letzten 14 Tagen war wieder Stuhlverhaltung, jedoch ohne Leibschmerzen vorhanden, nur ab und zu gingen geringe Mengen festen Kothes ab. Am 27. October traten plötzlich sehr heftige, zusammenziehende Schmerzen im Leib und im Kreuz auf, die im Laufe der nächsten Stunden

[1]) Abgekürzt vorgetragen bei der Demonstration eines resecirten Volvulus der Flexura sigmoidea am 4. Sitzungstage des Congresses, 4. April 1890.

[2]) H. Braun, Ueber die operative Behandlung der Darminvaginationen. Archiv für klin. Chirurgie. 1886. Bd. XXXIII. S. 255 und Verhandlungen der Deutschen Gesellschaft für Chirurgie. XIV. Congress. 1885. II. S. 475.

unerträglich stark wurden, zugleich erfolgte Erbrechen dunkelgrün gefärbter Massen. Da der Zustand trotz Anwendung verschiedener Mittel sich nicht besserte, wurde die Kranke von Herrn Dr. Hagelweide der chirurgischen Klinik am 28. October 1890 überwiesen.

Bei der Aufnahme der mittelgrossen, gracil gebauten Frau fand man das Abdomen stark gespannt, besonders war links oben eine stärkere Resistenz nachweisbar. Bei der Percussion fand man hellen Schall und schmale Leberdämpfung. Die Palpation des Abdomens war überall schmerzhaft, eine besonders empfindliche Stelle jedoch nicht vorhanden. Bei der Untersuchung des vollkommen leeren Rectums war nichts Abnormes zu fühlen. Puls 124, klein und weich. Temperatur 37,9.

Im Laufe der folgenden Nacht erbrach die Kranke noch mehrfach gallig gefärbte Flüssigkeit, die Schmerzen nahmen trotz mehrfacher Morphiuminjectionen erheblich zu. Das Abdomen wurde bedeutend stärker aufgetrieben und prall gespannt, der Umfang desselben in der Höhe des Nabels gemessen betrug 82 Ctm. gegenüber von 67 Ctm. bei der Aufnahme; die Leberdämpfung war bis zum oberen Rand der 4. Rippe in die Höhe geschoben. Die Kranke sah collabirt aus. Puls 124. Temperatur 38,5°. Beide Lumbalgegenden rechts stärker, als links gedämpft.

Da der Zustand entschieden schlechter geworden war und durch mehrfache Wassereingiessungen weder das Abgehen von Flatus, noch von Kothpartikeln erzielt werden konnte, wurde am Vormittag des 29. October die Laparotomie ausgeführt. Zunächst wurde das Abdomen median in einer Ausdehnung von 10 Ctm. zwischen Symphyse und Nabel gespalten; nach Eröffnung der Peritonealhöhle entleerte sich eine reichliche Menge bräunlich grüner, blutig gefärbter Flüssigkeit, sodann zeigte sich eine colossal ausgedehnte, blauschwarze, stellenweise schiefergrau verfärbte Dickdarmschlinge. Nach Verlängerung des Schnittes, unten bis dicht an die Symphyse, oben um 10 Ctm., wurde die geblähte, theilweise gangränöse Darmpartie, welche wesentlich aus der Flexura sigmoidea bestand, rasch aus dem Bauche hervorgehoben, dabei zeigte sich, dass dieselbe an ihrer Basis um 360° um ihre Axe gedreht war. Die Dünndarmschlingen zeigten normale Füllung und waren nicht durch Gase ausgedehnt. Nachdem die Torsion gelöst war, wurden die beiden Schenkel des S Romanum so weit als möglich aus dem Abdomen gezogen mit Gussenbauer'schen Klemmen oben und unten verschlossen und nach doppelter Unterbindung resecirt, nachdem vorher noch das dazugehörige Mesocolon mit 4 Massenligaturen abgebunden war. Nach Austupfen der in der Bauchhöhle vorhandenen Flüssigkeit, wobei man an einer Stelle schon ein geringes eiteriges Exsudat fand, wurden die beiden Darmenden, von denen besonders das obere in das Colon ascendens übergehende, sehr stark gespannt war, übereinander, etwa 5 Ctm. unterhalb des Nabels in die Bauchwunde eingenäht. Die gegenüberliegenden Serosaflächen beider Darmenden wurden noch besonders mit Nähten aus feiner Seide vereinigt, um den Schluss des Anus artificialis später zu erleichtern. Darauf wurde die Bauchwunde bis auf die Stelle, an welcher der Darm eingenäht war, ge-

schlossen; in die Darmlumina und in die beiden dicht oberhalb und unterhalb derselben gelegenen Wundwinkel wurden schmale Jodoformgazestreifen eingelegt, die ganze Wunde mit Jodoformgaze und Mooskissen bedeckt.

Die excidirte Flexura sigmoidea maass 86 Ctm. in der Länge, ihr grösster Umfang betrug 25,5 Ctm., sie war prall gefüllt mit Gas, blutiger Flüssigkeit und einigen wenigen Kothpartikeln; die beiden Schenkel der Flexur waren oben 8, weiter unten 8,5 Ctm. von einander entfernt, das Mesocolon war weissglänzend, verdickt und von narbigen Strängen durchzogen.

Aus dem weiteren Krankheitsverlauf ist nicht viel besonderes anzugeben. An den beiden ersten Tagen trat, wohl in Folge des Chloroforms, mehrmals Erbrechen auf, das Abdomen war links bei Druck etwas empfindlich aber nicht aufgetrieben, Puls 120 regelmässig, Temperatur 37,6°. 3 mal täglich wurden innerlich 15 Tropfen Tinct. Opii gegeben. Am 1. September gingen zum ersten Male Flatus ab; an dem gleichen Tage wurde über Husten geklagt und war von der 3. rechten Rippe abwärts eine deutliche Dämpfung nachweisbar, während bei der Auscultation reichliche Rasselgeräusche gehört werden. Bei dem ersten Verbandwechsel am 3. November wurde die Wunde reactionslos gefunden, der Anus artificialis tief eingezogen, das Abdomen vollkommen weich, wenig schmerzhaft, nicht aufgetrieben. Am 5. November wurden einige Nähte entfernt, die Tampons gelockert, ein haselnussgrosses Kothpartikel entfernt, am 7. November wurden die letzten Suturen weggenommen und am folgenden Tag durch Ricinusöl ein reichlicher Stuhlgang herbeigeführt. Bald nach der Operation besserte sich das Allgemeinbefinden; die Temperatur war nur einmal auf 38,4° gestiegen und der Appetit stets ein guter; am 24. November verliess die Kranke zum ersten Mal das Bett. Die Stuhlentleerungen erfolgten regelmässig durch den künstlichen After. Am 5. December wurde in die beiden dicht aneinander liegenden Darmenden die Dupuytren'sche Darmscheere eingelegt, die dann am 6. und 8. December fester angezogen wurde und am 12. December den Sporn durchschnitten hatte; während dieser Zeit waren weder im Abdomen noch in der Wunde Schmerzen aufgetreten. Von da an gingen die Fäces auf dem natürlichen Wege ab und der Anus artificialis verengerte sich bedeutend. Auf Wunsch wurde die Kranke in gutem Befinden am 22. December entlassen mit der Weisung, sich zum Schlusse der Fistel später einzustellen. Trotzdem kam die Kranke aus Angst vor einer erneuten Operation zunächst nicht wieder; bei einer Vorstellung am 8. Juli 1891 war die Pat. von blühendem Aussehen, gab aber an, dass die grössere Menge Koth sich aus der Fistel und nur eine geringere per anum entleerte; trotzdem war sie aber auch jetzt nicht zu bestimmen, den Verschluss der Fistel ausführen zu lassen, der einfach gewesen wäre, da nur ein kleiner Sporn vorhanden war.

Im Anschluss an diese Krankengeschichte möchte ich mir erlauben, gleich noch zwei weitere von mir in der letzten Zeit operativ behandelte Fälle von Axendrehung der Flexura sigmoidea hier mitzutheilen:

II. Karl B., ein 55 jähr. Instmann aus Krippelsdorf, hatte niemals bedeutendere Krankheiten durchgemacht, er litt nur seit etwa 8 Jahren an Trägheit des Stuhlgangs. Vor 5 Jahren bekam derselbe plötzlich hartnäckige Stuhlverstopfung, verbunden mit heftigen, kolikartigen Schmerzen, wegen deren er acht Tage in der Königsberger medicinischen Klinik behandelt wurde. Seitdem wiederholten sich in jedem Jahr, jedoch in unregelmässigen Zwischenräumen, meist nach vorausgegangenen diarrhoeischen Stuhlentleerungen, Anfälle von Obstipation, die mit Koliken, aber niemals mit Erbrechen verbunden waren und jedes mal einige Tage anhielten. Der letzte derartige Anfall, der wegen seiner Heftigkeit den Kranken wieder in die medicinische Klinik führte, begann am 1. Juli 1891 mit heftigen Schmerzen am Nabel, die nach dem After hin ausstrahlten; am folgenden Tage entleerten sich unter heftigen Tenesmen schaumige Schleimmassen aus dem Mastdarm, jedoch keine Faeces und keine Blähungen. Erbrechen bitterer Flüssigkeit war einmal aufgetreten. Da durch alle angewandten Medikamente ebensowenig, wie durch Eingiessungen von Wasser, resp. Oel, und Lufteinblasungen in den Mastdarm die Stuhlverstopfung gehoben werden konnte, wurde der Kranke von Herrn Prof. Lichtheim am 10. Juli der chirurgischen Klinik überwiesen. Bei der Aufnahme daselbst klagte der Mann hauptsächlich über heftige Schmerzen oberhalb der Symphyse; der Leib war unregelmässig gewölbt, sein Umfang betrug in der Höhe des Processus xyphoideus 98,5 Ctm.
zwischen Nabel u. „ „ 96,0 „
in der Höhe des Nabels . . . . 91,0 „
Die Entfernung vom Processus ensiformis bis zum Nabel betrug . 16 Ctm.
„ „ „ Nabel zur Symphyse ebenfalls . . . . . 16 „
„ „ „ Spina ant. sup. dextr. zum Proc. xiphoid. . 30 „
„ „ „ „ „ „ sin. „ „ „ . 24 „

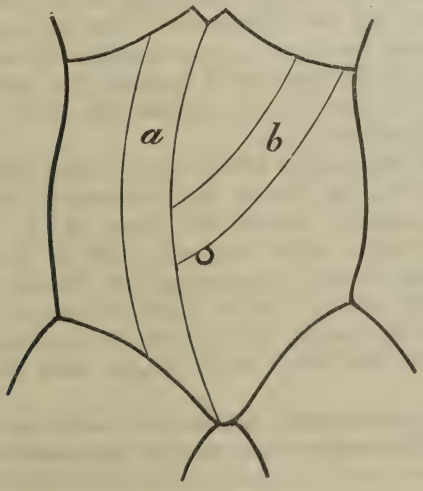

Deutlich fühlte man eine stark geblähte Darmschlinge, die rechts von der Mittellinie von der Symphyse bis zum Schwertfortsatz hinaufzog (a), und eine zweite (b), welche vom linken Hypogastrium bis zum Nabel zu verfolgen war, wie die beigegebene Figur zeigt. Peristaltische Bewegungen traten selten auf. Die Leber stand hoch, die durch sie bedingte Dämpfung begann an der 5. Rippe und ging an der 7. Rippe in den hellen Darmschall, der sich über dem ganzen Abdomen nachweisen liess, über.

Da die Spannung des Leibes fortwährend zugenommen hatte und der Darmverschluss durch die verschiedensten Mittel nicht gehoben werden konnte, wurde am 10. Juli die Laparotomie ausgeführt, in der sicheren Annahme, dass eine Axendrehung der Flexura sigmoidea vorläge. Der 25 Ctm. lange mediane Hautschnitt begann handbreit über der Symphyse und wurde bis fingerbreit unter dem Processus xiphoideus fortgesetzt. Nach Eröffnung der Bauchhöhle drängte sich eine mannsarmdicke, hyperämische Darmschlinge vor, die, wie sich gleich ergab, der nach hinten gewendete Theil eines Volvulus der Flexura sigmoidea war, welcher durch den nach vorn gelegenen Schenkel niedergedrückt und deshalb nur in ihrem oberen Abschnitt der Palpation zugängig war. Die beiden Schenkel der Schlinge hatten eine Axendrehung von 360° gemacht. Nach Fixirung des Bauchfells mit der äusseren Haut durch einige Nähte wurde der Darm aus der Bauchhöhle herausgehoben und die Axendrehung gehoben. Noch während dieser Manipulationen entwichen durch ein vorher in den Mastdarm eingelegtes Rohr eine solche Menge Gase und dünner Fäces, dass die Schlinge völlig zusammensank und leicht in das Abdomen zurückgelagert werden konnte. Die beiden Schenkel der Flexur, welche weder an der Drehungsstelle, noch an irgend einem anderen Punkt irgend welche Texturveränderungen zeigten, waren durch das narbig geschrumpfte, stellenweise von weissen, sehnigen Strängen durchzogene und nur 6—10 Ctm. breite Mesocolon nahe aneinander gelagert, wodurch die anatomische Disposition zur Entstehung der Axendrehung gegeben war. Um für spätere Zeit dem Wiedereintritt einer solchen vorzubeugen, wurde der Colonschenkel der Flexur in einer Ausdehnung von 6 Ctm. durch 8 Seidennähte an die seitliche Bauchwand befestigt. Zum Schluss wurde der Bauchschnitt durch 13 tiefe und 15 oberflächliche Nähte vereinigt, mit Jodoformgaze und Mooskissen bedeckt.

In den nächsten Tagen wurde flüssige Diät und 3 mal täglich 10 Tropfen Tinct. Opii verabreicht, der weitere Krankheitsverlauf war vollkommen reactionslos; die Temperatur erreichte nur einmal 38,4°, der Puls 100. Nach der Operation folgten täglich mehrmals reichliche Stuhlentleerungen ohne Schmerz und ohne abnorme Beimengungen von Schleim oder Blut; das Abdomen blieb weich und war nie auf Druck schmerzhaft. Am 18. Juli wurden die oberflächlichen, am 22. Juli die tiefen Nähte entfernt; am 31. Juli stand der Kranke auf und konnte am 3. August völlig geheilt entlassen werden.

III. Frau H. S. aus Russland, 43 Jahre alt, wurde am 23. Juli 1891 in die chirurgische Klinik aufgenommen, da sie 4 Tage vorher heftige Schmerzen im Leib bekommen und eine rasche Anschwellung desselben beobachtet

hatte. Zugleich war Erbrechen aufgetreten, das sich auch in den nächsten Tagen noch wiederholt hatte, dann aufhörte, um anhaltendem Aufstossen Platz zu machen. Flatus und Fäces waren seit dieser Zeit auch nicht abgegangen. Früher hatte die phthisisch belastete Frau 12 normale Puerperien durchgemacht, jetzt war dieselbe wieder im dritten Monat schwanger, sonst aber gesund.

Bei der Aufnahme der Kranken fand man das Abdomen stark trommelförmig aufgetrieben, der Umfang betrug

in der Höhe des Rippenbogens	85,2 Ctm.
„ „ „ „ Nabels	84,7 „
„ „ Mitte zwischen Nabel und Symphyse	84,7 „
Entfernung des Processus ensiformis vom Nabel . . .	41,0 Ctm.
„ vom Nabel zur Symphyse	37,5 „
„ der Spina ilei ant. sup. dextr. vom Nabel .	27,6 „
„ „ „ „ „ „ „ sin. vom Nabel	26,0 „

Eine deutliche circumscripte Resistenz konnte an dem ausserordentlich stark gespannten Leib nicht nachgewiesen werden. An den abhängigen Theilen des Abdomens war eine Dämpfung vorhanden, die bei Lageveränderung vollkommen verschwand. In den Mastdarm konnte 1 Liter Wasser eingegossen werden, das sich aber wieder ohne jede fäcale Beimischung entleerte. Puls und Temperatur waren normal. Da die Ursache des sicherlich vorhandenen Darmverschlusses nicht festgestellt werden konnte und das Abdomen ad maximum ausgedehnt und gespannt erschien, wurde am 24. Juli zunächst die Laparotomie mit einem parallel oberhalb des rechten Ligamentum Poupartii verlaufenden Schnitt gemacht und das stark ausgedehnte Coecum in die Bauchwunde derart eingenäht, dass zuerst die Serosa, dann der mit dem Messer bis auf die Mucosa eingeschnittene Darm mit der Bauchwand und schliesslich die zuletzt allein incidirte Schleimhaut mit der äusseren Haut vereinigt wurde [1]). Aus der geöffneten Bauchhöhle floss eine bedeutende Menge blutig-seröser Flüssigkeit aus.

An dem auf die Operation folgenden Tag war der Umfang des Leibes durch reichliche Entleerung von Koth und Gasen aus dem künstlichen After bedeutend geringer geworden, per anum war nichts abgegangen. In der rechten Bauchhälfte fühlte man eine stark geblähte Darmschlinge. Aus diesem Symptom, besonders aber aus dem bei der Operation stark blutig gefundenen serösen Exsudat wurde ein Verschluss des Darms durch Abschnürung von mir angenommen und deshalb gleich am 25. Juli eine zweite Laparotomie gemacht. Nach Eröffnung der Bauchhöhle durch einen in der Linea alba gelegenen 8 Ctm. langen Schnitt floss wieder eine grosse Menge blutiger Flüssigkeit ab, darauf erkannte man, dass das S Romanum 180° um seine Axe gedreht war, nach seiner Detorsion fiel es unmittelbar vollkommen zusammen, indem gleich-

[1]) Genauer ist diese Methode der Anlegung des künstlichen Afters, die sich mir jetzt mehrmals gut bewährt hat, veröffentlicht in meiner Mittheilung: Zur Technik der Naht bei verschiedenen Operationen am Magen und Darm. Deutsche med. Wochenschrift. 1891. No. 1.

zeitig Gase und Koth durch das in den Mastdarm gelegte Rohr abgingen. Zugleich bemerkte man, dass an einer Stelle, an welcher die Flexur mit der seitlichen Beckenwand verklebt war, etwas Koth zum Vorschein kam, eine Inspection der Schlinge ergab, dass an zwei circumscripten Punkten, welche in der Torsionsfurche lagen, Gangrän der Darmwand vorhanden war, die zu Perforation und eiteriger Peritonitis in der Umgebung geführt hatte. Da die Pat. zu elend war, um ihr eine Darmresection zumuthen zu können, die weitere Umgebung der Perforationsöffnung auch normal erschien, so wurden die beiden kleinen gangränösen Stellen des Darmes durch Vereinigung der umgebenden Serosa und Ueberlegung eines Appendix epiploicus geschlossen. Verschluss der Bauchwunde durch 7 Nähte, Jodoformgaze- und Mooskissen-Verband.

Die stark collabirte Kranke erholte sich nach der Operation nicht mehr, der Puls blieb trotz Darreichung von Champagner und Injection vom Kampheröl klein und frequent, so dass etwa 5 Stunden nachher der Tod eintrat.

Bei der von Herrn Geh.-Rath Neumann am folgenden Tage vorgenommenen Autopsie ergab sich folgender uns hier interressirender Befund. Laparotomiewunde oberhalb des Nabels bis handbreit über die Symphyse reichend. Rechts oberhalb der Spina ilei eine Fistel, durch die man in den Darm gelangt; die gerötheten Darmschlingen sind durch lockere fibrinöse Adhäsionen untereinander verklebt. In der Mitte hinter der Laparotomiewunde ein dem Colon angehörender, anfangs horizontal, dann nach abwärts umbiegender Darmtheil, von besonders gerötheter Oberfläche und 8 Ctm. Durchmesser, über den das fettreiche Netz herabhängt, mit der vorderen Bauchwand verklebt ist und unten in das blass und weniger ausgedehnt erscheinende Rectum übergeht. Unmittelbar oberhalb der Uebergangsstelle der stark gerötheten Flexura sigmoidea in das Rectum findet sich rechts vom Ansatz des Mesocolon an die Flexur eine frische 3 Ctm. lange Naht. Das Mesocolon der Flexur nimmt an der stark hämorrhagischen Injectionsröthung Theil und erscheint zum Theil missfarbig. Das Mesocolon der Flexur hat zwischen den beiden Schenkeln an der Basis eine Breite von 4 Ctm., eine Länge von 13 Ctm., linkerseits spannt sich brückenförmig zwischen beiden Schenkeln eine etwa 1 Ctm. breite Membran aus, mit dem Mesocolon eine nach unten gerichtete ca. 2 Ctm. tiefe Tasche bildend, unterhalb gegen die Wurzel finden sich ebenfalls mehrere vom Mesocolon abgehende Stränge; rechts ist die Oberfläche des Mesocolon glatt, an der Wurzel sehnig verdickt, mit fibrösen ausstrahlenden Streifen. Am Uebergang der Flexur in das Colon descendens verliert sich allmälig die Röthung; das Colon descendens ist durch ein breites Gekröse ausgezeichnet, so dass es sich 10 Ctm. hoch emporheben lässt. Die oben erwähnte Kothfistel dringt in der Nähe der Ileocöcalgegend direkt in das Cöcum.

Der Magen ist stark ausgedehnt, Jejunum erscheint blass, ebenso seine Schleimhaut, sein Inhalt fäculent, derjenige des Dickdarms fäcal braungrau. Nach dem Aufschneiden des Dickdarms zeigen sich, den Stellen des Darmes entsprechend, an welchen die stark erweiterte Flexur in das Rectum übergeht, erbsengrosse durch Suturen geschlossene Oeffnungen; dann beginnt hier eine continuirliche Geschwürsfläche, die den ganzen unteren Schenkel der abge-

schnürt gewesenen Partie einnimmt; die Oberfläche erscheint braunschwarz, nekrotisch. An den Stellen, an welchen die Schleimhaut fehlt, wird der Grund gebildet von einer weisslichen Gewebsschicht. In dem oberen zuführenden Schenkel der Flexur beschränkt sich die Veränderung auf eine starke Injection der Schleimhaut, in welcher sich flache, mit diphtheritischen Schorfen bedeckte Geschwüre finden. Im Colon descendens jenseits der vorhanden gewesenen Umschnürung ist die Schleimhaut blass und zeigt scharfrandige Defecte, deren Durchmesser bis zu 1 Ctm. beträgt. Im Umfange der Cöcumfistel zeigt das Peritoneum in mässiger Ausdehnung ein injicirtes hämorrhagisches Aussehen; die Verbindung zwischen Cöcum und Bauchwand ist fest, so dass eine Lösung der Verbindungen nicht gelingt.

Wie ich vorhin erwähnte, soll die Axendrehung der Flexura sigmoidea verhältnissmässig häufig der Diagnose zugängig sein. Folgende Punkte verdienen in dieser Hinsicht bei Kranken, welche die Erscheinungen des Darmverschlusses bieten, besondere Berücksichtigung:

Zunächst die Anamnese, indem von den meisten Kranken angegeben wird, dass sie schon lange an trägem Stuhlgang und manchmal auch an mehr oder weniger lange dauernder, oft schwer zu beseitigender Obstipation mit Auftreibung und Schmerzhaftigkeit des Leibes gelitten haben. Häufig tritt dann bei diesen Kranken der letzte heftige Anfall ohne bestimmte Veranlassung auf, manchmal im Anschluss an eine körperliche Anstrengung, bei harter Arbeit, bei dem Heben einer Last, manchmal aber auch nach dem Genusse schwerer oder unverdaulicher Speisen, z. B. bei zwei unten erwähnten Kranken nach dem Genusse von Kirschen mit den Kernen.

Ferner das Alter der Kranken, indem fast nur ältere Personen von diesem Leiden befallen werden. In einer von mir gemachten Zusammenstellung von 50 sicher constatirten Fällen von Axendrehung des S Romanum befinden sich nur 2 Personen unter 20 Jahren (15 und 17 Jahre), während

6	Personen	zwischen	20	und	30
11	„	„	30	„	40
6	„	„	40	„	50
12	„	„	50	„	60
9	„	über 60 Jahre alt waren.			

Auch durch das Geschlecht kann die Diagnose auf Axendrehung wahrscheinlicher gemacht werden, indem nach derselben Zusammenstellung auf 40 Axendrehungen bei Männern nur 10 bei Frauen kommen. Diese Angabe stimmt mit derjenigen von Leichtenstern und Treves überein, steht aber im Widerspruch

mit der allerdings nur auf eine ganz geringe Zahl von Beobachtungen gestützten Meinung von Rokitansky.

Ganz besondere Beachtung verdient dann die genaue Untersuchung des Abdomens, indem häufig die stark geblähte Flexur vollständig oder zum Theil durch die Palpation nachgewiesen werden kann; ein Symptom, auf dessen Wichtigkeit mit Recht von Wahl neuerdings die Aufmerksamkeit gelenkt hat und auf das deshalb hier an dieser Stelle nicht näher eingegangen werden soll.

Weiterhin ist von Bedeutung das Verhalten des Erbrechens, das in den meisten Fällen von inneren Einklemmungen in den Vordergrund der Symptome tritt und häufig bis zu Kothbrechen sich steigert. Dasselbe kann selbst bei einer bis zum Tode führenden Axendrehung der Flexur vollkommen fehlen, meist ist dasselbe jedoch vorhanden, manchmal aber nur zu Anfang oder gegen Ende der anderen Occlusionserscheinungen. Ausserdem nimmt fast niemals das Erbrochene einen fäculenten Charakter an.

Schliesslich möchte ich noch auf einen Punkt hinweisen, der ebenfalls für die Diagnose verwerthet werden kann und auf den bis jetzt meines Wissens noch nicht aufmerksam gemacht ist, nämlich auf den Nachweis einer Flüssigkeitsansammlung in der Bauchhöhle. Dieselbe muss sich finden, wenn Darmtheile mit ihrem dazugehörigen Mesenterium abgeschnürt sind, so dass eine Stauung des Blutes in den Gefässen dieser Theile zu Stande kommt, sie ist dann in ihrer Entstehung vollkommen analog dem Bruchwasser bei eingeklemmten äusseren Hernien. Diese Flüssigkeitsausscheidung kann, wie ich mich überzeugt habe, so massenhaft sein, dass sie durch die Percussion nachweisbar ist. Selbstverständlich ist dieses Symptom nicht pathognomonisch für eine Axendrehung der Flexura sigmoidea, sondern beweist nur unter Berücksichtigung aller anderen vorhandenen Symptome und nach dem meist leicht möglichen Ausschluss eines Ascites oder einer Peritonitis die Strangulation eines grösseren Darmabschnittes. Ausser bei Axendrehungen fand ich noch einmal bei einer Laparotomie eine sehr bedeutende Menge stark blutig gefärbter seröser Flüssigkeit bei einem Manne mit Umschlingung vieler Dünndarmschlingen durch ein Meckel'sches Divertikel[1]).

[1]) L. Boldt, Ueber Darmeinklemmung durch das Diverticulum Meckelii. Marburg. Inaug.-Dissert. 1891. S. 9.

Wenn ich nun zu dem eigentlichen Thema der operativen Behandlung der Axendrehung der Flexura sigmoidea übergehe, so wären dabei die verschiedenen Methoden der Behandlung und ihre Erfolge im Einzelnen zu besprechen.

Zunächst wird man, wie bei allen Fällen von Darmverschluss, durch Eingiessungen von Wasser oder Einblasungen von Luft in den Mastdarm die Axendrehung zu heben versuchen. Dass durch diese Mittel ein günstiger Einfluss ausgeübt werden kann, ist a priori anzunehmen, wird aber auch noch wahrscheinlicher gemacht durch specielle Experimente von Heiberg[1]), welche derselbe auf Veranlassung von Eggeberg vorgenommen hatte, und die zeigten, dass der Darm bei Leichen in der That durch Lufteinblasungen um seine Axe gedreht werden kann.

Ausser diesen Mitteln sind zur Beseitigung von Axendrehungen der Flexur noch Taxisversuche vorgeschlagen, über deren Verwendung und Erfolg jedoch kaum Notizen in der Literatur vorliegen. Rendu[2]) empfahl, den Kranken, welchem ein Schlundrohr in den Mastdarm eingeführt ist, in Bauchlage zu bringen und dann plötzlich von der rechten auf die linke Seite zu drehen. Jonathan Hutchinson[3]) schlug vor, bei dem tief narkotisirten Kranken den Unterleib wiederholt kräftig zu kneten und dabei die Eingeweide nach oben, unten und nach beiden Seiten hin zu pressen, nachher den Kranken auf den Leib zu drehen und von starken Männern rückwärts und vorwärts schütteln zu lassen, während reichliche Klystiere gegeben werden.

Als weiteres Mittel zur Behandlung der Axendrehung wird von manchen Seiten die Punction des Darmes mit feiner Nadel gerühmt und als ungefährlich empfohlen. Heiberg nimmt sogar in Folge seiner Leichenexperimente an, dass durch die Punctionen allein eine Detorsion stattfinden könne. Man wird die Punction versuchen dürfen, wenn deutlich die geblähten Darmschlingen durch die Bauchwand zu palpiren oder zu sehen sind. Allzu viel wird man aber auch von diesem Hülfsmittel nicht erwarten dürfen, da

---

[1]) J. Heiberg, Ueber innere Incarcerationen. Archiv für pathol. Anatomie von Virchow. 1872. Bd. 54. S. 30.

[2]) Marcel Liébaut, Du volvulus de l'S iliaque du colon. Paris. Thèse. 1882. p. 47.

[3]) Jonathan Hutchinson, Archives of Surgery. London 1889. Vol. I. No. 1. p. 6.

wenigstens meiner Erfahrung nach meist nur ein kleiner Theil des Darmes entleert und deshalb nur eine geringe Volumsabnahme des Abdomens herbeigeführt wird. Durch mehrfache Punctionen würde ein besseres Resultat erzielt werden können, jedoch wächst damit auch die Möglichkeit der Infection der Bauchhöhle. Wenn auch in den meisten Fällen die Punctionen sogar wiederholt bei demselben Individuum ohne jeden Nachtheil vorgenommen werden können, so ist andererseits doch die Möglichkeit, dass durch mangelhaften Schluss der Stichöffnung der Anlass zur Entstehung einer septischen Peritonitis gegeben wird, gewiss nicht von der Hand zu weisen. Um so mehr ist diese Annahme gerechtfertigt, als in den unten zusammengestellten Krankengeschichten mehrfache Beobachtungen mitgetheilt sind, in denen der blossgelegte, punctirte Darm genäht werden musste, weil die kleinen Punctionsöffnungen sich spontan nicht wieder schlossen. Besonders wird ein solches Verhalten an Darmschlingen eintreten können, deren Wandungen durch irgend welche Ursachen ihre Contractilität verloren haben.

Führen die soeben angegebenen Mittel, wie es häufig der Fall sein wird, nicht bald zur Heilung, so wird man zwischen der Laparotomie zur directen Beseitigung des Hindernisses und der Enterotomie schwanken. Ist die Diagnose ziemlich sicher gestellt, so wird man im Krankenhause und bei genügender Assistenz von der sonst gewiss sehr zweckmässigen und nachahmungswerthen Vorschrift Czerny's [1]), nämlich bei trommelartig aufgetriebenem Leib die Enterotomie zu machen, absehen und die Laparotomie vornehmen, wie dies in meinem 1. und 2. Fall (S. 369 und S. 372) mit gutem Erfolge geschehen ist. Bei zweifelhafter Diagnose oder ungünstigen äusseren Verhältnissen wird man dagegen bei sehr gespanntem Leibe zunächst immer einen Anus artificialis anlegen müssen. Findet man bei der Ausführung dieser Operation Anhaltspunkte für die feste Umschnürung einer Darmpartie, so wird man sogleich oder bald darauf die Laparotomie zur Beseitigung des Hindernisses ausführen. Als solche Anhaltspunkte wären zu betrachten das blau verfärbte oder gangränöse Aussehen eines in der Enterotomiewunde vorliegenden Darmes, oder der Nachweis einer abgeschnürten, aufgeblähten Darmschlinge, wie ihn

[1]) Czerny, Bemerkungen zur operativen Behandlung innerer Incarceration. Archiv für pathol. Anatomie von Virchow. 1885. Bd. 101. S. 524.

von Wahl fand, oder meiner Ansicht nach auch der Ausfluss einer grösseren Menge blutig-seröser Flüssigkeit. Wesentlich auf letztere Erscheinung hin machte ich bei meiner dritten Kranken (S. 373) die Laparotomie am Tage nach der Enterotomie am Coecum, fand auch die gedrehte Flexura sigmoidea, erzielte aber wegen Gangrän der Schlinge und beginnender Peritonitis keinen günstigen Erfolg.

Ob bei Axendrehungen des S Romanum durch die Enterotomie allein Heilung erzielt wird, ist durch die Statistik nicht zu erweisen, da die Diagnose auf eine vorhanden gewesene Axendrehung bei günstigem Verlaufe nicht mit der Sicherheit gestellt werden kann, wie dies z. B. bei Invaginationen durch den Abgang des invaginirt gewesenen Darmstückes möglich ist. Bei Anlegung des künstlichen Afters besteht die Möglichkeit, dass die ausgedehnte Flexura sigmoidea in die Bauchwand eingenäht wird, wie dies bereits mehrfach geschehen ist, und dass dadurch selbstverständlich die gedrehte Schlinge noch mehr in ihrer abnormen Lage fixirt werden kann. Um so leichter ist diese fehlerhafte Fixation möglich, da nicht selten nur das S Romanum colossal ausgedehnt ist, dagegen die oberhalb der Drehungsstelle gelegenen Därme leer gefunden werden, wie Beobachtungen am Operations- und Leichentische gezeigt haben.

Wie schon erwähnt, wird man bei einigermaassen sicherer Diagnose die Laparotomie machen, um direct die mehr oder weniger starke Drehung der Flexura sigmoidea zu beseitigen und Vorkehrungen zu treffen, welche das Wiederauftreten einer neuen Axendrehung zu verhindern im Stande sind. Am zweckmässigsten wird dann der Schnitt in der Linea alba geführt, da bei seitlichen Schnitten leichter eine vorhandene Axendrehung übersehen werden kann, wie dies Spencer-Watson ergangen ist. Zur Lösung der Axendrehung muss die geblähte Flexur sofort aus dem Abdomen hervorgehoben werden, da dieselbe innerhalb der Bauchhöhle wegen ihrer starken Füllung nicht in die normale Lage zurückgedreht werden kann. Dieses Hervorheben der Schlinge, welches allerdings wegen der Kürze des Mesenteriums am Colon descendens oder wegen fester Verwachsungen schwierig werden kann, ist auch wünschenswerth, um genau die vorhandenen Structurveränderungen des Darmes sehen zu können. Etwa vorhandene Gangrän findet sich hauptsächlich an der Stelle, an welcher die beiden Schenkel der Flexur umeinander gedreht sind, können dann aber auch an

jeder anderen Stelle der Schlinge vorhanden sein; ausserdem finden sich manchmal Längsrisse der Serosa, Esau [1]) fand solche, allerdings bei der Section, die bis in die Muscularis hineinreichten, eine Länge von 12 Ctm. und eine Breite von 4,5 Ctm. hatten. Derartige tiefe Risse müssten, wenn sie bei der Operation gefunden würden, jedenfalls übernäht werden, wenn sie nicht sogar die Resection indicirten. Hat sich nach der Detorsion eine normale Beschaffenheit der Darmwandung ergeben, so wird die Reposition der Flexura sigmoidea wieder vorgenommen, die allerdings, wie die vorliegenden Beobachtungen zeigen, grosse Schwierigkeiten bereiten kann. Häufig musste zuerst die Punction der zu Armesdicke ausgedehnten, verlängerten Flexur mit feiner Nadel zur Entleerung der Gase gemacht werden und manchmal diese Stichcanäle wieder übernäht werden, um einem Aussickern von kothiger Flüssigkeit vorzubeugen. Andere Male waren Incisionen nothwendig, die jedenfalls am zweckmässigsten in der Längsaxe des Darmes auf der dem Mesenterialansatze gegenüberliegenden Seite und nicht in der Queraxe, wie dies von Linden geschehen, gemacht und zum Schluss mit einer doppelseitigen Naht geschlossen werden. Finden sich auch höher oben gelegene Darmtheile stark gefüllt, so sind manchmal auch an ihnen noch Incisionen erforderlich, die aber bei geringer oder fehlender Peristaltik nur geringen Nutzen gewähren. Senn, der in allen Fällen die Incisionen für nothwendig hält, um die Reposition ausführen zu können, empfiehlt, den Kranken auf die Seite zu legen und dann durch Hochhalten der Schlingen allmälig den Inhalt nach der Schnittöffnung hin zu drängen und dort auslaufen zu lassen. Am einfachsten und für viele Fälle gewiss ausreichend ist es, zu Beginn der Operation ein Rohr möglichst hoch in den Mastdarm einzuführen, durch das dann häufig unmittelbar bei der Detorsion Gase und flüssige Kothmassen abgehen, wie dies z. B. in den zwei oben erwähnten Fällen von mir (S. 372 und S. 374) und auch früher von Assmuth beobachtet wurde. Sollten diese Entleerungen nicht spontan zu Stande kommen, so würden Ausspülungen von unten her bei geöffnetem Abdomen nach der Empfehlung von Clark gemacht werden können.

[1]) V. Esau, Ueber Axendrehung des Darmes. Deutsches Archiv für klin. Medicin. 1875. Bd. 16. S. 474.

Nach gelungener Reposition ist es jedenfalls wünschenswerth, Maassnahmen zu treffen, um dem Wiedereintritt der Axendrehung vorzubeugen, eine Möglichkeit, die sonst vorhanden ist, da durch das anatomische Verhalten des Mesocolon in solchen Fällen stets eine Disposition zur Entstehung der Torsion gegeben ist. Roser verlor einen Kranken nach der Laparotomie an diesem Zufall, und Obalinski war genöthigt, bei einem jungen Manne zweimal innerhalb 4 Monate die Laparotomie wegen Axendrehung des S Romanum zu wiederholen. Nussbaum [1]) erwähnt Fälle von Ileus, bei deren Section, seiner Angabe nach, sofort die Verdrehung des Darmes gefunden worden sei, bei denen der Darm aber nach seiner Geraderichtung immer wieder in seine pathologische Stellung zurückgekugelt sei. Nussbaum meinte, wenn er die Verdrehung bei Lebzeiten gefunden hätte, er den Darm mit einem Catgutfaden an die Beckenwand hätte hinziehen und befestigen müssen. Roser [2]) gab diesem Gedanken dann noch bestimmteren Ausdruck, indem er vorschlug, das Mesenterium des Darmes an das Peritoneum der linken Bauchwand durch Nähte zu befestigen, damit der obere Theil der Flexur, welcher am meisten mobil zu sein pflege, eine hinreichende Befestigung bekäme. Nachahmung haben diese Vorschläge, so weit aus den vorliegenden Publicationen zu ersehen ist, bis jetzt nicht gefunden. Ich selbst habe bei einem Kranken (S. 372) nach gelungener Detorsion nicht das Mesenterium, sondern den Colonschenkel der Flexur selbst in einer Ausdehnung von 6 Ctm. durch 8 Seidennähte an die linke seitliche Bauchwand angenäht; Nachtheile habe ich von dieser Art der Fixation, die mir fester, als die Annähung des Mesenteriums an die Bauchwand zu sein scheint, nicht gesehen. Neuerdings schlug Senn [3]) zur Erreichung des gleichen Zweckes vor, das Mesocolon durch eine parallel der Axe des Darmes angelegte Falte zu verkürzen und führte diesen Vorschlag auch bei einem Kranken aus. Leider scheint mir dieser Vorschlag nur in Ausnahmefällen ausführbar zu sein. Nach meinen Beobachtungen und nach den Literatur-

[1]) Nussbaum, Die Verletzungen des Unterleibes. Deutsche Chirurgie. 1880. Lief. 44. S. 155.

[2]) Roser, Zur Operation des Volvulus. Centralblatt für Chirurgie. 1883. No. 43. S. 681.

[3]) N. Senn, The surgical treatment of volvulus. The Med. News. 1889. S. A. p. 23.

angaben ist das disponirende Moment zur Entstehung der Axendrehung nicht, wie Senn annimmt, ein langes Mesocolon, sondern weitaus in den meisten Fällen ein schmales, durch peritonitische Vorgänge noch verkürztes und verdicktes Mesenterium. Bei einem meiner Kranken betrug die zwischen den Schenkeln der Flexur gelegene Breite des Mesocolon 8 Ctm., bei einem anderen 8 bis 10 Ctm., und bei dem dritten war dieser Theil ebenfalls sehr schmal. Gruber [1]) giebt an, dass das Mesocolon in Fällen, die er secirt hatte, 2—2½", ja selbst nur 1—1½" betragen hätte, und Küttner [2]) fand bei der Autopsie eines an Axendrehung gestorbenen Mannes beide Schenkel des S Romanum dicht aneinander liegend. Verkürzt man nun in solchen Fällen nach dem Vorschlage von Senn das Mesocolon, so muss dadurch, meiner Ansicht nach, eine Knickung des Darmes hervorgerufen werden.

Anders wird sich der Verlauf der Operation gestalten, wenn die Torsionsstelle oder irgend ein anderer Punkt der Flexur gangränös gefunden wird. Am besten wird man, falls die Gangrän nicht ganz localisirt ist, so dass durch ihre Uebernähung jede schlimme Folge ausgeschlossen werden kann, die ganze Flexur reseciren, um so mehr, da die Veränderungen der Schleimhaut oft weit stärker sind, als man der Aussenfläche des Darmes nach annehmen sollte. Ausgedehnte Defecte der Schleimhaut, schmutziggrauer, fibrinöser, weit ausgedehnter Belag wurden nicht ganz selten gefunden bei Axendrehung der Flexur, deren Aussenseite wenig verändert schien; Veränderungen, die einer Heilung, wenn sie überhaupt möglich gewesen wäre, jedenfalls grosse Schwierigkeiten entgegengestellt haben würden. Ob man nach der Resection die directe Vereinigung beider Darmenden, oder die Anlegung eines künstlichen Afters, oder nach Senn die Enteroanastomose mit den von ihm angegebenen Platten vornimmt, wird von der Beschaffenheit des Darmes und dem Kräftezustand des Kranken abhängig sein. Jedenfalls ist der Anus artificialis am schnellsten angelegt und stellt die geringsten Anforderungen an die Widerstandsfähigkeit des Kranken, er dürfte deshalb für die meisten Fälle zu

[1]) Wenzel Gruber, Physiologisch- und pathologisch-anatomische Beiträge zur Kenntniss des Bauchfelles. Zeitschrift der k. k. Gesellschaft der Aerzte zu Wien. 1848. 4. Jahrg. Bd. II. S. 432.

[2]) Küttner, Ueber innere Incarcerationen. Archiv für pathol. Anatomie von Virchow. 1868. Bd. 43. S. 478.

bevorzugen sein. Findet man eine Axendrehung, die nicht gelöst werden kann und bei welcher der Darm noch in gutem Zustande ist, so wird man eher die Enteroanastomose ausführen können. Senn will aber nicht immer nur die Anastomose zwischen dem oberhalb und unterhalb der Drehungsstelle gelegenen Darm, sondern eventuell auch noch zwischen der Kuppe der Flexur und einem anderen benachbarten Darm ausführen. Der Vorschlag von Treves, bei diagnosticirter Axendrehung die Punction des Darmes und dann die Colotomie am Colon descendens auszuführen, verdient gewiss keine Nachahmung.

Betrachten wir zum Schluss noch auf Grund der unten zusammengestellten, allerdings geringen Anzahl von publicirten Krankengeschichten die Erfolge der operativen Behandlung der Axendrehung der Flexura sigmoidea, so zeigt sich, dass von 17 Kranken, bei denen die Detorsion gelang, 6, also etwa 35 pCt., geheilt wurden. Der Tod bei den 11 anderen Kranken erfolgte 2mal bald nach der Operation in Folge von Collaps (No. 2, 17), 5mal durch Peritonitis oder Gangrän des Darmes (No. 4, 7, 10, 11, 12), 1mal an Pneumonie (No. 8), 1mal durch Wiederkehr der Axendrehung (No. 9), 1mal an Ileotyphus (No. 6) und 1mal wahrscheinlich an Meningitis tuberculosa (No. 13).

Bei 2 Kranken, bei denen nach der Laparotomie die Detorsion gelungen war (No. 6, 9), stellte sich einmal gleich nach der Operation, das andere Mal 4 Monate später die Axendrehung wieder von Neuem ein; der eine dieser Kranken starb ohne, der andere nach einer zweiten Operation am dritten Tage, allerdings, wie die Section ergab, an gleichzeitig vorhandenem Ileotyphus.

4 Kranke, bei denen die Detorsion nicht ausgeführt war, da die Axendrehung bei der Operation nicht gefunden wurde, starben bald darauf (No. 11, 19, 20, 21).

Von den beiden Kranken, bei denen die Resection der Flexura sigmoidea vorgenommen war, starb der eine Kranke am 32. Tage in Folge der Perforation eines Magengeschwüres (No. 22), während der andere geheilt wurde, allerdings mit Bildung einer Kothfistel, zu deren Beseitigung die Frau sich bis jetzt noch nicht entschliessen konnte (No. 23).

8 Kranke, bei denen die Enterotomie ausgeführt war, starben alle innerhalb kurzer Zeit (No. 24, 25, 26, 27, 28, 29, 30, 31).

Nochmals sei aber betont, dass aus dieser Angabe von mir nicht der Schluss gezogen wird, dass die Anlegung des künstlichen Afters bei Axendrehung der Flexur überhaupt nichts nützen könne. Wahrscheinlich befinden sich sogar unter denjenigen Personen, bei denen der Anus artificialis wegen Darmverschluss mit glücklichem Erfolge ausgeführt wurde, solche mit Axendrehung des S Romanum.

Bei Betrachtung dieser Erfolge erhält man die Ueberzeugung, dass manche dieser Kranken durch eine frühzeitig ausgeführte Laparotomie oder durch die Resection der Flexur hätten gerettet werden können. Da häufig aus äusseren Gründen der Bauchschnitt nicht immer frühzeitig ausführbar ist, so wird gewiss künftig häufiger, als dies bis jetzt geschehen ist, die Resection der Flexura sigmoidea vorgenommen werden.

Tabellarische Uebersicht der operativ behandelten Axendrehungen der Flexura sigmoidea.

I. Fälle, bei denen die Detorsion nach Ausführung der Laparotomie gelang.

No.	Operateur.	Zeit der Operation.[1])	Patient.		Dauer der Erscheinungen.	Erfolg der Operation.	
			Geschlecht.	Alter.		Heilung	Tod.
1.	Lindstedt.	1879 (?).	M.	52 J.	16 Tage.	Heilung.	—
2.	Liden.	9. 11. 80.	W.	53 J.	9 „	—	Tod am nächsten Tage.
3.	Clark.	20. 2. 83.	M.	32 J.	25 „	Heilung.	—
4.	Atherton.	1883.	M.	56 J.	7 „	—	Tod am 8. Tage.
5.	Obalinski.	18. 9. 84.	M.	20 J.	—	Heilung	—
6.	Obalinski.	17. 1. 85.	M.	20 J.	9 Tage.	—	Tod am 3. Tage.
7.	von Wahl.	30. 8. 85.	M.	40 J.	8 „	—	Tod nach 12 Stunden.
8.	Santvoord.	1886.	M.	45 J.	9 „	—	Tod nach 6 Tagen.
9.	Roser.	1886.	M.	?	—	—	Tod.
10.	Assmuth.	10. 1. 86.	W.	24 J.	59 Stund.	—	Tod nach 60 Stunden.
11.	von Wahl.	1. 5. 87.	M.	68 J.	10 Tage.	—	Tod am 4. Tage.
12.	von Wahl.	20. 5. 87.	M.	37 J.	13 „	—	Tod nach 17 Stunden.

[1]) Falls die Zeit der Operation in den Krankengeschichten nicht angegeben war, wurde die Zeit der betreffenden Publication in dieser Tabelle angeführt.

No.	Operateur.	Zeit der Operation.	Patient. Geschlecht.	Patient. Alter.	Dauer der Erscheinungen.	Erfolg der Operation. Heilung.	Erfolg der Operation. Tod.
13.	Rydygier.	1887.	W.	17 J.	—	—	Tod nach 5 Tagen.
14.	Ussing.	1889.	W.	30 J.	6 Tage.	Heilung.	—
15.	Senn.	13. 10. 89.	M.	36 J.	7 „	Heilung.	—
16.	Braun.	10. 7. 91.	M.	53 J.	10 „	Heilung.	—
17.	Braun.	25. 7. 91.	W.	43 J.	5 „	—	Tod nach 5 Stunden.
II. Fälle, bei denen die Detorsion nach Ausführung der Laparotomie nicht vorgenommen wurde.							
18.	Heiberg.	8. 8. 69.	M.	40 J.	1 Tag.	—	Tod währ. der Operat.
19.	Spencer Watson.	26. 1. 79.	M.	68 J.	7 Tage.	—	Tod am nächsten Tage.
20	Eliasen.	1886.	M.	61 J.	7 „	—	Tod am 3. Tage.
21.	von Wahl.	2. 5. 87.	M.	15 J.	16 „	—	Tod nach 6 Tagen.
III. Fälle, bei denen die Resection vorgenommen wurde.							
22.	von Zoege-Manteuffel.	10. 6. 90.	M.	57 J.	27 Stund.	—	Tod nach 32 Tagen.
23.	Braun.	29. 10. 90.	W.	35 J.	2 Tage	Heilung.	—
IV. Fälle, bei denen die Enterotomie vorgenommen wurde.							
24.	Jobert.	1857.	M.	50 J.	—	—	Tod am folgenden Tage.
25.	Gruber.	1861.	W.	—	—	—	Tod nach 36 Stunden.
26.	Kade.	1867.	M.	Einige 40 J.	5 Tage.	—	Tod nach 26 Stunden.
27.	Kade.	1867.	M.	40 J.	1 Tag.	—	Tod nach 20 Stunden.
28.	Waldenström.	1879.	M.	67 J.	—	—	Tod am folgenden Tage
29.	Dolbeau.	24. 10. ?	M.	51 J.	8 Tage.	—	do.
30.	Staffel.	20. 7. 87.	M.	74 J.	9 „	—	do.
31.	von Wahl.	3. 11. 88.	M.	61 J.	4 „	—	Tod nach 5 Tagen.

I. Fälle, bei denen die Detorsion des Volvulus der Flexura sigmoidea nach Ausführung der Laparotomie gelang.

1) Lindstedt[1]) führte bei einem 52 Jahre alten Manne, der 16 Tage

[1]) Lindstedt, Volvulus flexurae sigmoideae coli. Laparo-Enterotomie. Haalsae. Upsala läkareförenings förhandl. 1879. XIV. — Jahresbericht der

keinen Stuhlgang gehabt, nachdem Ricinusöl, Quecksilber und zweimalige Punction des Darmes ohne Erfolg versucht waren, die Laparotomie in der Medianlinie mittelst eines 11 Ctm. langen Schnittes aus. Der in der Flexura iliaca coli gelegene Volvulus konnte leicht durch Drehung des Darms um sein Mesenterium eingerichtet werden. Da der Darm wegen der schnellen Zusammenziehung der Bauchwand nicht reponirt werden konnte, so wurde er durch einen 3 Ctm. langen Schnitt eröffnet, aus dem sich eine Menge dickflüssiger Faeces entleerte. Die Wunde wurde mit Jobert'schen Nähten vereinigt und der Kranke konnte nach 7 Wochen geheilt entlassen werden.

2) Liden[1]). Eine 53 Jahre alte Frau hatte schon früher an den Erscheinungen des Volvulus gelitten, von denen sie durch Wassereinspritzungen geheilt wurde. Wegen anderweitiger Beschwerden in das Krankenhaus aufgenommen, entstand dort eine 8 tägige Stuhlverstopfung, die auch diesmal wieder durch Wassereingiessungen gehoben wurde. Plötzlich trat dann am 31. October 1880 von Neuem Obstipation ein, die mit heftigen Schmerzen im Leib verbunden war; dazu kam in den nächsten Tagen eine Auftreibung des Abdomens, während gleichzeitig die Kräfte sanken und Delirien auftraten. Am 9. November Schnitt in der Medianlinie, 6 Ctm. über dem Nabel beginnend bis 3 Ctm. oberhalb der Symphyse, dabei kam sogleich die bis zur Grösse eines Magens ausgedehnte Flexura sigmoidea zum Vorschein, die alle Dünndärme bedeckte. Da dieser Darm durch Grösse und Schwere hinderlich war, wurde er durch einen in transversaler Richtung verlaufenden Schnitt geöffnet, durch den eine Menge gelblich-weisser dünner Faeces ausfloss. Zum Schluss wurde diese Oeffnung wieder mit 3 Catgutnähten geschlossen. Die Flexura sigmoidea hatte eine halbe Drehung um das bedeutend verlängerte Mesenterium gemacht. Nachdem die Retorsion leicht gelungen war, wurde die Bauchwunde genäht und eine Drainage eingelegt. Einige Stunden nach der Operation erfolgte eine unwillkürliche massenhafte Fäcalentleerung. Die Kranke war danach frei von Schmerzen, aber äusserst schwach und starb am nächsten Tag.

3) Clark[2]). Am 2. Februar 1883 wurde ein 32 Jahre alter Mann wegen einer seit 7 Tagen dauernden Stuhlverstopfung in die Glasgow royal infirmary aufgenommen. Ausserdem hatte er anfangs Schmerzen in der linken Fossa iliaca, später in dem ganzen Unterleib. Erbrechen war nicht vorhanden. Puls gut, Temperatur normal. Klystiere mit Wasser und Oel blieben ohne Erfolg. Als am 3. und 4. Februar der Meteorismus zunahm, wurde eine Punction des Colon gemacht, durch welche die Eingeweide zusammenfielen und der Kranke sich erleichtert fühlte. Am 5. 10. 13. und 18. Februar wurden diese Punctionen wiederholt. Daneben wurden Injectionen von Morphium gemacht, Salzwassereingiessungen und Einreibungen nebst Massage des Unterleibs aus-

---

gesammten Medicin von Virchow und Hirsch. 1879. II. S. 420. — von Oettingen, l. c. S. 19. Fall 6.

[1]) H. Liden in Borås, Hygiea. XLII. 9. S. 547. Septbr. 1880. — Schmidt's Jahrbücher der gesammten Medicin. 1881. Bd. 192. S. 266.

[2]) H. E. Clark, On a case of obstruction of the bowels due to volvulus treated by abdominal section. Recovery. The Lancet. 1883. II. Oct. 20. p. 678.

geführt, ausserdem am 10. Februar auch $^1/_4$ Stunden lang Electricität versucht. Nachdem die Erscheinungen 25 Tage gedauert hatten, die Ausdehnung des Leibes und die Schmerzen immer zunahmen, wurde am 20. Februar die Laparotomie in Aethernarkose vorgenommen. 8 Zoll langer Schnitt in der Linea alba. Eine zur Weite eines Magens ausgedehnte, mit grossen Mengen von Gas und Kothmassen gefüllte Darmschlinge kam zu Gesicht. Die Axendrehung der Flexura sigmoidea wurde durch drei halbe Umdrehungen von rechts nach links beseitigt. Structurveränderungen waren an dieser Schlinge nicht vorhanden. Das Mesocolon descendens war so lang, dass ein Theil des Colon descendens in der rechten Fossa iliaca gefunden wurde. Um die stark ausgedehnte Schlinge in die Bauchhöhle reponiren zu können, wurden die Därme mit Tüchern, die in warmes Carbolwasser getaucht waren, ausserhalb der Bauchhöhle bedeckt und 5—6mal grosse Mengen Oel und warmes Wasser durch den After eingepumpt, wodurch grosse Mengen festen Stuhles entleert wurden. — Nach dem Erwachen aus der Narkose fühlte sich der Kranke erleichtert; die Heilung kam, abgesehen von einem kleinen Bauchdeckenabscess, gut zu Stande, so dass der Mann 5 Wochen nach der Operation entlassen werden konnte.

4) Atherton[1]). Ein 56jähr. Mann bekam nach Genuss von Kirschen mit den Kernen die Erscheinungen des acuten Darmverschlusses. 7 Tage nach Beginn derselben wurde die Laparotomie gemacht; eine im unteren Winkel zufällig entstandene Verletzung der Blase wurde sofort genäht. Man fand eine Axendrehung im untersten Theile des Colon, die durch Adhäsionen fixirt war, nach deren Durchtrennung der Darm wieder durchgängig wurde und Stuhl auf natürlichem Wege zu Stande kam. Am 8. Tage erfolgte der Tod, wahrscheinlich an Perforationsperitonitis.

5) Obalinski[2]). Ein 20 Jahre alter Geschäftsmann kam zu O. nach einer 40 Meilen weiten Reise wegen gewaltiger Schmerzen im Bauche, die von Zeit zu Zeit auftraten. Die Zunge war belegt, Aufstossen, kein Appetit, Uebligkeit, manchmal Erbrechen, doch nicht mit Koth. Der Bauch war stark aufgetrieben, das Colon transversum ausgedehnt und durch die Bauchdecken gut markirt. Die Anamnese ergab noch, dass der Kranke früher schon in mehrwöchentlichen Abständen an ähnlichen Anfällen gelitten hat, die aber immer nach mehrstündiger Dauer von selber wichen. Da Klysmata ohne Erfolg blieben, wurde am 18. 9. 84 die Laparotomie gemacht, mittelst eines 12 Ctm. langen Schnittes in der Linea alba, dabei entleerten sich ungefähr 200 Grm. dunkler, nicht trüber Flüssigkeit aus der Bauchhöhle. Wegen grosser Ausdehnung des Dickdarmes musste dieser mit einem Probetroicart punctirt werden, durch den flüssiger Koth und Gase austraten. Zur besseren

[1]) A. B. Atherton, Case of internal strangulation of the bowels. Laparotomy. Boston Med. and Surg. Journ. 1883. June 7. — Jahresbericht der gesammten Medicin von Virchow und Hirsch. — von Oettingen, l. c. S. 26. Fall 18.

[2]) Obalinski, Beitrag zur Laparotomie bei interner Darmocclusion. Wiener med. Presse. 1884. No. 48. S.-A. S. 2. — von Oettingen, l. c. S. 21. Fall 11.

Erkennung der Ursache des Hindernisses wurde das ganze Darmconvolut mit einem gespannten Strang, den man fühlte, hervorgezogen, letzterer ergab sich als das zweimal um sich selbst gedrehte Mesocolon, ersteres als eine Axendrehung der Flexura sigmoidea. Nach Detorsion dieser Schlinge entleerte sich stinkender Stuhl. Bauchnaht in 3 Etagen. Bald nach der Operation erfolgte wieder Stuhl und die Heilung ging so gut von Statten, dass der Kranke am 10. Tage entlassen werden konnte.

6) Obalinski[1]). Der soeben erwähnte Kranke wurde etwa 4 Monate später, am 16. 1. 85, wieder aufgenommen, da er seit 8 Tagen von Neuem an Occlusionsbeschwerden litt. Starker Meteorismus, deutliche Vorwölbung der Darmschlingen nebst Aufstossen, Leibschmerzen und Stuhlverstopfung waren vorhanden. Bei der am 17. Januar vorgenommenen Laparotomie fand Obalinski die Flexura sigmoidea wieder zweimal um die Mesenterialaxe gedreht. Zur Retorsion mussten das S Romanum und die ausgedehnten Dünndärme aus dem Abdomen herausgenommen werden, um letztere reponiren zu können, wurden sie punctirt. Da die Punctionsöffnungen sich nicht spontan schlossen, mussten sie genäht werden. Stuhlgang erfolgte gleich nach der Operation und in der folgenden Nacht. Am 19. Januar trat plötzlich Collaps ein, verbunden mit grösserer Tympanites und fadenförmigem Puls. In der folgenden Nacht starb der Kranke.

Die Section ergab, dass die Punctionsstellen verklebt waren, ferner eine 3 Querfinger über dem Blinddarm in dem Ileum gelegene 2 Ctm. lange und $^1/_2$ Ctm. breite Perforationsöffnung mit zerfetzten Rändern, welche nach Aufschlitzung des Darmes der Mitte eines die ganze Mucosa und Muscularis einnehmenden Zwanzigkreuzergrossen Geschwüres entsprach. Weiterhin waren noch andere Zeichen von Ileotyphus vorhanden. Die Flexur war 60 Ctm. lang und hatte sich allein bei der Axendrehung betheiligt, sie liess sich leicht durch Umdrehen in die bei der Operation gefundene pathologische Stellung zurückbringen.

7) von Wahl[2]). „Achttägige Dauer der Occlusion. Diagnose: Axendrehung der Flexur. Laparotomie. Beseitigung der Torsion. Tod 12 Stunden post operat. Lungenödem. Gangrän des Darmes.“ — Ein 40 Jahre alter Mann erkrankte am 22. August 1885 an Stuhlverstopfung, welche 5 Tage dauerte ohne erhebliche Beschwerden zu verursachen. Da früher ähnliche Anfälle vorhanden waren, nahm der Kranke zunächst keine ärztliche Hülfe in Anspruch. Nach der Darreichung von Abführmitteln am 27. August stellten sich heftige Leibschmerzen, Auftreibung des Leibes und intercurrentes Erbrechen ein. Bei der Aufnahme des Kranken in die med. Klinik am 29. Aug. wurde eine colossale Auftreibung des Unterleibes, in der linken Inguinalgegend eine stärkere Resistenz und Dämpfung nachgewiesen. Kein Erbrechen. Kräfte-

[1]) Obalinski, Seltener Fall von wiederholt wegen innerer Darmocclusion vorgenommener Laparotomie. Wiener med. Presse. 1885. No. 7. S.-A. — von Oettingen, l. c. S. 21. Fall 12.

[2]) Ed. von Wahl, Zur Casuistik der Laparotomieen und Enterostomieen bei Darmocclusion. St. Petersburger med. Zeitschrift. 1886. No. 19. S. 173. — von Oettingen, l. c. S. 26. Fall 19.

zustand gut. Rectum leer. Da auf Oeleingiessung kein Stuhlgang erfolgte, wurde das Colon transversum punctirt. Am 29. Aug. stiess die Sonde 50 Ctm. vom After entfernt auf ein Hinderniss, das am folgenden Tage überwunden werden konnte, so dass eine grosse Menge scheusslich stinkender Gase sich entleerten. Nochmalige Punction des Colon transversum. Nachmittags kam der Kranke auf die chirurgische Klinik und dort machte von Wahl, da das Hinderniss im Dickdarm angenommen wurde, zunächst einen probatorischen Einschnitt nach Fine in der linken Regio lumbalis. Da die median eingeführte Hand eine prall geblähte, unbewegliche Schlinge fühlte, die von der Wurzel des Colon descendens aufstieg, wurde die Diagnose auf Axendrehung der Flexura sigmoidea gestellt. Daraufhin wurde die Lumbalwunde geschlossen und die Laparotomie in der Linea alba gemacht. Die colossal ausgedehnte, schwärzlich verfärbte Flexur trat vor; dieselbe hatte an ihrer Wurzel eine Torsion gelitten und zwar in der Weise, dass der obere Schenkel sich einmal vollständig um den unteren Schenkel herumgedreht hatte und wieder nach links zu liegen kam. Nach der leicht ausführbaren Zurückdrehung entleerte sich eine grosse Menge fäcaler Flüssigkeit mit Oel gemischt. Da die Entleerung der Schlinge aber nicht vollständig war, wurde sie nach aussen gelagert, an ihrem Scheitel eröffnet und mit doppelreihiger Naht wieder geschlossen. 12 Stunden später erfolgte unter Collapserscheinungen der Tod.

Bei der Section fand man im Abdomen eine reichliche Menge übelriechender sanguinolenter Flüssigkeit, Peritoneum theilweise fibrinös belegt; Dünndarmschlingen zum Theil mit einander verklebt. Die Schlinge des S Romanum leer und schlaff, die Wandungen sehr morsch, von blaurother, theilweise grünlicher Farbe, am Uebergang zum Colon descendens und Rectum verengt. Die Wurzel des dazu gehörigen Mesocolon zeigte einen Schnürring, war geschwellt und hämorrhagisch infiltrirt. Die Schleimhaut der Flexur zeigte intensive blaue Verfärbung, die theilweise in schwarz überging, oder einen grünlichen Schimmer annahm, zugleich war die Darmwand sehr dick. Im unteren Theil des Colon descendens fehlte zum Theil die Schleimhaut, so dass die Muscularis bloss lag.

8) Santvoord[1]). Ein 45jähr. Geisteskranker bekam plötzlich absolute Stuhlverhaltung, Tenesmus, immer grössere Auftreibungen des Leibes mit geringer Empfindlichkeit aber ohne Erbrechen. Da Drastica und hohe Eingiessungen ohne Erfolg blieben, wurde am 9. Tage der Erscheinungen die Laparotomie gemacht, die stark ausgedehnten Därme behufs Entleerung von Gasen wiederholt mit einer Aspirationsnadel punctirt und ein Volvulus der Flexura sigmoidea leicht gelöst. Tod nach 6 Tagen. Als Todesursache fand sich bei der Autopsie Pneumonie, aber keine Peritonitis.

---

[1]) Santvoord, Volvulus of the sigmoid flexure relieved by operation. Death from pneumonia six days later. New York Med. Record. 1886. March 20. — Jahresbericht für die gesammte Medicin von Virchow und Hirsch. 1886. II. S. 435. — von Oettingen, l. c. S. 21. Fall 13.

9) Roser[1]) hatte bei einem Kranken leicht einen Volvulus der Flexur gelöst, so dass Stuhlgang erfolgte. Am nächsten Tage kehrte die Obstruction wieder, da sich, wie die Autopsie ergab, die Achsendrehung von Neuem wieder hergestellt hatte.

10) Assmuth. In der Sitzung St. Petersburger Aerzte vom 18. Febr. 1885 machte Barthel[2]) Mittheilung von einer durch Assmuth wegen Volvulus ausgeführten Laparotomie.

Am 9. Januar 1886 wurde in das Obuchowhospital eine 24 Jahre alte Gravida aufgenommen, die zwei Tage zuvor nach dem Heben eines schweren Korbes plötzlich heftige Schmerzen im Leib und bald darauf stürmisches Erbrechen bekommen hatte. Durch Anlegen der Zange wurde ein todter Knabe entwickelt. Barthel sah die Kranke am 10. Januar und fand einen Leibesumfang von 96 Ctm., Stand des Diaphragma so hoch, dass die Leberdämpfung schon an der 3. Rippe begann; der Leib war sehr gespannt, aber wenig empfindlich. Ueber dem Nabel und etwas nach links und unten fand man eine besonders resistente und gespannte Partie. Stuhl fehlte, zweimal war Erbrechen vorhanden und durch die Kussmaul'schen Magenausspülungen wurde Koth entleert. Assmuth machte 59 Stunden nach Beginn der Erscheinungen die Laparotomie, wobei gleich die stark geblähte Flexura sigmoidea vorstürzte; nachdem dieselbe $1\frac{1}{2}$ mal umgedreht war, entwichen Gase, so dass sie an Umfang abnahm. Nach Injection von Thymollösungen in den After stürzten bald dünne Kothmassen und Gase heraus, während der Puls sich hob. Am Tage darauf fühlte sich die Kranke anfangs leichter, doch wurde der Puls bald wieder schwach, so dass die Kranke etwa 60 Stunden nach der Operation starb.

Die Section ergab einen gelösten Volvulus, allgemeine purulente Peritonitis; der Darm zeigte keine gangränösen Partien, wohl aber eine scharfe Einschnürungsstelle.

11) von Wahl[3]). Ein 68 Jahre alter Mann aus Dorpat hatte seit dem 20. April 1887 Stuhlverstopfung und ausgesprochene Occlusionserscheinungen. Die geblähte Flexur war durch die gespannten Bauchdecken leicht zu fühlen und zu sehen. Am 1. Mai führte von Wahl die Laparotomie aus, mittelst eines 14 Ctm. langen Schnittes in der Linea alba. Bei Eröffnung der Bauchhöhle floss klare seröse Flüssigkeit ab. Der Mastdarmschenkel der Flexur hatte sich nach oben und links gedreht und so das Darmlumen verschlossen. Die Flexur wurde durch die Punction entleert und die Oeffnungen durch Lembert-Czerny'sche Nähte geschlossen. Ausserdem fand sich serofibrinöse Peritonitis, keine Gangrän. Am 3. Mai erfolgte reichlicher Stuhl-

---

[1]) W. Roser, Zur Laparotomie bei Ileus. Deutsche med. Wochenschrift. 1886. No. 5 u. 6. S.-A. S. 9.

[2]) Assmuth, St. Petersburger med. Wochenschrift. 1886. No. 16. — von Oettingen, l. c. S. 28. Fall 24.

[3]) E. von Wahl, Die Laparotomie bei Axendrehungen des Dünndarmes. Archiv für klin. Chirurgie. 1889. Bd. 38. S. 243. — von Oettingen, l. c. S. 23. Fall 17.

gang. Parotitis und Athembeschwerden traten aber auf und am 5. Mai erfolgte der Exitus letalis.

Die Autopsie ergab reponirte Drehung der Flexura sigmoidea um die Mesenterialaxe. Oedem der Darmwandungen, leichte Erosionen der Schleimhaut, an der Verdrehungsstelle circumscripte fibrinöse hämorrhagische Peritonitis im Bereiche des S Romanum. Metastatische Pneumonie mit gangränösem Zerfall links. Jauchige und fibrinöse Pleuritis linkerseits. Trübung des Herzens, der Leber und der Nieren.

12) von Wahl[1]). Ein 37 Jahre alter Kranker hatte öfters an Obstipation und Schmerzen in der Herzgegend gelitten, meist gingen diese Anfälle aber in 2 Tagen vorüber. Am 7. Mai 1887 kam ein neuer Anfall, der aber andauerte, so dass der Kranke am 20. Mai die chirurgische Klinik in Dorpat aufsuchte, woselbst auch am gleichen Tage die Laparotomie ausgeführt wurde. Nachdem das Abdomen durch einen 20 Ctm. langen Schnitt eröffnet war, entleerte sich gelbe, trübe, flockige, übelriechende Flüssigkeit mit fäculent riechenden Gasen. Darauf fand sich eine Drehung des oberen Schenkels der Flexur um den unteren von 360° und eine Perforation an der Torsionsstelle. Da wegen ausgebreiteter Gangrän Rettung unmöglich schien, wurde die Operation unterbrochen und der Kranke starb am 12. Mai Mittags 12 Uhr.

Bei der Section fand sich im kleinen Becken trübe, mit Fibrinflocken gemischte, fäculent riechende Flüssigkeit. Die Flexura sigmoidea hatte eine Drehung von 360° um ihre Mesenterialaxe ausgeführt. Beide Schenkel waren strangulirt und perforirt. Das Mesocolon der Flexur war narbig verdickt, hyperämisch, ecchymosirt, aber nicht gangränös, stark verlängert, an der Basis sehr schmal. Im Coecum, Colon ascendens, transversum und descendens enorme Mengen dünnbreiiger, eigelber Faeces; die Flexur war mit ähnlich beschaffenen Faeces gefüllt, ihre Mucosa nekrotisch, mit Geschwüren besetzt.

13) Rydygier[2]). Ein 17 Jahre altes Fräulein hatte schon seit 3 Jahren öfters an Schmerzen in der linken Bauchseite und an trägem Stuhlgang gelitten. Die letzte Krankheit soll mit starken Schmerzen in der linken Seite nach dem Heben eines schweren Waschkorbes entstanden sein. Der Leib nahm immer mehr an Umfang zu, aber weder durch Wassereingiessungen noch durch Abführmittel konnte Stuhlgang erzielt werden; am 5 Tage trat dann noch Erbrechen auf, das trotz Anwendung der Magenpumpe fortdauerte.

Bei Eröffnung des Abdomens in der Mittellinie durch einen von dem Nabel bis zur Symphyse reichenden Schnitt fanden sich die Gedärme sehr ausgedehnt, das Peritoneum entzündet, dabei ein serös-fibrinöses Exsudat. Die Därme fielen, nachdem sie an zwei Stellen angestochen waren, zusammen, die Einstichstellen wurden genäht. Beim Eingehen mit der Hand fand sich die Flexura sigmoidea so umgedreht, dass das Ende des Colon descendens

---

[1]) von Oettingen, l. c. S. 34. Fall 31.

[2]) Rydygier, Beitrag zur operativen Behandlung innerer Darmeinklemmungen. Archiv für klin. Chirurgie. 1887. Bd. 36. S. 198. — von Oettingen, l. c. S. 22. Fall 16.

vor dem Rectum lag. Nachdem die Drehung aufgehoben war, sank der geblähte Darm um ein geringes zusammen, so dass die Bauchwunde nur mit Mühe geschlossen werden konnte. Abends erfolgte auf Wassereinlauf Stuhl. Anfangs war der Verlauf gut, dann trat aber Unruhe, Irrereden und erhöhte Temperatur auf, es folgte vollkommene Bewusstlosigkeit mit Krämpfen, Ausstossen unarticulirter Laute. Nachdem noch einmal Stuhl erfolgt war, starb die Kranke am 5. Tage nach der Operation.

Rydygier nimmt als Todesursache eine Meningitis tuberculosa an.

14) Ussing[1]). Eine 30 Jahre alte, früher immer gesunde Frau bekam Ileus. Nachdem Clysmata, Opium und Morphium vergeblich angewendet waren, wurde am 6. Tage in der Linea alba die Laparotomie gemacht. Das enorm ausgedehnte S Romanum kam in der Wunde zum Vorschein und wurde punctirt, die Stichöffnung mit einer Catgutsutur geschlossen. Die darauf gefundene Axendrehung der Flexura sigmoidea wurde leicht reponirt. Am anderen Tage Stuhlgang. Heilung.

15) Senn[2]). Ein 36 Jahre alter Zimmermann, der früher stets gesund war, nur manchmal Anfälle von Obstipation hatte, wurde am 13. October 1889 in das Milwaukee-Hospital aufgenommen, da er am 6. October plötzlich heftige Schmerzen in der Mitte und auf der linken Seite des Leibes bekommen hatte, die in den nächsten Tagen bald heftiger, bald geringer waren. Ausserdem klagte der Mann über Appetitlosigkeit, hatte aber weder Uebelkeit noch Erbrechen; der Leib wurde voller, da kein Stuhl und keine Flatus abgingen. Wegen dieser Erscheinungen machte Senn am 13. October die Laparotomie mit einem in der Linea alba vom Nabel bis zur Symphyse reichenden Schnitt. Beim Eingehen mit der Hand wurde die sehr ausgedehnte und um ihre Axe gedrehte Flexura sigmoidea gefunden. Nach Erweiterung des Schnittes wurden die Därme aus dem Abdomen hervorgeholt und in heisse aseptische Compressen eingeschlagen. Die Dünndärme waren bedeutend ausgedehnt. Die gedrehte Schlinge maass 18 Zoll im Umfang, ihre Wände erschienen von der Dicke von Pergamentpapier, sie konnte leicht in ihre normale Lage zurückgebracht werden. Wegen der starken Ausdehnung der Schlinge wurde dieselbe durch eine 1 Zoll lange Incision eröffnet, aus der sich Gase und geringe Mengen flüssiger Fäcalmassen entleerten, ausserdem wurde auch noch das ganze Colon von seinem Inhalt entleert. Der Schnitt in der Flexur wurde durch 2 Reihen Silbersuturen geschlossen. Das mindesten 8 Zoll lange Mesenterium wurde durch eine Naht um mehr als die Hälfte verkürzt. Nach 3 Wochen konnte der Kranke geheilt entlassen werden.

16) Braun, s. Krankengeschichte S. 10.

17) Braun, s. Krankengeschichte S. 15.

---

[1]) Ussing, Ileus, fremkaldt ved Axedreining of S Romanum. Laparotomie. Helbredelse. Hosp. tid. 1889. R. 3. Bd. 6. p. 501. — Jahresbericht für die gesammte Medicin von Virchow und Hirsch. 1889. II. S. 528.

[2]) N. Senn, The surgical treatment of volvulus. The Med. News. 1889. Nov. 30. S.-A. Volvulus of the sigmoid flexure; laparotomy; recovery. p. 23.

II. Fälle, bei denen die Detorsion des Volvolus der Flexura sigmoidea nach Ausführung der Laparotomie nicht vorgenommen wurde.

18) Heiberg[1]). Ein 40 Jahre alter Mann bekam am 7. August 1869 während der Arbeit heftige Schmerzen im Unterleib, der rasch anschwoll und empfindlich wurde; ausserdem gesellte sich dazu heftiges Erbrechen. Heiberg nahm am 8. August die Eröffnung des Abdomens mittelst eines in der Mittellinie zwischen Nabel und Symphyse gelegenen 4 " langen Schnittes vor; die stark geblähten bläulich aussehenden Därme, welche vordrängten, wurden punctirt, aber der Kranke starb vor Vollendung der Operation.

Bei der Section fand sich oberhalb des Promontorismus eine Achsendrehung des Ileums, in der Art, dass der Jejunaltheil vor dem Ileocoecaltheil lag und um die halbe Achse gedreht war. Der während der Operation punctirte Darmtheil war spärlich mit Luft gefüllt, nicht prall, aber etwas gespannt. Um die Wurzel dieser Achsendrehung lag eine zusammengeschnürte Stelle der Flexura sigmoidea, die zuerst rings um die Wurzel von rechts nach links, dann mit einem blinden Ende von links nach rechts ging und unterhalb des Anfangs derselben herabkroch. Der hier hervorgekommene Scheitel der Flexura sigmoidea war jetzt wieder um die halbe Achse gedreht, war prall und stark mit Luft gefüllt. Der ganze Knoten wurde nach Resection der abgeschnürten Flexura sigmoidea durch einen ganz geringen Zug am Colon descendens sehr leicht gelöst.

19) Spencer Watson[2]). Ein 68 Jahre alter Uhrmacher, der früher an Obstipation gelitten hatte, wurde am 26. Januar 1879 in das Krankenhaus aufgenommen, da er seit dem 19. Januar an heftigen Schmerzen im Unterleibe, hauptsächlich in der Nabelgegend und an Erbrechen litt. Bei der Aufnahme war der alte Mann sehr collabirt, hatte einen kleinen irregulären Puls; links war eine Scrotalhernie und rechts eine Inguinalhernie nachweisbar. In der linken Lenden- und Inguinalgegend konnte eine gute umschriebene etwa orangegrosse Schwellung gefühlt werden. Spencer Watson machte zuerst einen Explorativschnitt in die Scrotalhernie, den er nach oben erweiterte, nachdem er keine Einklemmung gefunden hatte. Aus der Wunde fielen die Eingeweide vor, die schnell zurückgebracht werden konnten blutig aussehende, foetide, fast fäculent riechende Flüssigkeit floss dabei ab. Auf der rechten Seite wurde in der Tiefe der Bauchhöhle ein zwei faustgrosser geblähter Darm und gegen das Promontorium zu ein festes rundes Band, über dessen Natur nichts bestimmt werden konnte, gefunden. Während etwa 3 Ellen Darm unterdessen aus der Bauchhöhle vorgefallen waren, die nur mit Mühe zurückgebracht werden konnten, collabirte der Kranke so, dass die Operation

---

[1]) Heiberg Jacob: Ueber innere Incarceration. Archiv für pathologische Anatomie. 1872. Bd. 54. S. 30; v. Oettingen l. c. S. 29, Fall 25. —

[2]) Spencer Watson W.: A case of strangulation of the bowel from twisting of the sigmoid flexure. Med. Times and Gazette 1879. II. p. 31.

aufgegeben und die Wunde zugenäht werden musste. Um 4 Uhr des folgenden Morgens starb der Kranke.

Bei der Section zeigte sich, dass die im Leben nachweisbare Schwellung die colossal ausgedehnte gedrehte und strangulirte Flexura sigmoidea war; die Geschwulst, die man zuerst sah, war dunkelroth und hatte die Grösse eines Kindskopfes; das Ligament, welches man gefühlt hatte, war das stark gedrehte Mesocolon. Ausserdem fand man in dem Abdomen und im kleinen Becken noch grosse Mengen blutiger Flüssigkeit. Die strangulirte Schlinge maass einige Fuss in der Länge und war nahe der Mortification.

20) Eliasen[1]). Seit 7 Tagen litt der 61 Jahre alte Mann an Brucheinklemmung. Bei der Herniotomie wurde eine kleine Dünndarmschlinge reponirt. Das Erbrechen hörte auf aber die anderen Symptome blieben zurück. Am 3 Tage starb der Kranke.

Bei der Section fand sich ein Volvulus der Flexura sigmoidea, die ein ungewöhnlich langes Mesocolon hatte.

21) v. Wahl[2]). Der 15 Jahre alte Kranke soll vor 10 Tagen plötzlich nach schwerer Feldarbeit erkrankt sein, zur Obstipation soll sich bald Schmerzen im Leib, Erbrechen, Meteorismus und Harnbeschwerden hinzugesellt haben. Am 26. April war der Leib stark aufgetrieben und hart anzufühlen. Oberhalb des Nabels sah man eine Furche quer verlaufen und an beiden Enden nach unten umbiegen. Eine zweite Furche verlief parallel der ersteren unterhalb des Nabels, so dass eine hufeisenförmige Figur entstand, deren Concavität nach links unten gerichtet war. Da absolute Obstipation bestand, wurde am 2. Mai mittelst eines 16 Ctm. langen Schnittes in der Linea alba die Laparotomie gemacht. Zunächst zeigte sich eine ausgedehnte Dickdarmschlinge. Die eingeführte Hand erkannte, dass die beiden Schenkel der Flexur normal lagen, dass aber zwischen ihnen und der vorderen Bauchwand eine straff gespannte Dünndarmschlinge hindurch lief, um sich vorn in das kleine Becken zu versenken. Die Dünndarmschlinge konnte leicht nach oben gelagert werden. Nach Punction, Entleerung und Naht der geblähten Flexur gelang die Reposition leicht.

Am Abend des 8. Mai starb der Kranke.

Bei der Section fand sich eine Achsendrehung von 360° um die Mesenterialaxe, Darmverschluss, Ueberfüllung der oberhalb gelegenen Darmpartien mit Fäcalmassen und Gas. Zahlreiche Druckgeschwüre im Dünndarm, Dickdarm und der Flexur. Septische Peritonitis, multiple, lobuläre Pneumonie.

III. Fälle in denen die Resection des Volvulus der Flexura sigmoida vorgenommen wurde.

22) v. Zoege-Manteuffel[3]). Ein 57 Jahre alter Mann empfand am 9. Juni 1890 beim Pflügen plötzlich einen heftigen Schmerz im Abdomen mit

[1]) Eliasen: Fall of ileus. Hygiea 1886 p. 778. Jahresbericht über die Fortschritte der gesammten Medicin von Virchow und Hirsch 1887. II. S 522.

[2]) v. Oettingen: l. c. S. 30, Fall 29.

[3]) W. von Zoege-Manteuffel: Zur Diagnose und Therapie des Ileus. Arch. für klinische Chirurgie 1891. Bd. 41. S. 579.

Auftreibung desselben. Da auf Wassereingiessungen, Magenausspülungen und Darmpunctionen kein Stuhlgang herbeigeführt wurde, kam der Kranke am folgenden Tag in die Dorpater chirurgische Klinik. Auch da blieben die Erscheinungen; Erbrechen und Singultus traten nicht ein. Am 10. Juni (27 Stunden nach Beginn der Erkrankung) wurde die Laparatomie mit einem vom Processus xiphoideus bis zur Symphyse reichenden Schnitt gemacht. Während klares, blutig braun gefärbtes Serum, specifisch riechendes „Bruchwasser" ausfloss, wurde die bis zur Mamilla reichende, schwarzgrün aussehende gangränöse, riesig ausgedehnte Flexur hervorgezogen. Nach Anschneidung derselben und nach Entleerung ihres aus Gas und wenig blutiger Flüssigkeit bestehenden Inhalts erkannte man eine Drehung der Flexura sigmoidea um etwa 330°, der oberhalb der Achsendrehung gelegene Darm zeigte durchaus normalen Füllungszustand. Darauf wurde die Resection der Flexur in der Weise gemacht, dass das Colon descendens mit 2 elastischen Ligaturen versehen wurde, zwischen denen der Darm etwa 3—4 Ctm. oberhalb des gangränösen Theiles durchtrennt, das Mesocolon abgebunden wurde. Nun versuchte man das durchschnittene Ende des Colon descendens durch eine in die Lende angelegte Oeffnung herauszuführen, da dies aber ohne erhebliche Knickung und Zerrung oder Loslösung vom Mesenterium nicht möglich war, wurde die seitliche Darmwand eingenäht, die Eröffnung der Darmschlinge aber erst nach Schluss der Bauchwunde vorgenommen. Der centrale und periphere Stumpf des Darms wurde eingestülpt, übernäht und versenkt.

Anfangs war der Verlauf ein guter, nur trat am 19. Juni in der Gegend des rechten, mittleren Lungenlappen eine Dämpfung auf, die aber bald wieder verschwand; am 27. Juni ging Blut mit dem Stuhlgang und aus dem After ab. Am 11. Juli (32 Tage nach der Operation) collabirte der Kranke plötzlich und starb in Folge der Perforation eines Ulcus rotundum ventriculi.

Die Section ergab: Perforirtes einfaches Geschwür der kleinen Curvatur des Magens; eiterige Perforativ Peritonitis, Anus praeternaturalis am Colon descendens. Resection der Flexura sigmoidea mit Bildung eines narbigen Communicationsweges zwischen beiden Darmenden. Eiterige Infiltration der Mucosa und submucosa recti. Abgekapselte mit der Lichtung des Narbenrohrs communicirende Eiterheerde im kleinen Becken. Arrosion einer grösseren Arterie in der Wand einer solchen Eiterhöhle. Blutung im Colon und Rectum. —

23) Braun s. Krankengeschichte I. S. 2.

IV. Fälle von Enterotomie bei Achsendrehung der Flexura sigmoidea.

24) Jobert [1]). Ein 50 Jahre alter Mann, der lange an Hämorrhoiden litt, wurde, nachdem er 13 Tage an Stuhlverstopfung gelitten hatte, mit beträchtlich aufgetriebenem, aber wenig schmerzhaftem Leib in das Hospital aufgenommen. Seit 10—11 Tagen war Erbrechen hinzugetreten, die erbrochenen

[1]) Trousseau: Gazette des hôpitaux 1857, No. 51. Schmidt's Jahrbücher der gesammten Medicin 1857. Bd. 96. S. 210; v. Oettingen l. c S. 16 Fall 1; Liébaut, Marcel: Du volvulus de l'S iliaque du colon. Thèse de Paris 1882. p. 73.

Massen waren gallig kothartig. Ausserdem hatte der Kranke einen kleinen Puls und das Gefühl grosser Angst. Jobert machte gegen seinen Willen auf die dringendsten Vorstellungen von Trousseau die Anlegung des künstlichen Afters; bei der Eröffnung des Darms entleerte sich eine ziemliche Menge Gas und Flüssigkeit. Nachts trat choleraähnliche Diarrhoe auf, der Puls wurde äusserst frequent, es erfolgte Erbrechen, Schüttelfröste und am folgenden Tag der Tod.

Die Autopsie ergab, dass der Dünndarm in seiner untersten Partie eröffnet war; das S romanum durch Gas enorm ausgedehnt, erschien 4 bis 5 mal länger als gewöhnlich, dasselbe war verdreht, so dass seine rechte Krümmung sich links, die linke dagegen rechts befand, ausserdem wurde es noch durch das umgeschlagene Mesocolon strangförmig eingeschnürt. Der Dünndarm war zusammengefallen, da sein Inhalt sich durch den Anus artificialis entleert hatte.

25) Gruber[1]) demonstrirte in der Sitzung des deutschen ärztlichen Vereins in St. Petersburg am 16. October 1861 das Präparat einer unter Symptomen von Ileus und Peritonitis gestorbenen Frau, bei der alle Mittel der Therapie vergeblich angewendet waren, so dass bei wachsender Lebensgefahr Gruber die Enterotomie vorgenommen hatte. Zwei Zoll von und über der linken Spina ilei anterior wurde die Bauchhöhle in schräger Richtung von Aussen nach Innen durch einen Schnitt eröffnet, der vor der Wunde liegende Schenkel der Flexura sigmoidea blossgelegt, ein freies Stück derselben vorgezogen und nach sorgfältiger Befestigung mit 7 Nadeln und Umschlingung geöffnet; sogleich stürzten Unmassen von flüssigem Kothe hervor. Nach 36 Stunden erfolgte der Tod.

Das Präparat zeigt ausser den Zeichen verbreiteter Peritonitis eine zweimalige Drehung der Flexura sigmoidea um das Colon ascendens und die eigene Axe. Der künstliche After war bereits durch Spuren frischen Exsudates mit der Bauchwand verklebt; eine Diabrose des Darms war nicht vorhanden. Gruber meint, dass bei dieser verzweifelten Krankheit die frühzeitig vorgenommene Operation gerechtfertigt erscheine.

26) Kade[2]). Ein in den 40. Jahren stehender Kranker kam nach 5tägiger hartnäckiger Stuhlverstopfung in das Hospital. In dem hochgradig tympanitisch aufgetriebenen Unterleib zeichnete sich eine vorzugsweise ausgedehnte Darmschlinge aus, welche von der linken Fossa iliaca nach rechts oben zum Nabel und der Herzgrube in die Höhe stieg und sich dann nach links wieder zurück wandte. Das früher vorhandene Erbrechen hatte am Tage vor der Aufnahme aufgehört, nur Aufstossen, starker Collaps, Cyanose, sehr erschwertes Athmen waren geblieben. Da ölige Abführungen und hoch hinaufgeführte Klystire keinen Erfolg gehabt, wurde gleich am Morgen nach der Aufnahme zur Anlegung des Anus artificialis nach Fine geschritten. Nach Durchtrennung des Bauchfells drängte gleich der Dickdarm vor, aus dem

[1]) St. Petersburger medicinische Zeitschrift 1862. Band 3, S. 151; v. Oettingen l. c. S. 86, Fall 125.

[2]) Kade: St. Petersburger medicinische Zeitschrift 1867. Bd. 12, S. 167. v. Oettingen l. c. S. 17, Fall 2.

sich nach seiner Eröffnung breiige und feste Kothmassen entleerten, zu deren besseren Herausbeförderung Injectionen von warmem Wasser mittelst elastischen Katheters gemacht wurden. 26 Stunden nach Ausführung der Operation trat der Tod ein.

Bei der Section fand man das S romanum in seinem Stiele abgeschnürt, indem sich der Mastdarmschenkel $1\,^1/_2$ mal um den Colonschenkel gedreht hatte; ersterer enorm erweitert lag der vorderen Bauchwand fest angelöthet an und nahm das ganze mittlere Dritttheil der Vorderfläche des Unterleibs ein; der Colonschenkel lag nach links und hinten. Die ganze Flexura iliaca war gangränös zerfallen.

27) Kade[1]). Am Tage vor der Aufnahme in das Krankenhaus erkrankte der 40 Jahre alte Patient unter dem Zeichen acuter Peritonitis mit Schmerz im Unterleib und Verstopfung. Der Puls war klein und beschleunigt, die Temperatur erhöht. Tympanites war besonders im Colon transversum vorhanden. Erbrechen war nur einmal nach dem Einnehmen von Ol. ricini erfolgt. Am folgenden Tag war die Tympanites geringer, nahm aber am 3. Tage wieder zu, so dass ein Anus artificialis nach Fine angelegt wurde. Nach Eröffnung des Peritoneums strömten mit Detonation stinkende Gase und seröseiterige Flüssigkeit aus, die vorderste Darmschlinge wurde vorgezogen und eröffnet, aber nur wenig Koth entleerte sich aus ihr. Der Tod erfolgte 20 Stunden später.

Die Autopsie ergab, dass der Mastdarmschenkel um den Colonschenkel geschlagen war; die Flexura iliaca lag in der linken Lumbalgegend; die ganze Vorderfläche des Unterleibs war von den enorm ausgedehnten Dünndarmschlingen eingenommen, hinter diesen lag der Dickdarm, namentlich das colossal ausgedehnte Colon transversum. Der künstliche After war an der Flexur selbst angelegt am Uebergang des Colon in den Mastdarmschenkel. Die abgeschnürte Flexur war also an die Bauchwand fixirt, so dass eine spontane Reduction der Achsendrehung durch die Operation unmöglich gemacht war. Dicht über und unter der abgeschnürten Stelle fanden sich bereits nekrotisirte und perforirte Darmpartien, durch welche ein Austritt von Gas und Darminhalt in die Bauchhöhle statt gefunden hatte.

28) Waldenström[2]). Bei einem 67 jährigen Mann wurde die Enterotomie nach Nélaton in der rechten Weiche gemacht. Der Darm, der getroffen wurde, war leer und Nichts kam heraus. Der Patient starb am nächsten Tag.

Bei der Section zeigte sich die Flexur um ihr Mesenterium gedreht; die Drehungsstelle bildete einen ziemlich harten Strang, der 4 Ctm. lang war. Der Darm konnte sehr leicht wieder zurückgedreht werden, da keine Adhärenzen vorhanden waren.

---

[1]) Kade: St. Petersburger medicinische Zeitschrift 1867. Bd. 12, S. 167. v. Oettingen S. 86.

[2]) J. A. Waldenström: Volvulus. Laparo-Enterotomie. Mors. Upsala läkareförenings förhandl. 1879. Bd. 14. S. 501. Jahresbericht über die Fortschritte der gesammten Medicin von Virchow und Hirsch 1879. Bd. II. S. 420.

29) Dolbeau[1]). Ein 51 Jahre alter Mann, der immer an Verstopfung litt, erkrankte am 15. October und entleerte erst am 19. October ein wenig Stuhl. Bei der Aufnahme in das Krankenhaus am 21. October war der Leib bei Druck wenig schmerzhaft, aber stark aufgetrieben, und lebhafte peristaltische Bewegungen zeigend. Puls und Temperatur normal; Erbrechen war nicht vorhanden. Da ohne Erfolg Eis, Opium und Klystiere angewendet wurden, machte Dolbeau am 24. October die Enterotomie auf der rechten Seite parallel dem Lig. Poupartii. Aus der Bauchhöhle floss gelbliche Flüssigkeit ab. Eine ausgedehnte Darmschlinge wurde gefasst, jedoch zerriss der Faden, so dass eine andere Schlinge in dem äusseren Theil der Wunde eingenäht werden musste. Nach Incision des Darmes kam eine grosse Menge Koth, aber verhältnissmässig wenig Gas. Trotz guten Kothabflusses collabirte der Kranke und starb am folgenden Tag. Bei der Autopsie fand man einen serös eiterigen Erguss in die Bauchhöhle; die Flexura sigmoidea hatte eine Umdrehung erlitten. Der eröffnete Darm war das Coecum, die zuerst gefasste Schlinge, wie an der ausgerissenen Naht erkannt werden konnte, die geblähte Flexur.

30) Staffel[2]). Am 11. Juli 1887 trat bei einem 74 Jahre alten Winzer nach reichlichem Genuss von Kirschen mit Kernen hartnäckige Stuhlverstopfung ein; ebenso sistirte der Abgang von Gasen, dagegen traten kolikartige Schmerzen auf, die am 19. Juli besonders heftig wurden. Ab und zu leichtes Aufstossen, niemals Erbrechen. Bei der Aufnahme des Mannes in das Krankenhaus in Dresden, die erfolgte, da trotz Drastica kein Stuhlgang herbeigeführt werden konnte, fand man den Leib am 20. Juli trommelartig aufgetrieben, rechts mehr, als links, daneben zeigten sich peristaltische Bewegungen und Schmerzen bei Betastung des Leibes. Ausserdem traten noch ausserordentlich heftige, intermittirende Kolikschmerzen auf, die sich alle 15 bis 20 Minuten wiederholten, daneben bestand heftigster Tenesmus.

In der Annahme, dass eine Stenose im unteren Dickdarm bestände, wurde Abends 7 Uhr die Kolotomie in der linken Bauchhälfte gemacht. Nach Eröffnung der Bauchhöhle entleerte sich eine geringe Menge peritonitischen Exsudates, in der Wunde zeigte sich eine hochgradig geblähte Dickdarmschlinge, daneben mehrere stark geblähte und geröthete Dünndarmschlingen. Zwischen sämmtlichen Darmschlingen bestanden zahlreiche, frische Verklebungen, an mehreren Stellen ein fibrinös eiteriger Belag. Nachdem die Bauchhöhle mit warmer Salicyllösung ausgespült war, wurde die Bauchdeckenwunde bis auf 6 Ctm. durch Nähte geschlossen; durch den obersten Wundwinkel werden zwei Gazestreifen als Drainage in die Bauchhöhle eingelegt, in dem unteren Wundwinkel die geblähte Volvulusschlinge eingenäht. Bei der unmittelbar darauf vorgenommenen Eröffnung dieser Schlinge, entleerte sich etwa $^1/_2$ Liter gallertartiger mit Kothbröckeln untermischter Schleim.

---

[1]) Liébaut l. c. p. 73.

[2]) Staffel Erich: Ueber Verengerung und Verschluss in den verschiedenen Abschnitten des Magendarmkanals und deren chirurgische Behandlung. Sammlung klinischer Vorträge 1889. No. 342. S. 3278.

Darauf sank die linke Hälfte des Leibes zusammen, während die rechte ausgedehnt blieb. Am 21. Juli erfolgte der Tod.

Bei der Section fand man ausser Adhäsionen, fibrinös eiterigen Belag, die Dünndarmschlingen mässig meteoristisch, das Colon vom Coecum bis zum Ende des Colon descendens mannesarmstark aufgebläht. Das Colon descendens war am Uebergang in die Flexura sigmoidea durch eine Achsendrehung abgeknickt, an der Stelle des Volvulus eine Perforation, durch die ein Kirschkern in die Bauchhöhle gelangt war. Das unterhalb des Volvulus gelegene Stück der Flexur war in die Bauchwunde eingenäht und incidirt, es war vollständig leer und collabirt. Am Uebergang der Flexur in das Rectum war diese durch die geblähten Darmschlingen und besonders durch das gegen die Mittellinie hin verlagerte Coecum so gegen das Promontorium abgeknickt, dass hier eine zweite Darmstenose bestand.

21) v. Wahl[1]). Ein 61 Jahre alter Mann erkrankte am 30. October 1888 nach Genuss von Bier mit heftigen Leibschmerzen und Erbrechen. Ein vor zwei Jahren aufgetretener ähnlicher Anfall wurde durch Abführmittel nach 3 Tagen gehoben. Bei der am 3. November 1888 von Wahl vorgenommenen Laparatomie entleerte sich etwa $^1/_2$ Liter seröser Flüssigkeit aus dem Abdomen und die Flexura sigmoidea zeigte eine Drehung von 360°. Der Darm wurde aus der Bauchhöhle hervorgeholt, incidirt und entleert, die Einschnitte wieder genäht. Da nach der Operation wieder Erbrechen auftrat, wurde am 8. Nov. die Enterotomie in der linken vorderen Lumbarregion vorgenommen und eine Dünndarmschlinge eingenäht, da kein Dickdarm gefunden wurde. Am Abend des 8. November erfolgte der Tod.

Bei der Section ergab sich, dass der Anfangstheil des Jejunum in die Bauchwunde eingenäht war; die Uebergänge der Flexura sigmoidea in das Colon descendens und in das Rectum waren geknickt; die Mesenterialwurzel der Flexur war narbig geschrumpft, nur 3 Ctm. breit. Ausserdem fand man doppelseitiges septisches Lungenödem und lobuläre Verdichtungen in dem unteren Lappen. Multiple Emboli der Lungenarterien; Ecchymosen der Pleura.

---

[1]) von Zoege-Manteuffel W.: Zur Diagnose und Therapie des Ileus. Archiv für klinische Chirurgie 1891. Bd. 41. S. 574.

XXX.

Ein Fall von Choledochotomie.

Von

Professor Dr. Küster

in Marburg.[1])

M. H. Schon mehrmals bin ich in der Lage gewesen die sogenannte ideale Cholecystotomie in dieser Versammlung vertheidigen zu müssen, das letzte Mal während des Congresses des Jahres 1889. Damals machte Herr College Langenbuch die Bemerkung, diese Operation sei a limine abzuweisen, weil sie gar keine Sicherheit biete gegen die Gefahr der Sprengung der Nahtlinie durch die sich anstauende Galle und den Erguss derselben in die freie Bauchhöhle, wogegen Credé darauf aufmerksam machte, dass man dieser Gefahr durch eine entsprechende Drainage mit Jodoformmullbäuschen wohl begegnen könne. Die Gefahren nun, von welchen wiederholt die Rede gewesen, wurden keineswegs durch meine eigenen Erfahrungen bestätigt. Freilich habe ich, abgesehen von dem ersten tödtlich verlaufenden Fall, in welchem ich bei schon bestehender Perforativ-Peritonitis operirte, die Operation nur noch 3 mal gemacht; aber jedes Mal erzielte ich eine durch keine Zwischenfälle gestörte schnelle Heilung, eine Heilung, welche bei zweien dauernd geblieben ist, während im dritten Falle späterhin von neuem Koliken aufgetreten sind.

Diese Erfahrungen hatten in mir längst den Plan gezeitigt auch bei steinigem Verschluss des Ductus choledochus die Methode zu versuchen. Ein solcher Versuch musste erst die rechte Probe

[1]) Vorgetragen am 3. Sitzungstage des XX. Congresses der Deutschen Gesellschaft für Chirurgie zu Berlin, am 3. April 1891.

auf das Exempel sein. Wenn man bedenkt, welchen Zerrungen die Nahtreihen bei Darmresection durch Peristaltik und spannenden Meteorismus ausgesetzt sind, so durfte man wohl erwarten, dass die correct angelegte Naht einer Längswunde des Choledochus gleichfalls ihre Pflicht thun werde. Das einzige Bedenken war, ob nicht durch die unvermeidliche doppelte Nahtreihe eine Verengerung des Ganges herbeigeführt werden könne, welche nicht ohne Gefahr sein werde; allein die Erfahrung lehrt, dass bei Choledochus-Steinen der Gang meistens oberhalb und im Umfange der Steine eine ampullenartige Erweiterung erfährt, welche jenes Bedenken hinfällig macht. Die Erfahrung hat mich fernerhin gelehrt, dass es nur eines sehr kleinen Schnittes in die durch zwei Finger scharf gespannte Wand des Ganges bedarf, um selbst grössere Steine wie einen Kirschkern hervorspringen zu machen.

Die Gelegenheit zur Erprobung jener Vorstellung fand sich im vorigen Jahre in folgendem Falle:

Frau Br . . ., 49 Jahre, Pastorswittwe aufgenommen ins Augusta-Hospital den 7. 6. 90 entlassen 30. 7. 90. — Patientin leidet seit 2 Jahren an anfallsweise auftretenden kolikartigen Schmerzen. Dieselben sind äusserst heftig im Leibe sowohl, als im Kreuz und dauern etwa 30 Stunden. Während des Anfalles nimmt die Kranke regelmässig Morphium und ist dann nach demselben sehr erschöpft. Die Zwischenräume zwischen den einzelnen Anfällen betrugen anfänglich 6, später 4 Wochen, jetzt kommen dieselben alle 8 Tage und sind mit Fieber verbunden. Etwa 2 Stunden nach dem Anfall trat regelmässig Gelbfärbung der Haut ein, dieselbe verschwand niemals vollständig, sondern machte nur einer helleren Nüance Platz. Der Stuhlgang ist unregelmässig, zuweilen 3 mal an einem Tage, dann wieder mehrtägige Verstopfung. Pat. hat des öfteren im Stuhl Steine gefunden, die etwa 6 Stunden nach Ablauf des Anfalles abgingen. Sie hat daher in diesem Frühling 9 Tage lang je 100 Gr. Oel täglich genommen, war dann in Carlsbad und hat Kaiserquelle, Felsenquelle, und Sprudel getrunken, alles ohne Erfolg.

Im Gegentheil, das Allgemeinbefinden hat sich fortdauernd verschlechtert, Pat. fühlt sich stets angegriffen und wird beim Gehen sehr schnell müde; auch klagt sie über Schmerzen in den Leistenbeugen und im Kreuz. Das Körpergewicht ist von 140 auf 88 Pfd. gesunken. Der Urin ist nach jedem Anfall dick, dunkel und gefärbt und Pat. hat Schwierigkeiten beim Urin lassen; manchmal dauert es 24 Stunden, bis Urin kommt und während dieser Zeit besteht fortwährendes Drängen. Ausserdem leidet sie in letzter Zeit viel an Kopfschmerzen.

Pat. hat 7 mal geboren, menstruirt noch regelmässig; nur blieben die Menses während eines Vierteljahres aus, während welcher Zeit Pat. sich be-

sonders krank fühlte. Die letzte Geburt erfolgte vor 18 Jahren. Der Stuhl sah immer thonfarbig aus, erst seit der Carlsbader Kur ist er manchmal etwas gefärbt.

Status praes. Gracile Dame. Haut und Schleimhäute stark ikterisch. Urin dunkel, Stuhl gefärbt. Starke Abmagerung. Leberdämpfung nicht vergrössert, unterer Rand des Organs am Rippenbogen, nach der Lumbalgegend aber sich vorwölbend und als fühlbarer Tumor zu tasten. Die Gallenblase ist auch in Narkose nicht zu fühlen. Eine harte Resistenz fühlt man nahe der Medianlinie vor der Wirbelsäule, zwischen Proc. xiph. und Nabel. Kein Fieber, heftige Schmerzanfälle, kolikartig. Kein Erbrechen.

Hielt man alle Symptome zusammen, so konnte, bei dem langen Bestehen des Icterus, an einem steinigen Verschluss der Gallenwege nicht gezweifelt werden. Dieser Verschluss konnte im Ductus hepaticus, oder im Choledochus seinen Sitz haben. Indessen gerade die relative Wirksamkeit der Carlsbader Cur, die zeitweilige Färbung der Faeces sprach mehr für einen Choledochalverschluss. Unter dieser Diagnose wurde denn auch die Operation geplant und ausgeführt.

11. 6. Op. Laparotomie mit 10 Ctm. langem Schrägschnitt parallel und unterhalb des Rippenbogens. Nach Eröffnung des Peritoneums kommt man auf ausgedehnte Verwachsungen des Dickdarmes mit dem unteren Leberrand und der Gallenblase. Dieselben werden schrittweise gelöst, bis die Gallenblase freiliegt, welche nicht vergrössert ist und keinen Stein enthält. Dagegen fühlt man 2 Concremente in einem abwärts und medianwärts ziehenden fingerdicken Strang, der nach Freilegung des Duodenum deutlich als erweiterter Duct. choledochus erkannt wird. Nachdem die Umgebung ringsum mit Jodoform-Mull geschützt, wird der Gang über der Hervorragung incidirt, die Ränder durch Fadenschlingen auseinandergehalten und zwei grössere und einige kleine linsengrosse Gallensteine extrahirt. Naht der 2 Ctm. langen Choledochuswunde mit Catgut, darüber fortlaufende Naht mit feinster Seide. Die Umgebung wird mit Jodoformmullstreifen tamponirt, letztere zum unteren Wundwinkel herausgeleitet. Etagennaht des grösseren Theils der Bauchwunde, Verband. Dauer 1 Stunde.

4. 7. Von Seiten des Peritoneum trat nicht die geringste Reaction ein. Die Wunde secernirte reichlich und war meist mit ikterisch gefärbtem Secret und halb geronnenem Blut bedeckt. Der Ikterus nahm zunächst eher zu als ab. Die Stühle wurden farblos, äusserst stinkend. Der Tampon wurde nach 5 Tagen entfernt, es blieb eine leicht blutende Fistel zurück. Am 22. 6 trat unvermuthet eine sehr bedenkliche Nachblutung ein. Versuche, durch Tamponade der Fistel dieselbe zu beherrschen, scheiterten. Es wurde deswegen in Narkose die Fistel gespalten, d. h. die ganze Bauchdeckenwunde wieder geöffnet. In der Tiefe gegen die Bauchhöhle war Alles geschlossen. Eine Unterscheidung der Organe war bereits unmöglich. Der Fistelgang war mit schlaffen, ikterischen Granulationen erfüllt und blutete lebhaft. Ausschabung. Thermokauterisation. Feste Tamponade. Seitdem hat die Blutung gestanden. Der Ikterus ging zurück, die Stühle wurden wieder stark gallig gefärbt und Pat. erholte sich sehr schnell. In den letzten Tagen sind die

Stühle wieder weniger gefärbt. Appetit vorzüglich. — 24. 7. Das Aussehen der Stühle wechselt, bisweilen sind sie thonfarben. Ikterus völlig geschwunden. Allgemeinbefinden gut bis auf zeitweise leichte Schmerzanfälle in der Gallenblasengegend. Der rechte Leberleppen vergrössert, auf Druck empfindlich. Wunde granulirt und hat sich sehr verkleinert. — 30. 7. Wunde völlig verheilt. Keine Schmerzen. Ausgezeichnetes Wohlbefinden. — Entlassen.

Im November 1890 erhielt ich die briefliche Nachricht, dass sich wieder Schmerzanfälle eingestellt hätten. Die Kranke stellte sich im Frühling 1891 in Marburg vor. Ihr Aussehen war erheblich besser, wie vor der Operation; doch litt sie seit dem vorigen Herbst wieder an zeitweiligen Koliken. Ich rieth ihr eine neue Cur in Carlsbad an. September 1891 erhielt ich die Nachricht, dass in Carlsbad zwei Steine abgegangen und seitdem die Koliken ausgeblieben seien.

Die Operation, wie ich Sie Ihnen geschildert habe, ist ein Ersatz für die von von Winiwarter angegebene Duodeno-Cholecystotomie. Indessen glaube ich nicht, dass sie dieselbe in allen Fällen zu ersetzen im Stande ist. Es wird so ausgedehnte Verwachsungen geben können, dass eine Freilegung des Ductus choledochus unmöglich, oder doch sehr gefährlich erscheint; dann ist die Indication für die von Winiwarter'sche Operation gegeben. In allen Fällen aber, wo der Choledochus leicht zugängig, der Stein leicht fühlbar ist, würde ich die soeben geschilderte Choledochotomie mit nachfolgender Naht vorziehen.

Uebrigens ist die von mir gemachte Operation nicht, wie ich ursprünglich geglaubt hatte, die erste ihrer Art. Kümmell[1]) beschreibt, freilich ganz nebensächlich, eine schon vor mehreren Jahren ausgeführte derartige Operation, die er im Anschluss an eine Exstirpation der Gallenblase ausführen musste, da sich auch der Choledochus verstopft zeigte. Die Kranke starb. Ebenso hat Heusner[2]) diese Operation bereits gemacht; aber er kam dazu gleichfalls, ohne einen solchen Eingriff vorher beabsichtigt zu haben. Endlich hat Courvoisier[3]) neuerdings 3 Fälle von Cholodochotomie veröffentlicht. Alle diese Operationen verliefen glücklich, bis auf den Fall von Kümmell, der besonders schwierig und complicirt war. Demnach ist mein Fall in dieser Reihe erst der sechste;

[1]) Kümmell. Zur Chirurgie der Gallenblase. Deutsche med. Wochenschrift 1890. No. 12.

[2]) Th. Vogt. Zur Chirurgie der Gallenblase. Deutsche med. Wochenschrift 1890. No. 34.

[3]) Courvoisier. Casuistisch-statistische Beiträge zur Pathologie und Chirurgie der Gallenwege. Leipzig 1890.

aber er scheint der erste zu sein, in welchem auf Grund einer bestimmten Diagnose der Operationsplan entworfen und typisch ausgeführt wurde. — Unter allen Umständen ist es ein höchst beachtenswerthes Resultat, dass von 6 Choledochotomien 5 glücklich verliefen und die das Leben in ernstlicher Weise gefährdenden Krankheitssymptome zum Verschwinden gebracht wurden.

Nachtrag.

Im August 1891 operirte ich in Marburg einen zweiten Fall der Art, in welchem gleichfalls die Diagnose vorher gestellt wurde. Auch hier war die Operation nicht mit besonders grossen Schwierigkeiten verknüpft uud auch dieser Fall ist zur Heilung gekommen.

XXXI.

Ueber folliculäre Epitheliome der Haut.

Von

Privatdocent Dr. O. Israel,

I. anatom. Assistenten am pathologischen Institut zu Berlin.[1])

(Mit 14 Autotypieen von Photogrammen des Verfassers).

Die Geschwülste der äusseren Haut sind von Alters her so vielfach Gegenstand wissenschaftlicher Beobachtung geworden, dass die Mehrzahl derselben sich einer, mit der Zeit stetig sich mehrenden Reihe von Synonymen erfreut als der natürlichen Folge der ihnen zu Theil gewordenen Aufmerksamkeit. Der vorliegende Versuch, einer bestimmten, vielleicht gar nicht so seltenen, klinisch bisher, wie es scheint, verkannten Geschwulstform durch anatomische Charakterisirung eine zutreffende, für die Praxis nicht unwichtige Beurtheilung zu sichern, trägt als Titel zwar eine neue Namencombination, und es soll deshalb von vornherein die gütige Nachsicht der Kritik dafür erbeten werden, dass es dem Verfasser nicht gelungen ist, aus den vorhandenen Bezeichnungen eine bessere herauszubilden, es muss aber betont werden, dass noch nicht der entsprechende Name, sondern die nach mehreren Richtungen eigenartige Erscheinung der zu beschreibenden Geschwülste den Gegenstand der Betrachtung bilden soll.

Unter den zahlreichen Geschwülsten, welche der liebenswürdige Eifer einer Reihe von Collegen — denen ich auch an dieser Stelle meinen aufrichtigen Dank auszusprechen, nicht unterlassen möchte

[1]) Die vorliegende zum Vortrage auf den XX. Congress der Deutschen Gesellschaft für Chirurgie angemeldete Abhandlung konnte wegen Zeitmangel nicht vorgetragen werden und liegt deshalb hier im Drucke vor; die Präparate und Abbildungen wurden demonstrirt. Red.

— mir seit Langem zur anatomischen Untersuchung zu überweisen pflegt, begegneten mir im Laufe der beiden letzten Jahre drei epitheliale Tumoren der Haut, welche sich in das bestehende System nicht ohne Weiteres einreihen liessen und deren klinische Diagnose beanstandet werden musste, weil zwei von ihnen durch die anatomische Untersuchung des ihnen beigelegten Charakters als Carcinom entkleidet wurden, während der dritte, ein solider Tumor aus den tieferen Schichten der Haut und der Subcutis, nicht als Atherom anerkannt werden konnte, obwohl alle klinischen Zeichen durchaus für die beigebrachte Diagnose gesprochen hatten. Weit entfernt davon, in diesem Vorkommniss einen Mangel der klinischen Untersuchung zu erblicken, muss ich mich nachträglich selbst beschuldigen, vor einer Anzahl von Jahren eine dem erwähnten, vermeintlichen Atherom gleichgebaute Geschwulst für ein Cancroid gehalten zu haben. Der Tumor, etwas grösser als eine Kirsche, war von Herrn Prof. Gluck aus der Wangenschleimhaut eines alten Mannes entfernt worden, nachdem er, ohne eine Ulceration zu zeigen und immer von atrophischer Haut überzogen, langsam gewachsen war. Er hatte eine grobkörnige Schnittfläche, in der ein unregelmässig streifiges Gefüge von weisslichen Bindegewebszügen und leicht gelblichen, trockenen, hornigen epidermoidalen Massen abwechselte. Der mikroskopische Durchschnitt zeigte eine solche Combination von Bindegewebszügen mit spärlichen Gefässen und Epidermiszellen, dass ich, da weder eine Cyste, noch eine warzenartige Bildung vorlag, keinen Anstand nahm, die Geschwulst für ein Cancroid zu halten. Dennoch hatten das Fehlen der Ulceration, die ganz circumscripte Begrenzung der Neubildung, welche, gerade wie ein Atherom von der Haut ausgehend und dieselbe weit überragend, auch noch in das Unterhautfettgewebe eindrang, sowie der mikroskopische Befund gewisse Bedenken rege gemacht. Ich übergab daher später den Tumor zur genaueren Untersuchung einem Herrn aus Amerika, der sich leider mit dem interessanten Object entfernte, so dass ich dasselbe nicht in die jetzige Untersuchung miteinbeziehen kann.

Mag auch das Zusammentreffen der drei anderen Tumoren in kaum Jahresfrist einem besonders günstigen Zufall zuzuschreiben sein, so muss immerhin dieser Umstand darauf hinweisen, dass jene Geschwulstform nicht zu den allerseltensten Erscheinungen

gehört, und aus diesem Grunde möchte sich auch ein practisches Interesse mit ihrer eingehenden Untersuchung verknüpfen.

Im März 1890 legte Herr Dr. E. Adler mir die photographische Abbildung und einige sehr schön mit Picrocarmin gefärbte Schnitte eines Tumors vor, den er zwar wegen des epithelialen Charakters desselben für einen Krebs halten zu müssen, doch bei dem jugendlichen Alter des Patienten (siehe S. 408), von dem die Geschwulst stammte, mit grosser Vorsicht beurtheilen zu sollen glaubte. Die mikroskopischen Präparate ergaben nun ein so interessantes und prägnantes Bild, dass Herr College Adler auf meine Bitte mir das noch vorhandene Material zur weiteren Untersuchung überliess. Es zeigten nämlich die Schnitte, so abweichend auch die grobe Anordnung der Theile erschien, in ihren einzelnen Abschnitten dennoch das typische Bild des Epithelioma molluscum Virchow's, welches derselbe durch diese Bezeichnung von dem Fibroma molluscum und dem Atheroma molluscum scharf getrennt hat[1]), während die älteren Autoren die verschiedenartigen mit den angeführten Namen bezeichneten Neubildungen, unter dem gemeinsamen Begriff der Mollusca nicht genügend auseinandergehalten hatten. Bateman gebührt das Verdienst, vor nunmehr 74 Jahren mit dem Namen des Molluscum contagiosum eine gute Darstellung des in Frage kommenden Epithelioms gegeben zu haben, während Virchow durch die vergleichende histologische Untersuchung die richtige Classification dieser Neubildung gegenüber den erwähnten, mit ihr kaum verwandten, jedoch öfter zusammengeworfenen Entwicklungen erzielte.

An den histologischen Typus des Epithelioma molluscum schliessen nun die im folgenden zu besprechenden Tumoren an. Nur die erste ganz oberflächlich in der Haut gebildete Geschwulst weicht in Nichts von diesem Charakter ab, wahrscheinlich, weil die localen Bedingungen die gleichen sind, wie bei dem epithelialen Molluscum der Autoren, während die beiden anderen Geschwülste, je mehr sich ihr Sitz tiefer in der Cutis befindet, um so mehr auch in dem Verhalten ihrer Epidermoidalsubstanz modificirt erscheinen. Nichtsdestoweniger bieten alle drei in den grundlegenden Merkmalen eine so weitgehende Uebereins-

[1]) Virchow's Archiv Bd. 33.

stimmung, dass ich glaube, diese Geschwülste, welche unzweifelhaft weder Cancroide, noch Atherome, noch Warzen sind, in einer scharf zu begrenzenden Gruppe der folliculären Epitheliome zusammenfassen zu dürfen.

Fall I. Krankengeschichte von Dr. E. Adler. W. S., geboren am 22. August 1889 als Sohn des Buchhalters Karl S., wurde mir am 29. Januar 1890 in meine Sprechstunde gebracht. Das gut gebaute und gut entwickelte Kind, welches kräftige Hautfarbe und befriedigend entwickelten Panniculus hatte, zeigte auf dem behaarten Kopf in der Haut, dieselbe überragend, auf der Höhe des Hinterhauptbeins, das rechte Os parietale bis zur Sutura squamosa bedeckend, eine etwa 7 Ctm. lange und breite, in ihrer mittleren Erhebung 5 Ctm. hohe Geschwulst, die theils mit gesund gefärbter, theils mit eitrig arrodirter Haut bedeckt ist. Ihr rechtes seitliches Ende nach der Sutura squamosa hin war erweicht und eitrig zerfallen. An den die gesunde Haut berührenden Rändern sieht man die Haut sich erheben und auf die traubig und kolbig zerklüftete Geschwulst übergehen. Die Geschwulst fühlte sich consistent an, und waren Fluctuation oder Pulsation nirgends zu fühlen. Sie war in toto mit der gesunden Haut, aus der sie sich erhob, auf dem Schädel hin und herzuschieben. Schmerzen schienen bei Berührung und auch sonst nicht zu bestehen. — Am übrigen Körper des Kindes war die Haut glatt und gut genährt. Nirgends fand sich eine Erhebung oder ein sogenannter Pickel. Die Mutter gab an, dass das Kind, nach leichter Geburt, völlig klar und rein an seinem Körper gewesen sei. Erst 4 Wochen nachher sah sie beim Waschen des Kindes am Hinterkopf einen erbsengrossen blassrothen Pickel, der sich bald aus dem nicht spärlichen Haarwuchs erhob und mit schnellem Wachsthum sich vergrösserte und verbreiterte und schliesslich zu der vorliegenden traubig zerklüfteten Geschwulst wurde. Dabei soll das Kind stets fieberfrei, bei bestem Appetit und guter Verdauung gewesen sein. Vor 14 Tagen begann die Haut, an denjenigen Stellen, auf welchen das Kind hauptsächlich lag, zu eitern. Dies und das rapide Wachsthum bewog die Mutter, ärztlichen Rath zu suchen. Beide Eltern haben niemals Hautkrankheiten und dergleichen, auch keine Geschwulst an der Haut gehabt. Sie besitzen einen kleinen Mops, dessen Körper sich frei von Geschwüren und Pickeln erwies, als ich ihn untersuchte. — Ich entschloss mich zur Exstirpation der ganzen Geschwulst und führte dieselbe am 6. Februar 1890 aus. Ich operirte ganz im Gesunden und musste einen Defect machen, dessen Länge 8 Ctm. betrug. Um den sehr grossen Substanzverlust zu decken, nahm ich die mobile Haut des Nackens zu Hilfe, so dass der Verschluss bis auf eine fünfzigpfennigstückgrosse Stelle in der Mitte der Wunde zustande kam. Bei der Operation gerieth der von Volkmann'sche Haken durch Abgleiten einmal in die Geschwulst, an welcher Stelle sich sofort eine, wie gute Sahne aussehende, Flüssigkeit entleerte. Die sonst intacte und in toto entfernte Geschwulst wurde in absoluten Alkohol gelegt. Sämmtliche Nähte, mit Seide ausgeführt, heilten unter zwei Verbänden per primam. Die nicht bedeckte Stelle der Wunde war durch Granulationen

am 8. März geschlossen. Das Kind war während dessen dauernd fieberfrei und bei bestem Appetit gewesen.

Da die Geschwulst in starkem Alkohol gehärtet und nach mehreren Richtungen durchschnitten mir übergeben wurde, bin ich nicht in der Lage, eine Beschreibung ihrer Gesammterscheinung zu geben, und beschränke mich auf die Abbildung der mir zugänglichen Einzelheiten. Figur 1 stellt zwei Stücke des Tumors dar und

Fig. 1.

Stücke eines Epithelioms vom Hinterkopf eines Kindes von 5 Monaten. Grosse knollige Neubildung mit tiefen meistentheils spaltförmigen Kratern. (Natürliche Grösse).

zeigt die schon in der Krankengeschichten erwähten traubigen Knollen. Dabei ist aber eine Eigenthümlichkeit auffällig, nämlich die sonderbaren, zum Theil spaltförmigen, mit kurzen Ausläufern versehenen Kraterbildungen, deren diese Knollen jeder an seiner Oberfläche einen aufweisen. Dieselben sind theils klaffend, wie in dem oberen Abschnitt der Geschwulst, theils feiner und wegen fester Füllung mit epithelialen Massen weniger deutlich sichtbar, wie überwiegend in dem unteren Stück. Die anderen Theile der Geschwulst zeigten in gleicher Weise diese ungewöhnliche Configuration. Sie waren derb und an den Schnittflächen von der eigenartigen Anordnung, welche Figur 2 von einem der Stücke in deutlichster Weise zeigt. Dort sieht man theils mediane, theils tangentiale Durchschnitte der groben, durch zarte Septa getrennten Knoten, von denen einige noch die von der Oberfläche eindringenden tiefen Spalten erkennen

lassen, wie sie den anscheinend loseren Centraltheil der dichten Geschwulstmasse durchsetzen. Besonders in der linken Hälfte des

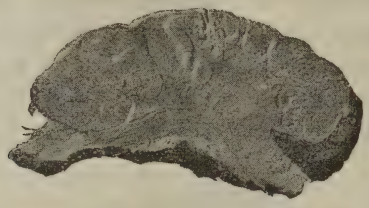

Fig. 2.

Durchschnitt von einem grösseren Stück der Geschwulst I, den gelappten Bau und die pilzförmige Erhebung zeigend. Rechts und in der Mitte sind die Spalten der Knollen in ihrer Längsrichtung getroffen; das Unterhautfettgewebe erscheint in die Höhe gezogen. (Natürliche Grösse).

Bildes zeigt der Durchschnitt ein lappiges Gefüge, welches an den Bau der Speicheldrüsen erinnert. Immer zeigt sich auch an dem Spirituspräparat die Peripherie der Läppchen heller, als das losere Centrum derselben. Die einzelnen groben Knollen der von diesem Durchschnitt fungös die gesunde, behaarte Haut überragenden Geschwulst sind durch loses Bindegewebe vereinigt. Dasselbe gehört der Cutis an, und diese ist, wie das darunterliegende Unterhautfettgewebe, durch die Neubildung stark in die Höhe gezogen. Die Läppchen des Fettgewebes sind an dieser Stelle verhältnissmässig dürftig, der fibröse Antheil dagegen, in einzelnen Zügen hervortretend, ist stärker entwickelt, als in normalem Fettgewebe. Dasselbe Verhältniss macht sich an den übrigen untersuchten Stücken bemerkbar. Stellenweise ist das subcutane Gewebe so sehr in die Höhe gezogen, dass einzelne Läppchen der Geschwulst isolirt in dem Unterhautgewebe zu liegen scheinen, wie beispielsweise Fig. 3 der unten links gelegene quer durchschnittene Knoten.



Fig. 3.

Dünne Scheibe von Tumor I, in Glyceringelatine. Durchschnitt in natürlicher Grösse. Das bindegewebige Gerüst durchscheinend. Die Epithelbedeckung opak; die taschenartigen Recessus meistens im Längsschnitt, unten links ein solcher im Querschnitt, isolirt im Fettgewebe

Dieselbe Fig. 3 giebt, von einer anderen Stelle als Fig. 2 genommen, in natürlicher Grösse das Bild einer von der Geschwulst derart abgetragenen Scheibe, dass eine Anzahl der neben einander gelegenen kraterförmigen Oeffnungen in radiärer Richtung durchschnitten worden ist, und man so ein Bild von dem eigenthümlichen Bau der Gewulst erhält, die aus kleinen aneinandergereihten taschenförmigen Bildungen zu bestehen scheint. Die einzelnen Taschen weisen vielfache Faltendurchschnitte und Vorsprünge in der Wand auf und lassen neben dem durchsichtigen, sehr zarten Gerüst zwischen sich einen zusammenhängenden, undurchsichtigen, überall ziemlich gleichmässig bis 1 Mm. dicken epithelialen Ueberzug erkennen. In der Tiefe der Taschen sind zum Theil sehr beträchtliche Lumina zu sehen, wobei zu bemerken ist, dass es sich hier nicht um künstliche, etwa durch Ausfall von Epidermismassen nachträglich entstandene Höhlen handelt, sondern dass das zur Herstellung des Schnittes verwandte 8 Mm. dicke Geschwulststück vor der Zerlegung eine Woche lang mit Celloidin durchtränkt und darin eingebettet war. Es ist aber nach dem Befunde nicht unwahrscheinlich, dass die im Leben beobachtete eitrige Arrodirung von einer Benetzung mit der feuchten Absonderung dieser Höhlen herrührte, weil nirgends eine Eiter- und Granulationsbildung, auch keine Spuren einer auf das Bindegewsbsgerüst ausgedehnten Erweichung gefunden wurden. Für einen solchen Zusammenhang spricht auch die bei der Operation durch einen Zwischenfall veranlasste Entleerung rahmähnlicher Flüssigkeit, die ausdrücklich mit Sahne, nicht mit Eiter verglichen wurde.

Die für die mikroskopische Untersuchung nach Einbettung in Paraffin hergestellten Durchschnitte verschiedener Partieen zeigen nun den im Obigen erwähnten lappigen Bau aufs Aeusserste verfeinert. Die groben Lappen lösen sich in immer feinere secundäre und tertiäre Läppchen auf, deren Durchschnitte ein Bild gebeu, wie es theils an gewisse schlauchförmige Drüsen erinnert, die sich den acinösen Formen nähern, theils mit dem Charakter proliferirender Epidermislagen in der Nachbarschaft mancher Geschwülste übereinstimmt. Fig. 4 giebt bei schwacher Vergrösserung eine Uebersicht über die aneinanderstossenden, durch eine zarte Bindegewebslage getrennten Antheile zweier Lappen, die sich in eine Anzahl kleinerer Läppchen mit zahllosen feinen, drüsenartigen,

immer wieder durch feine Bindegewebsausläufer getrennten Unterabtheilungen zerlegen. In dem durch die Präparation stark aufgehellten interlobulären Gewebe, welches sich an vielen Partieen

Fig. 4.

Partie von der Grenze zweier secundärer Läppchen des Tumor I. Haematosylin; 25 : 1. Im Innern der tertiären Läppchen, von dem mehrschichtigen Epithellager umschlossen, die dunkeln (intensiv gefärbten) Eleidin- und Hornmassen; die Molluscumkörperchen etwas heller; in dem ganz aufgehellten Gerüst nach unten eine feine Arterienverzweigung.

ausserhalb des abgebildeten Gesichtsfeldes noch deutlich als Fettgewebe markirt, sieht man in Fig. 4 unten eine arterielle Verzweigung, bei der geringen Vergrösserung als einziges in dem hellen Zwischengewebe besonders hervortretendes Structurelement. An dem epidermoidalen Theil der Neubildung dagegen zeigt sich schon bei dieser Vergrösserung eine Sonderung in Zonen, welche in den tieferen Lagen des Stratum Malpighii der Haut, ferner der Hornschicht und demjenigen Abschnitt entsprechen, der im Epithelioma molluscum die sogenannten Molluscumkörperchen enthält. Letztere sind in solcher Massenhaftigkeit vorhanden, wie man sie wohl nur

selten im Molluscum zu sehen bekommt. Das ganze linke Drittel des Bildes, wo ein Theil der Taschenbildung seitlich durchschnitten erscheint, ist von solchen Massen eingenommen, indess auch die rechte Hälfte noch viel davon zeigt. Vielfach ist die scharfe dunkle, der vollendeten Verhornung entsprechende Linie durch die Hämatoxylinfärbung kräftig hervorgehoben, und umrahmt da, wo die secundären Taschen der Länge nach durchschnitten sind, die an manchen Stellen durch Eleïdinkörner dunkel umrandeten Molluscumkörperchen. In den quer durschnittenen Taschen ist dies Verhalten der Hornlage nicht so deutlich, dafür tritt die centrale Anordnung der Molluscumkörperchen in dunkeln Haufen noch deutlich in die Erscheinung. Wie die Hornschicht zeigt auch der Molluscumbrei reiche Zerklüftung.

Wie in den beschriebenen Stichproben, erweist sich die Geschwulst in allen ihren Theilen zusammengesetzt. Die Haut ihrer Nachbarschaft zieht sich, auch da, wo sie von den Geschwulstknoten pilzförmig überragt wird, allmählich auf die Neubildungen hinauf und zeigt in den mikroskopischen Durchschnitten eine starke Wucherung der Epidermis, welche in der nächsten Nähe der Geschwulst zu gewaltigen Papillenbildungen des cutanen Antheils geführt hat, die ganz unregelmässige Bilder geben, wo sie nicht in der Richtung ihrer Erhebung sondern in irgendwelchen Winkeln zu derselben durchschnitten wurden. Dennoch lässt sich nirgends eine Atypie des Wachsthums der Epithelien feststellen. Auf der Höhe der Knollen ist die Haut, soweit ihre Continuität nicht durch die kraterförmigen Oeffnungen durchbrochen ist, nach den Spalten zunehmend, stark verdünnt, ohne Papillen und mit glattem Hornüberzug versehen, entsprechend dem eigenthümlich glatten Zustande der Oberflächen in der Nähe der Spalten (vgl. Fig. 1).

Im Bau der einzelnen Geschwulstknoten entspricht die Neubildung durchaus dem Bilde, welches Virchow[1]) von dem Epithelioma molluscum entwirft. Nur tritt hier durch die, das gewöhnliche Maass weit überschreitende Grössenentwicklung, sowohl in der basalen Ausdehnung als in der Höhe der einzelnen Geschwulstknollen, die sonderbare Oberflächengestaltung mehr hervor, als bei dem einfachen Epithelioma molluscum möglich ist, von dem jedoch

[1]) Virchow's Archiv, Bd. 33, S. 146 ff.

schon Virchow als differentialdiagnostisches Merkmal hervorhebt, dass es „keine „Balggeschwulst", keine Cyste, sondern eine nach aussen offene Epidermisgeschwulst ist, „welche niemals aufhört, mit der Fläche zu communiciren." Es gehört schon die geschärfte Aufmerksamkeit eines geschulten Beobachters dazu, um an der Convexität fast eines jeden Epithelioma molluscum eine feine Vertiefung, ja zuweilen ein zartes Haar, aus derselben aufragend, zu sehen. Bei dem vorliegendem Tumor dagegen hat sich die kleine der Follikelöffnung entsprechende Delle der selten über erbsengrossen Primärknoten des Epithelioma contagiosum in eine gelegentlich mehr als einen Centimeter lange, verzweigte, schmale oder klaffende Spalte verwandelt, indess das viellappige, drüsenähnliche Analogon des Molluscumkörpers (sit venia verbo), welches in grösserer Anzahl unsere Geschwulst zusammensetzt, die Grösse von Kirschen vollständig erreicht, ja auch noch etwas übertroffen hat.

Nur einmal bietet die Litteratur einen Parallelfall, der von Laache im Jahre 1882 als Molluscum contagiosum giganteum[2]) beschrieben worden ist. Laache beobachtete am Hinterhaupt eines 56jährigen Landmädchens eine Geschwulst, die, seit 30 Jahren bestehend, in den letzten 4 Jahren beträchtlich gewachsen war, bis sie sich zu der ansehnlichen Grösse etwa einer starken Mannesfaust (svulst af 2 Knytnävers störrelse) entwickelte. An ihrer Basis war sie mit normaler Haut bedeckt, die sich auf der hügligen, mit unregelmässigen Hervorragungen versehenen Geschwulst immer mehr verdünnte und schliesslich in ein grauröthliches halb überhäutetes Granulationsgewebe überging. Die Oberfläche secernirte eine Art Detritus, doch bestand keine eigentliche Ulceration. Zwischen den kirschgrossen und wallnussgrossen Knollen der Oberfläche fanden sich entsprechende Vertiefungen, ein grosser, nicht sehr tiefer Krater speziell in der Mitte des Tumors. Die Geschwulstknollen, durch bindegewebige Septa von einander getrennt, waren grauweiss, gelbweiss, selbst rein weiss, paraffinartig auf dem Durchschnitt. Am Messer blieb nicht deutlich Fett haften. Die mikroskopische Untersuchung ergab einen kleinlappigen Bau, der mit demjenigen des Molluscum contagiosum, das Laache zum Vergleich untersuchen konnte, übereinstimmte. Auf Grund der klinischen Wahrnehmungen

[1]) Vgl. Nordiskt Med. Arkiv. XIV, No. 21.

trennt Laache diese Geschwulst von den Hautkrebsen und will sie wegen des molluscumartigen Baues den Epitheliomen zuweisen, ohne sie jedoch für so gutartig zu halten, wie letztere.

Abgesehen von der grossen Altersdifferenz der beiden Patienten und dem offenbar nicht gut gelungenen Holzschnitt des mikroskopischen Bildes, mit dem der nordische Bericht illustrirt ist, stimmt Laache's Fall in allen wesentlichen Merkmalen mit der oben beschriebenen Geschwulst des Kindes derart überein, dass beide Tumoren mit Sicherheit als derselben Art angehörig angesehen werden dürfen. Gerade die grosse Altersdifferenz der Patienten aber legt die Vermuthung nahe, dass es sich um eine infectiöse Geschwulst handle. Laache erörtert diese Frage nicht und betont nur, dass er die Molluscumkörperchen, an denen er charakteristische Braunfärbung mit Jod, aber nicht die anderen Amyloidreactionen hervorrufen konnte, für Degenerationsformen der Epithelien ansieht. Auf diese Frage wird späterhin noch eingegangen werden müssen. Auch darin stimmt der Fall von dem kleinen Kinde mit Laache's Beobachtung überein, dass die Geschwulst in beiden Fällen solitär war, im Gegensatz zu dem gewöhnlichen Molluscum contagiosum.

Fall II. Krankengeschichte von Herrn Dr. Emil Samter. Frau G., 56 Jahre alt, bisher stets gesund. Vor 4 Jahren bemerkte sie oberhalb des Nabels eine kleine Geschwulst, die in letzter Zeit rascher gewachsen ist, und zwar hatten sich um eine knopfförmige Hervorwölbung immer neue Reifen gebildet, bis sie die Grösse etwa eines Hühnereis erreichten. Die Geschwulst hat der Trägerin derselben keine Beschwerde gemacht, nur verspürte sie in der letzten Zeit an der Neubildung ziemlich starkes Jucken. — Status praesens am 28. September 1890. Gut genährte, kräftige, ziemlich fettreiche Frau. Zwischen Processus xiphoideus und Nabel eine eigenthümliche hühnereigrosse Geschwulst; die Oberfläche derselben lässt sich mit Gehirnwindungen vergleichen. An sich sind die einzelnen Windungen glatt, keine Spur von Ulcerationen. Die Haut ist über der Geschwulst nicht abhebbar; mit der Unterhaut fest verwachsen, ist der Tumor von der Umgebung scharf abgegrenzt. Er ist auf Druck nicht empfindlich. — Operation: Mangels einer bestimmten Diagnose und weil bei dem Alter der Patientin der Verdacht begründet erschien, dass es sich um ein Carcinom handle, ward die Neubildung am 30. September weit im Gesunden umschnitten. Nach Durchtrennung der Haut zeigt sich am Grunde der Geschwulst eine eigenthümliche, prall gespannte Cyste, die in toto mitexstirpirt wird. Der flüssige Inhalt der Cyste ist chocoladefarbig. Die Haut wird durch ganz tiefe Nähte wieder vereinigt,

die Wunde ist nach 10 Tagen p. pr. geheilt, die Patientin nach 14 Tagen entlassen.

Einige kleine Stücke der Geschwulst erhielt ich so frisch, dass ich dieselben sowohl in Sublimat, wie auch in dem Altmann'schen Gemisch von Osmiumsäure und Kali bichrom. fixiren konnte. Später wurde mir der ganze Tumor von Herrn Collegen Samter freundlichst überlassen, worauf ich die beiden vorhandenen Hälften desselben photographiren konnte (siehe Fig. 5, 6, 7).

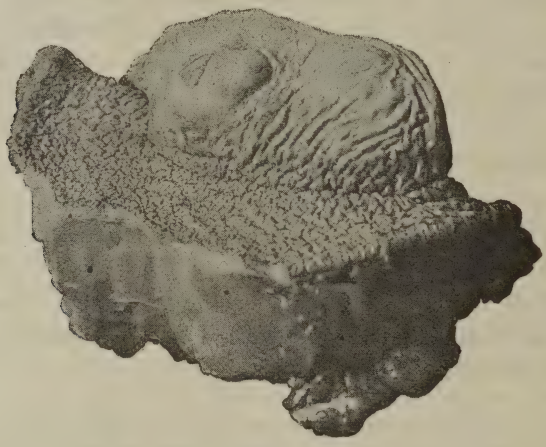

Fig. 5.

Fig. 6.

Fig. 5 und 6. Epitheliom vom Bauche einer 56jährigen Frau (Fall II). Die beiden Hälften des in Alcohol conservirten Präparates zeigen an der von glatter, im höchsten Maasse atrophischer Epidermis überragten Oberfläche zahlreiche Stomata von meistentheils rundlicher Gestalt; in Fig. 5 ist eine solche Unterbrechung von ungewöhnlicher dreieckiger Form.

Die Betrachtung des Gesammttumors ergiebt zunächst das Vorhandensein einer flachrundlichen, scharf begrenzten, soliden Geschwulst, welche an Grösse ein Hühnerei nicht unbedeutend (vergl. Fig. 6) übertrifft, sowie einer daran anstossenden etwas kleineren Cyste (s. Fig. 7). Ueber den Inhalt der letzteren ist auch durch vorsichtiges Abkratzen kleinerer Partieen der Oberfläche Aufschluss nicht mehr zu gewinnen, doch muss nach dem bei der Operation beobachteten eigenthümlichen Aussehen der Flüssigkeit die Vermuthung begründet erscheinen, dass es sich um eine ausgesprochen hämorrhagische Masse gehandelt habe. Die mikroskopische Untersuchung der Cystenwand zeigt stellenweises Fehlen des vielfach sehr dünnen epidermoidalen Ueberzuges der Höhle sowie Pigment in der Umgebung, so dass eine aus traumatischen Vorgängen herrührende blutige Beimengung zu einem anderweitigen Cysteninhalt wohl wahrscheinlich ist.

Die nach dem Spirituspräparat gefertigten photographischen Abbildungen des Tumors zeigen (Fig. 5 und 6) sehr deutlich die eigenthümlichen Oberflächenverhältnisse der Neubildung, auf welche die Beschreibung, die Laache von seiner Geschwulst giebt, abgesehen von dem tiefen Krater in manchen Punkten noch genauer als auf die vorher beschriebene Geschwulst zu passen scheint. Das Hinaufsteigen der normalen Haut auf den Tumor und die charakteristische Verdünnung derselben (siehe Fig. 7 und 8) treten in den Photogrammen deutlich hervor. Die Haut hatte an vielen Stellen ein zart bläulichweisses Aussehen von der Glätte alten Schweinsleders, nur an den auch in der Abbildung sichtbaren kleinen, theils spaltförmigen, theils rundlichen, flachen Unterbrechungen des cutanen Ueberzuges ist eine ganz unbedeutende Rauhigkeit bemerkbar, verbunden mit sehr geringfügiger Abschilferung. Auf dem Durchschnitt erscheint das Gebilde von festem, grosslappigem Gefüge, mit kleinen Unterabtheilungen, doch im Ganzen von gleichmässigerem Zusammenhang als die Geschwulst des Kindes (vergl. Fig. 2 und 3). Ein mit dem Gefriermikrotom hergestellter, nach kurzer Alkoholbehandlung in Glycerin und Glyceringelatine eingebetteter Schnitt zeigt den Gegensatz zwischen bindegewebigem Gerüst und epidermoidalen Acini in natürlicher Grösse (Fig. 8).

Die mikroskopische Untersuchung ergiebt, dass die Geschwulst, abgesehen von der beschriebenen Spalte, an allen Stellen mit einer

sehr dünnen, meist papillenlosen, in hohem Maasse atrophischen Cutis überzogen ist, indess die epidermoidale Bekleidung nur wenig hinter der mittleren Stärke derjenigen an der Bauchhaut zurück-

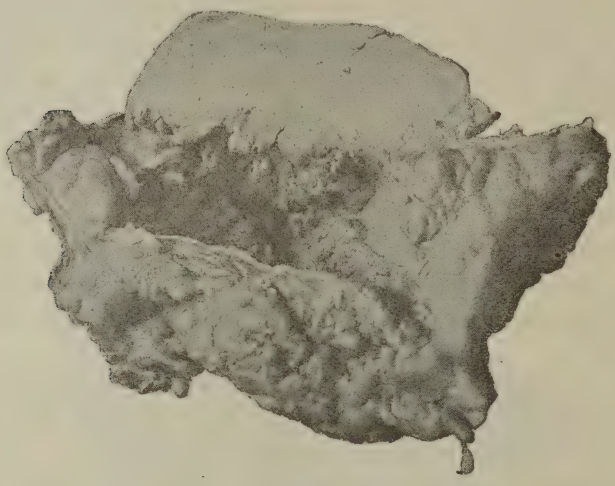

Fig. 7.

Durchschnitt von der Geschwulst des Falles II. Der lappige Bau tritt trotz der grossen Compactheit des Tumors auch hier hervor. In dem sehr starken Unterhautfettgewebe die nach der Entleerung zusammengefallene Cyste, deren Wand nach dem Körper zu zart, feinhöckrig ist. Die innere Oberfläche der Cyste ist mit gröberen und feineren Warzen besetzt. (Natürliche Grösse).



Fig. 8.

(Siehe Text.)

bleibt. Während die einzelnen Lappen der Geschwulst durch kräftigere bindegewebige Umhüllungen getrennt sind, sind die ins Innere der Neubildung hineingehenden Riffe und Leisten, die an vielen Stellen deutlich den Charakter der verlängerten Papillen tragen, wie sie in spitzen Condylomen und Warzen vorkommen, nur sehr dürftig und von geringem Gefässgehalt. Im Innern der einzelnen Lappen sind sie so unregelmässig in ihrer Entwicklung,

dass neben grösseren Längsschnitten vielfach Querschnitte und Durchschnitte unter den verschiedensten Winkeln beobachtet werden, so dass das Ganze einen sehr wirren Eindruck macht, nur ist überall mit grosser Deutlichkeit zu sehen, wie die, zum Theil sehr langen, zarten Bindegewebstrata mit einem zusammenhängenden, in den Basalschichten wenigstens überall, regelmässig entwickelten Epidermisüberzug bedeckt sind. Die Epidermislagen zweier gegenüberstehenden Leisten berühren sich vollständig, sind aber in einiger Entfernung von der Matrix stets mehr oder weniger kernlos. Stellenweis sind die kernlosen Schichten so massenhaft vorhanden, dass sie die Breite eines ganzen Gesichtsfeldes selbst bei schwächerer Vergrösserung einnehmen, während die kernhaltigen, dem Stratum mucosum der Epidermis entsprechenden Zellenschichten nur einen kleinen Bruchtheil der gesammten Substanz darstellen. An anderen Stellen dagegen sind die dem Stratum Malpighii entsprechenden Zellenlagen von grösserer Mächtigkeit, während die kernlosen Schichten etwas an Ausdehnung zurücktreten. Die kernlosen Schollen, welche vielfach die grösste Aehnlichkeit mit Molluscumkörperchen besitzen, sind in ihrer Gestalt unregelmässig, der Mehrzahl nach allerdings oval, doch kommen bei der zusammengedrängten Lage derselben alle möglichen Formen von mit kurzen Ausläufern versehenen Ausfüllungselementen zwischen den ovalen Körpern zur Beobachtung. Schon innerhalb der noch kernhaltigen Schichten sieht man bei stärkerer Vergrösserung, besonders gut an Hämatoxylinpräparaten, kleine ungefärbte, neben dem Zellkern im Innern der Zelle liegende ovale, aber auch unregelmässig geformte isolirte Gebilde, welche denjenigen, die im Molluscum contagiosum und anderen hyperplastischen Epidermisentwicklungen gefunden werden, vollkommen gleichen. Daneben bemerkt man jedoch auch, durchaus deutlich in der Entwicklung verfolgbar, einen progressiven Kernschwund. Von Kernen, welche mit deutlichen Nucleolen und Fadengerüst versehen sind, finden sich alle Uebergänge zu vollständigem Kernverlust; besonders häufig sind diejenigen Kerne, welche noch eine gefärbte Membran und vereinzelte Körner aufweisen, andrerseits finden sich aber auch reichlich Kerne, die gleichmässig mit einer durch die Kernfärbung blasstingirten Substanz gefüllt sind, wie man das in einer frühen Phase des typischen Kernschwundes abgestorbener Theile (Weigert's Coagulations-

nekrose) vielfach sieht. Eleïdin findet sich nur sehr spärlich in zerstreuten Gruppen meist grösserer Zellen um einen kernlosen, gequollenen Körper von der Erscheinung der Molluscumkörperchen; vollständige Verhornung, durch Abplattung der Zellen und intensive Tinction mit geeigneten Farbstoffen charakterisirt, ist nirgends in der Geschwulst nachweisbar, mit Ausnahme des äusseren Ueberzuges. Immer sind die eleïdinhaltigen Zellen an der Grenze der kernlosen Schichten gegen die kernhaltigen, in ihren tieferen Abschnitten mit gut ausgebildeter Cylinderzellenschicht versehenen Zellenlagen angeordnet.

Das bindegewebige Gerüst bietet neben der erwähnten, durchaus reizlosen Beschaffenheit an vielen Stellen mässig dichte Anhäufungen von lymphoiden, einkernigen Zellen. Andere Leukocyten finden sich nirgends vor.

Was sich in der ersten Geschwulst, ganz wie im gewöhnlichen epithelialen Molluscum, direct unter der Oberfläche in einem geschützten, aber vollständig mit der Aussenwelt communicirenden Recessus entwickelt hat, das ist hier unter dem derben nur schwer nachgebenden Ueberzuge der stark ausgedehnten Cutis abgelaufen. Die Spannung der letzteren ist so bedeutend, dass nur zwischen den einzelnen gröberen Knollen der Neubildung, wo sich sogar eine, wenn auch vollkommen fettfreie, Subcutis erkennen lässt, die bindegewebige und elastische Schicht der Haut sich besser erhalten hat, während sie sonst sehr dünn und gespannt ist. Auf's dichteste verstaut, wie eine Schiffsladung, erscheint in der vorliegenden Geschwulst, was in den anderen gleichartigen Neubildungen sich frei entwickeln konnte. Auch wohl aus dem gleichen Grunde wird bei diesem Tumor die fungöse Ausbreitung über die Oberfläche, welche namentlich in der von Fall I genommenen Fig. 2 so deutlich hervortritt, ganz vermisst.

Als eine sehr auffällige Erscheinung muss die unter der eigentlichen Geschwulst befindliche Höhle angesehen werden, welche fast die Grösse eines Hühnereies erreicht hat und sich unter der ganzen Ausdehnung der Geschwulst, flacher als breit (Fig. 7), in das sehr reichliche Fettgewebe vorschiebt. Die Cyste, deren obere Begrenzung durch höckrige kleine Vorsprünge des darüberliegenden festen Tumors gebildet wird, hat als Wand gegen das Fettgewebe nur eine dünne, straff fasrige Bindegewebsschicht mit elastischen Bei-

mengungen, die ein an den verschiedenen Stellen mehr oder weniger entwickeltes, im Vergleich mit den Knoten der oberen Decke nur sehr geringfügiges Epithelstratum trägt. Letzteres, an den dünnsten Stellen ein mehrschichtiges Pflasterepithel mit 5—6 niedrigen Zellenlagen von wesentlich cubischem Charakter in den tieferen Schichten, verdickt sich nur an wenig Stellen zu hirse- bis höchstens hanfkorngrossen Knötchen, welche ihrem Baue nach denjenigen der grossen Geschwulst vollkommen entsprechen, doch tritt an ihnen die papilläre Anordnung der Neubildung mehr als an der durch den cutanen Ueberzug eng comprimirten Masse der eigentlichen Geschwulst hervor. Was in dieser offenbaren Retentionscyste den Inhalt bildete, liess sich, wie bereits erwähnt, nicht mehr feststellen. Man wird, abgesehen von der hämorrhagischen Beimischung, an ein Exsudat oder noch mehr an eine schweissartige Secretion denken müssen, da sich von Fett auch nicht einmal Spuren vorfanden.

Zwischen den beiden oben beschriebenen Geschwülsten scheint diejenige in Laache's Fall eine Mittelstellung einzunehmen, indem sie zum Theil cutan, zum Theil ganz oberflächlich war, und zwar letzteres in den älteren Partieen, während die Ausbreitung in der Nachbarschaft in den höheren Theilen der Haut vor sich ging, dieselbe aufhob und verdünnte, wo sie entsprechenden Widerstand leistete. Das Extrem der Compression bietet diesen oberflächlichen, stets noch mehr oder weniger mit der Aussenwelt communicirenden Tumoren gegenüber die vollendete Balggeschwulst, deren Beschreibung hier angeschlossen werden soll.

Fall III. Bericht von Herrn Dr. Julius Pfeffer. Patientin ist eine sehr gut genährte Dame von 55 Jahren. Am Hinterhaupt, etwa in der Höhe des Proc. occip. ext., sitzt ein Tumor, der als scharf abzugrenzendes Atherom diagnosticirt wurde. — Die Geschwulst wurde vor 8 Jahren zuerst bemerkt; das Wachsthum erfolgte ganz allmählich, in der letzten Zeit nicht schneller als sonst; Schmerzen fehlten im Allgemeinen, nur im vergangenen Sommer sollen solche aufgetreten sein. Milien sind nicht vorhanden, es wurde besonders genau danach gesucht. — Bei der Exstirpation zeigte es sich, dass der Tumor mit der Cutis fest verwachsen war; er wurde dennoch abgelöst, die Blutung war sehr stark, doch ward keine Unterbindung nöthig. Verwachsung und Blutung waren für ein Atherom auffällig, und musste die Diagnose fallen, da sich die wallnussgrosse Neubildung nach ihrer Entfernung als ein solider Tumor präsentirte. Die einzelnen Knollen liessen an ein Lipom denken; die sonstige Erscheinung sprach jedoch dagegen. Die vollständige Heilung nahm 3 Wochen in Anspruch.

Die in Alkohol absolutus mir übergebenen, offenbar sehr stark geschrumpften Stücke der Geschwulst erreichten zusammengehalten etwa die Grösse einer kleinen Wallnuss, der sie auch in der Form annähernd entsprachen. Selbst die flachhöckrige, förmlich runzlige Oberfläche, soweit sie nicht durch spärlich daran haftende lose Bindegewebsbündelchen verdeckt wurde, zeigte Aehnlichkeit mit der erwähnten Frucht. Auf dem Durchschnitt erschien die Neubildung feinkörnig, weiss mit etwas opaken, sehr dichten Einsprengungen. Ausser den Höckern an der Oberfläche lassen sich makroskopisch nirgends deutliche Lappen abgrenzen, doch zeigt sich unter dem Mikroskop bei schwächster Vergrösserung, dass zwischen den einzelnen Vorsprüngen starke bindegewebige Septen tief in die Neubildung eindringen, so dass mikroskopisch eine Lappung deutlich zu erkennen ist. Bei schwacher Vergrösserung (Fig. 9) findet sich ferner eine im Ganzen sehr gleichmässige Structur, die gerade wie im vorigen Falle aus bindegewebigen Leisten und regelmässigen, epithelialen Schichten zusammengesetzt ist, deren tiefere Zellenlagen cylindrische und cubische Elemente aufweisen, während die höheren, einander zugekehrten Zellenlagen beider gegenüberstehenden Leisten kernlos sind. Nur hin und wieder finden sich so weite Spalten, dass das reichlichere, entsprechend loser sitzende, epitheliale, hier zum grössten Theil in Molluscumkörperchen umgewandelte Material bei der Behandlung ohne vorgängige Einbettung herausfällt und kleine Hohlräume in der Geschwulst erkennen lässt. Dennoch ist die Neubildung im Zusammenhang durchaus solide, während die makroskopischen, gelblichweissen Einsprengungen den erwähnten Spalten des mikroskopischen Durchschnitts entsprechen. Im Vergleich mit der vorigen Geschwulst sind aber die epidermoidalen kernlosen Lagen ausserordentlich dürftig und schmal. Der in Figur 9 wiedergegebene mikroskopische Schnitt hat, wenn man absieht von dem Fehlen der Schweissdrüsen, eine unverkennbare Aehnlichkeit mit dem Flächenschnitt durch die tieferen Schichten der Epidermis oder die höheren der Cutis an Stellen, welche frei von Talgdrüsen sind, und zwar in einer Höhe, wo die einzelnen Papillen und Riffe der Haut gerade angeschnitten werden. Andererseits ist das Bild auch dadurch interessant, dass die auf den ersten Blick höchst auffällige Carcinomähnlichkeit durch ein dem Krebs gerade entgegengesetztes Verhältniss bedingt wird, indem nämlich

das Bindegewebe (die hellen Partieen) die von dem Epithel (den dunkleren Theilen) gebildeten scheinbaren Alveolen ausfüllt, während in Durchschnitten durch einen typischen Krebs die Epithelien sich in Hohlräumen des Bindegewebes befinden.

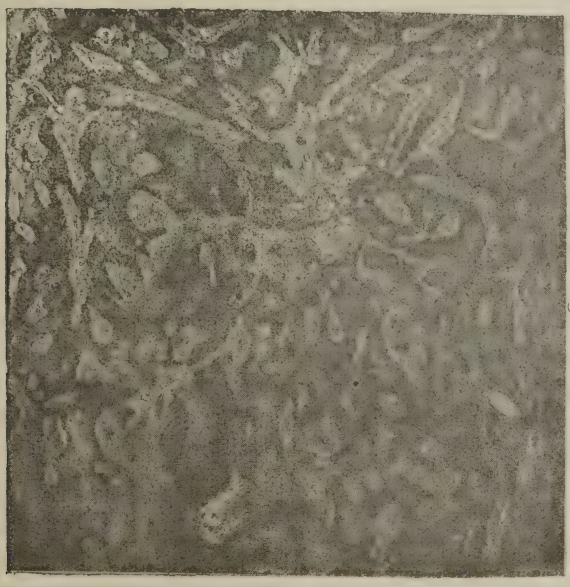

Fig. 9.

Schnitt vom Tumor III. Haematoxylin; 25:1. Die kernhaltigen Epithelien dunkel, die kernlosen heller, das Gerüst durchgehend hell.

Sind nun die drei Geschwülste gleichartig? Nach den anatomischen Bedingungen ihres Zustandekommens sind sie bis auf die geringen Abweichungen, welche in der Höhe und Tiefe ihres Ursprungs im cutanen Grundkörper bestehen, jedenfalls gleichzustellen: Retentionsgeschwülste mit gesteigerter Proliferation der epithelialen Elemente, in dieser Hinsicht die Mitte haltend zwischen den Atheromen und gewissen Dermoidcysten, ohne jedoch sonstwie in irgend einer Beziehung zu diesen bekannten Geschwulstarten zu stehen. Bei Tumor I wird der Ursprung aus den präformirten Haarbälgen schon bei der Betrachtung der Abbildungen (Fig. 2 u. 3) so deutlich, dass eine Erörterung dieses Punktes hier wohl unterbleiben könnte, wenn nicht schon eine Reihe von Autoren

die Frage, ob das Epithelioma molluscum oder contagiosum, das Vorbild dieses Tumors, aus Haarfollikeln hervorginge, verneint oder offen gelassen hätte. Was aber für die vorliegende Geschwulst gelten soll, darf, um anerkannt zu werden, für das Vorbild derselben, das einfache Molluscum, nicht zweifelhaft sein. Virchow hat in seiner Abhandlung[1]) auf das bestimmteste ausgesprochen, dass er die Haarfollikel für den Ausgangspunkt des Molluscum halte. Obwohl seit der Untersuchung Virchow's 26 Jahre verflossen sind, so ist seit jener Zeit dennoch keine sichere Thatsache ermittelt worden, welche es wahrscheinlich machte, dass von der freien Fläche Epithelzapfen in die Tiefe wüchsen und derartige taschenförmige Geschwülste bilden könnten. Wäre dies möglich, so würde das Epithelioma molluscum oder contagiosum histologisch hinter dem Carcinom an Malignität kaum zurückstehen, denn während eine abgesackte epitheliale Neubildung nur innerhalb einer präformirten Krypte vorkommen kann, falls sie gutartig ist, so müsste die ganze bösartige Fähigkeit des Krebses den Mollusken zukommen, sollten diese im Stande sein, sich selbst ihre Taschen zu bilden. Es finden sich aber bei diesen kleinen Geschwülsten, wenn sie nicht besonderen äusseren Insulten ausgesetzt waren, niemals im Corium irgend welche Zeichen einer durch das Wachsthum der Epithelmassen hervorgerufenen Reizung, es macht vielmehr die an den epidermoidalen, drüsenartigen Körper des Molluscum anstossende Bindegewebspartie, welche die Matrix des Epithels bildet, einen durchaus passiven Eindruck. Mobile Zellen finden sich sehr spärlich in ihnen, indirekte Kerntheilung, der augenfällige Ausdruck proliferativer Vorgänge trotz geeigneter Präparation nur ganz ausnahmsweise. Neisser[2]) will zwar die Möglichkeit einer Betheiligung der Haarbälge allenfalls zugeben, glaubt jedoch, dass die Mollusken vorzugsweise an der freien Oberfläche der Haut entstünden. Dennoch ist eine Ableitung derselben lediglich von den regulären Epithelzapfen, die sich in den interpapillären Räumen finden, nicht gut möglich. Neisser führt auch an, er habe nie ein Haar in solchen Beziehungen zu der Geschwulst gefunden, dass ein deratiger Zusammenhang denkbar erschienen wäre. Thatsächlich, wenn auch relativ selten, finden sich aber Haare in der Weise

[1]) Virchow's Archiv, Bd. 33, S. 154.
[2]) Vierteljahresschrift für Dermatologie und Syphilis 1888, S. 558.

aus der Delle des Molluscum contagiosum aufragend, dass ihre Zusammengehörigkeit mit der Geschwulst makroskopisch nicht zweifelhaft ist. Es zeigt dann die mikroskopische Untersuchung, dass dies eines jener gruppirten Haare ist, welche zu zwei oder mehreren aus einem Balge mit gemeinsamer Oeffnung austreten. Während dann ein Theil des gemeinschaftlichen Balges im Zusammenhang mit der Molluscumbildung seines Haares verlustig gegangen ist, hat sich in dem intacten Antheil ein Haar erhalten; dass sich bei denjenigen Mollusken, welche den Haarbalg in seinen sämmtlichen Abtheilungen umfassen, ein richtiges Haar nicht mehr vorfindet, kann bei der total abweichenden Beschaffenheit des Epithels derselben nicht auffällig erscheinen. Die Aehnlichkeit der Molluscumstructur mit derjenigen des Haarbalges ist, abgesehen von der taschenförmigen Gesammtanordnung beider, namentlich noch in zwei Punkten ausgesprochen. Die voll entwickelten Molluscumkörperchen nehmen in dem Tumor genau die Stelle ein, welche sonst im Haarbalg der verhornte Haarschaft inne hat, und die Eleïdinschicht, pathologisch üppig im Molluscum, bezeichnet hier wie im epithelialen Ueberzug des Haarfollikels die Grenze des Stratum Malpighii und Stratum corneum, wo eine solche beim regulären Haar vorhanden ist. Ferner ist an jungen, kugeligen Mollusken stets mit grosser Deutlichkeit eine die Tasche bildende bindegewebige Faserhaut erkennbar, die sich gegen den elastischen Theil der Cutis scharf absetzt. Diese Gewebslage (in Fig. 10) aus ihrer natür-

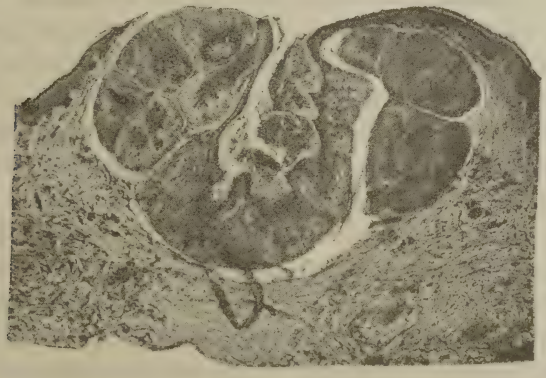

Fig. 10.

Epithelioma molluscum. Schnitt durch die grösste Ebene, Haematoxylin; 25 : 1. Der mittlere Lappen median, die seitlichen ausserhalb der Axe getroffen.

lichen Situation herausgerissen und zum Theil umgeschlagen) entspricht der inneren Faserhaut des Haarbalges, der Ringfaserhaut von Kölliker's, und sie macht es erklärlich, weshalb die zusammengepressten epithelialen Knollen des Molluscum sich bei der Präparation so leicht aus der cutanen Tasche herauslösen.

Wenn ich es nun auch als eine persönliche Meinung hier hinstellen muss, dass so scharf abgegrenzte epitheliale Bildungen als ein Product von Retentions- und Proliferationszuständen nur in einem derartig abgeschlossenen Raum ihren Ursprung haben können, wie ihn nach Ausschluss der Schweiss- und Talgdrüsen nur die Haarbälge bieten, so will ich damit doch nicht behauptet haben, dass Alles, was ein solches Molluscum zusammensetzt, aus dem Haarbalg und seinem Inhalt hervorgegangen sei; vielmehr scheint es denkbar, dass benachbarte Retezapfen unter der mechanischen Einwirkung der angrenzenden Geschwulst, oder in gleicher Weise verändert wie die Epithelien des Haarbalges und dadurch gleichfalls weit über ihren gewöhnlichen Umfang ausgedehnt, in Folge von Verlegung ihrer Axe nach der Oeffnung des Balges hin mit dem Haarbalg zu einem einzigen Geschwulstkörper vereinigt werden und durch die immer grösser werdende Delle an der Oberfläche ihre Producte, wie der Haarbalg die seinigen, zum Theil entleeren. Wie ich schon oben angeführt, ist meines Erachtens eine solche vollendete Taschenbildung wie im Molluscum contagiosum nicht aus der auch noch so unförmlichen Vergrösserung einfacher, regulär gelegener Epithelzapfen erklärbar: das überschüssige epitheliale Product könnte sich unbehindert auf die Oberfläche absetzen und dort ablösen, ohne jemals zu einer Retentionsgeschwulst zu führen. Wenn jedoch die epitheliale Proliferation ihre Producte unterhalb des durch die folliculäre Neubildung sich beständig erweiternden, straff gespannten cutanen Ringes anhäuft, so bewirken diese, entsprechend der eben erörterten Möglichkeit, eine weitere Vergrösserung der ursprünglich auf den Follikel beschränkten Retentionsgeschwulst. Die Zunahme findet ihre Grenze erst dann, wenn Atrophie oder mechanische Zerstörung der cutanen Decke, die die Epidermismassen in der Tiefe zurückhält, eine derartige Vergrösserung der Delle, das ist der Communication mit der Aussenwelt herbeigeführt haben, dass sie die poliferirten, unter ihr aufgehäuften Massen nicht mehr zurückhalten kann. Aus diesem Nachgeben

des retinirenden Cutisringes erklärt sich auch ein Theil der spontanen Heilungen von Mollusken, welche selbst dann selten ausbleiben, wenn viele, dicht liegende folliculäre Einzelherde zur Bildung confluirender Geschwülste unter fortschreitender Atrophie der benachbarten Cutisgebiete geführt haben. Was die spontane Heilung leistet, geht aus dem bekannten Falle von Ebert hervor, welcher Virchow zu seiner Untersuchung über das Epithelioma molluscum Anlass gab.

Die Betheiligung der Haarbälge aber beim menschlichen Molluscum wegen des histologischen Verhaltens des Epithelioma contagiosum des Hausgeflügels in Abrede zu stellen, wie dies auf Grund der Angaben von Bollinger[1]) geschieht, scheint ebenfalls nicht gut möglich. Beim Epithelioma contagiosum des Hausgeflügels findet sich nach der erwähnten Beobachtung Bollingers, die ich nach eigenen Untersuchungen bestätigen kann, die Neubildung ganz vorzugsweise an denjenigen Stellen der Hautoberfläche (Schnabelwurzel, Kämme, Ohr- und Kehllappen, Füsse), welche keine Federbälge, die Analoga der Hautfollikel, besitzen, nur verhältnissmässig selten findet sich die Veränderung beim Fortschreiten auch auf der befiederten Haut, innerhalb der zunächst gelegenen Federbälge. Ist diese Thatsache unbestreitbar, so weicht doch die Neubildung des Federviehs in ihrer gesammten histologischen Structur von derjenigen des vermeintlich mit ihr übereinstimmenden Molluscum contagiosum des Menschen vollständig ab. Sie entwickelt sich nicht unter einer cutanen Decke, auch nicht in einer halbwegs verschlossenen Tasche, sondern ist, abgesehen von den selteneren Federbalgaffectionen, durchaus oberflächlich. Die Epitheldecke wächst, wie dies Fig. 11 von einer jungen derartigen Geschwulst zeigt, ganz ausserordentlich und führt zu einer, wohl überwiegend passiven, Verlängerung der Papillen, die selbst jedoch auch nicht frei bleiben von Reizerscheinungen im Gegensatz zu dem menschlichen Corium in der Nähe des epidermoidalen Balges. Ein Vergleich der Figuren 10 und 11 zeigt, dass ein Schluss bezüglich der Histologie dieser Geschwülste von der einen Bildung auf die andere, wenn man beide nebeneinanderstellt, nicht möglich ist, so ähnlich sich ihrer allgemeinen Erscheinung nach die einzelnen

[1]) Virchow's Archiv, Bd. 58.

Epithelzellen in beiden auch verhalten mögen. Während das Epithelioma molluscum des Menschen stets den folliculären Charakter

Fig. 11.

Schnitt durch ein junges Knötchen des Epithelioma contagiosum von der Schnabelwurzel einer Taube. Haematoxylin: 25 : 1.

zeigt, bekommt das von Bollinger und Neisser mit ihm in eine Reihe gestellte contagiöse Epithelioma des Geflügels im weiteren Verlauf einen immer deutlicher papillären Bau.

Es wäre nun von besonderer Beweiskraft für die Haarbalgstructur des Molluscum, wenn es gelungen wäre, Talgdrüsen in ihrer typischen Beziehung zum Haarbalg in den kleinen Geschwülsten nachzuweisen. Ich habe nun, um jede Spur einer solchen Drüse, etwa übrig gebliebene Reste, zu ermitteln, 5 Mollusken von beiläufig Hirsekorngrösse, an denen die Diagnose makroskopisch gerade erst gestellt werden konnte, mit Osmiumsäure fixirt und dann in Serienschnitte zerlegt. Es ist mir nicht gelungen, auch nur in einem derselben die Einmündung einer Talgdrüse in den Molluscumkörper, bzw. in dessen centralen Spalt nachzuweisen. Wenn sich Talgdrüsen vorfanden, was auch in solchen Präparaten zu consta statiren war, in denen das Fett nicht durch eine besondere Behandlung zur Ansicht gebracht wurde und der Beobachter sich an dem charakteristischen Structurbild der entfetteten Drüse genügen lassen musste, wie dies bei den gewöhnlichen Alkoholpräparaten geschieht, dann lag der Talgdrüsenkörper stets so, dass jede Zusammengehörigkeit mit dem Molluscum ausgeschlossen werden konnte. Dennoch kann hieraus keineswegs gefolgert werden, dass der epi-

theliale Molluskenkörper nicht aus einem Haarbalge hervorgegangen sei. Im Gegentheil wird die Annahme, dass die Talgdrüse infolge der vorliegenden Entartung des Haarbalges und des Verlustes des Haares zu Grunde gegangen sei, auch durch die Befunde bei den oben beschriebenen grösseren Geschwülsten begründet.

Bei den Tumoren I und II fanden sich nicht die geringsten Reste von Fettdrüsen zwischen den epithelialen Knollen, und gerade Tumor I stimmt, auch in seiner groben Configuration, mit dem Molluscum contagiosum so vollständig überein, dass, wenn dieses aus einem Haarbalge hervorgegangen ist, jener aus einer grossen Anzahl derselben entstanden sein muss. Nur da, wo sich auf der Oberfläche des Tumor I zwischen den tiefen Spalten ein einzelnes Haar als Ueberbleibsel des regulären Kopfhaars erhalten hatte, wurden auch Fettdrüsenabschnitte in den Präparaten gefunden, während das gesammte Gebiet der Geschwulst völligen Schwund des Kopfhaares zeigte und, wie erwähnt, auch keine Talgdrüsen besass. Es soll hier noch hervorgehoben werden, dass die spärlich erhaltenen Haare jener Geschwulst leicht borstenartig verdickt waren, starrer und kräftiger als normales Kinderhaar erschienen. Diese Hyperplasie der Haare in den erhaltenen Follikeln, wie die Zerstörung derselben in den entarteten Haarbälgen wird bei der beschriebenen absonderlichen Epithelbeschaffenheit des erkrankten Gebietes nicht Wunder nehmen.

Wie sich die Entwicklung in einem taschenförmigen Hautorgan beim gewöhnlichen Epithelioma molluscum an einem Meridianschnitt (Fig. 10) aufs Deutlichste zeigt, so sind auch bei den beschriebenen Tumoren derartige geschlossene Anlagen der Sitz des epithelialen Wachsthums. Während in Tumor I die Taschen der Geschwulst, durch eine ganz ausserordentlich grosse Menge von Molluscumkörperchen ausgedehnt, ganz offen, zum Theil klaffend sind, zeigen sich die räumlichen Verhältnisse in der im bindegewebigen Grundstock der Haut angelegten Neubildung des zweiten Falles schon viel beschränkter. Auch hier kommt es noch stellenweise zu einer massenhaften Anhäufung umgewandelter Epithelien in einzelnen, mehr ausgedehnten Räumen. Ueberall finden sich zwischen den einander zugekehrten mehrschichtigen intacten Epithelüberzügen des bindegewebigen Grundes noch mehrere Lagen kernloser Epithelzellen, aber die hervorragende Gleichförmigkeit der Bildung,

wie im ersten Falle, herrscht nicht mehr. Ist auch die Abgrenzung einzelner Lappen im Grossen deutlich erkennbar, so finden sich hier doch überall starke Gegensätze zwischen ausgedehnten und beschränkten Räumen. In der dritten Beobachtung nun gehören irgendwie mächtige Epithelmassen fast zu den Seltenheiten. Ueberall findet sich zwischen dem Gerüst nur eine verhältnissmässig niedrige und — nach dem Gradmesser ihres Wachsthums, den spärlichen Karyomitosen, zu urtheilen, die sich zum Theil noch kenntlich erhalten haben — relativ torpide Neubildung. Hin und wieder allerdings sind abgestorbene Epithelien zwischen den gegenseitigen Epithelstraten zu sehen, welche alle Charaktere der Epithelentartung des Molluscum bieten, aber sie sind hier an Reichlichkeit auch nicht entfernt zu vergleichen mit den entsprechenden Bildungen der beiden ersten Geschwülste. Wenn nicht der Charakter der Epithelien so ausgesprochen epidermoidal wäre und die Structur nicht die vielfach leisten- und papillenförmige Bildung (vgl. S. 423, Fig. 9) aufwiese, so könnte man sogar an eine endotheliale, von den Lymphspalten ausgehende Neubildung denken.

Die bei der makroskopischen Betrachtung auffälligen Unterschiede der drei Geschwülste lassen sich alle gut verstehen auf Grund der Differenzen ihrer Wachsthumsintensität und der gegebenen räumlichen Verhältnisse. Geschwulst I, sehr schnell gewachsen, ganz oberflächlich, findet nirgend grösseren Widerstand und erhebt sich deshalb in seinen einzelnen Knoten mächtig über die Oberfläche, die Lederhaut entsprechend nach sich ziehend. Die Bilder von Durchschnitten (Fig. 2 und 3) zeigen dies recht deutlich. Die zweite Geschwulst bildet schon eine weit mehr compacte Masse. Der Hautübergang hat wohl deutlich erkennbare, aber nicht mehr klaffende, durch Duplicaturen verlegte Oeffnungen. Ueberall bestimmt eine zwar gespannte, jedoch feste Cutis die grobe Form der Geschwulst und engt die tiefen Theile in ihrer Entwicklung erheblich ein. Das Vorhandensein der Cyste liefert einen weiteren Beweis für die vollständige Retention aller Producte. Soweit die Hautlage nachgiebig ist und das Corium eine Trennung seiner derben Lamellen durch die epitheliale Neubildung und die retinirte Flüssigkeit zulässt, soweit sind sie auch ausgedehnt worden und bilden einen prallen, sehr festen Tumor. Die dritte Geschwulst, viel tieferen Ursprungs als die beiden ersten, liegt geradezu in der

Subcutis, indem sich der von der epithelialen Neubildung ausgedehnte, vielfächrige cutane Hohlraum vermöge seiner tiefen Lage fast ganz aus dem Zusammenhange der Haut nach unten in das Unterhautfettgewebe vorgeschoben hat, wie wir dies als die gewöhnliche Erscheinung bei der Mehrzahl aller Atherome zu sehen gewohnt sind.

Betrachten wir nach diesen Erörterungen die grossen oben beschriebenen Epitheliome bezüglich der in Frage kommenden folliculären Anordnung, so war dieselbe bei Tumor I unzweifelhaft. Aber auch die II. Geschwulst hat, wie sich aus den verlegten Oeffnungen der Haut ergiebt, ihre epitheliale Substanz innerhalb verhältnissmässig grosser Krypten aufgehäuft, während Tumor III einen ganz abgeschlossenen Sack bildet. Noch auf einen Punkt sei an dieser Stelle hingewiesen, welcher für die Auffassung der Geschwülste als Follikeltumoren wohl von Gewicht sein dürfte, nämlich das Verhalten des Eleïdins und der Verhornung in ihnen. Die oberflächlichen Taschen, welche, weit geöffnet, eine vollständige Verhornung ihrer obersten Epithellagen erfahren hatten, besitzen dementsprechend auch eine continuirliche Eleïdinlage von grosser Mächtigkeit in der I. Geschwulst. In der II. Geschwulst, deren Entwickelung erheblich tiefer unter der Oberfläche ihren Ausgang nahm, ist das Eleïdin schon sehr spärlich, im Tumor III ist fast Nichts davon nachzuweisen, wie das Eleïdin auch in der Tiefe der regulären Haarbälge völlig fehlt.

In Uebereinstimmung mit der Retention des epidermoidalen Materials in der verschiedenen Höhe der cutanen Taschen steht auch das verschieden schnelle Wachsthum der Geschwülste, indem die oberflächlichen Bildungen (Tumor I und die jüngeren Theile von Laache's Geschwulst) verhältnissmässig schnell, die tiefer liegenden Neubildungen (Tumor II und die älteren Partieen von Laache's Geschwulst) sehr viel langsamer wuchsen, indess der wesentlich unterhalb der Haut gelegene Tumor III an Langsamkeit der Entwickelung die anderen bei weitem übertraf.

Gehen wir jetzt daran, die den beschriebenen Geschwülsten gemeinsamen Eigenschaften herauszuheben und einer kritischen Vergleichung zu unterziehen, so finden sich, ausser der eben erörterten klinischen, auf ihr Wachsthum bezüglichen Parallele, sowohl in ihrer groben Erscheinung als auch in ihrer mikroskopischen Zusammen-

setzung noch eine Reihe von übereinstimmenden, möglicherweise für die klinische Diagnose belangreichen Merkmalen, doch ist ihre Erscheinung keine so eindeutige, dass sie ohne Weiteres die Aufstellung eines Schemas für diese Geschwulstform zuliesse.

Die Geschwülste sind epidermoidale gutartige Tumoren der behaarten Haut, und zwar bis auf eine Beoachtung (Fall II, wo die Geschwulst am Bauch sass), der Kopfhaut; keine der Neubildungen sass an haarfreien Körperstellen. Das cutane Gerüst in ihnen kann nur eine secundäre Bedeutung beanspruchen, weil ohne primäre Reizerscheinungen, nur hin und wieder durch äussere Einflüsse irritirt, sein wohl allein auf die mechanischen Einwirkungen der Neubildung zurückzuführendes Wachsthum den Ansprüchen des, auch in der räumlichen Ausdehnung seiner Betheiligung, weit überwiegenden Epithels gerade genügt. Wie beim Epithelioma molluscum findet sich die Neubildung durchaus im Innern der Haut, deren oberflächlichliche Coriumschicht mit vollständiger Epidermisausstattung (siehe Fig. 10) bis auf die in Fall I und II sowie bei Laache's Tumor vorhandenen Unterbrechungen die ganze Geschwulst mit einer zusammenhängenden, wenn auch durch die beständig zunehmende Ausdehnung sehr verdünnten Decke überzieht. Die Folge der Anordnung dieser epithelialen Retentionsgeschwülste in den präformirten, durch die Neubildung allerdings aufs höchste entstellten Räumen ist die unebene, knotige und höckrige Oberfläche, welche sowohl den hier beschriebenen Geschwülsten wie derjenigen von Laache ihr ungewöhnliches Aeussere verleiht. Nichtsdestoweniger ist die Oberflächenbeschaffenheit nur zum Theil für die Diagnose der Geschwulstform charakteristisch, nämlich insofern, als bei den oberflächlichen Neubildungen (Laache, sowie Tumor I und II) die glatte, meistentheils bläulichweisse, pergamentähnliche Beschaffenheit der Haut, ähnlich derjenigen der Mollusca, unverkennbar hervortritt. Die ungewöhnliche Zerklüftung jedoch, die Bildung taschenförmiger Vertiefungen bei gewulsteter und gerundeter Oberfläche mit intactem Epidermisbelag scheint auch bei ganz anders gebauten Geschwülsten, welche dieselben klinischen Erscheinungen hervorrufen, zur Beobachtung zu kommen.

Mit gütiger Genehmigung des Herrn Geheimrath von Bergmann bilde ich (Fig. 12 u. 13) eine Geschwulst ab, deren Kenntniss ich dem liebenswürdigen Entgegenkommen des Herrn Dr. Schimmel-

busch, Assistenten am Königl. chirurgischen Klinicum, verdanke. Diese Neubildung von der rechten Glutaealgegend einer Frau von

Fig. 12.

Grosse bindegewebige Warze von der Glutaealgegend einer älteren Frau. Die wulstige mit klaffenden Spalten versehene Oberfläche bot auch in der Glätte und Farbe der Haut Aehnlichkeit mit dem Tumor des Falles I. (Natürliche Grösse).

einigen 50 Jahren entstand, wie unsere epithelialen Tumoren, sehr langsam und zeigte, als sie sich noch im Zusammenhange befand, so viele mit ihnen übereinstimmende Eigenschaften, dass verschiedene gute Beobachter mit mir geneigt waren, sie für den obigen follicularen Bildungen sehr nahe verwandt anzusehen. Der Durchschnitt aber (Fig. 13) enthüllt eine völlig andere Structur, nämlich



Fig. 13.

Durchschnitt der in Fig. 12 dargestellten Neubildung. Der grobe bindegewebige Grundstock der Warze mit einem verhältnissmässig zarten Epidermisüberzug; derselbe erscheint an dem mit Müller'scher Lösung und Alcohol gehärteten Präparat als eine feine hellere Randlinie. (Natürliche Grösse).

die einer sehr grossen, mächtig emporgewachsenen Warze, welche mit einer zwar dicken, aber im Verhältniss zur Grösse der Ge-

schwulst immerhin unbedeutenden Epidermis bedeckt ist. Die helle Linie an dem in Müller'scher Lösung und Alkohol gehärteten Object stellt in Fig. 13 die Oberhaut dar, wie sie auf dem Durchschnitt erscheint. Die grosse Masse besteht aus einem dichten, bindegewebigen, stellenweis mit Proliferationsherden, welche Riesenzellen enthalten, durchsetzten Gewebe.

Darf also die makroskopische Erscheinung der Geschwülste an sich nur mit grosser Vorsicht zur Diagnose herangezogen werden, so scheint mir im Gegensatz zu den Carcinomen das Fehlen einer eigentlichen Ulceration von grösserer diagnostischer Wichtigkeit. Das bindegewebige Gerüst zeigt, wie auch die mikroskopische Untersuchung ergeben hat, nirgends eitrige Infiltration, und der gelegentlich beobachtete partielle Zerfall (Laache's Tumor und Geschwulst I) betrifft nur die angehäuften epithelialen Massen, die sich bei ihrem besonders oberflächlichen Sitz in jenen Fällen entleeren konnten. Ob hier eine weitergehende Auflösung der Epithelien etwa als Folge der übermässigen, ganz ungewöhnlich langen Dauer ihrer Zurückhaltung eingetreten war, konnte ich nicht bestimmen, weil mir die entleerten Mussen nicht zur Untersuchung vorgelegen haben. Eiterung sensu strictiori ist jedoch mit Sicherheit anzuschliessen.

Ist für die differentiale Diagnose gegenüber dem Krebs das Fehlen der Ulceration von grosser Bedeutung, so wird dennoch bei ihr, ebenso wie bei der Trennung dieser Geschwülste von den Atheromen, die mikroskopische Untersuchung allein ausschlaggebend sein.

An dieser Stelle mag noch einer den 3 beschriebenen, sowie Laache's Geschwulst und meiner im Eingang erwähnten Beobachtung gemeinsamen Eigenschaft gedacht werden, welche die Geschwülste scheinbar in einen gewissen Gegensatz zum Epithelioma molluscum setzt, nämlich ihre solitäre Natur. Bei keinem der Fälle fanden sich Geschwülste der gleichen Art oder gar typische Epitheliomata mollusca an irgend einer anderen Stelle des Körpers, während die Mollusca fast immer zu mehreren oder gar vielen an demselben Individuum vorkommen. Dennoch dürfte ein belangreicher Gegensatz hierin kaum gefunden werden, weil einerseits die weniger oberflächliche Lage für eine etwaige Contagion ungünstige Bedingungen schafft und andererseits bei den Tumoren I und II

sowie bei Laache's Geschwulst aus der beträchtlichen Anzahl der Oberflächenunterbrechungen auf die Betheiligung von mindestens ebenso zahlreichen Haarbälgen geschlossen werden muss. Die Krankengeschichte von Laache's Fall bietet in der Unterscheidung der verschieden schnell gewachsenen Partieen der Tumoren einen Anhalt für die Annahme, dass die Vergrösserung der Bildung nicht allein durch die immerhin langsame Production von Epithel in der Tiefe der Taschen, wie im Fall II und III, sondern auch durch Einbeziehung neuer, bisher unbetheiligter Follikel erfolgt sei. Auch im Fall I dürfte wohl mit Recht nach der ganzen breitbasigen Configuration der Neubildung auf ein erhebliches Wachsthum per contiguitatem geschlossen werden. In beiden Fällen handelt es sich um die oberflächlicheren, also für die Ausbreitung in der Fläche noch relativ günstig gelegenen Erkrankungen.

Von grösster Wichtigkeit für die Diagnose und Classification der Geschwülste wäre es, wenn eine Aufklärung der Aetiologie derselben möglich würde; aber die gleichen Schwierigkeiten, welche in dieser Beziehung das Epithelioma molluscum sive contagiosum bietet, bestehen auch für sie. Neisser, welcher die bereits erwähnte, und zwar die vorletzte der erschienenen grösseren Untersuchungen über das Epithelioma contagiosum geliefert hat[1]), kommt schon in der Einleitung seiner auf sorgfältige eigene Untersuchungen begründeten Arbeit zu folgendem Resultat: „Wer sich nicht absichtlich den mikroskopischen Bildern verschliesst, und wer nicht künstliche oder gekünstelte, unklare Vorstellungen den durch Beobachtungen, Thatsachen und allgemein-pathologische Lehren gestützten Erwägungen vorzieht, der, sage ich, muss zugeben, dass das sogenannte Molluscum contagiosum wirklich ist ein Epithelioma contagiosum, hervorgerufen durch einen der Klasse der Coccidien angehörigen Parasiten". Im Gegensatz hierzu sind Török und Tommasoli[2]), welche dieselbe Frage jüngst in Unna's Laboratorium eingehend studirten, auf Grund chemischer Reactionen an den Molluscumkörperchen „zu der absoluten Ueberzeugung gekommen, dass die Körperchen des Epithelioma contagiosum keine parasitären Elemente seien". Obgleich ich nun seit Jahren jede Gelegenheit benutzt

[1]) Vierteljahresschrift für Dermatologie und Syphilis 1888, S. 554ff.
[2]) Monatshefte für praktische Dermatologie, Bd. 10, No. 4. 1890.

habe, um menschliche Mollusca contagiosa zu bearbeiten[1]), und namentlich auch die mir zugänglichen, freilebenden und parasitären Protozoen, so oft sich eine Gelegenheit bot, nicht bloss bezüglich ihrer Morphologie, sondern auch rücksichtlich der chemischen Verhältnisse ihrer Körpersubstanz untersuchte, so ist es mir dennoch nicht gelungen, mehr als eine oberflächliche Aehnlichkeit zwischen den vermeintlichen Parasiten des Molluscum contagiosum und den Coccidien und Amoeben, welche wohl allein von den bekannten Protozoen in Betracht kommen können, aufzufinden. Török und Tommasoli führen die absonderliche Erscheinung der Molluscumkörperchen auf die Härtungs- und Präparationsmethoden, welche zur Untersuchung der Gebilde angewendet werden, zurück, und man wird ihnen dies für viele Eigenschaften der letzteren zugeben müssen, denn ein Theil derselben zeigt die Reactionen der Kernsubstanz, von denen diese intracellularen Gebilde wohl abgeleitet werden könnten, während andere wieder in Form und chemischem Verhalten mit bekannten Degenerationserscheinungen übereinstimmen, die in grösserer Verbreitung auftreten, wo der normale Verhornungsprozess in seinem Ablauf durch pathologische Vorgänge gestört wird. Ob dennoch jene Körperchen nicht das Product einer parasitären Einwirkung sind, das ist damit keineswegs ausgemacht; nachgewiesen aber ist bisher als ätiologisches Moment im Epithelioma molluscum weder ein pflanzlicher Mikroorganismus noch ein Protozoon, trotz der für jeden denkenden Forscher beleidigenden Imputation Neisser's. Dass bei der frischen Untersuchung, namentlich in den tieferen Schichten der Neubildung Bilder zur Beobachtung kommen, welche zu einem Vergleich mit gewissen Sporencysten herausfordern, will ich gern zugeben, aber es liegt ein Grund zu einer Identification um so weniger vor, als es noch durch keine Präparation gelungen ist, die vermeintlichen Sporen zu isoliren, und als alle tinctoriellen Kunstgriffe die an sich sehr blassen und unscharf begrenzten, scheinbaren Sporen und Navicellen nur undeutlicher machen. Bei wirklichen Sporencysten lässt die Isolation der Einzelelemente Nichts zu wünschen übrig, und so unklar auch die

[1]) Dem Herrn Geheimrath Lewin sowie Herrn Sanitätsrath Dr. Boer und den nach einander auf der syphilitischen Abtheilung der Charité thätigen Herren Stabsärzten, welche meine Arbeiten durch liebenswürdige Beschaffung des Materials förderten, spreche ich auch an dieser Stelle meinen aufrichtigen Dank aus

Generationsverhältnisse der meisten von ihnen sind, ihre Anatomie bietet meistens keine ungewöhnliche Schwierigkeit. Es war mir nicht möglich, die kleinsten derartigen „Sporenbildungen“ in Präparaten so zur Anschauung zu bringen, dass sie sich zur Photographie eigneten, dagegen giebt Figur 14 eine Aufnahme der speciell von Neisser gleichfalls als Sporencysten angesprochenen grösseren Bildungen, die mit den leicht schematisirten Zeichnungen[1]) Neisser's in Einklang stehen[1]).

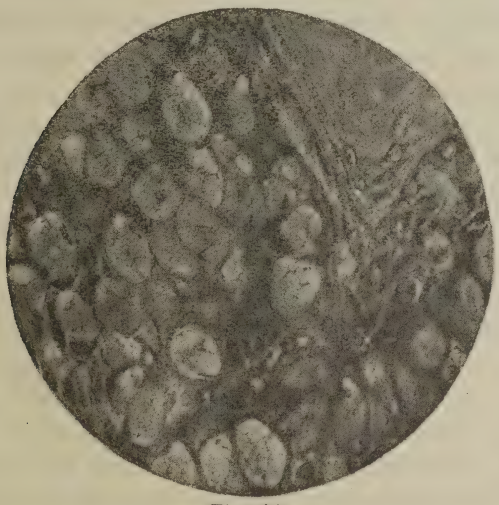

Fig. 14.

Schnitt von einem Epithelioma molluscum Haematoxylin 300 : 1, die vermeintlichen Sporencysten zeigend.[2])

Besonders zur Stütze der Protozoenätiologie des Epithelioma molluscum hat Neisser die Mittheilung Bollinger's auf der Naturforscherversammlung zu Cassel 1878, herangezogen. Es soll hier nicht erörtert werden, ob die Beweise, welche Bollinger zur Verfügung standen, ausreichend waren, um für das Epitheliom des

[1]) l. c Taf. V, Figg. 2, 3, u. 4, sowie Fig. 1, c u. d.

[2]) Während für die Anfertigung mikroskopischer Abbildungen sonst der Grundsatz massgebend ist, die Präparate so dünn herzustellen, als es bei der physikalischen Natur des Objects möglich ist, erscheint für den vorliegenden Gegenstand ein anderer Grundsatz indicirt, nämlich der, die Objecte so dick zu machen, als es das Leistungsvermögen des anzuwendenden Objectivsystems zulässt. Während für die photographische Abbildung von Bakterienobjecten mit starken Vergrösserungen das Präparat nicht dünn genug werden kann, verlieren die protozoischen, erheblich grösseren Objecte an zu dünnen Präpa-

Hausgeflügels permanente Amöben als Aetiologie in Anspruch zu nehmen, oder ob die seitens des verdienten Forschers damals in Aussicht gestellte Publication vielleicht desshalb nicht erfolgt ist, weil sich ihm die vorhandenen Beweise später als unzulänglich erwiesen haben. Nur das muss hier hervorgehoben werden, dass auch die vermeintlichen Protozoen des Geflügelepithelioms in ihrer Erscheinung sich sehr weit von derjenigen der menschlichen Molluscumkörperchen entfernen. Wie sich aus Bollinger's erster Untersuchung, wo er die parasitäre Aetiologie der Krankheit ausdrücklich als unerwiesen hinstellt, gleichfalls abnehmen lässt, und wie oben von einer histologischen Parallelisirung beider Affectionen durchaus abgesehen werden musste, so meine ich, dass auch bezüglich einer ätiologischen Nebeneinanderstellung die grösste Vorsicht geübt werden sollte. Solange eine einwandfreie Uebertragung der Affection durch isolirte, rein gezüchtete Protozoen nicht gelungen ist, solange haben wir kein Recht, irgend welche Parasiten als die Ursache der Erkrankung anzusehen, welche in ihren Einzelheiten von den zahlreichen protozoischen Zellinfectionen der Thiere und den Malariaformen des Menschen so weit abweicht, dass die einfachere, auf bekannten zoologischen und biologischen Wahrnehmungen beruhende Beweisführung, welche für jene Krankheiten ausreicht, für diese nicht genügt. Trotz Neisser's Argumenten ist ohne die volle Durchführung der von Koch für die ätiologische Bedeutung der pflanzlichen Parasiten geforderten Beweisführung auch hier nicht durchzukommen, wenn nicht etwa andere, und zwar ganz sichere, Merkmale für die parasitäre Natur der fraglichen Gebilde gefunden werden. Welcher Reiz die eigenthümliche Degeneration des Epithels in den bereits mehrfach erwähnten Geschwülsten hervorgerufen, lässt sich also zur Zeit nicht ermitteln, und die Aetiologie ist für die Diagnose leider nicht verwendbar.

Dennoch können wir die Geschwülste als einer Art angehörig ansehen und die wechselnde Form ihrer Erscheinung von der

---

raten leicht das für sie Charakteristische. Es ist hiermit der photographischen Reproduction eine bestimmte Grenze durch die „Tiefe" der Objectivsysteme gesetzt. Dennoch mag die Abbildung (Fig. 15) als Ergänzung zu Neisser's Zeichnungen hier ihren Platz finden. Die sämmtlichen in dem vorstehenden Vortrag reproducirten Photogramme sind in der Festschrift zu Rudolf Virchow's 71. Geburtstag (Berlin, 1891, Georg Reimer) durch Photogravüre vollkommener wiedergegeben.

Verschiedenheit ihres Sitzes ableiten. In jedem Falle liess sich der Ursprung der Neubildung auf zum Theil mit ungenügender Ausführung versehene (Tumor I und II, Laache's Fall), zum Theil ganz abgeschlossene Hauttaschen (Tumor III und die S. 421 erwähnte Beobachtung) zurückführen und in allen Neubildungen war diese taschen- oder sackartige Anlage der Geschwülste so augenfällig, dass ihre Zusammenfassung in eine Gruppe wie die Bezeichnung derselben als Epithelioma folliculare cutis wohl berechtigt erscheinen dürfte, um so mehr, je weniger der Name, analog Virchow's Bezeichnung des Epithelioma molluscum, für die Aetiologie präjudicirt.

Gedruckt bei L. Schumacher in Berlin.

III.

Alphabetisches

Namen- und Sach-Register

über den Inhalt der Verhandlungen

des XI.—XX. Congresses

der Deutschen Gesellschaft für Chirurgie

1882—1891.

III.

A. Namen-Register.

In nachstehenden beiden Registern bedeuten die **fetten** Ziffern **82**, **83** etc. bis **91** den 11. bis 20., in den entsprechenden Jahren gehaltenen **Congress**, die römischen Ziffern I. und II. die beiden Abtheilungen der Verhandlungen eines jeden Jahres und die arabischen Zahlen die Seitenzahlen in diesen.

Alberti (Potsdam) **88**. I. 94.
Albrecht, P. (Brüssel, Hamburg) **84**. I. 45, II. 127. — **85**. I. 132, 135, 136, 138 (2). — **86**. I. 122, 124. — **87**. I. 10.
Angerer (München) **89**. I. 52, II. 154. — **89**. I. 129, II. 270. — **89**. I. 138, II. 271. — **90**. I. 63.
Antal, Géza von (Budapest) **85**. I. 10, II. 12.
Bardeleben, Ad. (Berlin) **83**. I. 4. — **83**. I. 96.
Bardenheuer, Bernh. (Köln) **89**. I. 129. — **90**. II. 615, 623. — **91**. I. 160, 161 (2), II. 103 ff.
Barth, Arthur (Berlin, Marburg) **91**. I. 159, II. 175.
Baumgärtner (Baden-Baden) **84**. I. 76, II. 55. — **90**. I. 91.
Beely (Berlin) **82**. I. 110. — **83**. I. 54, 57. — **87**. I. 132. — **88**. I. 112, 117. — **89**. I. 156, 160.
Benda (Berlin) **91**. I. 113.
Bergmann, E. von (Würzburg, Berlin) **82**. I. 4. — **83**. I. 67, 104. — **84**. I. 106, 107. — **85**. I. 47. — **86**. I. 89, II. 100. — **87**. I. 4, 24. — **88**. I. 1, II. 1. — **88**. I. 38, 74 ff., 96. — **89**. I. 1. — **91**. I. 6, 10.
Bergmann, A. von (Riga) **88**. I. 27.
Bernays (St. Louis) **88**. I. 111.
Bessel Hagen, F. (Berlin, Heidelberg) **85**. I. 76. — **90**. I. 113, II. 447.
Bidder, A. (Berlin) **84**. I. 18, 19, II. 123. — **85**. I. 112, II. 52. — **88**. I. 34, II. 92.
Bierfreund, Max (Königsberg i. Pr.) **90**. II. 159.
Biondi (Neapel) **86**. I. 44.
Bircher, H. (Bern) **86**. I. 145, II. 130.
Block (Danzig) **82**. I. 77.
Boegehold, E. (Berlin) **83**. I. 11, II. 122.
Borck, H. (Rostock) **90**. I. 133, II. 140.
Braatz, Egbert (Heidelberg) **91**. I. 186. — **91**. I. 200.
Bramann, F. von (Berlin, Halle) **85**. I. 24, II. 272. — **87**. I. 31. — **89**. I. 29. — **89**. I. 118. — **91**. I. 155.
Braun, Heinr. (Heidelberg, Jena, Marburg, Königsberg i. Pr.) **82**. I. 5, II. 1. 66. — **82**. I. 9, II. 233, 277. — **85**. I. 4, II. 475. — **86**. I. 114, II. 220. — **89**. I. 121. — **90**. I. 113, II. 122. — **91**. I. 168, II. 368.
Braun, Heinr. (Halle a. S., Leipzig) **91**. I. 155.
Brenner (Wien) **87**. I. 89.
Brieger (Berlin) **88**. I. 18.
Brunner, Conrad (Zürich) **91**. I. 189.
Bruns, Paul (Tübingen) **84**. I. 77, II. 46. — **87**. I. 129, II. 27. — **90**. I. 21, II. 39. — **91**. 110 (2), II. 151. — **91**. I. 125, II. 160.
Büngner, O. von (Marburg) **90**. I. 88, II. 284. — **91**. I. 183, II. 189. — **91**. I. 183, II. 205.
Busch, F. (Berlin) **82**. I. 123. — **84**. I. 85.
Claus, B. (Elberfeld) **85**. I. 67.
Cornet (Berlin-Reichenhall) **89**. I. 138.
Cramer, F. (Wiesbaden) **84**. I. 7, II. 1.
Credé, B. (Dresden) **82**. I. 46, II. 89. — **84**. I. 27, 30. — **87**. I. 64. — **89**. I. 105, II. 232.
Czerny, V. (Heidelberg) **84**. I. 122. II. 217. — **84**. I. 122. — **86**. I. 19, II. 84. — **86**. I. 22, 127, 129.
Davidson, James McKenzie (Aberdeen) **84**. I. 105.
Deutz (Köln) **91**. I. 181.
Disse (Berlin) **89**. I. 163.

Ebermann (St. Petersburg) **86**. I. 28.
Escher (Triest) **91**. I. 125, II. 270. — **91**. I. 199.
Esmarch, F. von (Kiel) **85**. I. 104, 107. — **89**. I. 5, II. 120. — **89**. I. 144.
Fehleisen (Berlin), **83**. I. 46. — **85**. I. 10, II. 42. — **85**. I. 57, II. 380.
Fenwick, Hurry (London) **87**. I. 26, II. 102.
Fialla (Bukarest) **82**. I. 111. — **88**. I. 87.
Fischer, Ernst (Strassburg i. E.) **82**. I. 137, II. 99. — **87**. I. 138.
Fischer, Friedr. (Strassburg i. E) **91**. I. 190.
Fischer, Herm. (Breslau, Berlin) **88**. I. 22 (2), 23, 29, 31. — **89**. I. 83, 119.
Flesch **82**. I. 129. — **88**. I. 103.
Fränkel, B. (Berlin) **86**. I. 44, II. 98.
Gärtner (Berlin, Jena) **85**. I. 25, II. 1.
Gaffky (Kiel) **82**. II. 133, 145.
Garrè (Tübingen) **90**. I. 126.
Genzmer (Halle) **87**. I. 95, 99, 141.
Gerstein (Dortmund) **89**. I. 89.
Gluck (Berlin) **82**. I. 75, II. 206. — **82**. I. 109, II. 198. — **82**. I. 109. — **90**. I. 101, 102, II. 316.
Goldschmidt (Berlin) **91**. I. 179.
Gotthelf, F. (Berlin) **85**. I. 112.
Graser, Ernst (Erlangen) **88**. I. 88, II. 213. — **88**. I. 112, II. 224. — **90**. I. 73, II. 269. — **90**. I. 130.
Grawitz, P. (Berlin, Greifswald) **84**. I. 27, II. 28.
Grimm, F. (Berlin) **85**. I. 8, II. 21.
Güterbock, Paul (Berlin) **82**. I. 28, 29.
Gurlt, E. (Berlin) **91**. I. 124, II. 46.
Gussenbauer, Carl (Prag) **83**. I. 89, II. 94.
Gutsch, L. (Karlsruhe) **83**. I. 30, II. 242. — **83**. I. 100, 102. — **86**. I. 122, II. 167.
Haberern (Budapest) **84**. I. 96.
Hacker, von (Wien) **84**. I. 30. — **85**. I. 67. — **85**. I. 74, II. 62.
Hadra (Berlin) **90**. I. 122.
Hagedorn (Magdeburg) **82**. I. 129, II. 172. — **83**. I. 74, II. 158.
Hahn, Eugen (Berlin) **82**. I. 98, 101 (2), 103. — **83**. I. 61, II. 104. — **83**. I. 64. — **84**. I. 90, II. 84. — **87**. I. 76. — **87**. I. 95, II. 132. — **88**. I. 29, II. 72. — **89**. I. 103. — **90**. I. 124.
Hanau (Zürich) **89**. I. 10, II. 276.
Hansmann (Hamburg) **85**. I. 132, II. 263. — **86**. I. 134.
Heidenhain, Lothar (Berlin, Greifswald) **89**. I. 7, II. 1.
Helferich (München, Greifswald) **82**. I. 55, II. 212. — **85**. I. 45, 127, 128. — **87**. I. 26, 29. — **87**. I. 101, II. 249. — **88**. I. 34, 51. — **88**. I. 68, II. 108. — **89**. I. 39. — **89**. I. 138, II. 288. — **90**. I. 93, II. 374. — **90**. I. 97, II. 383. — **90**. I. 112, II. 395.
Herzog, Wilhelm (München) **90**. I. 73. — **91**. I. 118.
Heuck, G. (Heidelberg) **83**. I. 88, II. 172.
Heusner (Barmen) **91**. I. 155, II. 163.
Hirschberg, M. (Frankfurt a. M.) **85**. I. 91.
Hoeftman (Königsberg i. Pr) **89**. I. 87. — **89**. I. 103, II. 267. — **91**. I. 176, II. 145.
Hoffa, Albert (Würzburg) **85**. I. 132, II. 128. — **89**. I. 103, II. 94. — **90**. I. 44.
Hofmeier, Max (Berlin) **87**. I. 110.
Horoch, Kajetan Baron (Wien) **85**. I. 60.
Horsley, V. (London) **88**. I. 5.
Jordan, Max (Heidelberg) **91**. I. 189, II. 66.
Israel, James (Berlin) **83**. I. 100 (2), II. 120. — **86**. I. 112, II. 36. — **86**. I. 131. — **87**. I. 46. — **87**. I. 102, II. 85. — **88**. I. 49, 50. — **90**. I. 80.
Israel, Oscar (Berlin) **91**. II. 105.
Julliard (Genf) **82**. I. 87, II. 105.
Kader (Dorpat) **91**. I. 168, II. 242.
Kappeler, O. (Münsterlingen, Schweiz) **90**. I. 13, II. 79.
Karewski (Berlin) **91**. I. 125. — **91**. I. 156, II. 295.
Karg (Leipzig) **90**. I. 59, 61, II. 222.
Kitasato, S. (Tokio, Japan) **89**. I. 116, II. 162.
Kocher, Theodor (Bern) **83**. I. 4, II. 1. — **86**. I. 25. — **91**. II. 129.
Köhler, Albert (Berlin) **88**. I. 97.
König, F. (Göttingen) **84**. I. 6. — **85**. I. 16, II. 86. — **86**. I. 17, II. 40. — **86**. I. 27, II. 1, 16. — **88**. I. 4, II. 25. — **90**. I. 84, II. 59. — **91**. I. 75.
Körte, Werner (Berlin) **89**. I. 105, 106.
Kovács, Josef (Budapest) **87**. I. 102, II. 113.
Kramer (Göttingen) **86**. II. 1.
Kraske (Halle, Freiburg i. Br.) **82**. I. 126, 128. — **85**. I. 145, II. 464. — **86**. I. 7, II. 243. — **87**. I. 7, II. 279. **90**. I. 134, II. 418.

Krause, Fedor (Halle) **87**. I. 17, 24. — **89**. I. 45, II. 181. — **89**. I. 64, II. 192. — **89** I. 74, II. 197. — **90**. I. 22, 67, II. 234 — **90**. I. 127.
Krauss, Gustav (Darmstadt) **86**. I. 114, 121.
Kreibohm (Göttingen) **88**. II. 194
Krönlein, R. U. (Zürich) **90**. I. 97.
Kümmell, Hermann (Hamburg) **82**. I. 100, II. 296. — **83**. I. 30, II. 221. — **83**. I. 74, II. 319. — **85**. I. 89, II. 430. — **85**. I. 109, 110. — **87**. I. 99, II. 323. — **89**. I. 57, 148. — **90**. I. 91, II. 13.
Küster, E. (Berlin, Marburg) **82**. I. 95, 112 (2), 114 — **83**. I. 16, 17. — **83**. I. 83, II. 288. — **83**. I. 88, II. 284. — **84**. I. 7, II. 62. — **84**. I. 25, II. 118. — **84** I. 27. II. 117. — **84**. I. 95. — **86**. I. 64, 65. — **86**. I. 146, II. 291. — **87**. I. 5. — **87**. I 103, II. 80. — **88**. I. 26, II. 180. — **88**. I. 99, 106, 111. — **91**. I. 136, II. 249. — **91**. I. 143. II. 400.
Kummer (Genf) **91**. I. 132, II. 121.
Landau, Leopold (Berlin) **82**. I. 95, II. 343.
Landerer (Leipzig) **86**. I. 12, II. 280. — **86**. I. 67. — **89**. I. 8, II. 76. — **91**. I. 125, II. 289, I. 162, II. 292.
Lange, F. (New York) **87**. I. 50, 89.
Langenbeck, B. von (Berlin, Wiesbaden) **82**. I. 1. — **82**. I. 137. — **85**. I. 47.
Langenbuch, C. (Berlin) **83**. I. 98.
Lassar (Berlin) **85**. I. 126. — **87**. I. 116.
Lauenstein, Carl (Hamburg) **82**. I. 38. — **83**. I. 14. — **85**. I. 101. — **86**. I. 16, II. 49. — **88**. I. 39, II. 125. — **88**. I. 73, II. 86. — **89**. I. 67, 122. — **90**. I. 84, II. 25. — **90**. I. 94. — **90**. I. 111, II. 369. — **90**. I. 112, II. 69. — **91**. I. 60.
Ledderhose (Strassburg) **89**. I. 141.
Leisrink (Hamburg) **84**. I. 83.
Leser, Edmund (Halle) **86**. I. 142. — **88**. I. 12, II. 62. — **89**. I. 100, II. 278. — **91**. I. 83.
Lesser, L. von (Leipzig) **84**. I. 37, II. 39. — **87**. I. 139.
Levy, William (Berlin) **91**. I. 88.
Liebreich, Oscar (Berlin) **91**. I. 70.
Leebker, Karl (Greifswald, Bochum) **86**. I. 24, II. 311. — **86**. I. 67, II. 210. — **88**. I. 24.
Maas, H. (Würzburg) **83**. I. 9 (2). — **85**. I. 10. — **85**. I. 144 (2), II. 447, 456. — **86**. I. 25
Madelung (Rostock) **84**. I. 114, 118, 121, II. 172. — **87**. I. 7, II. 45. — **87**. I. 49. — **90**. I. 69, II. 243.
Messner (Wiesbaden) **91**. I. 201, II. 148.
Meusel (Gotha) **86**. I. 56, 129. — **90**. I. 84.
Michael (Hamburg) **82**. I. 16, II. 161. — **83**. I. 33.
Mikulicz, Johann (Wien, Krakau, Königsberg i. Pr., Breslau) **82**. I. 30. — **83**. I. 27. — **83**. I. 58. — **84**. I. 78, II. 220. — **84**. I. 105, II. 204. — **86**. I. 131, 178. — **86**. I. 146, II. 187. — **87**. I. 66, 76, II. 387. — **88**. I. 105, II. 294. — **89**. I. 90, II. 303. — **89**. I. 116, 161. — **90**. I. 101, II. 159.
Morian, R. (Berlin, Essen) **86**. I. 49.
Mosler (Greifswald) **89**. I. 24.
Nasse (Berlin) **90**. I. 129.
Neelsen, F. (Rostock) **84**. I. 6, II. 13.
Neuber (Kiel) **82**. I. 100, II. 133. — **84**. I. 52, 55. — **88**. I. 88.
Nissen (Halle a. S.) **91**. I. 176.
Nitze, Max (Berlin) **87**. I. 89, II. 177.
Nussbaum, von (München) **83**. I. 88. — **85**. I. 125.
Oppenheim (Berlin) **89**. I. 58.
Partsch (Breslau) **84**. I. 86, 279. — **84**. I. 96, II. 312.
Pauly, J. (Posen), **83**. I. 96, II. 233. — **83**. I. 103.
Petersen, Ferd. (Kiel) **86**. I. 134, II. 153. — **87**. I. 39. — **88**. I. 11, II. 152. — **88**. I. 37, II. 161. — **88**. I. 106, II. 163, 164. — **89**. I. 8, II. 203. — **89**. I. 64. — **91**. I. 165, II. 214.
Pietrzikowski, Ed. (Prag) **89**. I. 101, II. 216.
Plagge (Berlin) **85**. I. 25, II. 1.
Ponfick (Breslau) **90**. I. 28.
Prahl (Kiel) **82**. II. 133, 157.
Ranke, H. R. (Groningen) **82**. I. 101, II. 176. — **85**. I. 57, II. 26. — **85**. I. 112, II. 523.
Rehn, L. (Frankfurt a. M.) **88**. I. 62. — **89**. I. 136. — **90**. I. 120, II. 309, 310. — **91**. I. 166, II. 239.
Reichel, Paul (Würzburg) **91**. I. 194, II. 1.
Ried (Jena) **85**. I. 121.
Riedel, B. (Aachen, Jena) **82**. I. 130 — **83**. I. 25. — **83**. I. 38, II. 148 — **85**. I. 143 (2), II. 269. — **90**. I. 121, II. 399. — **90**. I. 125.

Riedinger (Würzburg) **82**. I. 16, 124. — **89**. I. 76.
Rinne (Greifswald, Berlin) **86**. I. 9, II. 286.
Ritschl (Freiburg i. Br.) **90**. I. 131.
Rosenbach (Göttingen) **82**. I. 130. — **86**. I. 9, II. 104. — **87**. I. 10, II. 75. — **88**. I. 81, II. 194.
Rosenberger, J. A. (Würzburg) **85**. I. 60, II. 171. — **88**. I. 106, II. 104. — **90**. I. 86, II. 64. — **91**. I. 156, II. 170.
Roser, W. (Marburg) **83**. I. 47. — **86**. I. 16, II. 143. — **86**. I. 28, II. 149.
Roth, W. (Dresden) **82**. I. 137.
Rotter (Berlin, München, Berlin) **86**. I. 105. — **89**. I. 146. — **91**. I. 157.
Rudolphi (Neu-Strelitz) **85**. I. 54.
Ruyter, de (Berlin) **87**. I. 124. — **88**. I. 82, II. 202.
Rydygier (Culm, Krakau) **82**. I. 39, II. 85. — **84**. I. 126. — **85**. I. 72. — **87**. I. 38. — **87**. I. 64, II. 32. — **88**. I. 39, II. 140. — **88** I. 82, II. 148. — **89**. I. 81, II. 273. — **90**. I. 27, II. 47. — **90**. I. 113, II. 373. — **91**. I. 199, II. 184.
Salzer, Fritz (Wien, Utrecht) **88**. I. 68, II. 37. — **91**. I. 180, II. 305.
Sauer (Berlin) **83**. I. 69. — **86**. I. 63.
Schede, Max (Hamburg) **82**. I. 58, 68. — **82**. I. 96, 97, 98. — **84**. I. 99, 129. — **86**. I. 138, II. 62. — **87**. I. 70, II. 151. — **91**. I. 41.
Schimmelbusch (Halle, Berlin) **88**. I. 82, II. 268. — **90**. I. 116.
Schinzinger (Freiburg i. Br.) **89**. I. 24.
Schlange (Berlin) **87** I. 118, II. 141. — **88**. I. 88, II. 205. — **89**. I. 56, II. 178. — **89**. I. 116. — **91**. I. 173.
Schlegtendal, B. (Rostock) **87**. I. 49, II. 66.
Schmid, Hans (Berlin, Stettin) **82**. I. 53, 54. — **89**. I. 56. — **90**. I. 86. — **91**. I. 171, II. 233.
Schmidt, Benno (Leipzig) **83**. I. 11.
Schmidt, Georg (Heidelberg) **87**. I. 102, 144, II. 106.
Schmidt, Meinhard (Hamburg, Cuxhaven) **85**. I. 144, II. 188.
Schönborn (Königsberg i. Pr., Würzburg) **83**. I. 27, II. 215. — **83**. I. 39. — **86**. I. 3. — **86**. I. 57, 141. — **91**. I. 135, II. 225.
Schuchardt, Karl (Stettin) **89**. I. 8, II. 71. — **90**. I. 27, II. 1. — **90**. I. 91, II. 5. — **90**. I. 91, II. 5. — **91**. I. 80.
Schüller, Max (Berlin) **82**. I. 76, II. 122. — **82**. I. 120. — **84**. I. 44, II. 160. — **89**. I. 118, II. 332.
Schwalbe (Magdeburg) **82**. I. 12.
Senger (Crefeld) **91**. I. 63. — **91**. I. 195.
Sendler (Magdeburg) **89**. I. 37. — **90**. I. 89.
Severeanu (Bukarest) **87**. I. 89, II. 127.
Sonnenburg, E. (Berlin) **82**. I. 20, II. 349. — **82**. I. 88, II. 112. — **84**. I. 73. — **85**. I. 12, 112, II. 178. — **87**. I. 77, II. 1. — **88**. I. 99. — **91**. I. 94, 95.
Sprengel (Dresden) **91**. I. 113, II. 132.
Stein, Adolf (Stuttgart) **89**. I. 156, II. 241.
Steinthal, C. F. (Heidelberg) **88**. I. 12, II. 243.
Stelzner (Dresden) **87**. I. 56, 58.
Stetter (Königsberg i. Pr.) **87**. I. 36.
Szuman, Leo (Thorn) **89**. I. 138, II. 259.
Tauber (Warschau) **82**. I. 40.
Thiem (Cottbus) **88**. I. 26, II. 77. — **89**. I. 105, II. 92. — **89**. I. 161, II. 79. — **90**. I. 14.
Thiersch, Carl (Leipzig) **82**. I. 57. — **82**. I. 88. — **86**. I. 17 (2). — **88**. I. 53, 66. — **89**. I. 44. — **90**. I. 54, 57. — **91**. I. 1.
Tillmanns, H. (Leipzig) **85**. I. 112, II. 72. — **85**. I. 112, II. 213. — **87**. I. 56, 103. — **90**. I. 38, 40. — **90**. I. 115.
Tischendorf, von (Leipzig) **87**. I. 103, 141. — **89**. I. 110.
Trendelenburg, Friedr. (Bonn) **86**. I. 12, II. 173. — **87**. I. 114. — **89**. I. 81, II. 298. — **89**. I. 82. — **90**. I. 53, 133.
Uhde (Braunschweig) **82**. I. 136, II. 76.
Urban, G. (Leipzig) **91**. I. 85.
Völker (Braunschweig) **88**. I. 67, II. 189.
Volkmann, R. von (Halle) **84**. I. 78. — **85**. I. 3, II. 237. — **85**. I. 75, 101. — **86**. I. 1 ff., 142. — **87**. I. 1 ff.
Wagner, W. (Königshütte) **84**. I. 19, II. 91. — **86**. I. 24, II. 116. — **86**. I. 24, II. 127. — **87** I. 109, II. 94. — **90**. I. 30.
Wahl, von (Dorpat) **88**. I. 82.

Wahl, M. (Essen) **86**. I. 144, II. 56.
Waitz (Hamburg) **89**. I. 146, II. 89.
Waldeyer (Berlin) **88**. I. 94.
Walzberg (Minden) **88**. I. 117, II. 234.
Wehr (Lemberg) **88**. I. 52. — **89**. I. 56, II. 86.
Weingarten (Meiningen) **86**. I. 12.
Westphal (Berlin) **91**. I. 107.
Winiwarter, A. von (Lüttich) **84**. I. 129, II. 71. — **85**. I. 138, 141, 142.
Wittelshöfer (Wien) **87**. I. 137.
Wölfler (Wien, Graz) **83**. I. 18, 21, 33, 37. — **87**. I. 42, 93, 144. — **88**. I. 47, II. 166.
Wolf, Rudolph (Hamburg) **89**. I. 161, II. 84. — **90**. I. 135.
Wolff, Julius (Berlin) **82**. I. 121. — **84**. I. 10, 69. — **85** I. 48, II. 387. — **85**. I. 99, II. 417. — **87**. I. 95, II. 290. — **88**. I. 37, II. 287. — **91**. I. 157.
Wolff, Max (Berlin) **90**. I. 80. — **91**. I. 148.
Zabludowski, J. (Berlin) **83**. I. 106, II. 245. — **84**. I. 37, II. 176. — **90**. I. 101, II. 297.
Zehfuss, G. (Frankfurt a. M.) **85**. I. 93.
Zeller, Alb. (Berlin, Stuttgart) **82** I. 101, II. 219. — **83**. I. 13, II. 85.
von Zoege-Manteuffel (Dorpat) **91**. I. 166, II. 139.

B. Sach-Register.

A.

Abdomen, s. Bauchhöhle.
Abformung von Körpertheilen mit einer neuen Masse **90**. I. 131.
Abscesse, Behandlung von Senkungsabscessen bei tuberculösen Erkrankungen der Wirbelsäule und des Beckens **86**. I. 142.
Adenocystom, s. Unterkiefer.
Aether, über A.- und Chloroform-Narkose **90**. I. 13, II. 79. — s. a. Narkotisirung.
After, widernatürlicher, Veränderungen des Darmcanals bei lange bestehendem w. A. **82**. I. 40. — einfacher Verschluss-Apparat für einen widernatürlichen A. **89**. I. 122.
Aktinomykose, über dieselbe **91**. I. 148. — Eiter von A. **83**. I. 100. — Fälle von A. **86**. I. 105, 112. — seltener Fall von A. **89**. I. 100, II. 278 — gelungene Züchtung des Strahlenpilzes ausserhalb des Thierkörpers **90**. I. 80. — s. a. Koch'sche Entdeckung.
Aluminiumbronze, das Verhalten von A. im Munde **86**. I. 63.
Ameisensäure, Wirkung der A. bei chirurgischer Tuberculose **91**. I. 63.
Amputationen und Exarticulationen, Heilung eines A.-Stumpfes nach vollständiger Ausräumung des Knochenmarkes **83**. I. 16. — osteodermoplastische A. **88**. I. 82, II. 148. — Exart. im Schultergelenk wegen Ostitis humeri mit Lähmung des N. radialis **82**. I. 123. — Inoculations-Tuberculose nach A. des Unterarmes **86**. I. 144, II. 56. — Heilbarkeit maligner Neubildungen des Oberschenkels durch Exart. femoris **90**. I. 133, II. 140. — Bemerkungen zur Exartic. genu **86**. I. 64. — Prothese für einen Unterschenkelstumpf **87**. I. 133. — über Zulässigkeit der Chopart'schen Exarticulation **89**. I. 138, II. 288. — neue Art von A. im Mittelfuss **84**. I. 27, II. 117. — Amputt. in Groningen ausgeführt **82**. II. 190. — Amputt. und Exarticulatt. in Hamburg **82**. II. 326.
Aneurysma, Aneurysmen verschiedener Art **84**. I. 108 ff. — Das arteriell-venöse A. **85**. I. 24, II. 272. — A. arterioso-venosum der Carotis cerebralis und des Sinus cavernosus **91**. I. 176. — A. der Art. anonyma, Ligatur der Artt. carotis und subclavia **83**. I. 67. — Fälle von A. der Aorta **82**. I 109, II. 198. — Elektropunctur bei A. der Aorta thoracica **90**. I. 40. — A. der Art. subclavia **84**. I. 106, 107 ff. — Höchst ungewöhnliche Entstehung eines A. traumaticum Art. popliteae **88**. I. 99.
Angioma cavernosum der Brustwarze **89**. I. 37. — s. a. Rankenangiom.
Angiosarkom der Mamma **87**. I. 102, 144, II. 106.
Ankylose des Kiefergelenks **88**. I. 26, II. 180. — s. a. Kniegelenk.
Antiseptik, einige Modificationen der antiseptischen Wundbehandlung **84**. I. 78, II. 220. — Demonstration zur feldmässigen A. **85**. I. 127. — s. a. Carbolsäure, Wunden.
Anus, s. After.
Aorta, Elektropunctur bei Aneurysma der A. thoracica **90**. I. 40.
Aphasie, traumatische A. mit Amimie **90**. I. 86, II. 64.
Arterien, Naht der A. **90**. I. 103, II. 355. — Unterbindung der A. vertebralis bei Epilepsie **88**. I. 111. — s. a. Blutgefässe, Ligatur.
Arthrectomie, vollständige Exstirpation der Kniegelenkskapsel dabei **89**. I. 67. — Die Resultate der A. des Knies **90**. I. 63. — Zur Frage der Beweglichkeit nach A. am Knie **90**. I. 88. — s. a. Zehen.
Arthritis deformans des Fussgelenks **86**. I. 17.
Arthrodese, über A. **89**. I. 64.

Arthropathia tabidorum 87. I. 77, II. 1.
Astragalus, s. Fracturen.
Atherom, s. Niere.
Athmung, künstliche A. und künstliche Herzbewegung 87. I. 7, II. 279.
Augenlider, s. Blepharoplastik.

B.

Bäder, Anwendung permanenter B. bei der Behandlung chirurgischer Krankheiten 82. I. 20, II. 349.
Bassini's Methode der Radicaloperation der Inguinalhernien 91. I. 125, II. 270.
Bauchhöhle, Jodoform-Behandlung bei Wunden der B. 83 I. 88, II. 284. — Laparotomie bei Tuberculose der B. 87. I. 99, II. 323. — Die chirurgische Behandlung der Perforativ-Peritonitis 88. I. 12, II. 243. — Operation der Echinococcen in der B. 82. I. 95, II. 343.
Becken, Ausschaltung todter Räume aus der Peritonäalhöhle bei Exstirpation von Geschwülsten, die vom B. ausgehen 86. I. 146, II. 187. — Drainage von Abscessen des B. mit Trepanation des Darmbeins 86. I. 9, II. 286. — Resection der Symphysis pubis als Hilfsoperation 91. I. 155.
Beine, angeborenes Fehlen beider B. 89. I. 103, II. 267.
Beinlade zu verschiedenem Gebrauch 82. I. 111.
Blase, s. Harnblase.
Blasen-Scheidenfistel, zur operativen Behandlung der B. 87. I 144. — Verschluss grosser B. durch Transplantation der Blasenwand I. 160, II. 103.
Blasenstein, Discussion über B.-Operationen 86. I. 27, 75, II. 1, 16. — s. a. Lithophon, Steinoperationen, Steinschnitt.
Blepharoplastik, Fälle von B. 88. I. 177.
Blumentopfgitter als Schienen 85. I. 107.
Blut, Veränderungen des B. bei acuten Infectionskrankheiten 82. I. 4. — Verhalten des Blutfarbstoffes bei den Infectionskrankheiten 82. I. 82, II. 202. — Der Hämoglobingehalt des B. mit Rücksicht auf Ersatz des Blutverlustes 90. I. 101, II. 159. — Blutstillung durch Tamponnade und Compression 84. I. 105, II. 274. — s. a. Hämoglobin, Tourniquet, Transfusion.
Blutcyste, Fermentintoxication veranlasst durch eine B. 84. I. 7, II. 1.
Blutgefässe, Naht der B. 82 I. 109, II. 198.
Blutschorf, über Heilung der Wunden unter dem feuchten B. 86. I. 138, II. 62; 88. I. 39, II. 125.
Brand, s. Gangrän.
Bromaethyl, über B.-Narkose 90. I. 14.
Bruch, s. Hernie, Herniotomie.
Bruchbänder, s. Hernie.
Brust, Erschütterung der B. 82. I. 16.
Brustbein, Fracturen des B. 82. I. 124.
Brustdrüse, Cystadenom der weiblichen B. 90. I. 116. — Ueber Angiosarcoma der B. 87. I. 102, 144, II. 106. — Epithelial-Carcinom der B. 86. I. 129. — Ueber Carcinom der B 89. I. 28. — Behandlung des Krebses der B. 83. I. 83, II. 288. — Die Ursachen der localen Krebsrecidive nach Amputation der B. I. 7, II. 1. — s. a. Brustwarze.
Brustwand, zur Resection der B. bei Tumoren 85. I. 144, II. 447; 86. II. 77. — Ausgedehnte Resection der B., Epidermisirung der Pleura 90. I. 38, 41.
Brustwarze, Angioma cavernosum der B. 89. I. 37.

C.

Cachexia strumipriva 84. I. 76; 86. I. 25.
Cancroid, s. Kehlkopf.
Cantharidin, Behandlung des Lupus mit cantharidinsaurem Natron 91. I. 70.
Canüle, s. Luftröhre.
Carbolsäure, Desinficirende Wirkung wässeriger C.-Lösungen 85. I. 25, II. 1.
Carcinom, durch Impfung von Hund zu Hund erzeugte C.-Knötchen 88. I. 52. — Ueber Impfung von C. von Hund auf Hund 89. I. 56, II. 86. — Experimentelle Uebertragung des C. von Ratte auf Ratte 89. I. 10, II. 276. — Ueber die Aetiologie und Diagnose des C., besonders der Zunge 88. I. 80. — Prognose des C. nach chirurgischen Eingriffen 88. I. 4, II. 25. — Discussion über geheilte C.

89. I. 12. — s. a. Brustdrüse, Darm, Geschwülste, Kehlkopf, Magen, Mastdarm, Niere, Oberschenkel, Pharynx, Prostata, Struma maligna, Zunge.
Carotis, Ligatur der C. interna im Canalis caroticus 82. I. 75, II. 206. — s. a. Aneurysma.
Chloroform, C. purissimum 84. I. 44. — Ueber Aether- und Chl.-Narkose 90. I. 13, II. 79. — s. a Narkotisirung.
Cholecystotomie, s. Gallenblase.
Choledochotomie, ein Fall von C. 91. I. 143, II. 400.
Chylurie, über C. 85. I. 8, II. 21.
Colotomie, s. Mastdarm.
Compressorium für die Mundhöhle 84. I. 105, II. 274.
Corporationsrechte der Gesellschaft 89. I. 4.
Corsets, Filz-, Schellack-C. für Skoliose 82. I. 110. — C. für Skoliosen 88. I. 118.
Curven, s. Kyrtograph.
Cystadenom, s. Brustdrüse.
Cyste, s. Blutcyste, Pancreas, Skelet.

D.

Damm, über D.-Bildung 88. I. 117, II. 234.
Darm, Technik der circulären D.-Naht 84. I. 55. — Aus Magen und D. entfernte Fremdkörper 87. I. 56. — Chirurg. Behandlung der Magen- und Darm-Perforation 88. I. 12, II. 243. — Veränderungen des D. bei lange bestehendem Anus praeternaturalis 82. I. 40. — Innere Einklemmung des D., Peritonitis, D.-Perforation vom operativen Standpunkt 87, I. 7, 66 ff., II. 45, 150. — Ueber seitliche Einklemmung des D. 86. I. 16, II. 143. — Präparat von Invaginatio ileo-coecalis 90. I. 94. — Operative Invagination des D. 85. I. 4, II. 475. — Operative Behandlung der inneren Einklemmung des D. 87. I. 64, II. 32. — Resection bei Volvulus der Flexura sigmoidea 91. I. 168, II. 368. — Resectionen von Dünn- und Dick-D., Präparate 83. I. 18. — Ueber Operationen am D. bei Geschwülsten, resp. Darmresection 90. I. 99, II. 104. — Resection eines Dünndarm-Carcinoms 84. I. 99. — Submucöse Resection von D. und Magen 91. I. 132, II. 121. — Fall von ausgedehnter D.-Resection 88. I. 38. — Präparate innerer Einklemmung des D. 87. I. 24. — Discussion über D.-Resection 82. I. 81. s. a. Colotomie, Dickdarm, Enteroanastomosen, Enterostomie, Gastroenterostomie, Ileus, Invagination, Laparo-Colotomie, Mastdarm, Meteorismus, Schussverletzung, Wurmfortsatz.
Darmbein, Trepanation des D. bei Beckenabscessen 86. I. 9, II. 286.
Darmsteine und Ileus 88. I. 31, s. a. Kothstein.
Defecte, plastischer Ersatz von D. höherer Gewebe 90. I. 101, 102, II. 316.
Dermatitis cribrificans 88. I. 11, II. 152.
Dermoidcyste, Laparotomie bei retroperitonealer D. 82, I. 133.
Dickdarm-Gebärmutter-Scheidenfisteln, Entstehung und Heilung 85. I. 112, II. 52.
Diphtherie, Preisaufgabe über D., Prämiirung 83. I. 1.
Drainage, Behandlung der Wunden ohne D. 88. I. 39, II. 140.
Drainröhren, Fraipont's Instrument zur Einführung von D. 85. I. 142.
Ductus thoracicus, s. Milchbrustgang.

E.

Echinococcus, Behandlung des E. 86. I. 131. — E. subphrenicus 82. I. 29. — Operation des E. in der Bauchhöhle 82. I. 95. — s. a. Leber.
Ectopia vesicae, s. Harnblase.
Ehren-Mitglieder der Gesellschaft 84. I. 2, 76. — 85. I. 1. — 86. I. 2. — 87. I. 2, 63. — 90. I. 69.
Eierstock, Geschwülste des E. 86. II. 201 ff.
Einklemmung, s. Darm, Hernie, Ileus.
Eiter, über Eiterbildung durch chemische Agentien 88. I. 81, II. 194. — Immunität gegen das Virus der E.-Coccen 91. I. 194, II. 1.
Elektroendoskopie, s. Harnblase.
Elektropunctur, s. Aneurysma, Aorta.
Elephantiasis, Fall von E. congenita 89. I. 146, II. 89, s. a. Schädel.
Ellenbogengelenk, Schussverletzung des E. 86. I. 129, s. a. Fracturen, Resectionen, Schussverletzungen.

Encephalocele, Heilung einer E. **88.** I.
Endoskopie, s. Harnblase.
Enteroanastomosen, über E. **91.** I. 180, II. 305.
Enterostomie bei angeborener Atresie des Ileum **87.** I. 141.
Epilepsie, Continuitäts-Unterbindung der Art. vertebralis bei E. **88.** I. 111. — Trepanation wegen E. **88.** I. 22. — Epileptiforme Anfälle bei Gehirnabscess, Trepanation **90.** I. 86. — Osteoplastische Trepanation bei schwerer traumatischer Rinden-E. **91.** I. 113.
Epiphysen, geheilte schwere traumatische E.-Lösung am oberen Humerusende **88.** I. 34.
Epispadie, operative Behandlung der männlichen E. **91.** I. 156, II. 170. — s. a. Penis.
Epistropheus, Bruch des Zahnfortsatzes des E. **84.** I. 25. II. 118.
Epithelial-Carcinom, s. Brustdrüse.
Epitheliome, folliculäre E. der Haut **91.** II. 405.
Erysipelas, Aetiologie des E. **91.** I. 189, II. 66. — Micrococcen und Impf-E. **83.** I. 46.
Erysipeloid, das E. und seine Aetiologie **87.** I. 10, 77, II. 75.
Exarticulationen, s. Amputationen.
Exostosen, Störungen des Knochenwachsthums bei multiplen cartilaginösen E. **90.** II. 471. — Zur Casuistik der E. cartilaginea **85.** I. 57, II. 380. — **85.** I. 75.

F.

Fäulniss, über F.-Alkaloide **83.** I. 9, II. 167.
Felsenbein, partielle Resection der Pyramide des F. **82.** I. 75, II. 206.
Fermentintoxication, veranlasst durch eine Blutcyste **84.** I. 7, II. 1.
Fibrom, s. Schädel.
Finger, morphologischer Werth überzähliger F. und Zehen **86.** I. 122.
Fracturen, bei cystischer Degeneration des Skelets **87.** I. 31. — Fälle von Spiral-F. **90.** I. 111. — Neue Methode unmittelbarer Retention bei Röhrenknochen **86.** I. 145, II. 130. — Neue Methode der Fixirung der Fragmente bei complicirten F. **86.** I. 134. — Complicirte F. und Luxationen in Hamburg **82.** II. 337. — Sammlung von F. der Schädelbasis **88.** I. 82. — Retentionsapparat für Unterkieferbrüche **85.** I. 54. — F. des Zahnfortsatzes des Epistropheus **84.** I. 25, II. 118. — F. der Wirbelsäule **82.** I. 95. — F. des Brustbeins **82.** I. 124. — Splitter-F. des Collum humeri **89.** I. 138, II. 271. — Behandlung der F. des Ellenbogengelenks **88.** I. 73, II. 86. — Behandlung der F. des Vorderarmes mittelst Federextension **89.** I. 129. — Behandlung der typischen F. der unteren Radiusepiphyse **82.** I. 68. — Behandlung fehlerhaft geheilter F. der carpalen Radius-Epiphyse **87.** I. 139. — Längsfractur des Schenkelkopfes und -halses **85.** I. 143. — Präparat von F. am unteren Ende des Femur **85.** I. 138. — Präparat von Querbruch des Condylus externus femoris **89.** I. 136. — Naht bei veralteten Patellar-F. **88.** I. 98. — Compressions-F. des oberen Tibiaendes **86.** I. 24, II. 116. — Intrauterine F. der Tibia **86.** I. 114, II. 220. — Intra partum entstandene Unterschenkel-F. **90.** I. 88, II. 284. — Seltene F. des Unterschenkels, Mechanismus der Knochenbrüche **90.** I. 112, II. 395. — Schief geheilte F. der Malleolen und Plattfuss **89.** I. 81, II. 298. — Die Shepherd'schen F. des Astragulus **85.** I. 135. — s. a. Humero-Radialgelenk, Pseudarthrosen.
Fremdkörper, s. Haargeschwulst, Herz, Darm, Gallensteine, Kothstein, Magen, Nephrolithotomie, Niere.
Fuss, angeborenes Sarkom des Fussrückens **90.** I. 121. s. a. Resectionen.
Fussgelenke, Extensionsapparat des F. **85.** II. 263. — s. a. Arthritis deformans, Resectionen.

G.

Gallenblase, Laparotomie bei hydropischer G. **82** I. 131. — Exstirpation der G. **83.** I. 98. — Zur Chirurgie der G. **87.** I. 103, II. 80. — Exstirpation der steinkranken G. **87.** I. 103. — **89.** I. 110. — Tumor der G., Ectasie der Lebergallengänge, Gallensteine **89.** I. 105. — Exstirpation der G. **89.** I. 105, II. 92. — Discussion über Exstirpation der G. **89.** I. 107. — Exstirpation der G. u. s. w. **91.** I. 113, II. 132. — s. a. Choledochotomie.

Gallensteine, 88. I. 31. ff. — Zur Chirurgie der G.-Krankheit 89. I. 105, II. 232. — Den Darm verschliessende G. u. s. w. 89. I. 106. — Laparotomie bei G. 82. I. 132. — s. a. Gallenblase.
Ganglien in der Gegend des Kniegelenks 89. I. 141.
Gangrän, über symmetrische G. 89. I. 29. — Angiosklerotische G. 91. I. 166, II. 139. — s. a. Hodensack.
Gastro-Enterostomie, zur Technik der G. 83. I. 21. — G. bei Stenose des Duodenum 84. I. 126. — Ueber G. 87. I. 44, 76. — Zur Casuistik und Statistik der G. und Magenresection 85. I. 74, II. 62.
Gastroskopie, über G. 82. I. 30, 49; 83. I. 27.
Gastrostomie, Fall von G. 90. I. 122, 124.
Gastrotomie, Entfernung einer Haargeschwulst durch G. 83. I. 27, II. 215. — s. a. Laparotomie.
Gaumen, über die Behandlung der G.-Spalten 85. I. 48, II. 387. — Eine Geschwulst des weichen G. 90. I. 127. — s. a. Staphylorrhaphie, Staphyloplastik, Uranoplastik.
Gebärmutter, Geschwülste der G. 86. II. 203 ff. — Zange zum Fixiren der Portio vaginalis uteri 83. I. 104. — Operationen an der schwangeren G. 87. I. 110. — s. a. Dickdarm.
Gebisse, 6 Schneidezähne beim normalen Menschen 85. I. 138.
Gefässe, Verletzungen grosser Gefässstämme 84. I. 106. — Naht der G. 90. I. 103, II. 355. — Verbessertes Instrument zur Unterbindung der G. 91. I. 201. — s. a. Thrombose.
Gehirn, über G.-Druck 85. I. 89, II. 100. — Methoden zur Erkenntniss der Schädigung des motorischen Rindengewebes 89. I. 5. — Trepanation wegen G.-Verletzung 88. I. 23. — Trepanation wegen G.-Abscess 88. I. 22. — Epileptiforme Anfälle bei G.-Abscess, Trepanation 90. I. 86. — Trepanation wegen G.-Tumors 89. I. 83. — s. a. Aphasie, Encephalocele, Meningocele.
Gelenke, angeborene Anomalieen der meisten G. 91. I. 157. — Ueber G.-Missbildungen 89. I. 76. — Deformitäten der Knochen und G. bei angeborener Muskelhypertrophie und multiplen Exostosen 90. I. 113, II. 447. — abgesprengter Condyl. ext. femoris 83. I. 103. — Acute katarrhalische G.-Eiterung bei gleichzeitiger angeborener Hüftgelenks-Luxation 89. I. 64, II. 192. — Bakterien bei metastatischen Entzündungen der G. 84. I. 44, II. 160. — Osteochondritis dissecans 90. I. 121, II. 399. — Entstehung der knorpelig-knöchernen G.-Mäuse 88. I. 67, II. 189. — Jodoform-Injectionen bei tuberculösen G. 90. I. 22, 67, II. 334. — Fungöse Entzündung der G. s. a. Koch'sche Entdeckung. — Neuropathische Affectionen der G. 86. I. 19. II. 84. — Zur Lehre von den G.-Neurosen 89. I. 8, II. 203. — Syphilitische Leiden der G. 82. I 76, 120, II. 122. — Demonstration von G.-Injections-Präparaten 85. I. 45. — s. a. Arthrectomie, Arthrodese, Athropathia, Humero-Radialgelenk, Tuberculose, Zehen.
Gelenkkörper, Entstehungsgeschichte freier G. 82. I. 129. — G. aus der Kniekehle 82. I. 130.
Genu valgum, Behandlung des G. 82. I. 58. — Apparat bei G. 82. I. 88, 111. — s. a. Resectionen und Osteotomieen (Ogston).
Geschwülste, Aetiologie und Diagnose der bösartigen G., besonders der Zunge und Lippen 89. I. 5, II. 120; 89. I. 145. — Exstirpationen von G. in Hamburg 82. II. 330. — s. a. Angioma, Angiosarkom, Blutcyste, Brustdrüse, Brustwand, Brustwarze, Carcinom, Darm, Dermoidcyste, Fuss, Gehirn, Harnblase, Hygrom, Kehlkopf, Kropf, Lymphome, Magen, Nebenhoden, Neurom, Niere, Oberschenkel, Osteome, Prostata, Pylorus, Rhinosklerom, Sarkom, Schädel, Schleimbeutel, Stirn, Unterkiefer.
Geschwüre, über Plastik bei G. 85. I. 144, II. 456.
Gesicht, Präparat von doppelseitiger Spalte des G. 86. I. 49. — s. a. Kiefer.
Groningen, Operationen im Krankenhause zu Gr. ausgeführt 82. II. 187.
Gyps und G.-Binden 83. I. 104.

H.

Haargeschwulst, Entfernung einer H. durch Gastrotomie 83. I. 27, II. 215.
Haemoglobin, der Gehalt des Blutes

an H. mit Rücksicht auf Ersatz des Blutverlusts **90**. I. 101, II. 159.
Hals, topograph.-anatomische Verhältnisse bei malignen Lymphomen des H. **82**. II. 66. — s. a. Schiefhals.
Harn, operative Behandlung der H.-Verhaltung bei Hypertrophie der Prostata **89**. I. 148. — s. a. Melanurie.
Harnblase, der Blasenspaltraum und sein Verhältniss zum Cavum Retzii **89**. I. 163. — Elektroendoskopie der männlichen H. **87**. I. 89, II. 177. — Intrauterin geheilte Bauch-Blasen-Schambeinspalte **84**. I. 73. — Exstirpation der H. bei Ectopia vesicae **82**. I. 88, II. 112. — Totalexstirpation derselben **91**. I. 137, II. 255. — Fälle von operativ geheilter Inversio vesicae **82**. I. 88. — Partielle Resection der H. **85**. I. 12. — Heilung der Ectopie der H. durch directe Vereinigung der Spaltränder **86**. I. 12, II. 173. — Operation der Ectopie der H. **87**. I. 114. — Geheilte Ectopia vesicae **91**. I. 173. — Ueber Naht der H. bei Riss derselben **82**. I. 87, II. 105. — Präparat von geheilter Blasennaht **89**. I. 40. — Verschiebung der H bei Tamponnade des Rectum **85**. I. 10, II. 43. — Zugänglichmachung der vorderen Wand der H. **88**. I. 68, 100, II. 108. — Partielle temporäre Resection der Symphyse als Hilfsoperation bei Exstirpation von Tumoren der H. **91**. I. 155. — Der hohe Schnitt für die Behandlung schwerer infectiöser Blasen-Entzündungen **90**. I. 54. — Plastischer Verschluss von grossen Fisteln der H. aus der Blasenwand **91**. I. 160, II. 103. — Operation eines Carcinoms der H. **89**. I. 39. — s. a. Blasen-Scheidenfistel, Blasenstein, Prostata, Steinoperationen, Steinschnitt, Symphyse, Urachus.
Harnröhre, Stricturen der H. **88**. I. 174. — Zur operativen Behandlung der H.-Fistel **87**. I. 144. — Plastik der H. nach Penisfractur und Gangrän **85**. I. 60, II. 171.
Hasenscharte, zur H.-Frage **86**. I. 44. — Zur operativen Behandlung der H. **86** I. 56. — Vorstehen des Zwischenkiefers bei einer H. und Operation **83**. I. 47. — Spätere Resultate der Operation der complicirten H. **85**. I. 112, 121, 125.
Haut, Ueber eiterige durchlöchernde Entzündung der H. **88**. I. 11, II. 152. — Ueberpflanzung von H.-Lappen **85**. I. 107. — Verpflanzung der H. **86**. I. 17 — Transplantation grosser frischer H.-Lappen **87**. I. 109, II. 94. — Beispiele von Verpflanzung der H. **88**. I. 66. — Transplantation von H. auf die Pleura nach Resection der Brustwand **90**. I. 38. — Entstehung der Tuberculose nach H.-Transplantationen **86**. I. 22. — Folliculäre Epitheliome der H. **91**. II. 405.
Hernien, Strangulation und Incarceration einer H. **87**. I. 99. — Ligaturen und Nähte bei Bruch-Operationen **87**. I. 89, II. 127. — Beziehungen der Pneumonie zu incarcerirten H. **89**. I. 101, II. 216. — Präparat von H. cruralis diverticuli intestinalis **84**. I. 85. — Erklärung der Entstehung der H. inguin. interstitialis und inguino-properitonealis **85**. I. 144, II. 188. — H. inguino-subcutanea **86**. I. 146, II. 291. — Ueber Darmwandbruch **86**. I. 16, II. 143. — Interessante Präparate von H. **91**. I. 199. — Bruchbandage **87**. I. 133. — Neuartiges Bruchband für Kinder **87**. I. 138. — Ueber Bruchbänder **88**. I. 117. — Radicalheilung der H. durch subcutane Alkohol-Injectionen **82**. I. 12. — Zur Operation der H. mit Wanderung des Bauchfells **86**. II. 307. — Zur Radicaloperation der H. **86**. II. 309; **90**. I. 133. — Mac Ewen's Radicaloperation der H. **90** I. 84, II. 25. — Radicaloperation grosser Scrotal-H. bei Kindern des ersten Lebensalters **91**. I. 125. — Ueber die Bassini'sche Methode der Radicaloperation der Inguinal-H. **91**. I. 125, II. 270. — s. a. Herniotomie.
Herniotomie, Ausführung der H. bei dem Gangränverdächtigen Darm **90**. I. 93, II. 374. — Ueber plastische H. **91**. I. 125, II. 289. — Resultate der H. seit Einführung der Antiseptik **83**. I. 11. — H. in Hamburg **82**. II. 329. — s. a. Darm, Hernie.
Herz, versuchte Entfernung einer Nähnadel aus dem rechten Ventrikel des H. **87**. I. 58. — Künstliche Athmung und künstliche Bewegung des H. **87**. I. 7, II. 279.
Highmoreshöhle, Behandlung des Empyems der H. **86**. I. 131, II. 178.

Hoden, s. Hydrocele, Nebenhoden.
Hodensack, der serotale (labiale) Spaltraum 89. I. 163. — Peracute Gangrän des H. 91. I. 183, II. 189.
Holz, Verbandstoffe aus H.-Faser 85. I. 110. — Verwendung von H.-Sägespähnen zum Wundverbande 84. II. 261. — Sublimatverband mit H.-Watte und das Princip des Trockenverbandes 84. I. 77, II. 46.
Hüftgelenk, osteoplastische Behandlung der congenitalen Luxation des H. 91. I. 75. — Orthopädische Behandlung der Erkrankungen des H. 91. I. 155, II. 163. — s. a. Resectionen.
Humero-Radialgelenke, über gewisse Verletzungen im H. 86. I. 24, II. 311.
Hydrocele, Scrotalverband nach Operation der H. 82. I. 54.
Hydronephrose, s. Niere.
Hygrome, Entstehung subcutaner H. 90. I. 27, II. 1.
Hyperdaktylie, wahre und falsche H. 86. I. 122 ff.
Hyperostose, s. Unterkiefer.
Hypospadie, geheilte H. höchsten Grades 91. I. 156, II. 295. — s. a. Penis.

I. J.

Ignipunctur, über I. 87. I. 141.
Ileus und Darm- und Gallensteine 88. I. 31. — Zur I.-Frage 89. I. 56, II. 168. — 89. I. 116. — Operation zur Prophylaxe des I. 87. I. 64. — Operative Behandlung des I. 87. I. 70. II. 150.
Impfung, s. Pocken.
Incarceration, s. Darm, Hernie, Ileus.
Infection, die Contact- und Luft-I. in der praktischen Chirurgie 85. I. 89, II. 430. — Veränderungen des Blutes bei acuten I.-Krankheiten 82. I. 4 — s. a. Blut, Luxationen.
Infusion, s. Transfusion.
Intubation des Kehlkopfes 88. I. 53, 62.
Invagination, Fall von I. 89. I. 121. — s. a. Darm.
Inversio vesicae, s. Harnblase.
Jodoform, Versuche über Resorption des J. 82. I. 101, II. 219. — Zur Wirkung des J. 87. I. 124. — J.-Behandlung, besonders bei Wunden der Bauchhöhle 83. I. 88, II. 284. — Bedeutung des J. für die Wundbehandlung und Heilung unter dem J.-Schorf 82. I. 137. — Ueber die antituberculöse Wirkung des J. 87. I. 129, II. 27. — J.-Injectionen bei tuberculösen Gelenk- und Senkungsabscessen 90. I. 22, II. 39. — J.-Injectionen bei tuberculösen Gelenken 90. I. 22, 67, II. 234. — J.-Injectionen bei chirurgischer Tuberculose 91. I. 63.

K.

Katheter, Mandrin für den Nélaton'schen K. 82. I. 98.
Katheterismus bei Prostata-Hypertrophie 88. I. 91.
Kehlkopf, Intubation des K. 88. I. 53. — Carcinom des K. 89. I. 23. — Heilung eines Cancroids des K. durch Ausrottung per vias naturales 86. I. 44, II. 98. — Vorschläge zur Exstirpation des K. 90. II. 623. — Nachbehandlung der Exstirpation des K. 82. I. 96 — Exstirpation des K. bei Carcinom 84. I. 90, II. 84. — Vorstellung eines Pat. mit exstirpirtem K. 89. I. 56. — Endresultate nach Exstirpationen des K. 88. I. 27. — 88. I. 29, II. 72. — Exstirpation des halben K. 84. I. 95.
Kiefer, morphologische Bedeutung der K.-, Lippen- und Gesichtsspalten 84. I. 45, II. 127. — Prothese der K. 86. I. 12. — s. a. Unterkiefer.
Kiefergelenk, Ankylose des K. 88. I. 26, II. 180.
Kieferklemme, Plastische Operation zur Verhütung der K. 91. I. 161, II. 106.
Klumpfuss, Demonstration von solchen 85. I. 91, 99, II. 417. — Fälle von K. 84. I. 69, 79. — Pathologie und Behandlung des K. 85. I. 76. — Unblutige gewaltsame Beseitigung des K. 90. I. 84, II. 59. — Behandlung des K. 88. I. 112, II. 224. — K.-Maschine 83. I. 54. — Apparate für K. 87. I. 132, 137. — Apparate für Pes equinus 82. I. 111. — Resection in der Fusswurzel zur Heilung des K. 86. I. 114. — Operationen bei K. 86. II. 80. — Eine neue K.-Operation 90. I. 85. — s. a. Pes calcaneus congenitus, Plattfuss, Resectionen.
Kniegelenk, Verbesserung einer K.-Extensionsmaschine 84. I. 19, II. 123.

— Ueber Ganglien der Gegend des K. **89**. I. 141. — Angeborene willkürliche Luxation des K. **91**. I. 157. — Subluxation des Meniscus lat. genu **90**. I. 122, II. 411. — Zerstörung eines K. nach Stichverletzung des Rückens **83**. I. 93. — Chronische Entzündung des K., mit Tuberculin behandelt **91**. I. 107. — Neue Schiene zu allmäliger Beugung des K. durch Zugwirkung **84**. I. 129. — Operativ erzeugte Ankylose des K. **85**. I. 141. — Neues Verfahren zur Operation der winkeligen Ankylose des K. **90**. I. 97, II. 383. — Lipoma arborescens des K. **90**. I. 122, II. 413. — s. a. Arthrectomie, Genu valgum, Resectionen.

Kniescheibe, s. Fracturen, Luxationen.

Knochen, bequeme Methode K. zu maceriren **84**. I. 96, II. 312. — Ueber die histologischen Vorgänge an der Ossificationsgrenze **88**. I. 12, II. 62. — Gesetz der Transformation der inneren Architectur der K. bei pathologischen Veränderungen der äusseren Form **84**. I. 10, 33. — Deformitäten der K. und Gelenke bei angeborener Muskelhypertrophie und bei multiplen Exostosen **90**. I. 113, II. 447. — Implantation von Elfenbeinstiften und Cylindern in die Markhöhle von K. **90**. I. 105, II. 339. — Künstliche Vermehrung der Neubildung von K. **87**. I. 101, II. 249. — graphische Bestimmung eines aus verwachsenen Gliedern zu resecirenden K.-Keiles **85**. I. 93. — Schwere neuropathische Zerstörungen der K. **90**. I. 61, II. 222. — Tuberculose der K., s. Koch'sche Entdeckung. — s. a. Epiphysen, Exostose, Fracturen, Hyperostose, Nekrose, Osteomyelitis, Ostitis, Unterkiefer, Resectionen, Skelet.

Koch'sche Entdeckung, einleitender Vortrag und Discussion darüber **91**. I. 10—63. — s. a. Lungen, Lupus.

Kolik, chirurgische Behandlung schwerer Unterleibs-K. **87**. I. 64.

Kopf, Verfahren Wunden des K. mit Entblössung des Schädels schnell zu heilen **91**. I. 195. — s. a. Rankenangiom.

Kothstein aus einem perityphlitischen Abscess **88**. I. 33. — Vorlegung eines K. **90**. I. 91. — s. a. Darmstein, Perityphlitis, Wurmfortsatz.

Krankenbett, praktische Verwendung des Querrahmens am K **88**. I. 87.

Krebs, s. Carcinom.

Kreuzbein, angeborene Defecte der K.- und der Steissbeinwirbel **85**. I. 136.

Kriegschirurgie, Vorzeigung kriegschirurgischer Apparate **85**, I. 104. — s. a. Antiseptik, Schlachtfeld.

Kropf, Wirkung der Ligatur der Artt. thyreoideae beim K. **87**. I. 93. — Endresultate nach Unterbindung der zuführenden Arterien bei K. **90**. I. 27, II. 47. — Exstirpation des K. und seine Folgen **83**. I. 4, II. 1. — **83**. I. 4, 9, 36. — Verfahren beliebig grosse Stücke aus dem K. ohne Blutverlust und Tamponnade auszuschneiden **87**. I. 95, II. 132. — Entfernung eines circulären K. **84**. I. 27. — Cysten-K. von ungewöhnlicher Grösse durch Exstirpation geheilt **91**. I. 125, II. 160. — s. a. Cachexia strumipriva, Struma maligna.

Kyphose, Apparat für K. **83**. I. 57.

Kyrtograph, der K. **89**, I. 160.

Kystoskopie, s. Harnblase.

L.

Langenbeck, B. von, zur Erinnerung an L **88**. I. 1, II. 1.

Langenbeck-Haus **88**. I. 2, 75. — **89**. I. 4. — **90**. I. 2, 7 ff., 14, 102 — **91**. I. 6, 184.

Laparotomie, Fälle von L. **82**. I. 130. — Discussion über L. **89**. I. 126. — s. a. Bauchhöhle, Gastrotomie, Magen, Mastdarm, Myomotomie, Milz, Neurom, Niere, Pancreas, Peritonitis, Wurmfortsatz.

Laparo-Colotomie, Entfernung eines Werkzeuges von Holz aus dem Colon durch L. **82** I 136, II. 76.

Leber, über Resectionen an derselben und Recreation danach **90**. I. 28. — Partielle Exstirpation der L. **90**. I. 30. — Operation des Echinococcus der L. **82**. I. 95, II. 343. — s. a. Choledochotomie, Gallenblase

Ligatur der Art. iliaca communis **83**. I. 74, II. 319. — L. d. V. femor. und der Art. und V. femoralis **82**. I. 9, II. 233 ff. — s. a Aneurysma, Carotis.

Lipoma arborescens, s. Kniegelenk.

Lippen, Aetiologie und Diagnose der bösartigen Geschwülste der L. **89**. I.

5, II. 120. — Carcinom der L. 89. I. 22. — s. a. Geschwülste, Kiefer.
Lithophon, über ein L. 84. I. 105.
Luftröhre, permanente Tamponnade der L. 82. I. 16, II. 161. — 83. I. 33, 39. — Neue Trendelenburg'sche Tampon-Canüle 90. I. 125. — s. a. Tracheotomie.
Lungen, chirurgische Behandlung der L.-Cavernen unter Koch'scher Behandlung 91. I. 95. — Fall von operirter L.-Caverne 91. I. 104. — Resection der L. und ihre Indicationen u. s. w. 82. I. 77. — Aktinomykose der L. 86. I. 112, II. 36. — Behandlung des Echinococcus der L 86. I. 131
Lupus, Abgüsse lupöser Haut in verschiedenen Stadien der Koch'schen Behandlung 91. I. 94. — Fall von L. erythematodes 85. I. 126. — L. mit Tuberculin behandelt 91. I. 83, 88, 105, 157. — Behandlung des L mit cantharidinsaurem Natron 91. I. 50. — L. des Gesichtes, Halses, Exstirpation und Transplantation dabei 91. I. 85. — s. a. Koch'sche Entdeckung.
Luxationen, angeborene Hüftgelenks-L. mit gleichzeitiger acuter katarrhalischer Gelenkeiterung 89. I. 64, II 192. — Angeborene willkürliche L. des Kniegelenks 91. I. 157. — Operative Behandlung der angeborenen Hüftgelenks-L. 90. I. 44. — s. a. Hüftgelenk. — Erbliche angeborene L. des Fussgelenks 82. I. 126. — Spontan-L. des Femur im Verlaufe von Infectionskrankheiten 85. I. 112, II. 178. — Präparate von habituellen Schulter-L. 86. I. 67, II. 210. — Resection bei habitueller Schulterluxation 82. I. 112. — L. der Halswirbel 84. I. 19, II 91. — L. des Unterkiefers nach hinten 88. I. 26, II. 77. — L. des Radiusköpfchens mit Absprengung seiner Peripherie 86. I. 24, II. 127. — Horizontale L. der Patella 89. I. 138, II. 259. — s. a. Humero-Radialgelenk, Radius.
Lymphangitis der Extremitäten, bacteriologische und anatom. Untersuchungen 91. I. 190.
Lymphome, topograph.-anat. Verhältnisse bei malignen L. des Halses 82. II. 66.

M.

Magen, aus M. und Darm entfernte Fremdkörper 87. I. 56. — chirurg. Behandlung der M.- und Darmperforation 88. I. 12, II. 243. — Indication zur Laparotomie bei perforirendem M.-Geschwür 87. I. 38. — Patient mit M.-Fistel 89. I. 118. — Operative Behandlung des stenosirenden M.-Geschwürs 87. I. 76, II. 387. — Fall von geheilter Pylorusresection wegen M.-Geschwür 82. I. 39, II. 85. — Fälle von M.-Resection 83. I. 30, II. 242. — Zur Casuistik und Statistik der M.-Resectionen und Gastro-Enterostomieen 85. I. 74, II. 62. — Umfangreiche M.-Resection 88. I. 29. — Discussion über M.-Resection 82. I. 81. — M.-Resectionspräparat 84. I. 122, II. 217. — 85. I. 72. — 87. I. 39. — s. a. Darm, Gastroskopie, Gastroenterostomie, Gastrostomie, Gastrotomie, Haargeschwulst, Pylorus.
Mamma, s. Brustdrüse.
Massage, zur Physiologie der M. und Anwendung in der Chirurgie 83. I. 106, II. 245. — 84. I. 37, II. 176. — Zur Technik der M. 90. I. 101, II. 297. — Behandlung der Skoliose mit M. 86. I. 67.
Mastdarm, Colotomie bei syphilitischen Ulcerationen des M. 83. I. 61, II. 104. — Modification der Colotomie wegen Krebs des M. 84. I. 118. — Zur Operation des vorgefallenen M. und invaginirten Colon 88. I. 105, II. 294. — Operative Behandlung des Krebses des M. 83. I. 88, II. 172. — Prognose des Carcinoms des M. nach chirurgischen Eingriffen 88. I. 4, II. 25. — Exstirpationen und Resectionen am M. 89. I. 20. — Exstirpation hochsitzender Krebse des M. 85. I. 145, II. 464. — Operation hochsitzender M.-Carcime in zwei Zeiten 90. I. 120, II. 309. — Laparotomie bei Krebs des M. 82. I. 130.
Melanosarkom, s. Nebenhoden.
Melanurie, über M. 83. I. 13, II. 85.
Meningocele, Heilung einer M. beim Neugeborenen 88. I. 94. — Fall von M. 85. I. 47.

Meteorismus, localer M. 91. I. 168, II. 242.
Mikroorganismen, Ausscheidung pathogener M. durch den Schweiss 91. I. 189.
Milchbrustgang, Verletzungen des M. 83. I. 11, II. 122.
Milz, Exstirpation der entarteten M. 82. I. 46, II. 89. — 83. I. 74. — 84. I. 30. — Tumor der M. durch Laparotomie entfernt 84. I. 30, 85. I. 67. — Demonstration einer exstirpirten M. 85. I. 63.
Milzbrand, zur Lehre der Sepsis und des M. 89. I. 103, II. 117.
Missbildungen, seltene M. 91. 199, II. 186. — s. a. Encephalocele, Epispadie, Finger, Gebisse, Gaumen, Gelenke, Gesicht, Harnblase, Hasenscharte, Hyperdactylie, Hypospadie, Klumpfuss, Luxationen, Meningocele, Nase, Penis, Riesenwuchs, Unterextremität, Wachsthum, Zehen.
Moos (Sphagnum), frisches getrocknetes M. als Verbandmittel 83. I. 74, II. 11, 158. — 83. I. 90. — Torfmoosfilzplatten 84. I. 83.
Mundhöhle, Compressorium für die M. 84. I. 105, II. 274. — Plastische Operationen an der M. und Nase 89. I. 146. — s. a. Lippen.
Mundspiegel, neuer M. 83. I. 102.
Muskeln, Fall von ischämischer M.-Lähmung 88. I. 37, II. 161. — Deformitäten der Knochen und Gelenke bei angeborener Hypertrophie der M. 90. I. 113, II. 447. — Transplantation von M. am Menschen 82. I. 55, II. 212. — Transplantation von M. 90. I. 103, II. 338. — s. a. Myositis.
Myeloid-Sarkome, s. Sarkome.
Myomotomie, zur Frage der M. 90. I. 97.
Myositis, Fall von M. ossificans progressiva 83. I. 30, II. 221. — Fall von allgemeiner M. ossificans 87. I. 26.
Myxödem, über M. 89. I. 24.

N.

Nabel, der Rückbildungsprocess der Umbilicalgefässe 91. I. 118. — Feinere Vorgänge bei Bildung des Nabelringes 90. I. 73.
Nadelhalter, neuer N. für platte Nadeln 82. I. 129, II. 172.
Nagel, ein N.-Reiniger 91. I. 200.
Nähte, versenkte N., besonders bei plastischen Operationen 84. I. 7, II. 62. — s. a. Arterien, Gefässe.
Naphthalin, Wundverband mit N. 82. I. 137, II. 99.
Narben, Beitrag zur Verbesserung von N. 87. I. 116.
Narkotisirung, zur Statistik der N. 91. I. 124, II. 46. — s. a. Aether, Bromäthyl, Chloroform.
Nase, über einen seitlichen Spalt der N. 89. I. 129, II. 270. — Deformitäten des Septum der N. 87. I. 95. — Operative Behandlung schiefer N. 89. I. 82. — Ueber Tuberculose der N. 85. I. 38. — Ueber Plastik eingesunkener N. 86. I. 17, II. 40. — Methode zur Wiederaufrichtung eingesunkener N. 87. I. 102, II. 85. — Plastische Operation an der Mundhöhle und N. 89. I. 146. — s. a. Rhinoplastik, Rhinosklerom.
Nasenhöhle, s. Osteome, Ozaena.
Nebenhoden, primäres Melanosarkom des N. 91. I. 199, II. 186.
Nebennieren, s. Nieren.
Nekrologie: W. Busch, C. Hueter, Bryk 82. I. 1. — V. von Bruns 83. I. 2. — W. Baum, Frentzel, Stephani 84. I. 1. — Grimm, Leisrink 85. I. 2. — Uhde, Paul Vogt, Starcke, Burow 86. I. 3. — K. Schroeder, Maas, Ranke, Falkson, Tuszewski, Wulff, Boecker 87. I. 3. — B. von Langenbeck, Gustav Krauss, Güntner 88. I. 2, II. 1. — von Lauer, Schubert, Danzel, W. Roser, Bartscher, Fuchs, von Burckhardt, von Adelmann, Boddaert van Cutsem, Wittelshöfer 89. I. 2. — R. von Volkmann, Ed. von Wahl, von Antal, Nötzel, Mügge 90. I. 3. — von Nussbaum, Reyher, Szmula 91. I. 1ff.
Nekrose, Operation der N., Salicylpulver-Verband 82. I. 53.
Nephrolithotomie, Beitrag zur N. 87. I. 50.
Nerven, über aufsteigende und absteigende Degeneration der N. 87. I. 17, 24. — Präparat von Paralyse des N. radialis 84. I. 122. — Sarkome des N. ischiadicus und seiner Aeste 83. I. 96. — Operative Behandlung von Substanzverlusten an

peripherischen N. **85**. I. 112, II. 213. — Transplantation von N. **82**. I. 55. — Transplantation von N.-Stückchen, Nervennaht **90**. I. 102, II. 321. — Extraction von N. **89**. I. 44. — s. a. Neurosen, Trigeminus.
Neurom, Laparotomie wegen eines angeborenen retroperitonealen N. **82**. I. 134. — s. a. Rankenneurom.
Neuropathie, schwere neuropathische Zerstörungen von Knochen **90**. I. 61, II. 222. — s. a. Gelenke, Neurosen.
Neurosen, über traumatische N. **89**. I. 58.
Nieren, Pyo- und Hydronephrosen **90**. I. 113, II. 122. — Experimentell erzeugte N.-Steine **89**. I. 41. — Extraction eines grossen Steines aus dem N.-Becken mittelst Lumbalschnitt **86**. I. 16, II. 49. — Demonstration von N.-Steinen **87**. I. 56. — Operation eines Nierenbeckensteines **89**. I. 42. — Entwickelung von Tumoren der N. aus abgesprengtem Nebennierengewebe **84**. I. 27, II. 28. — Atherom der N. **87**. I. 49. — Exstirpirte N.-Carcinome **87**. I. 37, 46. — Demonstration einer exstirpirten N. **85**. I. 60. — Geschwulst einer N. durch Laparotomie entfernt **85**. I. 67. — Fall von N.-Exstirpation **88**. I. 49. — Präparat von Exstirpation einer N. **91**. I. 80. — Quere N.-Resection **91**. I. 161, II. 111. — Operative Behandlung der Tuberculose der N. **90**. I. 69, II. 243. — s. a. Nephrolithotomie, Pyonephrose, Wanderniere.

O.

Oberkiefer, s. Highmoreshöhle.
Oberschenkel, Heilbarkeit maligner Neubildungen des O. durch Exarticulation desselben **90**. I. 133, II. 140. — Sarkom des Condyl. extern. des O. **88**. I. 106, II. 104. — s. a. Fracturen.
Oesophagoskopie, über O. **82**. I. 30, 49.
Oesophagus, s. Speiseröhre.
Operationen, über trockene O. **89**. I. 8, II. 76.
Operationstisch, ein neuer O. **90**. I. 53.
Orthopädie, Apparate für O. **82**. I. 110.
Ossification, s. Knochen.
Osteochondritis dissecans **90**. I. 121, II. 399.
Osteoplastik, s. Schädel.
Osteome, todte O. der Nasen- und Stirnhöhle **85**. I. 112, II. 72.
Osteomyelitis, Aetiologie und Pathogenese der acuten O. **86**. I. 7, II. 243.
Osteotomie, s. Resectionen.
Ostitis humeri mit Lähmung des N. radialis **82**. I. 123.
Ovarium, s. Eierstock.
Ozaena, das Wesen der O. **89**. I. 8, II. 71.

P.

Pancreas, Fall von Cyste des P. **85**. I. 143, II. 269. — Operative Behandlung der Cysten des P. **83**. I. 89, II. 94. — Laparotomie wegen Kothstauung, veranlasst durch einen vom P. ausgehenden Abscess **82**. I. 135.
Penis, morphologische Bedeutung der P.-Schisis, Epi- und Hypospadie **86**. I. 124. — Fractur des P. und Gangrän, Plastik der Harnröhre **85**. I. 60, II. 171. — Typische Form von Fisteln des P. im Kindesalter **91**. I. 156, II. 295. — Fall von Amputation des P. **86**. I. 65. — s. a. Epispadie, Hypospadie, Posthioplastik.
Perforationszangen, über P. **83**. I. 33.
Perinaeum, s. Damm.
Peritonaeum, über die Ausschaltung todter Räume aus der Peritonaealhöhle bei Exstirpation von Geschwülsten **86**. I. 146, II. 187.
Peritonitis, weitere Erfahrungen über operative Behandlung der Perforations-P. **89**. I. 90, II. 303; **89**. I. 116. — s. a. Bauchhöhle, Wurmfortsatz.
Perityphlitis, zur Pathologie und Therapie der P. **90**. I. 91, II. 5. — Radicalheilung der P. durch frühzeitige Resection des Proc. vermiformis **90**. I. 91, II. 13. — s. a. Kothstein, Wurmfortsatz.
Pes calcaneus congenitus, Knochenveränderungen dabei **91**. I. 201, II. 148.
Pharynx, die morphologische Bedeutung der Divertikel des P. **85**. I. 132. — Carcinom des P. **89**. I. 21.
Plastik, plastische Operationen mit frischen gestielten Lappen aus

entfernten Körpertheilen 88. I. 144, II, 456. — Demonstration einiger plastischer Operationen 87. I. 102, II. 85. — s. a. Amputation, Blepharoplastik, Geschwüre, Harnblase, Harnröhre, Hasenscharte, Haut, Herniotomie, Kieferklemme, Mundhöhle, Naht, Nase, Posthioplastik, Rhinoplastik, Schleimhaut, Wange.

Plattfuss, schief geheilte Fracturen der Malleolen und P. 89. I. 81, II. 298. — Gypsstiefel für P. 85 II. 266. — Patient mit P. 89. I. 103.

Pleura, Epidermisirung der P. nach ausgedehnter Resection der Brustwand 90. I. 38, 41.

Pneumonie, Beziehungen der P. zu incarcerirten Hernien 89. I. 101, II. 216.

Pocken, über Mangelhaftigkeit der Impfung der P. 86. I. 25.

Posthioplastik nach gangränöser Zerstörung der Vorhaut u. s w. 91. I. 183, II. 205.

Preisaufgabe über Diphtherie, Prämiirung 83. I. 1.

Prostata, Thonabdrücke der P. an Lebenden 87. I. 26, II. 102. — Sägeschnitte von gefrorenen Präparaten der hypertrophischen P. 88. I. 88, 91, II. 205. — Operative Behandlung der Harnverhaltung bei Hypertrophie der P. 89. I. 148. — Neue Operationen an P. und Blase 91. I. 136, II. 244. — Sarkom der P. 91. I. 159, II. 175. — Prostatectomia lateralis 91. II. 249. — Exstirpation der P. wegen maligner Neubildung 89. I. 156, II. 241. — Totalexstirpation der P. und Blase 91. II. 255.

Prothese für stark verkürzte untere Extremitäten 88. I. 119. — s. a. Kiefer, Unterkiefer, Resectionen.

Pseudarthrosen, Behandlung schwerer Fälle von P. 89. I. 161. — Behandlung der P. 82. I. 97.

Ptomaine, giftige, s. Toxine.

Pyaemie, Pathologie der P. 84. I. 6, II. 13. — Fall von geheilter P. 82. I. 109.

Pylorus, Diagnose und Operation der Stenose des P. 89. I. 52, II. 154. — Operative Behandlung der Stenose des P. 87. I. 76, II. 387. — Zur Technik der P.-Resection 85 I. 101. — Günstig verlaufene Resection des P. 83. I. 27. — Exstirpirte Carcinome des P. 87. I. 36, 38, 42. — Anatomische Präparate von einer Exstirpation des P. 82. I. 38. — s. a. Magen.

Pyonephrose, Präparat von P. mit eigenthümlichen Gerinnseln in Niere und Blase 90. I. 57. — s. a. Niere.

Q.

Querrahmen, praktische Verwendung des Q. am Krankenbett 88. I. 87.

R.

Radius, angeborene und pathologische Luxationen des Köpfchens des R. 90. II. 447. — s. a. Fracturen, Luxationen.

Rankenangiom, arterielles R. des Kopfes 91. I. 110.

Rankenneurom, über R. 91. I. 110, II. 151.

Resectionen, Osteotomieen, Nekrosen-Operationen 86, II. 75 ff. — Graphische Bestimmung eines zu resecirenden Knochenkeiles aus verwachsenen Gliedern 85. I. 93. — Improvisirte Draht-Prothesen nach R. 85. I. 128. — Partielle R. der Felsenbein-Pyramide u. s. w. 82. I. 75, II. 206. — R. des Unterkiefers wegen bösartiger Neubildungen 88. I. 24. —R. der Symphyse, als Hilfsoperation 91. I. 155. — R. bei habitueller Schulterluxation 82. I. 112. — R. des Oberarmkopfes, functionelle Resultate danach 91. I. 181. — Photographie einer Schultergelenks-R. 85. I. 101. — R. des Ellenbogengelenks 82. I. 121. — R. der Hüftpfanne 91. I. 171, II. 233. — Nachbehandlung der Hüftgelenks-R. 89. I. 43, II. 181. — R der Gelenkpfanne der Hüfte bei septischer Epiphysenlinien-Entzündung 90. II. 615. — R. des Hüftgelenks 82. I. 121. — Neubildung des Schenkelkopfes nach R. im Hüftgelenk 83. I. 17, II. 118. — Vorstellung eines Pat. mit geheilter R. im Hüftgelenk 84. I. 78. — Neubildung eines Hüftgelenks nach Res. subtrochanetrica 83. I. 100, II. 120. — Ueber Hüft- und Kniegelenks-R. 84 I. 52, 57 ff. — Stahlnägel für die R. des Kniegelenks 82 I. 101. — R. des Kniegelenks 82. I. 98, 128. — bei Kindern 85. I 132, II. 128. — 86. I. 134, II. 153. — Osteotomieen bei Genu valgum 82 I. 58 ff.

— Die Endresultate von 34 Ogston'schen Operationen **84**. I. 86, II. 279. — Die Erweiterungsfähigkeit der Grenzen der Mikulicz'schen osteoplastischen Fuss-R. **86**. I. 122, II. 167. — Eine neue Indication zur Wladimirow-Mikulicz'schen Operation **90**. I. 113, II. 373. — Beitrag zur osteoplastischen Fuss-R. **85**. I. 109. — Fall von osteoplastischer R. des Fusses **89**. I. 57. — Präparat von Mikulicz'scher osteoplastischer R. **84**. I. 96. — Einfacher Weg das Fussgelenk freizulegen **90**. I. 112, II. 69. — Zur R. des Fussgelenks **83**. I. 64. — R. des Fussgelenks bei Gelenktuberculose **85**. I. 16, II 86. — Exstirpation des Talus **82**. I. 112. — Estirpation des Talus bei hochgradigem veralteten Klumpfuss **85**. I. 76, 89. — Ausgedehnte R. der Fusswurzel wegen Caries **83**. I. 14. — R. und Osteotomieen in Groningen ausgeführt **82**. II. 192. — R. und Arthrotomieen in Hamburg **82**. II. 323. — s. a. Arthrectomie, Klumpfuss, Kniegelenk, Schädel, Symphyse, Unterkiefer.

Rhachitis, Behandlung der rhachitischen Verkrümmung der Beine bei Kindern **86**. I. 121.

Rhinoplastik, über R. **82**. I. 101. — Fälle von R. **88**. I. 50, 51. — Totale R. in mehreren Operationsacten **84**. I. 121, II. 172.

Rhinosklerom, über das R. **89**. I. 81, II. 273.

Riesenwuchs in Verbindung mit Anomalien der Skeletbildung **90**. II. 462.

Rose, s. Erysipelas.

Rücken, Stichverletzung des R., Zerstörung eines Kniegelenks danach **83**. I. 93.

Rückenmark, Compression der Cauda equina durch einen Tumor, Operation **91**. I. 166, II. 239.

Rückgrat, geheilter R.-Schuss **86**. I. 127.

S.

Salicylpulver-Verband bei Nekrosen-Operationen **82**. I. 53.

Sarkom, hämorrhagisches S. **88**. I. 106. — Metastatisches S. der Clavicula und der Wirbelsäule **87**. I. 29. — Behandlung des schaligen, myelogenen S. ohne Amputation **89**. I. 74. II. 197. — Melanctisches S. des Unterschenkels **88**. I. 111. — s. a. Fuss, Melanosarkom, Nerven, Oberschenkel, Prostata, Schädel, Struma maligna, Wirbelsäule.

Sattelnase, s. Nase, eingesunkene.

Schädel, grosses weiches Fibrom (Elephantiasis) des S. **90**. I. 115. — Sammlung von Fracturen der S.-Basis **88**. I. 82. — Schüsse in den S. mit Einheilung der Kugel in der S.-Höhle **82**. I. 114. — Präparat von traumatischer Fissur des S. **83**. I. 104. — traumatischer Defect des S.-Daches **84**. I. 129, II. 71. — Verschluss von Defecten am S. **89**. I. 89. — Knöcherner Wiederersatz eines Defectes des S. nach König, **91**. I. 135, II. 225. — Erfolgreiche osteoplastische Trepanation des S. **91**. I. 113. — Temporäre Resection des S.-Daches **90**. I. 111, II. 369. — Sarkom des S. **83**. I. 96, II. 233. — s. a. Stirn, Trepanation.

Schiefhals, angeborener muskulärer S. **91**. I. 155, II. 214.

Schienen, S.-Hülsen-Verbände **82**. I. 111. — Blumentopfgitter als S. **85**. I. 106. — S. aus Telegraphendraht **85**. I. 105. — Armschiene mit excentrischem, fixirbarem Ellenbogen-Charnier **85**. II. 266.

Schilddrüse, Fall von accessorischer S. **89**. I. 161, II. 84. — s. a. Kropf, Struma.

Schlachtfeld, der erste Verband auf dem S. **84**. I. 37, II. 39.

Schleimbeutel, Tumoren, welche von S. ausgehen **85**. I. 112, II. 523.

Schleimhaut, Technik und Werth von S.-Uebertragungen **88**. I. 47, II. 166.

Schultergelenk, s. Luxationen, Resectionen.

Schussverletzung, geheilte S. des Rückgrats **86**. I. 127. — Heilung einer S. des Sehnerven **88**. I. 97. — S. des Dünndarms und Mesenterium, Behandlung **89**. I. 118. — S. des Ellenbogengelenks **86**. I. 129. — s. a. Schädel.

Schweiss, Ausscheidung pathogener Mikroorganismen durch den S. **91**. I. 189.

Scrotum, s. Hodensack.

Sehnen, Durchschneidung von Muskeln und S. **86**. II. 81 ff. — Trans-

plantation von S. **90.** I. 103, 108, II. 339.
Sehnenscheiden, primäre Tuberculose der S. **90.** I. 126.
Sehnerv, Heilung einer Schussverletzung des S. **88.** I. 97.
Senkungsabscesse, s. Abscesse.
Sepsis, zur Lehre der S. **89.** I. 103, II. **94.**
Septhaemie, Pathologie der S. **84.** I. 6. II. 13.
Septum, s. Nase.
Skelet, Fall von cystischer Degeneration des S. **87.** I. 31. — s. a. Riesenwuchs.
Skoliose, über den anotomischen Grund der S. der Wirbelsäule **87.** I. 10. — Skoliosometer **83.** I. 58. — Behandlung der S. mit Massage **86.** I. 67. — Filz-, Schellack-Corsets für S. **82** I. 110. — Apparat für S. **83.** I. 57. — Corsets, Lagerungsapparat für S. **88.** I. 118. — S.-Barren **89.** I. 156.
Speiseröhre, zur Behandlung der Stenosen der S. **90.** I. 136. — s. a. Oesophagoskopie.
Sphagnum, s. Moos.
Spina bifida, Fälle von S. **85.** I. 47.
Spray, zur S.-Frage **84.** II. 221.
Spritze mit desinficirbarem, compressiblen Kolben **85.** II. 267.
Staphylorrhaphie, über S. und Uranoplastik **85.** I. 48, II. 387. — S. und Uranoplastik im frühen Kindesalter **87.** I. 95, II. 290.
Staphyloplastik, Fall von St. **86.** I. 57.
Statuten, Aenderung der St. der Gesellschaft **84.** I. 75. — **87.** I. 4. — **88.** I. 77.
Starrkrampf, s. Tetanus.
Steinoperationen, verschiedene Operationsmethoden **86.** I. 28. — Moderne Wandlungen der St. **86.** II. 1.
Steinschnitt, Indicationen und Statistik des St. und der Steinzertrümmerung **87.** I. 102, II. 113. — Nachbehandlung des St. im Wasserbett **82.** I. 23. — Die Wahl der Sectio perinaealis oder alta als Voroperation zur Entfernung des Blasensteins **86.** I. 27, 75, II 16. — Ueber Sectio mediana **85.** I. 10. — **86.** I. 86 ff. — Median-St. mit galvanokaustischer Schneideschlinge **82.** I. 23. — Demonstration zum hohen St. **85.** I. 10, II. 42. — Ueber Sectio alta **86.** I. 28, II. 149. — **88.** I. 88, 103. — **90.** I. 135. — Sectio alta bei erworbener Urachusfistel **91.** I. 179. — Modification der Sectio alta bei Blasenstein oder Tumor **85.** I. 10, II. 12. — Präparat zur Sectio alta subpubica **88.** I. 94. — s. a. Harnblase.
Sternum, s. Brustbein.
Stirn, perforirender Tumor der St. **83.** I. 96, II. 233.
Stirnhöhle, s. Osteome.
Strahlenpilz, s. Aktinomykose.
Struma maligna, zur Kenntniss derselben **82.** I. 5, II. 1. — s. a. Kropf.
Sublimat, Bedeutung des S. für die Wundbehandlung **84.** II. 233. — Anwendung des S. in der Chirurgie **82.** I. 100, II. 133.
Symphyse, partielle Resection der S. als Hilfsmittel für Operationen an der Harnblase **88.** I. 68, 100, II. 108. — **89.** I. 39.
Syphilis, über syphilitische Gelenkleiden **82.** I. 76, 120, II. 122.

T.

Tabes, s. Arthropathia.
Tampons, über aseptische, resorbirbare T. **89.** I. 161, II. 79. — Resorbirbare und lebende T. in der Chirurgie **90.** I. 101, 105, II. 357.
Tetanus, zur Aetiologie des T. beim Menschen **86.** I. 9, II. 104. — Ueber einen Erreger des T. **89.** I. 116, II. 162.
Thorax, s. Brust, Brustwand.
Thrombose, über die T. **88.** I. 82, II. 268.
Thymol, antiseptische Wirksamkeit des T.-Gazeverbandes **82.** I. 101, II. 176.
Torfmoos, s. Moos.
Torfmull, fäulnisswidrige Eigenschaften des T. **82.** I. 100, II. 133.
Tourniquet, Spiralfeder-T. **85.** I. 104.
Toxine, Demonstration der Wirkung dreier T. **88.** I. 18.
Trachea, s. Luftröhre.
Tracheotomie bei malignen Strumen **82.** II. 54. — s. a. Kehlkopf.
Transfusion, über T. und Infusion **86.** I. 12, II. 280.
Transplantation, s. Blasen-Scheidenfisteln, Haut, Lupus, Muskeln, Nerven, Pleura, Schädel, Schleimhaut, Sehnen.
Trepanation wegen Gehirnverletzung

88. I. 23. — Fälle von T. 89. I. 87. — T. wegen Epilepsie 88. I. 22. — T. wegen Hirnabscess 88. I. 22. — T. des Darmbeins bei Beckenabscessen 86. I. 9, II. 286. — s. a. Gehirn, Schädel, Wirbelsäule.
Trigeminus, über Resection des T. am Foramen ovale 88. I. 68, II. 37. — s. a. Nerven.
Trockenverband, Princip des T. 84. I. 46.
Tubage, s. Intubation.
Tuberculin, s. Koch'sche Entdeckung, Kniegelenk, Lungen, Lupus, Tuberculose.
Tuberculose, locale und allgemeine T. 84. I 6. — Entstehung der T. nach Haut-Transplantation 86. I. 22. — Fall von Inoculations-T. nach Amputation des Unterarms 86. I. 144, II. 56. — Jodoform-Injectionen bei tuberculösen Gelenk- und Senkungsabscessen 90. I 21, II. 39. — Chirurgische Erfahrungen über T. 85. I. 3, II. 237; 85. I. 26ff. — Chirurgische Wirkung der Ameisensäure bei T. 91. I. 63. — Tuberkel-Bacillen 82. I. 57, 100. — Erzeugung tuberculöser Drüsenschwellungen durch Impfung mit solchen 89. I. 138. — s. a. Bauchhöhle, Gelenke, Jodoform, Knochen, Koch'sche Entdeckung, Lunge, Lupus, Nase, Niere, Sehnenscheiden, Uro-Genitalapparat, Zunge.

U.

Umbilicalgefässe, der Rückbildungsprocess der U. 91. I. 118.
Unterextremität, angeborene Flughautbildung an der U 88. I 37, II 287.
Unterkiefer, Hyperostose des U. 82. I. 28 — Parodontäres centrales Adenocystom des U. 90. I. 129. — Durch Resection des Gelenkes geheilte wahre Ankylose des U. 85 I. 57, II. 26. — Apparat zur Dehnung der Weichtheile bei Defect des U. 83. I. 69. — s. a. Fracturen, Luxationen, Resectionen.
Unterschenkel, s. Fracturen, Wachsthum.
Urachus, erworbene Fistel des U. in Folge von Blasenstein 91. I. 179.
Uranoplastik, zur U. und Staphylorrhaphie 85. I. 48, II. 387. — U. und Staphylorrhaphie im frühen Kindesalter 87. I. 95, II. 290.
Urin, s. Harn.
Uro-Genitalapparat, Tuberculose des U. 85. I. 39.
Uterus, s. Gebärmutter.

V.

Varices, Ausschälung cirsoider V. an den Unterextremitäten 84. I. 114. — Behandlung der V. 91. I. 162, II. 292.
Venen, seitliche Ligatur der V. und Unterbindung der V. femoralis 82 I. 9, II. 233, 277. — Venenerweiterungen und Varices 91. I. 165. — s. a. Varices.
Verband, über sterile V.-Stoffe 87. I. 118, II. 141. — Der erste V. auf dem Schlachtfelde 84. I 37, II 39. — s. a. Antiseptik, Wunden.
Verkrümmungen, s. Rhachitis.
Verpflanzung, s. Transplantation.
Verrenkungen, s. Luxationen.
Vesico-Vaginalfisteln, s. Blasen-Scheidenfisteln.
Volvulus, s. Darm.

W.

Wachsthum, über W.-Drehung 87. I. 138. — Typische angeborene Hemmung des W. der Unterschenkelknochen 88. I. 34, II 92.
Wahl, Veränderung in der W. des Vorsitzenden der Gesellschaft 87. I. 4.
Wanderniere, Fixirung der W. durch Operation 82. I. 103.
Wanderzelle und Wundheilung 88. I. 81, II. 213.
Wange, neue Methode der W.-Plastik 87. I. 102, II. 89.
Winkelmesser für Deformitäten 83. I. 100
Wirbelsäule, Bruch des Zahnfortsatzes des Epistropheus 84. I. 25, II. 118. — Luxationen der Halswirbel 84. I. 19, II. 91. — Veraltete geheilte Fracturen der W. 82. I. 95. — Behandlung von Senkungsabscessen bei tuberculösen Erkrankungen der W. und des Beckens 86. I. 143. — Trepanation des Wirbelkanals bei spondylitischen Lähmungen 90. I. 134, II. 418. — Sarkom der W., Operation 89 I. 86. — s. a. Skoliose.
Wismuth, Behandlung der Wunden mit W. 83. I. 38, II. 148. — 83. I 74.
Wolfsrachen, s. Hasenscharte.

Wunden, einige Modificationen der antiseptischen Behandlung der W. 84. I. 78, II. 220. — s. a. Antiseptik, Blutschorf, Drainage, Holz, Jodoform, Moos, Naphthalin, Narben, Operationen, Salicylpulver, Spray, Sublimat, Tamponnade, Tetanus, Thymol, Torfmull, Trockenverband, Wanderzelle, Wismuth.
Wurmfortsatz, über W.-Peritonitis und deren operative Behandlung 90. I. 73, II. 269. — Laparotomie und Excision des W. 89. I. 118, II. 332. — Concrement aus dem W. 91. I. 199. — s. a. Darmsteine, Kothsteine, Perityphlitis.

Z.

Zahn, Verhalten eines extrahirten und wieder implantirten Schneidezahns 84. I. 18, 19, II. 123. — Zweiwurzelige Eck- und Schneidezähne beim Menschen 85. I. 138. — s. a. Gebisse.
Zangen, Perforations-Z. 83. I. 33.
Zehen, morphologischer Werth überzähliger Finger und Z. 86. I. 122. — Operation verkrümmter Z. 88. I. 106, II. 164. — Arthrectomie des ersten Mittelfuss-Zehengelenkes 88. I. 106, II. 163.
Zellen, s. Wanderzelle.
Zunge, seltene Erkrankungen der Z. 91. I. 199, II. 184. — Ueber Tuberculose der Z. 85. I. 37. — Leucoplacie und Carcinom der Z. 89. I. 13 ff. — Aetiologie und Diagnose der bösartigen Geschwülste der Z. 89. I. 5, II. 120. — s. a. Geschwülste.
Zwischenkiefer, s. Hasenscharte.

WELLCOME LIBRARY INSTITUTE

Gedruckt bei L. Schumacher in Berlin.

A I.

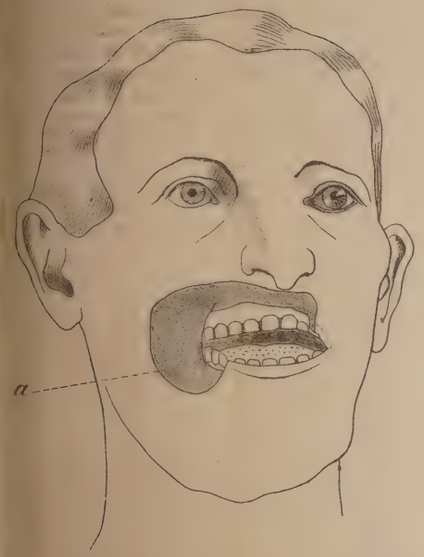

B.

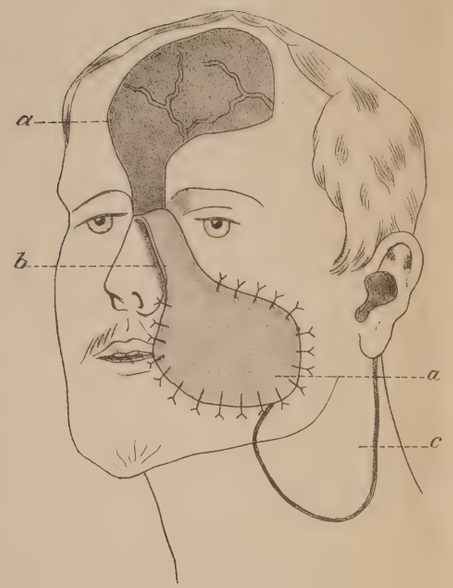

C I.

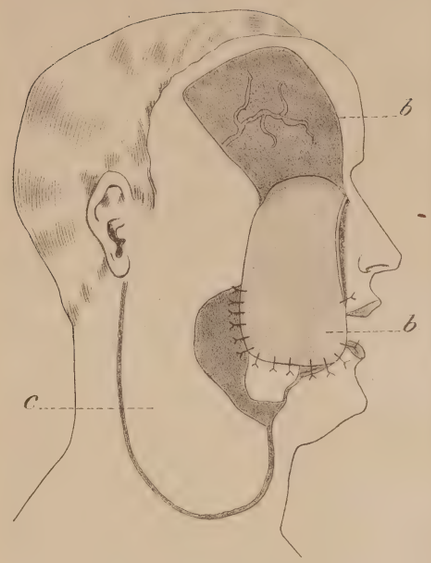

C II.

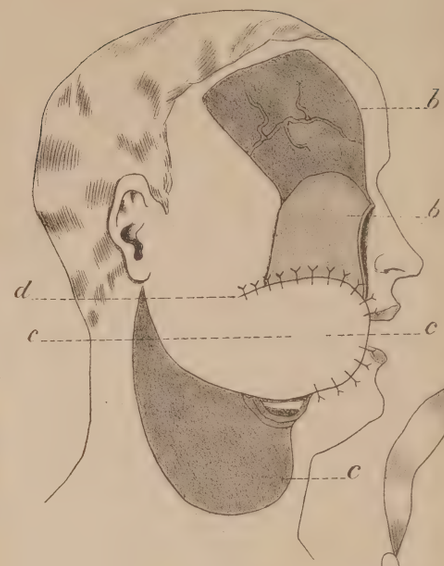

F

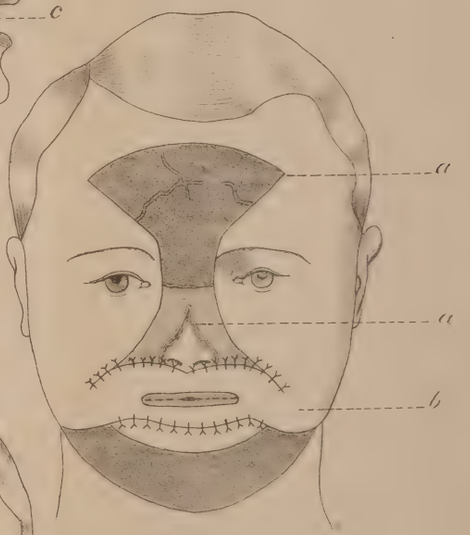

A II.

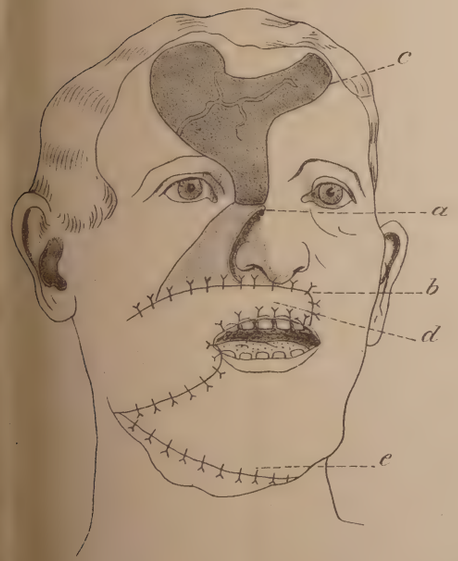

D.

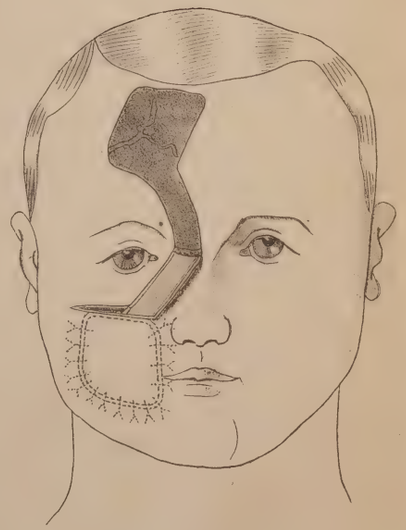

E I.

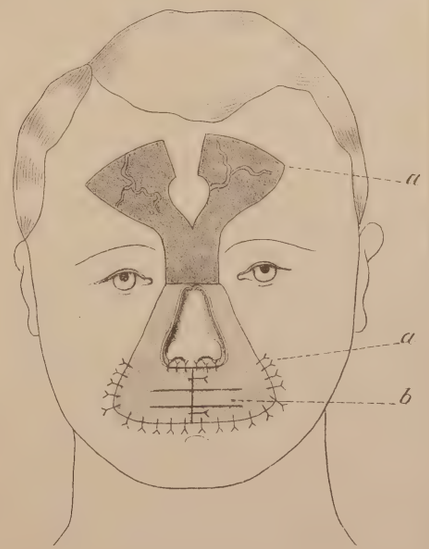

E II.

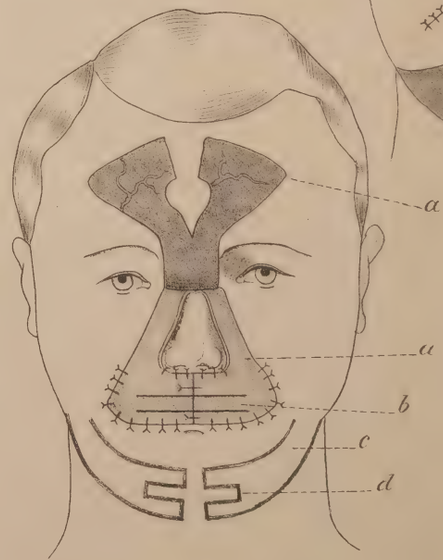

Alb. Schütze Lith. Inst. Berlin.

Fig. 1.

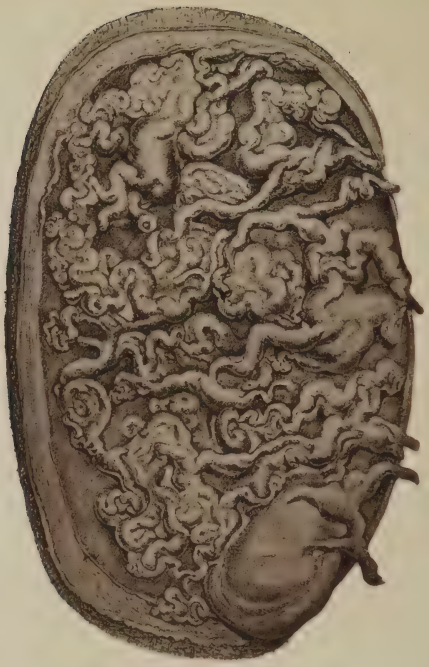

Fig. 2.

Fig. 3.

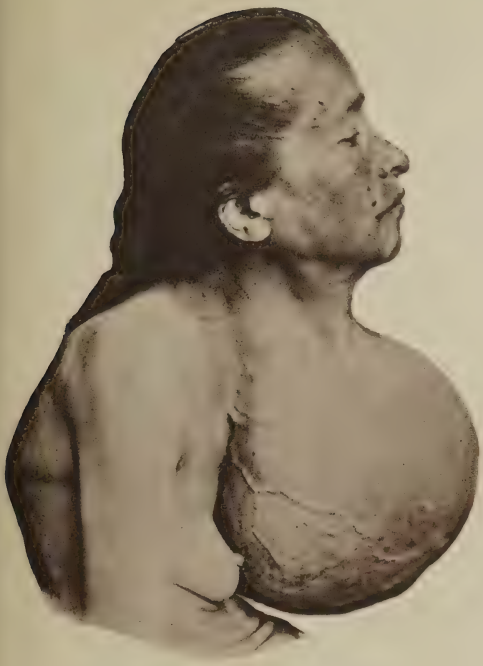

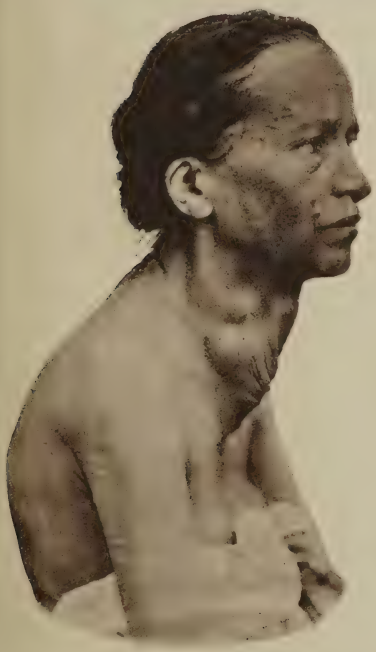

Fig. 4.

Dr. Diesterweg & Co.
Kunstanstalt Berlin N.

Taf. III.

Fig. 1.

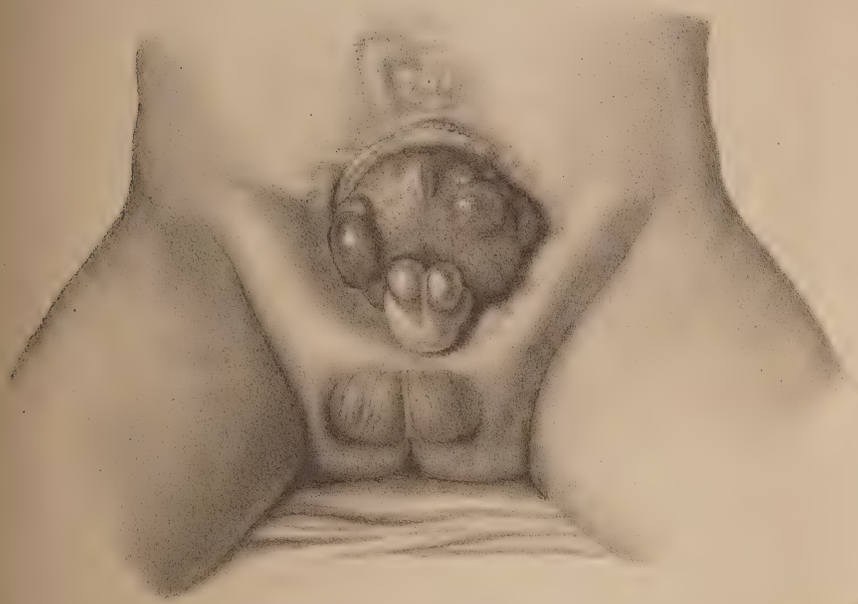

Fig. 2.

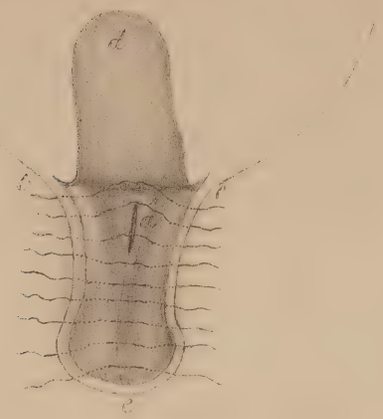

Fig. 7.

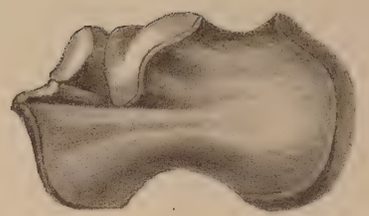

Fig. 8.

Fig. 9.

Fig. 4.

Fig. 5.

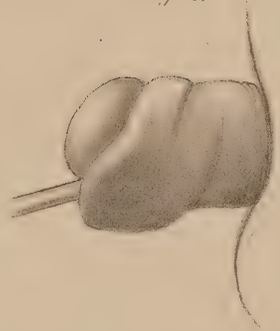

Fig. 10.



Fig. 11.

Fig. 6.

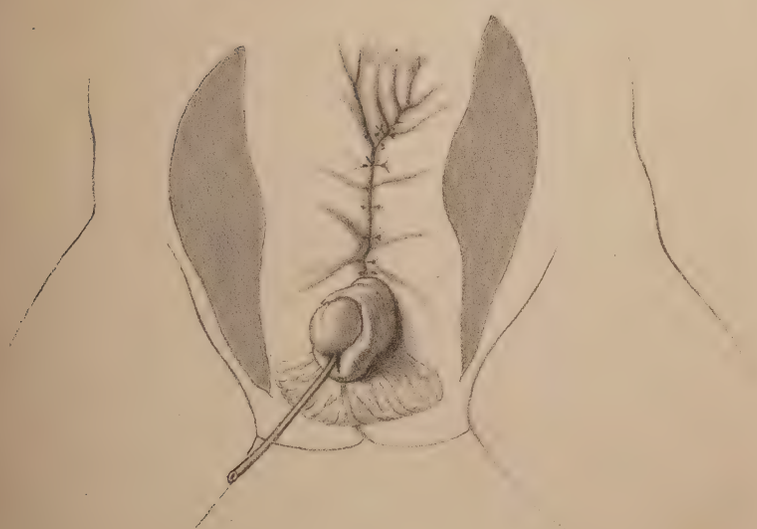

Fig. 3.

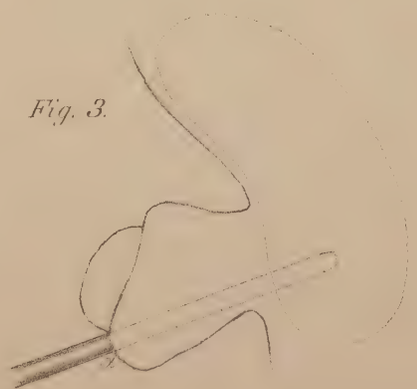

Fig. 13.

Fig. 14.

Fig. 12.



Alb. Schütze Lith. Inst. Berlin.

Fig. 1



Fig. 3.

Fig. 4.

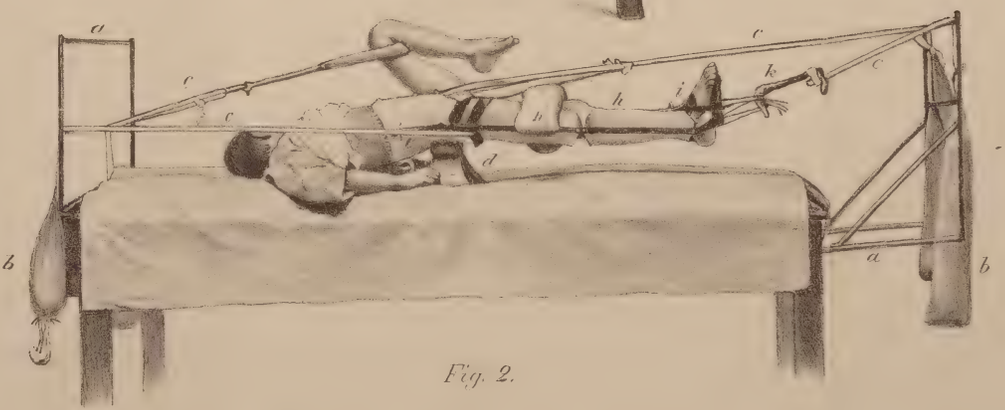

Fig. 2.

Alb. Schütze Lith. Inst. Berlin.

Fig. 1.

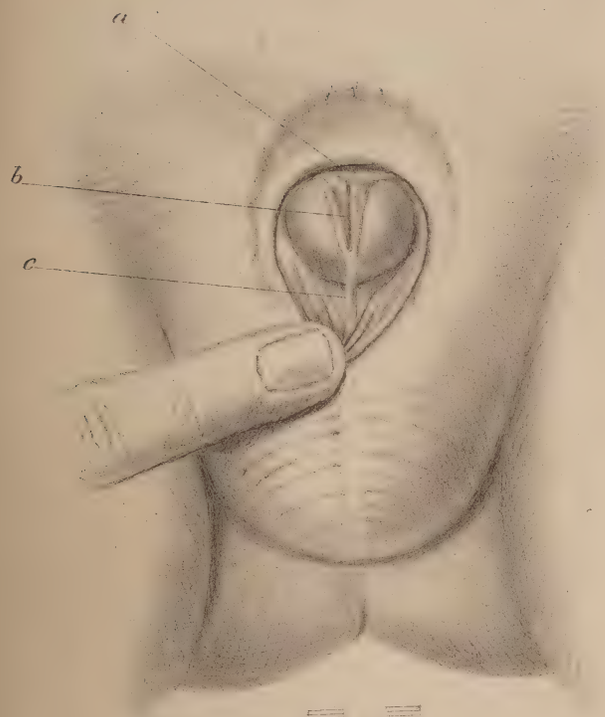

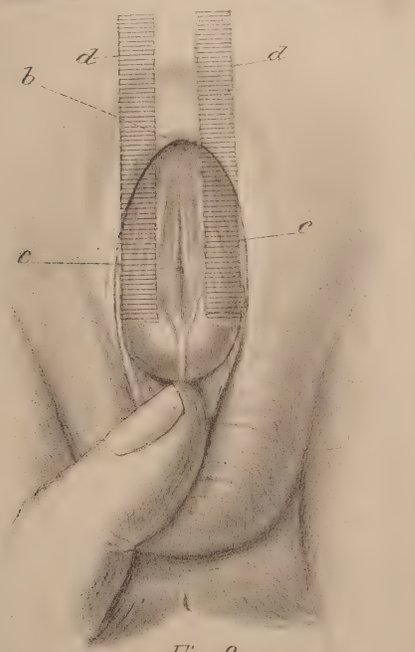

Fig. 2.

Fig. 3.

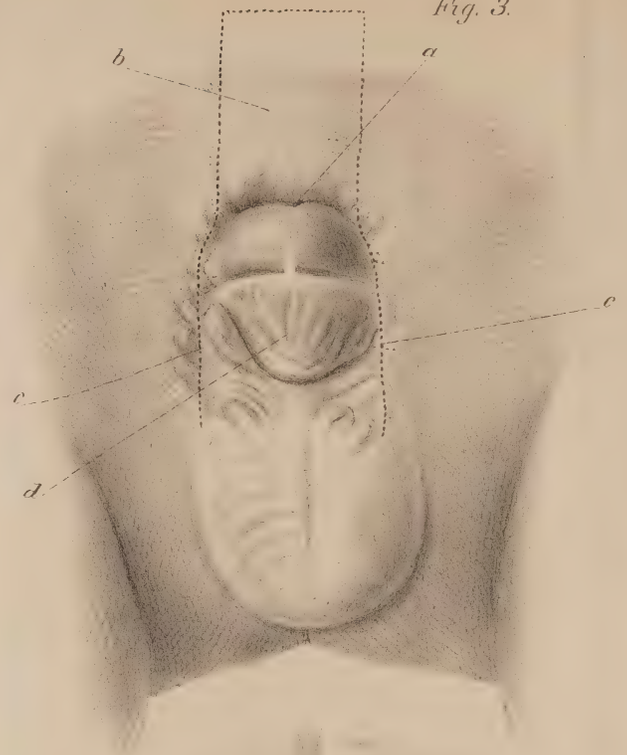

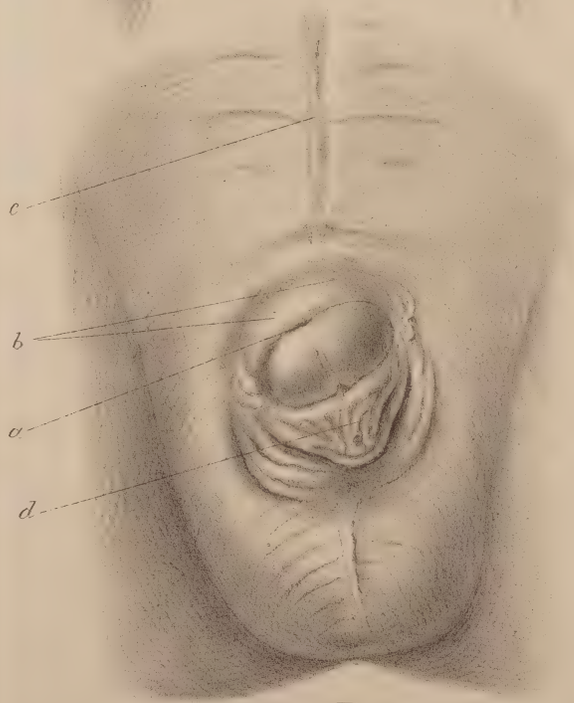

Fig. 4.

Fig. 5.

Lith

J.-A. Rabus, 5. G. Bohnstedt del. Alb. Schütze Lith. Inst. Berlin.

Fig. 1

Fig. 2.

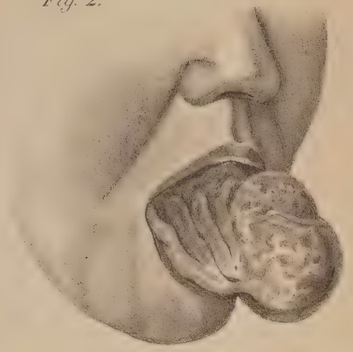

Fig. 3.

Fig. 4.

Fig. 5.

Fig. 6.

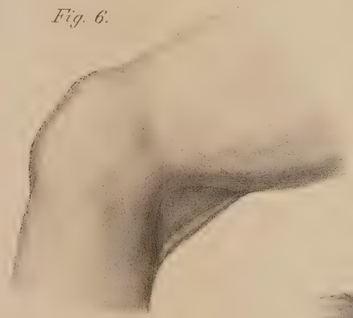

Fig. 7

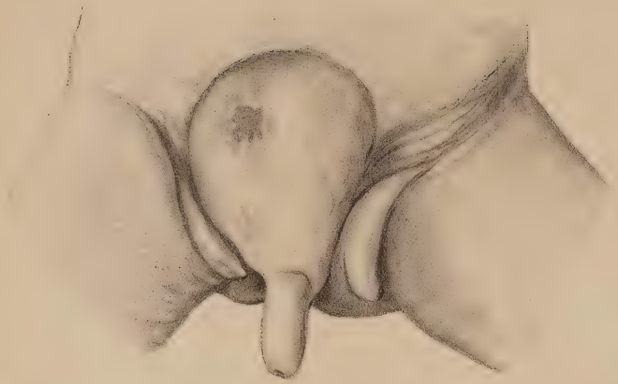

Fig. 8.

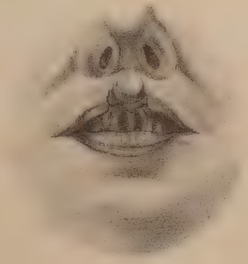

Fig. 9



Fig. 10.



Fig. 11.

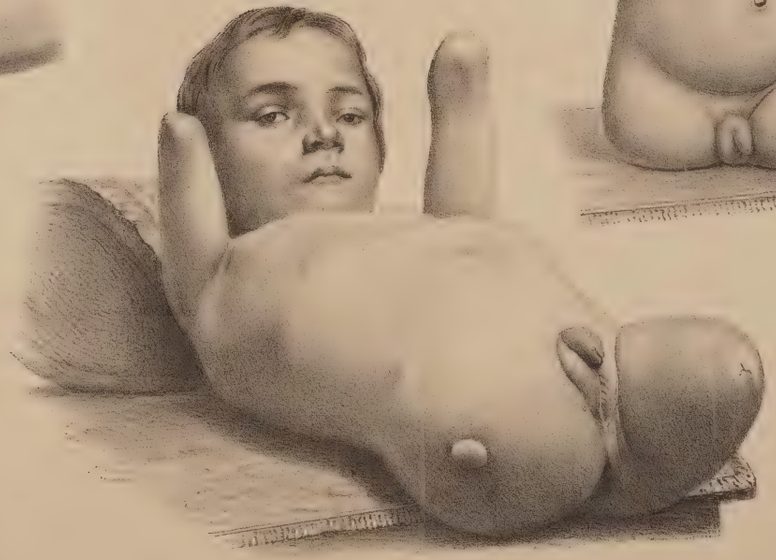

Fig. 12.

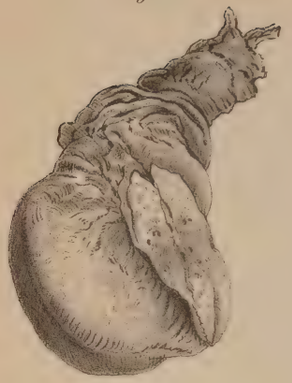

Fig. 14.

Fig. 13.

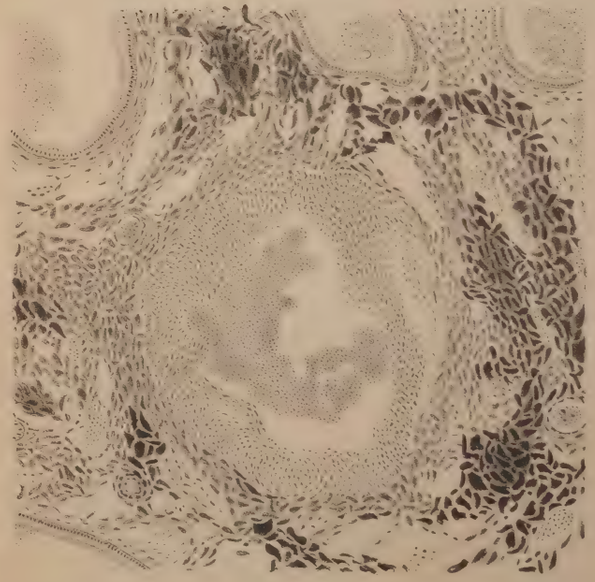

Alb. Eckstein Lith. Inst. Berlin.

Fig. 6.

Fig 1

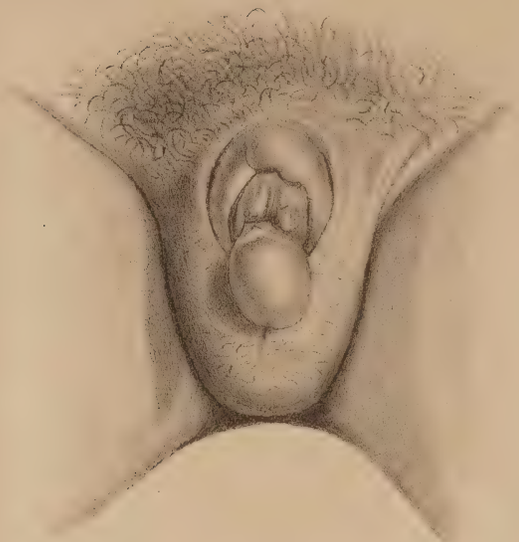

Fig. 3.

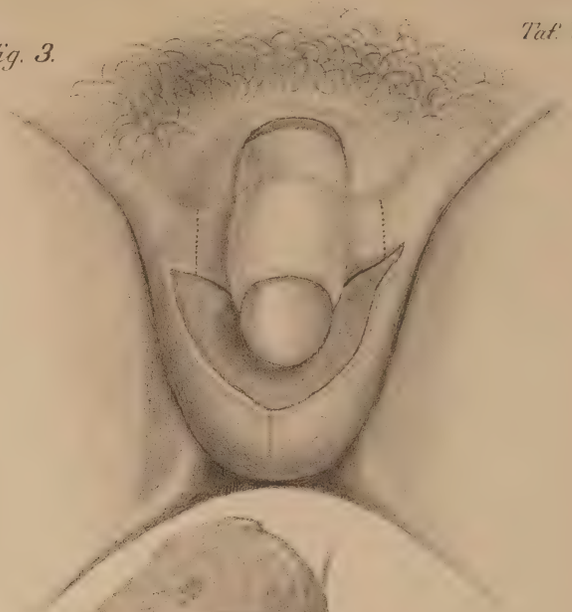

Fig. 5.

Fig. 2.

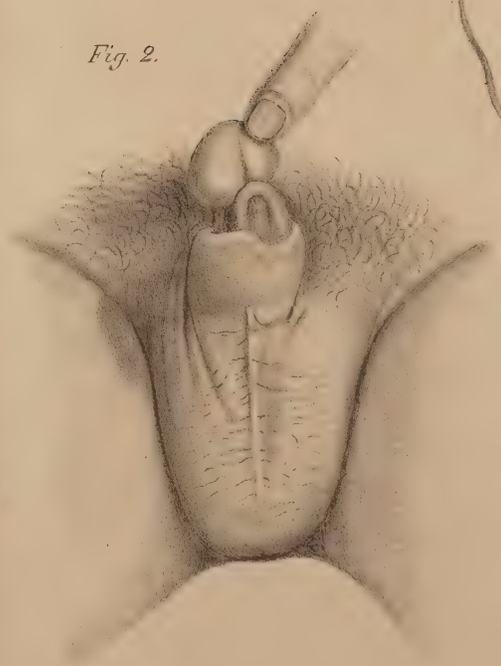

Fig. 4.

H. Schüler Lith. Inst. Berlin.

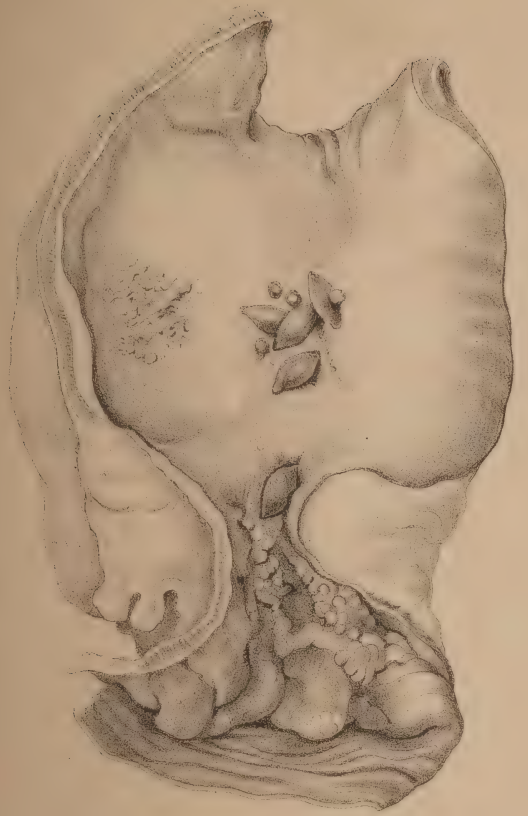

Fig. 1



½

Fig. 2.

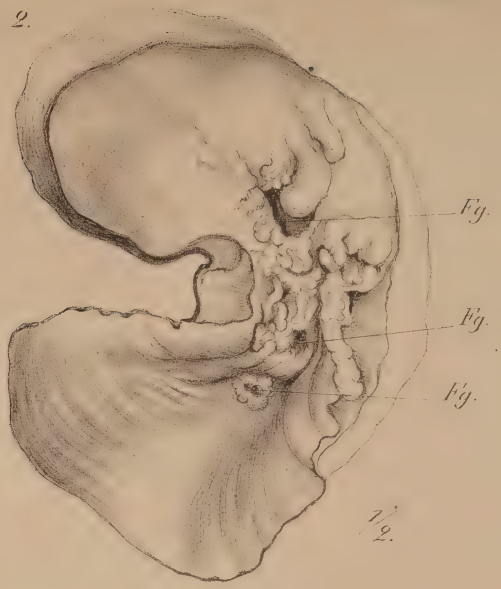

½

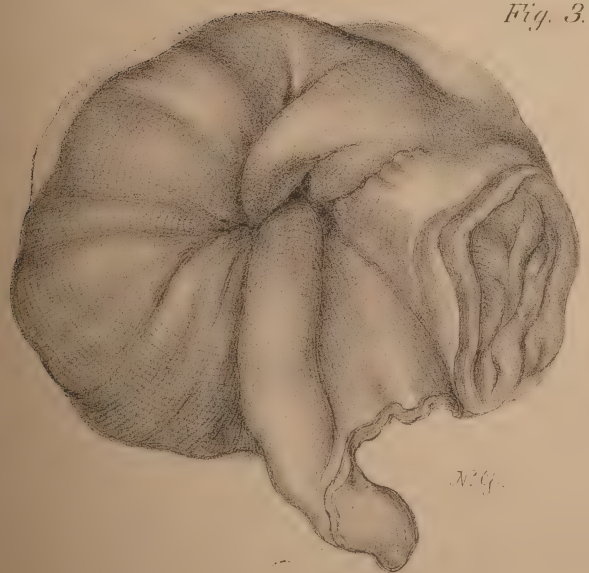

Fig. 3.

Fig. 4.

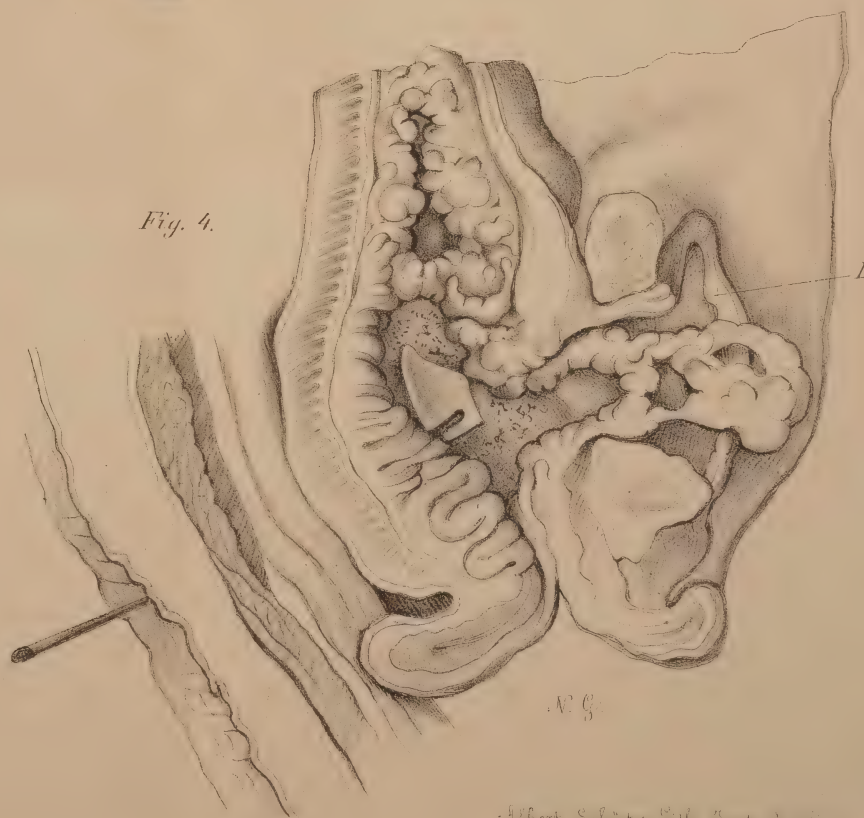

Albert Schütze Lith. Inst. Berlin